This is a digital copy of a book that was preserved for generations on library shelves before it was carefully scanned by Google as part of a project to make the world's books discoverable online.

It has survived long enough for the copyright to expire and the book to enter the public domain. A public domain book is one that was never subject to copyright or whose legal copyright term has expired. Whether a book is in the public domain may vary country to country. Public domain books are our gateways to the past, representing a wealth of history, culture and knowledge that's often difficult to discover.

Marks, notations and other marginalia present in the original volume will appear in this file - a reminder of this book's long journey from the publisher to a library and finally to you.

Usage guidelines

Google is proud to partner with libraries to digitize public domain materials and make them widely accessible. Public domain books belong to the public and we are merely their custodians. Nevertheless, this work is expensive, so in order to keep providing this resource, we have taken steps to prevent abuse by commercial parties, including placing technical restrictions on automated querying.

We also ask that you:

+ *Make non-commercial use of the files* We designed Google Book Search for use by individuals, and we request that you use these files for personal, non-commercial purposes.

+ *Refrain from automated querying* Do not send automated queries of any sort to Google's system: If you are conducting research on machine translation, optical character recognition or other areas where access to a large amount of text is helpful, please contact us. We encourage the use of public domain materials for these purposes and may be able to help.

+ *Maintain attribution* The Google "watermark" you see on each file is essential for informing people about this project and helping them find additional materials through Google Book Search. Please do not remove it.

+ *Keep it legal* Whatever your use, remember that you are responsible for ensuring that what you are doing is legal. Do not assume that just because we believe a book is in the public domain for users in the United States, that the work is also in the public domain for users in other countries. Whether a book is still in copyright varies from country to country, and we can't offer guidance on whether any specific use of any specific book is allowed. Please do not assume that a book's appearance in Google Book Search means it can be used in any manner anywhere in the world. Copyright infringement liability can be quite severe.

About Google Book Search

Google's mission is to organize the world's information and to make it universally accessible and useful. Google Book Search helps readers discover the world's books while helping authors and publishers reach new audiences. You can search through the full text of this book on the web at `http://books.google.com/`

Über dieses Buch

Dies ist ein digitales Exemplar eines Buches, das seit Generationen in den Regalen der Bibliotheken aufbewahrt wurde, bevor es von Google im Rahmen eines Projekts, mit dem die Bücher dieser Welt online verfügbar gemacht werden sollen, sorgfältig gescannt wurde.

Das Buch hat das Urheberrecht überdauert und kann nun öffentlich zugänglich gemacht werden. Ein öffentlich zugängliches Buch ist ein Buch, das niemals Urheberrechten unterlag oder bei dem die Schutzfrist des Urheberrechts abgelaufen ist. Ob ein Buch öffentlich zugänglich ist, kann von Land zu Land unterschiedlich sein. Öffentlich zugängliche Bücher sind unser Tor zur Vergangenheit und stellen ein geschichtliches, kulturelles und wissenschaftliches Vermögen dar, das häufig nur schwierig zu entdecken ist.

Gebrauchsspuren, Anmerkungen und andere Randbemerkungen, die im Originalband enthalten sind, finden sich auch in dieser Datei – eine Erinnerung an die lange Reise, die das Buch vom Verleger zu einer Bibliothek und weiter zu Ihnen hinter sich gebracht hat.

Nutzungsrichtlinien

Google ist stolz, mit Bibliotheken in partnerschaftlicher Zusammenarbeit öffentlich zugängliches Material zu digitalisieren und einer breiten Masse zugänglich zu machen. Öffentlich zugängliche Bücher gehören der Öffentlichkeit, und wir sind nur ihre Hüter. Nichtsdestotrotz ist diese Arbeit kostspielig. Um diese Ressource weiterhin zur Verfügung stellen zu können, haben wir Schritte unternommen, um den Missbrauch durch kommerzielle Parteien zu verhindern. Dazu gehören technische Einschränkungen für automatisierte Abfragen.

Wir bitten Sie um Einhaltung folgender Richtlinien:

+ *Nutzung der Dateien zu nichtkommerziellen Zwecken* Wir haben Google Buchsuche für Endanwender konzipiert und möchten, dass Sie diese Dateien nur für persönliche, nichtkommerzielle Zwecke verwenden.

+ *Keine automatisierten Abfragen* Senden Sie keine automatisierten Abfragen irgendwelcher Art an das Google-System. Wenn Sie Recherchen über maschinelle Übersetzung, optische Zeichenerkennung oder andere Bereiche durchführen, in denen der Zugang zu Text in großen Mengen nützlich ist, wenden Sie sich bitte an uns. Wir fördern die Nutzung des öffentlich zugänglichen Materials für diese Zwecke und können Ihnen unter Umständen helfen.

+ *Beibehaltung von Google-Markenelementen* Das "Wasserzeichen" von Google, das Sie in jeder Datei finden, ist wichtig zur Information über dieses Projekt und hilft den Anwendern weiteres Material über Google Buchsuche zu finden. Bitte entfernen Sie das Wasserzeichen nicht.

+ *Bewegen Sie sich innerhalb der Legalität* Unabhängig von Ihrem Verwendungszweck müssen Sie sich Ihrer Verantwortung bewusst sein, sicherzustellen, dass Ihre Nutzung legal ist. Gehen Sie nicht davon aus, dass ein Buch, das nach unserem Dafürhalten für Nutzer in den USA öffentlich zugänglich ist, auch für Nutzer in anderen Ländern öffentlich zugänglich ist. Ob ein Buch noch dem Urheberrecht unterliegt, ist von Land zu Land verschieden. Wir können keine Beratung leisten, ob eine bestimmte Nutzung eines bestimmten Buches gesetzlich zulässig ist. Gehen Sie nicht davon aus, dass das Erscheinen eines Buchs in Google Buchsuche bedeutet, dass es in jeder Form und überall auf der Welt verwendet werden kann. Eine Urheberrechtsverletzung kann schwerwiegende Folgen haben.

Über Google Buchsuche

Das Ziel von Google besteht darin, die weltweiten Informationen zu organisieren und allgemein nutzbar und zugänglich zu machen. Google Buchsuche hilft Lesern dabei, die Bücher dieser Welt zu entdecken, und unterstützt Autoren und Verleger dabei, neue Zielgruppen zu erreichen. Den gesamten Buchtext können Sie im Internet unter `http://books.google.com` durchsuchen.


BIBLIOTHECA · BOSTONIENSIS · MEDICINAE
SERVAT · ET · DOCET
FVNDATA MDCCCLXXI
EX DONO

Fortschritte

auf dem Gebiete der

Röntgenstrahlen

Unter Mitwirkung von

Geh. Med.-Rat Prof. Dr. **v. Bramann** in Halle, Prof. Dr. **v. Bruns** in Tübingen, Geh. Med.-Rat Prof. Dr. **Curschmann** in Leipzig, Geh. Med.-Rat Prof. Dr. **Czerny** in Heidelberg, Prof. Dr. **Deycke** in Constantinopel, Prof. Dr. **Forster** in Bern, Dr. **Gocht** in Halle, Prof. Dr. **Grunmach** in Berlin, Prof. Dr. **Henschen** in Upsala, Geh. Med.-Rat Prof. Dr. **Hoffa** in Berlin, Privatdozent Dr. **Holzknecht** in Wien, Dr. **Immelmann** in Berlin, Prof. Dr. **Kölliker** in Leipzig, Prof. Dr. **Krause** in Berlin, Oberarzt Dr. **Kümmell** in Hamburg, Stabsarzt a. D. **Lambertz** in Berlin, Oberarzt Dr. **Carl Lauenstein** in Hamburg, Prof. Dr. **Lenhartz** in Hamburg, Prof. Dr. **Lennander** in Upsala, Prof. Dr. **Oberst** in Halle, Geh. Med.-Rat Prof. Dr. **Riedel** in Jena, Prof. Dr. **H. Rieder** in München, Prof. Dr. **Rumpf** in Bonn, Generalarzt Dr. **Schjerning** in Berlin, Prof. Dr. **E. Schiff** in Wien, Prof. Dr. **F. Schultze** in Bonn, Oberarzt Dr. **Sick** in Hamburg, Geh. Reg.-Rat Prof. Dr. **Slaby** in Charlottenburg, Generalarzt Dr. **Stechow** in Hannover, Prof. Dr. **Tillmanns** in Leipzig, Prof. Dr. **Voller** in Hamburg, u. Dr. **Walter** in Hamburg

herausgegeben von

Dr. med. Albers-Schönberg

THE FRANCIS A. COUNTWAY
LIBRARY OF MEDICINE
BOSTON, MA

NOV 0 1 2003

Achter Band

Hamburg
Lucas Gräfe & Sillem
(Edmund Sillem)
1904—1905

BOSTON MEDICAL
AUG 7 1906
LIBRARY.

Alle Rechte vorbehalten.

CATALOGUED
AUG 7 1906
E. H. B.

11058

Inhalt.

Seite

Walter, B., Der Wechselstrom und seine Anwendung im Röntgenbetriebe 1. 194
Perthes, G., Versuch einer Bestimmung der Durchlässigkeit menschlicher Gewebe für Röntgenstrahlen mit Rücksicht auf die Bedeutung der Durchlässigkeit der Gewebe für die Radiotherapie . 12
Cohn, M., Beitrag zur Lehre von der Funktionsstörung im Ellbogengelenk mit besonderer Berücksichtigung der Ulnarislähmungen. Nach stereoskopischen Röntgenbildern (Tafel I—III u. Tafel IV, Fig. 1) 25
Köhler, A., Röntgenbefund der Hüften bei multiplen cartilaginären Exostosen (Tafel IV, Fig. 2 u. 3) 33
Freund, L., Zur Therapie und forensischen Begutachtung der Röntgenstrahlendermatiden 38
Beck, C., Die chirurgische Bedeutung der Halsrippe (Tafel IV, Fig. 4 u. 5) 43
Stegmann, R., Nase vor und nach der Hobelung im Röntgenbild (Tafel IV, Fig. 6 u. 7) 47
Reiniger, Gebbert u. **Schall**, Ein Quecksilberstrahl-Unterbrecher mit mehreren Ausspritzöffnungen 48
Unna, P. G., Die chronische Röntgendermatitis der Radiologen (Tafel V u. VI) 67
Scholtz, W., Über die Indikationen der Behandlung mit Röntgenstrahlen in der Dermatologie . . 91
Linser, P., Beitrag zur Histologie der Röntgenwirkung auf die normale menschliche Haut 97
Holzknecht, G., Die Gleichmässigkeit der Röntgenreaktion 100
Philipp, Die Röntgenbestrahlung der Hoden des Mannes 114
Hahn, E., Beitrag zur Röntgentherapie 120
Stegmann, R., Transportabler Schaukasten 121
Levy-Dorn, M., Ein neues orthodiagraphisches Zeichenstativ 123
Rieder, H., Beiträge zur Topographie des Magendarmkanals beim lebenden Menschen nebst Untersuchungen über den zeitlichen Ablauf der Verdauung (Tafel VII, VIII, IX, X und XI) . 141
Holzknecht, G. u. **Robinsohn**, J., Das Trochoskop, ein radiologischer Universaltisch 172
Robinsohn, J., Zur Vereinfachung der Blendentechnik. Die Winkelblende 183
Holzknecht, G., Über die Tiefenverteilung der Strahlenwirkung 191
Wulff, P., Verwendbarkeit der X-Strahlen für die Diagnose der Blasendifformitäten 193
Krause, P., Zur Röntgenbehandlung von Bluterkrankungen. (Leukämie, Pseudoleukämie, Lymphomatosis, perniciöse Anämie, Anaemia splenica, Polycythaemia mit Milztumor) 209
Siebs, E., Beitrag zur Lehre der Schenkelhalsbrüche jugendlicher und kindlicher Personen und ihrer Beziehnungen zur Coxa vara (Tafel XII u. XIII) 237
Holth, S., Zur Röntgenlokalisation okularer Fremdkörper (Tafel XIV, Fig. 1—3) 249
Wertheim-Salomonson, Kleine und grosse Induktorien 254
Schmidt, H. E., Erfahrungen mit einem neuen Radiometer von Sabouraud und Noiré 260
Sjögren, T., Über Röntgenbehandlung von Sarkom 263
Haffner, S., Die Vermeidung störender Weichteilschatten bei Röntgenaufnahmen, insbesondere des Beckens 267
Riedl, H., Zwei Fälle von angeborener Defektbildung des Oberschenkels (Tafel XIV, Fig. 4 u. 5) 268
Koch, F. J. u. **Sterzel**, K. A., Über „schliessungslichtfreie" Röntgenröhren 271
Levy-Dorn, M., Ein universeller Blenden- und Schutzapparat für das Röntgenverfahren 275
Walter, B., Über das Röntgensche Absorptionsgesetz und seine Erklärung 297
Rieder, H., Zur Technik der Röntgenstrahlen-Therapie 303
Cowl, W., Über ein gangbares Verfahren zur Messung der diagraphischen Kraft der Röntgenstrahlen 308
Beck, C., Über die Metakarpalfissur, einen bis dato nicht beschriebenen Typus der Verletzung des Mittelhandknochens 311
Hahn, E., Hat die Röntgentherapie gehalten, was sie versprochen? 313
de la Camp, Was lehrt uns die radiologische Untersuchung über die Lösungsvorgänge bei der croupösen Pneumonie? 323
Immelmann, Die Bedeutung der Röntgenstrahlen für die Orthopädie 331
Levy-Dorn, M., Zu den röntgenologischen Untersuchungsmethoden in der inneren Medizin . . . 335
Holzknecht, G., Ein radioskopisches Operationstischchen zum Anschluss an den chirurgischen Operationstisch 344

Seite

Robinsohn, J., Zur Technik der Fixation des Objekts bei radiologischen Aufnahmen. Die Schlitzbinde 347
Grashey, R., Technisches zur Albers-Schönbergschen Kompressionsblende 356
Albers-Schönberg, Das im März 1905 eröffnete neue Röntgeninstitut des Allgemeinen Krankenhauses St. Georg-Hamburg 359
Köhler, A. u. Herxheimer, G., Zur Röntgenstrahlentherapie des Carcinoms 367
Hoffmann, Aug., Die Behandlung der Leukämie mit Röntgenstrahlen 376
Krause, P., Zur Röntgenbehandlung der Leukämie und Pseudoleukämie 383
Einheitliche Nomenklatur für die Röntgenologie 413
Gelinsky, Das frei artikulirende Os Vesalianum tarsi duplex im Röntgenbild (Tafel XVI, Fig. 1—6) 413
Sonnenberg, W., Beiträge zur Kenntnis der Ostitis deformans (Paget's Krankheit der Knochen) (Tafel XV, Fig. 1—6) 420
Neurath, R., Sekundäre Wachstumsstörungen nach chronischem Gelenkrheumatismus im Kindesalter (Tafel XV, Fig. 7 u. 8; Tafel XVI, Fig. 7) 425
Berger, W., Das „System" Dessauer 432
Walter, B., Einige Versuche mit einem Dessauer-Induktor 440
Albers-Schönberg, Der Röhrenverbrauch bei Benutzung kleiner und grosser Induktoren 441

Correspondenzen 49. 126. 236. 442
Bücherbesprechungen 51. 129. 236. 280. 446
Vereine und Kongresse 58. 131. 282. 444
Journallitteratur 59. 133. 286. 449

Tafel I—XVI.

Namenregister.

(Die Ziffern verweisen auf die Seiten; ein * bedeutet Originalartikel.)

Ahrens 62. 114. 210. 211. 229. 234. 377. 381. 411. — Albers-Schönberg 12. 39. 60. 67. 114. 116. 117. 118. 119. 132. 176. 183. 184. 185. 190. 191. 193. 212. 277. 292. 295. 323. 334. 347. 356. *359. *441. 448. 450. 453. — Albert 247. 249. — Allen 139. 140. — v. Ammon 332. — v. Angerer 151. 339. 356. — Antonelli 14. — Apolant 60. 137. 373. 374. — Arning 41. — Arnsperger 289. — d'Arsonval 433. — Asahi 288. — Aschoff 374. 451. — Aubert 393. — Aubertin-Bauchard 134. 213. 229. 234. — Auvray 33. —

Bade 334. — Baermann 40. 61. 76. 77. 98. 115. 230. 234. — Bähr 140. — Balthazard 156. — Balzer 78. — Barthélémy 67. 78. 233. — Basch 286. — Batelli 14. — Bartholinus 414. — Bauhm 413. — Baum 139. — Baur 431. — Beck, C. *43. 130. *311. 374. 457. — Becker 292. — Béclère 114. 133. 186. — Behrend 78. — Belot 52. 104. 457. — Benedikt 293. — Benoist 14. 298. 301. 302. 304. 315. — Bergell 454. — Berger *432. — v. Bergmann 283. 319. 447. — Bessel, Hagen 33. — Bertelsmann 243. — Bertram 120. — Birch-Hirschfeld 63. 131. 232. 360. — Blanchard 393. — Blaschko 454. — Blauel 454. — Blondlot 130. — Blumenfeld 282. — Boas 124. 441. — Bogoljuboff 117. — Bordier 129. 455. — Borrel 374. — Boulad 217. 295. — Bowdich 429. 431. — Boyd 45. — Bozzolo 214. 224. 225. 227. 230. 231. 234. — Brandis 14. — Branth 295. — Braune, J. 33. 143. 144. 145. — Braunstein 454. — Brautlecht 313. 319. 322. — Brenner 268. — Brinkmann 132. — Brocq 52. — Brown 213. 234. — Brugger 59. — Bruns 374. — Bryant 210. 231. 234. 377. — Bulkley 139. — Buschke 450.

Cahen 214. 234. — Caldwell 130. 131. — Calot 334. — de la Camp 140. 236. 289. *328. 381. 383. — Cannon 156. — Capps 225. 234. — Carrier 295. — Chaikis 328. — Chalupecky 14. — Charcot 431. — Charpentier 129. — Chiari 33. — Chrysosphathes 264. 313. 319. 321. — Cleaves 282. — Cohan 153. — Cohn, M. *25. — Colombo 234. — Corlett 139. — Costa 296. — Cowl 175. 252. 286. *308. 348. 447. 448. — Cramer 289. — Crane 377. — Crane-Brangor 210. 231. 284. — v. Criegern 126. — Croce 449. — Currier 139. — Curschmann 140. 152. 153.

Darier 14. 67. 73. 77. 233. — Deau 133. — Delkeskamp 451. — Deneke 359. — Deroche 431. — Dessauer *49. 101. 183. 254. 287. 348. 432 u. ff. 451. — Deutsch 134. — Diemerbroeck 414. — Dinkler 227. 230. 234. — Donath 183. 184. 185. — Donle 54. — Dorn 14. — Doyen 144. — Drault 261. — Drehmann 293. — Dreyer 134. 286. — Dubois-Reymond 145.

Eberlein 457. 448. — Eckstein 132. 285. — Ehrhardt 262. — Eijkman 293. — Eisenreich 450. — Eisenlohr 229. — Ellinger 448. — Ellis 374. — Elster 63. 451. — Embden 374. — Engel 154. — Exner 54. 137. 373. 454.

Feldmann 425. 431. — Finger 39. — Finch 234. — Finsen 317. 318. — Fischer, H. 33. — Fischl 286. — Fittig 54. 65. 227. 231. 284. 284. 318. 374. — Fleischmann-Aschheim 137. — Fleming 255. — Forchhammer 286. — Fournier 428. 431. — Fraenkel 289. — Frank 135. — Frentzel 310. — Freund, L. *38. 64. 65. 75. 76. 100. 104. 233. 283. 284. 316. — Fried 114. 214. 234 — Fröhlich 229. — Fuchs 65.

Gadeau 78. — Galimard 455. — Gamlen 138. — Gardiner 138. — Gassmann 74. 76. 77. 78. 80. 98. 99. 132. — Gaylord 374. — Geitel 63. 132. 451. — Gelinsky *418. — Gérard 143. 153. — Gerber 449. — Gerhardt 324. — Gersuny 47. — Glénard 147. 149. — Glew 133. — Gocht 101. 183. 306. 381. 448. — Goldscheider 452. — Goldstein 56. 77. 115. — Göre 283. — Gottheil 139. — Grashey 62. 63. 308. 344. *356. 448. — Gratz 199. 200. — Grawitz 215. 229. 233. 284. 452. — Grisson & Co. 445. Grouven 76. 313. 319. 321. 373. — Gruber 44. 414. 415. 418. 419. — Grünfeld 178. 186. 344. 345. — Guerra 215. 227. 230. 234. — Guillain 33. — Guilleminot 282. — Guillot 227. — Gussenbauer 40. — Guttmann 236.

Haedke 248. 249. — Haffner *267. — Haga 51. — Hahn, R. 39. 114. *120. *213. 453. — Halberstädter 134. 313. 322. 450. — Halkin 54. — v. Haller 414. 418. — Hallopeau 78. — v. Hansemann 310. — Haret 456. — Harris 133. — Haushalter 428. 431. — Heikmann 46. — Heineke 12. 54. 63. 115. 116. 211. 212. 213. 217. 229. 233. 234. 286. 379. 381. 382. 395. 410. 452. — Helber 451. — Henke 142. 150. — Henle 144. — Herrmann 135. — Herxheimer 292. *367. — Heuk 229. — Heyerdahl 251. 252. 253. — Hildebrand 26. 53. 451. 454. — Hirschel 287. — Hirschmann 262. — His 143. 145. 147. 148. — Hochsinger 285. 428. 431. — Hoffa 33. 237. 249. 332. 333. 334. 431. — Hoffmann 150. 449. 455. — Hoffmann, Aug. 218. 228. 235. *376. — Hofmeister 239. 249. — Holland 456. — Holländer 55. 317. — Holth *249. 442. — Holzknecht 49. 52. 54. 56. 64. 65. *100. 101. 114. 115. 140. *172. 175. 178. 183. 185. 186. *191. 260. 280. 285. 288. 291. 307. 313. 315. 324. *344. 354. 360. 366. 367. 382. 384. *443. 449. — Hoppe-Seyler 428. 430. 431. — Hulst 62. — Humphrey, W. J. 14. — Hunold 44. — Huntington 40. — Hurmuzescu 14. — Huschke 148. 150. — Hynek 235. — Hyrtl 144.

Immelmann 131. 132. 288. 313. 321. *331. 447. 448. 449. — v. Jaksch 229. 285. — Jamieson 138. — Jedlicka 25. — Johannessen 430. 431. — Jellineck 285. — Jeney 290. — Joachim 216. 228. 230. 232. 233. 235. — Joachimsthal 237. 247. 249. 268. 269. 270. 334.

Kammerer 45. — Kapp 255. — Kienböck 33. 49. 54. 75. 101. 105. 106. 107. 114. 140. 175. 185. 260. 285. 291. 321. 381. 425. 426. 427. 428. 430. 431. — Kitaj 285. — Kleinschmidt 218. 235. — Klingelfuss 258. — Klingelhöfer 252. — Klingmüller 450. 454. — Koch, F. J. 203. 204. 205. 206. *271. *443. 446. — Kocher 237. 238. 248. 249. — Koch & Sterzel 203. 446. — Kohl, Max 254. 256. 367. — Köhler, A. *33. 134. 135. 262. 282. 313. 315. 319. 321. *367. 448. 451. — Koll 449. — Koplik 428. 432. — Kothe 116. 286. — Korács 229. — Kramer 231. — Kraus 156. 160. 229. 290. — Krause *209. 218. 223. 225. 227. 229. 230. 231. 235. 381. *388. — Kredel 237. 247. 249. — Krehl 452. — Krogius 263. 264. 267. — Kromayer 383. — Krone 114. 223. 285. — Kulmus 414. — Kümmell 58. 313. 316. 319. 321. — Kurpjuweit 216. 228. 230. 232. 233. 235. — Kussmaul 148.

Lachmansky 428. 432. — Lambertz 27. — Lammers 135. — Lassar 135. 319. 448. — Laubry 235. — Lauenstein 238. 249. 267. — Lehndorff 136. — Lehmann 252. — Leick 223. 235. — Lenzmann 382. 449. 453. — Leonard 457. 458. — Leopold 293. — Lépine 217. 295. 325. — Leredde 283. — Lesser 52. 260. 283. 313. — v. Leube 157. 452. — Levy, M. 145. — Levy-Dorn 58. 119. *123. 133. 226. 295. 236. *275. 288. 313. *335. — v. Leiden 186. 314. — Lichtheim 325. 448. 452. — Lieber 457. — Lieberthal 139. — Liebermeister 449. — Liermann 287. — Lindemann 144. — Linser 40. 61. 76. 77. *97. 115. 230. 235. 451. — Lion 76. — Lippert 33. — Lodge 138. — Loison 446. — Lommel 452. — Londe 67. — London 131. 213. — Lubarsch 374. — Lugenbübl 282. — v. Luschka 143. 144. 147. 148. 150.

Marie 27. — Mc. Caw 374. — Mc. Clung 14. 20. — Mac Hardy 252. — Mc Intosh 14. 20. — Mc. Leod 137. Mackenzie Davidson 252. — Mall 143. 149. — Manz 249. — Marceven 335. — Martius 147. — Mauders 457. — Mayer 453. — Mayon 373. — Meinert 147. 148. — v. Mering 156. 157. 158. 452. — Merkel 148. — Meyer 450. 453. — v. Mikulicz 26. 54. 313. 335. 374. — Milchner 212. 231. 233. 235. — Miller 133. — Mohila 189. — Moncorvo 428. 432. — Montgommery 295. — Mosse 212. 231. 233. 235. 383. — Moritz 59. 63. 123. 156. 157. 158. — Mouseaux 78. — Mühsam 58. 66. 116. 132. — Müller 61. 219. 413. — Müller-Uri 58. — Müller, C. H. F. 209. 356. — Müller, Fr. 329. — Müller (Wiesbaden) 313. 319. 321.

Naunyn 131. — Neisser 75. 77. 97. 100. 134. 313. — Nelaton 56. — Neudörfer 47. — Neurath 284. 285. *425. — Nobele 313. 319. 321. — Nobl 285. 449. — Noiré 260. 261. 307. 315. — v. Noorden 453. — Nostiz u. Koch 203. — Nösske 374. — Nothnagel 155. — Novak 14.

Oberbeck 14. — Obersteiner 290. — Olinto 428. 432. — Oppenheim 31. 33. 75. 76. — Oppenheim, M. 39. 42. — Orth 375. — Ottendorf 140. — Otto 137. — Oudin 67. 78. 233.

Paget 431. — Pappenheim 453. — Pawlow 155. — Pels Leusden 132. 237. 249. — Pentzoldt 157. — Penzoldt 289. — Perlmann 293. — Perthes *12. 54. 115. 178. 191. 232 344. 345. 374. 375. 384. 420. 423. 454. — Pesandorfer 135. — Pfahler 139. — Pfitzner 413. 414. 415. 416. 417. 418. 419. — Philipp *114. 236. — Philipps 133. — Pic 33. — Pick 141. — Pide 288. — Pilling 44. — Planet 46. — Plehn 290. — Plimmer 137. — Polland 291. — Polyphos Gesellsch. 304. 356. — Price 140. — Pusey 130. 131. 139. 374.

Quetelet 429. 432. — Quincke 229. 452.

Radiguet 67. — Rammstedt 237. 241. 249. — Rauber 147. — Raymond 431. — v. Recklinghausen 423. — Regling 136. — Renzi 284. — Reiner 428. 430. 432. — Reiniger, Gebbert & Schall *48. 123. 433. 440. — Ribaut 27. — Rieder 114. 133. *141. *303. 448. — Riedl *268. — Riesenfeld 449. — Rischer 67. — Robinsohn 136. *172. *183. 185. 344. *347. 354. 443. — Rhode 223. 235. — Rochas 14. — Rodde 275. — v. Röntgen 14. 15. 16. 20. 297. 299. 447. — Rosenfeld 145. 146. 290. — Rosenthal 49. 50. 51. 57. 235. 254. 305. 339. — Roux 156. — Rubinstein 33.

Sabouraud 260. 261. 307. 315. — Saloioni 14. — Salomon 78. — Salus 286. — Sänger 65. — Schamberg 139. — Schaper 213. 235. 287. — Schede 335. 424. — Schelle 292. — Schellenberg 294. — Schein 455. — Schenk 228. 235. — Scherer 294. — Schiefer 451. — Schiff 313. 316. 319. 321. 377. — Schiefferdecker 151. — Schild 282. — Schirmer 381. 383. — Schjerning 339. — Schleip 451. — Schlesinger 283. — Schmelz 367. — Schmid 230. — Schmidt, H. E. 39. 52. *260. 315. — Schmidt 115. 450. — Schmid-Monnard 429. 432. — Scholtz 39. 54. 60. 75. 76. *91. 97. 115. 313. 318. 319. 321. 374. 448. — Scholz 53. 285. — Schott 63. — Schuchardt 33. 431. 432. — Schuck 223. — Schüle 62. 155. 157. — Schüller 136. — Schüller (Berlin) 292. — Schüller (Wien) 280. 443. — Schultze (Bonn) 224. 235. — Schütze 377. 381. 453. — v. Schumacher 135. — Schürmayer 176. — Schwarz 66. 275. 287. — Schweinburg 224. 235. — Schwieden 424. — Sehrwald 339. — Seifert & Co. 123. 203. 208. 304. 315. 367. 384. 440. 445. 446. — Seldin 117. — Siemens & Halske 275. 359. 367. — Simon 305. — Senator 290. — Senn 114. 209. 210. 217. 225. 233. 235. 377. 383. — Sennor 224. — Sernoff 143. — Sick 67. 79. 80. 84. 427. — Siebs *237. — Simmonds 248. — Sjögren 175. *263. 313. 316. 317. 319. 321. — Skinner 138. 139. 446. — Sloan 138. — Smith 225. 235. 295. Soetbeer 224. 235. — Sommer 313. 321. 455. — Sonnenberg *420. — Sonnenburg 25. — Spieler 284. — Spielmann 224. — Spiethoff 134. — Spirlas 374. — Spitzy 428. 430. 432. — Sprengel 237. 239. 240. 249. — Spronk 415. 419. — Stark 51. — Steenbeck 313. 319. 322. — Stegmann *47. *121. 155. 291. — Stein 282. — Steinwand 226. 235. — Sterzel *271. 443. 445. — Stieda 237. 249. — Stilling 423. — Stintzing 229. — Stone 62. 224. 235. — Sträter 347. — Strebel 53. — Stroebe 374. — v. Strümpell 383. 412. 453. — Stursberg 449. — Sudeck 63. 237. 249. — Sule 14.

Tappeiner 121. — Thile 339. — Tillmann 45. — Tommasina 294. — Tracy 140. — Turchini 456.

Unna *67. 74. 77. 89. 90. 317. — Unverricht 225. 235.

Vallat 431. — Vaquez 235. — Varney 139. — Vesalius 413. 414. 418. — Vezey 133. — Vierordt 341. 342. — Villard 446. 455. 456. — v. Volkmann 33. — Voller 14. — Voss 339. — Vulpian 431. — Vulpius 140.

Wachenhusen 34. — Wagner 137. 249. — Waite 457. — Walsham 138. — Walter *1. 14. 50. 51. 183. 185. *194. 258. *297. 345. 384. 436. 437. *440. 443. 445. *446. 448. — Weber 31. 235. — Webster, Fox 252. — Wegele, C. 144. — Weinberger 284. — Weiss, L. 42. 43. 252. — Wendel 381. 451. — Wendt 62. Werner 284. 287. 292. 448. 452. 454. — Wertheim, Salomonson *254. — Wichmann 313. 316. 321. 454. — Wiesinger 237. — Wiesner 183. 348. — Wieting 53. — Williams 127. — Wiltshire 45. — Wilms 348. 427. — Wind 51. — Winkler 450. — Winternitz 285. — Wohlgemuth 66. — Wolff 288. — Wollenberg 422. — Wood 457. — Wulff *193.

Zeising 429. 432. — Ziegler 222. 229. 236. — Zuppinger 136.

Sachregister.

(Die Ziffern verweisen auf die Seiten.)

Therapie und pathologische Anatomie.

Alopecia areata, Therapie 283. — Alveolarpyorrhoe 129. — Anaemie perniciöse 209. — Bauchtumor 285. — Basedow 285. — Bluterkrankungen, Therapie 209. — Brandmethoden 53. — Bubo inguinalis 139. — Cancroid der Nase 448. — Cancroid, Therapie 132. 288. — Carcinoma mammae 456. — Carcinomtherapie 65. 132. 138. 139. 292. 295. 367. — Carcinomtherapie mit Radium 137. 454. — Caries, Therapie 64. — Centriervorrichtung für Röhren 63. — Dariersche Dermatosen 139. — Dermatitis 58. 285. — Dermatitis (Röntgen), Therapie 38. — Dermatologie 455. — Epilepsie, Therapie 457. — Epitheliom, Therapie 133. — Eosinlichtbehandlung 288. — Farbentransformationstherapie 288. — Finsenlicht 139. — Frühreaktion 134. — Gebärmuttergeschwülste, Therapie 134. — Haarausfall 139. — Hautkrankheiten, Therapie 61. 138. 139. 140. — Histologie, Böntgenwirkung auf die normale Haut 97. — Hochfrequenz, Therapie 138. — Hypertrichosis 133. — Indikationen zur Röntgentherapie i. d. Dermatologie 93. — Intensive Strahlen für Therapie 57. — Kathodenstrahlen, Therapie 53. — Knochenbrüche, Therapie 287. — Leukämie 62. 134. 209. 376. 383. 448. 449. 450. 451. 452. — Leukämie, Therapie 289. — Lichtwirkung, baktericide 450. — Lungentuberkulose, Diagnostik 294. — Lupus 139. 282. — Lupus erythemathodes 133. — Lupus, Therapie 64. 132. — Lymphomatose 209. — Mammacarcinom 282. 448. — Messung der diagraph. Kraft der R.-Str. 308. — Myelom 292. — Mykosis fungoides 285. 295. — Naevus 139. — Ozaena, Therapie 293. — Photodynamische Substanzen, Therapie 286. — Polycythämie 209. — Pruritus 139. — Pseudoleukämie 209. 383. 449. — Psoriasis 449. — Psoriasis, Therapie 138. — Radioaktivität, Therapie 294. — Radium 140. — Radiumapplikation, Mastdarm und Scheide 66. — Radiumtherapie 60. 137. 138. 139. 285. 287. 291. 457. — Rhinosclerom 284. — R.-Dermatitis 132. — Röntgendermatitis der Radiologen 67. — Röntgenreaktion, Gleichmässigkeit derselben 100. — Röntgenröhre für Therapie 133. — Rönthgentherapie 120. 453. — Röntgentherapie, Rückblick 313. — Röntgentherapie bei Sarcom 263. — Röntgentherapie, Technik 303. — Röntgenverbrennung 138. 139. — Sarkom 133. — Sarkom d. Haut 457. — Sarkom, Schädel 457. — Sarkomtherapie 263. — Sensibilisierung nach Dreyer 134. — Skirrhus 133. — Sykosis 285. — Therapie 282. 283. 296. 367. 457. — Therapie, Epitheliom 283. — Therapie, Sarkom 457. — Therapie, Sensibilisation 286. — Therapie, Technik derselben 292. — Thorium, Therapie 137. 139. — Ulcerationen am Kopf 139. — Urantherapie 139. — Vorreaction 134.

Theoretische Arbeiten. Physiologische Wirkungen. Tierversuche.

Absorptionsgesetz, Röntgen 297. — Allgemeine Wirkungen, Gefässe 61. — Alphastrahlen 133. — Blut, Wirkung auf dasselbe 451. — Dermatitis (Röntgen), forensische Begutachtung 38. — Drüsen, Wirkung auf dieselben 450. — Durchlässigkeit menschlischer Gewebe 12. — Eiweissabbau und Radium 454. — Elektrizitätslehre 236. — Glykolyse 295. — Hodenbestrahlung 60. — Imitation, chemische, der Strahlenwirkung 452. — Kabelfabrikation 137. — Karlsbader Thermen, Raktioaktivität 135. — Kathodenstrahlen 456. — Kathodenstrahlen, physikal. Grundlagen 453. — Lecithin 448. — Mäusecarcinom 60. Menstruation, physiol. Wirkung 284. — Mumie 133. — Nomenklatur der Röntgenologie 413. — N-Strahlen 129. 133. — Polonium 133. — Radium 133. 236. 449. — Radium und Lecithin 292. — Radium und Nervensystem 290. — Radium, Physiologie 66. — Radium in Soolquellen 451. — Radium, Versuche von Loridon 131. — Radium, Wirkung auf embryonale Entwickelungsvorgänge 287. — Röntgenologie, ein Spezialfach 291. — Röntgenstrahlen und Sachverständiger 288. — Röntgenbestrahlung der Hoden des Mannes 114. 236. — Tiefenverteilung der Strahlenwirkung 191. — Tierische Gewebe und Radium 63. — Thymusausschaltung 286.

Technik der Anwendungsweisen der Röntgenstrahlen. Instrumentarium und Fabrikation.

Aus der Fabrikation 48. — Bandkompressorium 286. — Bleikiste nach Levy-Dorn 133. — Blendenapparat nach Levy-Dorn 58. — Blenden und Schutzapparat nach Levy-Dorn 275. — Dosierung der R.-Strahlen 451. — Fremdkörper, okulare Lokalisation 442. — Funkenlänge, äquivalente 456. — Krankenkassen 283. — Kompressionsblende 292. 295. 356. — Induktoren, grosse 254. — Induktoren, kleine 254. — Induktoren, grosse und kleine 441. — Magenuntersuchungen 455. — Nierensteintechnik 132. — Operationstisch 344. — Operieren im Röntgenlicht 62. — Orthodiagraphie 59. 62. — Orthodiagraph nach Levy-Dorn 123. — Platino-Cyanüre, Wirkung der R.-Strahlen auf dieselben 455. — Radio-

meter nach Sabouraud und Noiré 260. — Röhrenverbrauch bei kleinen und grossen Induktoren. 441. — Röntgenapparate, grosse oder kleine 49. — Röntgeninstitut des Krankenhauses St. Georg-Hamburg 359. — Röntgenröhre, schliessungslichtfrei, nach Koch und Sterzel 271. — Schaukasten, Negativbühne 121. — Schlitzbinde 347. — Schutz gegen Bestrahlungen 291. — Stereoskopie 292. — „System" Dessauer 433. 440. 441. — Thoraxaufnahmen 62. — Trochoskop 172. — Unterbrecher, Reiniger, Gebbert & Schall 48. — Untersuchungstisch nach Holzkneckt 172. — Ureterensteine, Technik. 132. — Vacuumapparate 58. — Wechselstromanlagen 1. 287. — Wechselstrombetrieb 443. 446. — Wechselstrom im Röntgenbetriebe 194. — Weichteilschatten bei Beckenaufnahmen 267. — Winkelblende 188.

Diagnostik und Casuistik.

Aneurysma 285. — Aneurysma der Art. pulmonalis 290. — Barlowsche Krankheit 136. — Blasendifformitäten, Diagnostik 193. — Coxa vara 237. — Exostosen, cartilag. 282. — Exostosen, Cartilaginaere, der Hüften 33. — Ellenbogengelenk, Funktionsströrungen bei Ulnarislähmungen 25. — Ellenbogenresektion 282. — Fraktur (Splitter), Oberschenkel 456. — Fremdkörper im Auge, Lokalisation 249. — Fremdkörperoperationen 178. — Gallensteine 31. 282. — Gefässerkrankungen, Diagnostik 65. — Gelenkentzündungen im Säuglingsalter 293. — Gelenkrheumatismus im Kindesalter 425. — Halsorgane, Bewegung derselben 293. — Halsrippe 43. 59. — Handverletzungen 449. — Hiluszeichnung 140. — Innere Medizin 289. 335. — Innere Medizin, Diagnostik 296. — Karies, Zeigefinger 283. — Kniegelenkflexion 136. — Luxation der Sesambeine 293. — Luxation im Chopartschen Gelenk 290. — Magen 282. — Magen-Darmkanal, Topographie, Verdauung 240. — Magenuntersuchung 133. — Metacarpalfissur 311. — Metacarpus, Pseudarthrose 141. — Myositis ossificans 282. — Nase, Hobelung derselben 47. — Nauheimer Quelle, Radioaktive Substanz 63. — Netzhaut (Finsen-Röntgen-Radium) 63. — Nierensteine 132. 133. 295. — Nervus ulnaris, Drucklähmung 285. — Oberschenkel, Defekt 268. — Osteopathie 284. — Orthopädie 293. 331. — Osteom 132. — Os lunatum 62. — Ostitis deformans 420. — Os Vesalianum 288. — Os Vesalianum tarsi 413. — Pneumonie, Lösungsvorgänge 323. — Pneumothorax 138. 140. — Radiusluxation 282. — Schädelbasis 136. — Schenkelhalsbrüche 237. — Schenkelhalsfraktur beim Kinde 135. — Schrotschuss, Auge 135. — Schulterverletzung 59. — Sesambein im Gastrocnemius 288. — Skoliose, Diagnostik 140. — Spontanfraktur, Femurhals 282. — Syndaktylie 135. — Talusverletzung 59. — Ulnarfraktur 136. — Ureterensteine 132. — Wachstumsstörungen 425. — Wachstumsstörungen nach Polyarthritis 284. — Wirbelerkrankungen bei Tabes 135. — Wirbelfrakturen 449. — Wirbelsäulenerkrankung 63. — Wirbelsäulenfraktur 282.

Vereine und Kongresse.

Ärztl. Verein Hamburg 132. 448. — Ärztl. Verein Wiesbaden 282. — Berliner mediz. Gesellschaft 131. 283. 448. — Berliner militärärztl. Gesellschaft 59. — Dermatologenkongress, V. internationaler 283. Freie Vereinigung der Chirurgen Berlins 58. 132. 449. — Gesellschaft der Charitéärzte 132. — Gesellschaft für innere Medizin und Kinderheilkunde, Wien 284. 449. — K. k. Gesellschaft der Ärzte in Wien 283. — Mediz. Gesellschaft, Magdeburg 282. — Naturwissenschaftl. mediz. Verein, Strassburg 131. — Nürnberger mediz. Gesellschaft 283. — Rhein.-westf. Gesellschaft für innere Medizin und Nervenheilkunde 449. — Röntgengesellschaft, Deutsche 448. — Röntgenkongress 1905 49. 126. 447. — Roentgensociety 133. — Société médicale des Hôpitaux de Paris 133. — Verein deutscher Ärzte in Prag 285. 132 — Verein Freiburger Ärzte 449. — Verein für wissenschaftl. Heilkunde, Königsberg 448. — Vereinigung der Sanitätsoffiziere 132. — 76. Versammlung deutscher Naturforscher und Ärzte in Breslau 1904 58.

Bücherbesprechungen.

Beck, Rœntgen-Rays Diagnosis and Therapy 130. — Bélot, La Radiothérapie 52. — Bordier, Die N-Strahlen und die N_1-Strahlen 129. — Cleaves, Light energy 282. — Guilleminot, Electricité Médicale 282. — Guttmann, Elektrizitätslehre für Mediziner 236. — Hildebrand-Scholz-Wieling, Arteriensystem des Menschen 53. — Loison, Les Rayons de Roentgen 446. — Pusey, Caldwell, Lehrbuch 131. — Schmidt, Kompendium der Röntgentherapie 52. — Schüller, Schädelbasis 280. — Stark, Das Wesen der Kathoden und Röntgenstrahlen 51. — Ziegler, Lichtstrahlung des Radiums 236.

9025

BOSTON MEDICAL
AUG 7 1906
LIBRARY.

Der Wechselstrom und seine Anwendung im Röntgenbetriebe.

Von

Dr. **B. Walter.**

I. Theoretisches.

Die Elektricitätswerke, welche elektrischen Strom durch Dynamomaschinen erzeugen und an Konsumenten abgeben, unterscheiden sich je nach der Stromart, welche sie liefern, in Gleichstrom- und Wechselstromcentralen. Schliesst man an die Leitungen einer Anlage der ersteren Art irgend einen konstanten Widerstand dauernd an, so behält der den letzteren durchfliessende Strom nicht bloss stets dieselbe Richtung — daher der Name „Gleichstrom“ — sondern auch — wenn man von dem ersten Ansteigen desselben kurz nach der Schliessung absieht — stets dieselbe Grösse bei. Die letztere berechnet sich nämlich hier bekanntlich einfach nach dem Ohmschen Gesetze, indem man die Spannung des Werkes durch die Grösse des daran geschalteten Widerstandes dividiert. Ist die erstere z. B. gleich 110 Volt und der letztere gleich 10 Ohm, so ergiebt sich die Grösse des in dem Widerstande kreisenden Stromes zu $^{110}/_{10} = 11$ Ampere; und ebenso einfach kann man natürlich auch umgekehrt aus der bekannten Spannung des Werkes und der Angabe des Ampèremeters bei dauernd eingeschaltetem Widerstande die Grösse des letzteren bestimmen.

Ganz anders liegen nun aber die Verhältnisse beim Wechselstrom; denn hier hat man es in den an das Wechselstromwerk angeschlossenen Leitungen nicht mehr mit einer konstanten elektrischen Strömung zu thun, sondern die letztere ändert nicht bloss von Moment zu Moment ihre Grösse, sondern in ganz bestimmten, und zwar sehr kurz dauernden Zeitabschnitten auch sogar ihre Richtung. Dieser beständige Richtungswechsel, von dem die in Rede stehende Stromart auch ihren Namen hat, kommt nämlich dadurch zu stande, dass die rotierenden Drahtwindungen des Ankers der Dynamomaschine bei ihrer Rotation ein oder mehrere starke magnetische Felder zu passieren haben, und dass dann die beim Eintritt in ein solches Feld in ihnen erzeugte elektromotorische Kraft die entgegengesetzte Richtung hat von derjenigen, welche beim Austritt aus dem Felde entsteht (vgl. Schliessungs- und Öffnungsspannung beim Induktionsapparat). Demgemäss hängt denn auch die Schnelligkeit, mit welchen sich die Richtungswechsel des Stromes in den an eine Wechselstromcentrale angeschlossenen Leitungen vollziehen, einesteils von der Umdrehungsgeschwindigkeit des Ankers der Dynamomaschinen des Werkes und andererseits auch von der Zahl der auf einem Umkreise des Ankers befindlichen magnetischen Pole dieser Maschinen ab. Beide Grössen lassen sich natürlich vielfach variieren, und thatsächlich findet man denn auch bei den verschiedenen Werken dieser Art ziemlich verschiedene Richtungswechsel- oder, wie man sich gewöhnlich

ausdrückt, „Polwechselzahlen“. Andererseits hält aber natürlich doch jedes Werk für sich — schon der Gleichmässigkeit der Wirkung wegen — stets möglichst genau dieselbe Polwechselzahl inne; und ferner haben sich auch sehr viele grössere Elektricitätswerke dieser Art untereinander auf ein und dieselbe Polwechselzahl geeinigt, die in Deutschland z. B. vielfach auf 100 in der Sekunde festgesetzt ist. In einer an ein solches Werk angeschlossenen Leitung fliesst dann also der Strom $^1/_{100}$ Sekunde lang in der einen, und das nächste Hundertstel der Sekunde in der entgegengesetzten Richtung, um dann in dem dritten Hundertstel wieder die erstere Richtung anzunehmen u. s. w. Dabei erfolgt der Übergang von der einen Richtung zur anderen nicht etwa plötzlich, sondern in einer sich mehr oder weniger sanft krümmenden Kurve, so dass wir es demnach auch hier wie so vielfach in der Natur mit einem regelrechten Schwingungsvorgang zu thun haben, wie er auf elektrischem Gebiete in derselben Weise z. B. auch in den Apparaten für Telegraphie ohne Draht, und auch sogar zwischen den schwingenden Teilchen einer Flamme vor sich geht, wenn auch in diesen Beispielen die in Frage kommende Schwingungsdauer im ersten Falle etwa 50000- und im zweiten sogar zehn Billionen mal so kurz ist wie in dem unsrigen.

Auch die Vorgänge in einer Wechselstromleitung lassen sich demnach am einfachsten übersehen, wenn man sich dieselben, wie dies ja für alle solche Schwingungen üblich ist, durch eine Wellenlinie darstellt, wie dies in der Fig. 1 durch die Kurve $A\,B\,C\,D\,E\,F\,G\,\ldots$ ge-

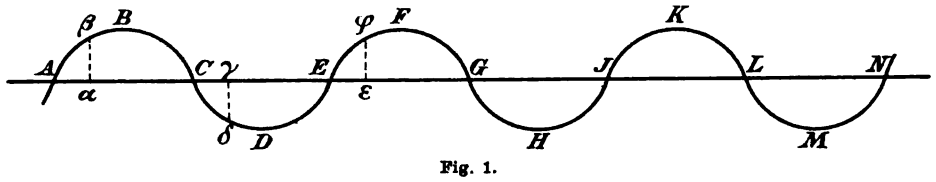

Fig. 1.

schehen ist. Schreitet man nämlich hier auf der mitten durch die Kurve gezogenen geraden Linie $A\,C\,E\,G\,\ldots$, der „Zeitachse“, in gleichmässigem Tempo fort, so findet man für jeden Augenblick die Grösse und Richtung des Stromes durch den senkrechten Abstand der Kurve von dem betreffenden Punkte dieser Achse, in welchem man sich gerade befindet, für den Zeitpunkt α also z. B. durch die Ordinate $\alpha\beta$; und zwar ist der Strom in positivem Sinne gerichtet, wenn sich dabei diese Ordinate von jener geraden Linie aus nach oben zu erstreckt, in negativem dagegen, wenn sie — wie beim Punkte γ — nach unten zu geht.

Die Kurve zeigt uns nun ohne weiteres, dass der Strom für alle zwischen A und C liegenden Augenblicke positiv, für alle zwischen C und E fallenden dagegen negativ ist u. s. w. so dass also die Punkte $A, C, E, G, \ldots$ diejenigen Augenblicke darstellen, in welchen eine Richtungsänderung des Stromes in der Leitung stattfindet. Da nun aber diese Richtungsänderungen natürlich durch die fortwährenden Polwechsel der den Strom erzeugenden Dynamomaschine bedingt werden, so ist mithin auch die Zahl der ersteren in der Sekunde genau dieselbe wie die der letzteren, d. h. also bei den meisten Elektricitätswerken dieser Art $= 100$, so dass dann also jede der untereinander gleichen Strecken $AC, CE, EG, \ldots$ unserer Figur 1 gleich $^1/_{100}$ Sekunde zu setzen ist.

Weiter zeigt nun diese Abbildung, dass wir, um zwei völlig identische, d. h. sowohl an Grösse als auch an Richtung übereinstimmende Stromwerte zu erhalten, auf der Zeitachse nicht etwa bloss um $^1/_{100}$ Sekunde, also z. B. nicht bloss von α nach γ hinzugehen haben — wo $\alpha\gamma = AC = {}^1/_{100}$ Sekunde angenommen ist —; denn dann würde der Strom $\gamma\delta$ zwar seiner absoluten Grösse nach mit dem Strome $\alpha\beta$ übereinstimmen, nicht aber seiner Richtung nach. Vielmehr muss man, um die Gleichheit in beiden Beziehungen herzustellen, vom Punkte α aus gleich bis zum Punkte ε fortschreiten, wo $\alpha\varepsilon = 2\,\alpha\gamma = 2\,AC = {}^2/_{100} = {}^1/_{50}$ Sekunde ist.

Diesen Zeitabschnitt zwischen zwei völlig identischen Stromzuständen nennt man nun auch hier wie bei jedem anderen Schwingungsvorgang in der Natur die „Periode“ desselben;

und die letztere ist also, wie eben bewiesen wurde, genau doppelt so gross wie die Zeit zwischen zwei aufeinander folgenden Polwechseln, so dass man demnach einen Wechselstrom von 100 Polwechseln auch als einen solchen von 50 Perioden bezeichnen kann, oder allgemeiner ausgedrückt: wenn z die sekundliche Polwechselzahl und T die Periodendauer eines Wechselstromes ist, so gilt die Gleichung:

1) $z = \frac{2}{T}$, eine Gleichung, die im obigen Beispiele $100 = \frac{2}{(1/50)}$ lautet.

Eine genauere Bestimmung der Wirkung eines solchen periodisch veränderlichen Stromes ist nun selbstverständlich nur dann möglich, wenn die Äste der Kurve $ABC\ldots.$ nach einem einfachen mathematischen Gesetze verlaufen, was allerdings in der Praxis sehr häufig nicht der Fall ist. Immerhin wird aber doch die Grundform aller hier vorkommenden Stromkurven durch die sog. Sinuslinie gebildet; und auf diese beziehen sich denn auch die sämtlichen in der Wechselstromtechnik gültigen Gesetze, von denen hier wenigstens die hauptsächlichsten, für uns in Frage kommenden kurz erläutert werden sollen.

Die Gleichung der Kurve $ABC\ldots.$ lautet in diesem Falle:

2) $$i = i_m \sin 2\pi \frac{t}{T} = i_m \sin \pi z t,$$

wo i die veränderliche Stromordinate darstellt, die dem ebenfalls veränderlichen Zeitpunkte t entspricht, während i_m den konstanten maximalen Wert jener Grösse bedeutet, der also in der Kurve der Fig. 1 von dem Abstande der höchsten Punkte B, F, K der Kurve von der Zeitachse dargestellt wird. Das T der Gleichung 2) ferner bedeutet die konstante Periode des Stromes, die also in der Praxis in der Regel $^1/_{50}$ Sekunde beträgt, und die Grösse π endlich ist die bekannte Ludolphsche Zahl, die hier natürlich einen Winkel von 180° bezeichnet.

Dass diese Gleichung 2) nun thatsächlich eine Kurve von der Form der Fig. 1 darstellt, sieht man sofort, wenn man z. B. im Punkte A der letzteren mit der Zeitrechnung beginnt, d. h. also für ihn $t = 0$ setzt und die Strecke $AE = T$ nimmt. Die Gleichung 2) sagt uns dann zunächst, dass im Punkte A selbst auch $i = 0$ werden muss, da ja $\sin 0 = 0$ ist. Dies ist nun auch in der Kurve der Fig. 1 der Fall. Für die Zeit $t = \frac{T}{4}$ dagegen, d. h. für den in der Mitte zwischen A und C gelegenen Zeitpunkt, muss ferner die Stromordinate i nach der Gl. 2) ebenso wie in der Kurve der Fig. 1 ihren grössten positiven Wert $+i_m$ erreichen, denn für diesen Wert von t wird ja $2\pi \frac{t}{T} = 2\pi \cdot \frac{1}{4} = \frac{\pi}{2}$, d. h. es erreicht dann $\sin 2\pi \frac{t}{T}$ $= \sin \frac{\pi}{2}$ seinen grössten Wert $+1$ und also i den Wert $+i_m$. Für $t = \frac{T}{2}$ ferner, d. h. also für den Punkt C der Fig. 1, wird $2\pi \frac{t}{T} = 2\pi \cdot \frac{1}{2} = \pi$, d. h. $\sin 2\pi \frac{t}{T} = \sin \pi = 0$; und demnach wird auch hier die Stromordinate i nach Gleichung 2) ebenso wie in der Kurve der Fig. 1 wieder $= o$; für $t = \frac{3}{4} T$ weiter, d. h. für den mitten zwischen C und E gelegenen Punkt der Zeitachse, wird $\sin 2\pi \frac{t}{T} = \sin \frac{3}{2}\pi = -1$ und also nach Gleichung 2) $i = -i_m$, d. h. es erreicht hier die Stromordinate nach dieser Gleichung ebenso wie in der Kurve ihren grössten negativen Wert, um für $t = T$ endlich, d. h. nach einer vollen Periode vom Beginne unserer Zeitrechnung an, wieder auf Null zu steigen. Für diesen Wert von t nämlich wird der Winkel $2\pi \frac{t}{T} = 2\pi$ und sein Sinus also $= 0$. Von hier ab aber macht diese Funktion mit noch weiter wachsenden Werten von t bekanntlich wieder genau den soeben beschriebenen Wechsel durch, so dass also die Gleichung 2) thatsächlich eine bis ins Unendliche fortlaufende Wellenlinie von der Form der Fig. 1 darstellt.

Dieselben Betrachtungen, welche wir soeben über die veränderliche Grösse des Stromes in einer Wechselstromleitung durchgeführt haben, gelten nun in gleicher Weise auch für die elektromotorische Kraft oder Spannungsdifferenz an den Enden derselben, eine Grösse, die ja stets als die eigentliche Ursache des Stromes anzusehen ist. Auch sie muss nach einer Kurve verlaufen, welche nicht bloss dieselbe Form, sondern auch dieselbe Periodendauer hat wie diejenige des Stromes. Andererseits findet hier aber doch zwischen beiden Grössen insofern ein Unterschied statt, als die Kurven beider, wie dies in der Fig. 2 dargestellt ist, in der Regel zeitlich gegeneinander verschoben sind oder, wie man sich in der Wechselstromtechnik ausdrückt, einen „Phasenunterschied" gegeneinander zeigen. Stellt also z. B. die punktierte Kurve der Fig. 2 die Spannungsdifferenz zwischen den beiden Enden des betrachteten Stromleiters dar, so dass mithin diese Grösse z. B. im Punkte A_1 vom Negativen zum Positiven übergeht, so findet für den Strom, der durch die ausgezogene Wellenlinie der Fig. 2 dargestellt sein mag, der entsprechende Übergang erst im Punkte A_2, d. h. also um die Zeit $A_1 A_2$ später statt; und in diesem Falle sagt man dann, dass der Strom der Spannung nacheilt, oder auch, dass er ihr gegenüber eine „Phasenverzögerung" hat. In der Fig. 2 ist dieselbe durch die Strecke $A_1 A_2$ dargestellt, und zwar ist diese Strecke daselbst willkürlich gleich $^1/_4\ A_1 C_1$, d. h. gleich $^1/_8$ der ganzen Periode, angenommen worden, in welchem Falle man auch, da eine ganze Periode in der Gleichung 2) einem Winkel $2\pi = 360^0$ entspricht, von einer Phasenverzögerung von $\frac{\pi}{4}$ oder von 45^0 spricht.

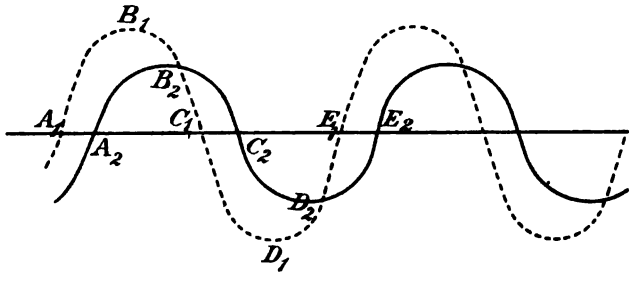

Fig. 2.

Um nun aber zunächst den Grund für das Zustandekommen einer solchen Phasenverschiebung in Wechselstromleitungen einzusehen, erinnern wir uns am besten an die Vorgänge bei der Schliessung des primären Stromes eines mit Gleichstromspannung betriebenen Induktionsapparates. Auch in diesem Falle haben wir es nämlich in den ersten Augenblicken nach dem Stromschluss mit einer Phasenverschiebung zwischen Strom und Spannung zu thun; denn, während die letztere hier natürlich unter allen Umständen konstant bleibt — nämlich gleich der konstanten Betriebsspannung des Werkes bezw. der Akkumulatorenbatterie — steigt der Strom stets erst allmählich auf den ihm nach dem Ohmschen Gesetze zukommenden Wert an; und zwar ist der Grund dieser Erscheinung, wie wir wissen, in der Selbstinduktion der primären Rolle des Induktors zu suchen. In derselben Weise ist nun auch die in einer Wechselstromleitung stattfindende Phasenverzögerung des Stromes in allen Fällen auf eine Selbstinduktion des betr. Stromkreises zurückzuführen; und da demnach dieser letztere Begriff, der ja auch schon für die Theorie des Induktionsapparates eine grosse Bedeutung hat, auch in der des Wechselstromes sowie natürlich noch mehr in der des mit Wechselstrom betriebenen Induktionsapparates eine fundamentale Rolle spielt, so muss derselbe hier zunächst etwas ausführlicher erläutert werden.

Von Selbstinduktion kann nun bei einem Stromkreise nur dann die Rede sein, wenn sich bei Stromdurchgang in der Umgebung desselben ein magnetisches Feld ausbildet; und zwar kommen für uns nur solche Stromkreise in Betracht, mit deren Hilfe sich schon recht beträchtliche Feldstärken dieser Art herstellen lassen, d. h. also nur Drahtspulen mit Eisenkern. Die Wirkung der Selbstinduktion ferner vergleicht man am besten mit derjenigen der Trägheit der gewöhnlichen mechanischen Masse, also z. B. der des Schwungrades einer Maschine, das bekanntlich bei jeder Geschwindigkeitsänderung seiner Welle eine dieser Änderung entgegenwirkende „Trägheitskraft" entwickelt. In derselben Weise erzeugt nämlich auch ein Stromkreis

mit Selbstinduktion bei jeder Änderung seiner magnetischen Feldstärke eine dieser Änderung entgegenwirkende elektromagnetische Trägheitskraft, indem dabei in jeder das Feld umgebenden Drahtwindung eine elektromotorische Kraft (E. M. K.) von solcher Richtung „induziert" wird, dass der dadurch erzeugte Strom jener Feldstärkenänderung eben nach Möglichkeit entgegenarbeitet. Beim Ansteigen der letzteren wird demnach diese „E. M. K. der Selbstinduktion" der dieses Ansteigen bewirkenden „ursprünglichen E. M. K." (Betriebsspannung der Maschine) entgegenarbeiten, beim Abfallen der Feldstärke dagegen wird sie in demselben Sinne wirken wie diese: Vorgänge, die uns ja übrigens von dem gewöhnlichen Betriebe des Induktionsapparates mit Gleichstromspannung und Stromunterbrechung her nicht mehr so unbekannt sind.

Was sodann aber die Grösse der jeweilig entstehenden E. M. K. der Selbstinduktion angeht, so unterstützen sich nun offenbar bei einer Drahtspule, deren Windungen alle in demselben Sinne gewickelt sind, die sämtlichen, in den einzelnen Windungen derselben erzeugten E. M. K. genau so wie diejenigen der einzelnen Elemente einer in Reihe geschalteten galvanischen Batterie, so dass also die gesamte E. M. K. der Selbstinduktion zunächst jedenfalls der Windungszahl der Spule angenähert proportional sein muss. Ferner wissen wir aber von den Vorgängen im Induktionsapparat, dass eine jede solche induzierte E. M. K. auch um so grösser wird, je schneller der Anstieg oder Abfall des im Apparate erzeugten magnetischen Feldes vor sich geht; denn das Ziel aller unserer Stromunterbrecher geht ja bekanntlich darauf hinaus, jenen Abfall bei der Stromunterbrechung so steil wie möglich zu machen. In ähnlicher Weise wird also auch die Grösse der bei Wechselstrom entstehenden E. M. K. der Selbstinduktion von der Steilheit des Anstiegs und Abfalls des magnetischen Feldes der betreffenden Spule abhängen; und da nun dieses Feld natürlich durch den in der Spule selbst zirkulierenden Strom erzeugt wird und auch — innerhalb gewisser Grenzen — annähernd mit der Grösse des letzteren proportional geht, ferner aber auch von den Dimensionen des Eisenkerns sowie endlich vor allem auch noch wieder seinerseits von der Zahl der den letzteren umgebenden Drahtwindungen abhängt, so muss mithin schliesslich die in der Spule in jedem Augenblick entstehende E. M. K. der Selbstinduktion einesteils proportional der Grösse der in dem betr. Momente stattfindenden Stromänderung, andernteils aber auch proportional einer für jede Spule annähernd konstanten Grösse L sein, die aus den beiden angeführten Gründen mit der Windungszahl der betreffenden Spule wächst und daher annähernd dem Quadrate dieser Zahl proportional sein muss, ferner aber auch noch von den Dimensionen ihres Eisenkerns abhängt. Diese Grösse L nennt man nun den „Selbstinduktionskoefficienten" oder auch kurz die „Selbstinduktion" der betr. Spule, und kann dieselbe nach obigem wohl am einfachsten als das magnetische Trägheitsmoment der letzteren bezeichnet werden. Ihre Grösse wird in dem in der Elektrotechnik gebräuchlichen Masssysteme der Ampère, Ohm und Volt in Henry ausgedrückt.

Kehren wir aber nunmehr zum Wechselstrome zurück, und zwar zunächst wieder zum Verlaufe desselben in einer einfachen Drahtspule mit Eisenkern, so zeigt uns nun der Vergleich desselben mit dem Schliessungsstrome eines Induktors, den wir bereits oben herangezogen hatten, ferner noch, dass die Selbstinduktion jener Spule nicht bloss eine Verzögerung, sondern auch eine Verkleinerung des Stromes — im Vergleich mit der nach Ohmschen Gesetze zu erwartenden Grösse — hervorbringen und dass diese Verkleinerung natürlich um so merkbarer werden muss, je grösser die Selbstinduktion des Stromkreises ist. Und wie nun endlich beim Betriebe des Induktoriums mit Gleichstrom und Stromunterbrecher eine weitere stromverkleinernde Ursache in der Zahl der Unterbrechungen pro Sekunde zu suchen ist, insofern ja hier der allmählich ansteigende Strom den ihm nach dem Ohmschen Gesetze zukommenden Wert um so weniger erreichen wird, je schneller die Unterbrechung des Stromes auf die Schliessung desselben folgt, so ist auch beim Wechselstrom eine ähnliche stromverkleinernde Ursache schon in dem Polwechsel als solchem zu suchen, so dass also auch hier der Strom mit zunehmender Polwechselzahl immer mehr hinter der nach dem Ohmschen Gesetze zu erwartenden Grösse zurückbleiben wird.

Ehe wir nun aber die genaueren Formeln, durch welche sich die Grösse eines Wechselstromes berechnen lässt, näher kennen lernen, müssen wir zuvor noch einen kurzen Blick auf diejenigen Instrumente werfen, welche man in neuerer Zeit bei Wechselströmen fast ausschliesslich zur Messung von Strom und Spannung verwendet. Es kommen nämlich in diesem Falle offenbar alle diejenigen Messapparate, welche auf die bekannte ablenkende Wirkung zwischen einer festen, vom Strom durchflossenen Drahtspule und einem beweglich angebrachten Magnetkörper beruhen, nicht in Betracht, da ja hier die ablenkende Wirkung — wegen der wechselnden Richtung des Stromes — bald in dem einen und bald in dem anderen Sinne gerichtet ist und daher eine Ablenkung in der Regel überhaupt nicht zustande kommt. Aus diesem Grunde verwendet man gegenwärtig bei Wechselströmen sowohl zur Messung der Stromstärke als auch zu der der Spannung fast ausschliesslich die sog. Hitzdrahtinstrumente, d. h. Apparate, bei denen die Verlängerung, welche ein straff ausgespannter Draht infolge seiner Erwärmung durch den hindurchgehenden Strom erfährt, durch ein mehr oder minder kompliziertes Hebelwerk auf einen über einer Skala spielenden Zeiger übertragen wird. Da nämlich die von einem elektrischen Strom in einem Drahte erzeugte Wärme selbstverständlich nicht von der Richtung, sondern nur von der Grösse des ersteren abhängig ist, so muss ein Instrument dieser Art, das übrigens vorher stets mit Gleichstrom geaicht wird, offenbar einen Mittelwert zwischen den sämtlichen Ordinaten angeben, welche in der Kurve der Fig. 1 unter irgend einem Aste derselben, also etwa unter ABC, gelegen sind. Dieser Mittelwert wird, da die elektrische Stromwärme mit dem Quadrate der Stromstärke proportional geht, auch häufig als der quadratische Mittelwert bezeichnet; noch mehr jedoch hat sich dafür der Zusatz „effektiv“ eingebürgert, so dass man also die von diesen Instrumenten angezeigten Werte einfach den „effektiven Strom“ und die „effektive Spannung“ des Wechselstromes nennt.

Man wird hier vielleicht noch die Frage aufwerfen, inwiefern es überhaupt möglich ist, dass ein solches Hitzdrahtinstrument Spannungen anzeigen kann, da es sich doch bei der Erwärmung eines Drahtes nur um eine Wirkung des Stromes handelt. Die Antwort hierauf ist einfach die, dass in diesem Falle, wo es sich um einen gerade ausgespannten Draht, d. h. um einen Widerstand ohne nennenswerte Selbstinduktion handelt, beim Wechselstrom ebenso gut wie beim Gleichstrom einfach das Ohmsche Gesetz gilt und man daher auch dort ebenso gut wie hier jedes Instrument dieser Art nicht bloss als Strom-, sondern auch als Spannungsmesser benutzen kann, indem man im letzteren Falle den vom Instrumente angegebenen Strom einfach mit dem Widerstande des letzteren multipliziert. Um nun aber diese Rechnung nicht erst jedesmal ausführen zu müssen, ist bei den speziell zur Messung der Spannung dienenden Instrumenten das Resultat derselben gleich auf der Skala hingeschrieben oder mit anderen Worten, die Skala direkt auf Spannung geaicht.

Auch die Angaben der beschriebenen Instrumente lassen nun natürlich nur dann einen näheren Schluss auf den Verlauf und die gesamte Wirkung des Wechselstromes ziehen, wenn die Kurvenform des letzteren, d. h. also die genauere Gestalt der Linie ABC der Fig. 1 bekannt ist. Handelt es sich hier speziell um eine Sinuslinie, wie in der Gleichung 2), so zeigt die Theorie, dass jener quadratische Mittelwert $= \frac{i_m}{\sqrt{2}}$, d. h. gleich dem 0,707 fachen der Maximalordinate der Kurve wird, so dass dann also umgekehrt auch dieser Maximalwert gleich dem $\sqrt{2}$- oder 1,414 fachen von dem von dem Hitzdrahtinstrument angegebenen effektiven Werte ist. In der Praxis freilich hat man es nun aber fast stets nur mit diesen effektiven Grössen zu thun, und auf diese, die in der Folge mit J (Strom) und E (Spannung) bezeichnet werden sollen, beziehen sich daher auch nur unsere Formeln.

Während sich nun bei Gleichstrom der Strom J aus der Spannung E bekanntlich durch die Ohmsche Gleichung

$$3) \qquad J = \frac{E}{R},$$

berechnet, wo R der Widerstand des Kreises ist, gilt für einen Wechselstromkreis mit Selbstinduktion bei sinusförmigem Verlauf des Stromes die Beziehung

4) $$J = \frac{E}{\sqrt{R^2 + (\pi z L)^2}},$$

worin wieder R der Widerstand und L der Selbstinduktionskoefficient des Kreises, ferner $\pi = 3{,}14\ldots$ und endlich z die sekundliche Polwechselzahl des Wechselstromes, d. h. also $z = \frac{2}{T}$ ist, wie schon in Gleichung 1) gezeigt wurde.

Die Phasenverschiebung φ zwischen Strom und Spannung ferner berechnet sich aus der Gleichung

5) $$\operatorname{tg}\varphi = \frac{\pi z L}{R},$$

oder auch aus der damit identischen

6) $$\cos\varphi = \frac{R}{\sqrt{R^2 + (\pi z L)^2}};$$

und diese Grösse φ ist hier besonders deswegen von Wichtigkeit, weil sie auch bei der Bestimmung der in einer Wechselstromleitung verbrauchten elektrischen Arbeitsmenge eine Rolle spielt, wie wir weiter unten noch genauer sehen werden.

Vergleichen wir indessen zunächst die beiden Beziehungen 3) und 4) miteinander, von denen die erstere für Gleich- und die letztere für Wechselstrom gilt, so sehen wir, dass an die Stelle des einfachen Ohmschen Widerstandes R im Nenner der rechten Seite von 3) in der Gleichung 4) der kompliziertere Ausdruck $\sqrt{R^2 + (\pi z L)^2}$ getreten ist, der deshalb auch der „Wechselstromwiderstand" des betreffenden Stromkreises heisst. Derselbe setzt sich, wie die unmittelbare Anschauung lehrt, aus zwei Teilen, nämlich dem Ohmschen Widerstande R und dem sog. „induktiven Widerstande" $\pi z L$ zusammen, deren letzterer einerseits mit dem Selbstinduktionskoefficienten L des Stromkreises und andererseits auch mit der Polwechselzahl des Werkes ansteigt.

Dieser letztere Widerstand enthält mithin diejenigen beiden Momente, welche wir schon oben bei unseren allgemeinen Betrachtungen als stromverkleinernde Ursachen bei Wechselstrom kennen gelernt hatten, und deren Einfluss jetzt an einigen speziellen Beispielen noch etwas näher erläutert werden mag. Zu diesem Zwecke denken wir uns eine dickdrähtige Spule, z. B. die Primärspule eines Induktionsapparates, deren Selbstinduktion $L = 0{,}1$ Henry und deren Ohmscher Widerstand $R = 1\ \Omega$ (Ohm) sein mag, direkt an das Netz einer Wechselstromcentrale mit $z = 100$ Polwechseln und $E = 120$ Volt effektiver Spannung angeschlossen. Nach der Gleichung 4) erreicht dann der Strom in dieser Spule, trotzdem hier eine verhältnismässig hohe Spannung direkt auf einen verhältnismässig kleinen Ohmschen Widerstand wirkt, doch nur den kleinen Wert von 3,8 Ampère, während er bei Gleichstromspannung unter denselben Umständen nach Gleichung 3) auf 120 Ampère anwachsen würde. Der Grund für diesen gewaltigen Unterschied ist lediglich darin zu suchen, dass der induktive Widerstand $\pi z L$ dieses Stromkreises schon den recht beträchtlichen Wert von 31,4 Ω hat; und so kommt es denn auch hier bis zu einem gewissen Grade wenig auf den Wert des Ohmschen Widerstandes an, d. h. es ist z. B. gleichgültig, ob derselbe 0,2 oder 2 Ω beträgt, während allerdings für Werte von R, die dem oben genannten Werte von $\pi z L$ näher kommen, auch der Einfluss des ersteren bemerkbar zu werden anfängt. Für $R = 10\ \Omega$ beispielsweise, wobei man sich übrigens diese Widerstandsvergrösserung auch durch besondere zu der Spule hinzugeschaltete induktionsfreie Widerstände bewirkt denken kann — die gewöhnlichen Vorschaltewiderstände können hier als solche gelten — wird im obigen Beispiele $J = 3{,}6$ Amp., für $R = 20\ \Omega$ ferner wird $J = 3{,}2$ Amp. und für $R = 31{,}4\ \Omega$, d. h. also wenn der Ohmsche und der induktive Widerstand einander gleich sind, wird $J = 2{,}68$ Amp. Dieser letztere Wert ist nun aber nicht etwa gleich der Hälfte desjenigen

(3,8 Amp.), welchen der Strom für $R = 0$ erreicht, sondern erheblich grösser; und thatsächlich ergiebt auch die Gleichung 4), dass jener Wert nicht das $^1/_2$- oder 0,5-, sondern das $\frac{1}{\sqrt{2}}$ oder 0,707 fache von diesem betragen muss. Auf die Hälfte des erstgenannten Wertes sinkt vielmehr der Strom erst dann, wenn in diesem Falle $R = 55\ \Omega$ genommen wird.

Zum Betriebe eines Induktionsapparates freilich braucht man in diesem Falle, wie wir später sehen werden, nicht kleinere, sondern zumeist erheblich grössere Stromstärken, und diese lassen sich nun bei einer Netzspannung von 120 Volt und 50 Perioden in der Sekunde nach der Gleichung 4) nur dadurch erreichen, dass man die Selbstinduktion L der Spule viel kleiner nimmt als oben angenommen wurde, was natürlich in der Praxis in erster Linie durch die Verkleinerung der Windungszahl derselben erreicht wird. Eine passende Grösse von L für diesen Zweck ist z. B. der zehnte Teil des letzteren Wertes, also $L = 0{,}01$ Henry; denn in diesem Falle wird der induktive Widerstand $\pi z L$ der Spule nur gleich $3{,}14\ \Omega$, so dass dann also der Strom für sehr kleine Werte von R, wie sie bei den betrachteten Spulen ja stets vorliegen, und bei direktem Anschluss der Spule an das obige Netz, nach der Gleichung 4) bis zu 38,2 Ampère ansteigen kann. Durch Hinzuschalten von induktionsfreiem Widerstand R kann man dann natürlich diesen Strom beliebig abschwächen; und zwar würde derselbe in diesem Falle z. B. schon durch $R = 3{,}14\ \Omega$ ebenso wie oben auf das 0,707 fache, d. h. auf 26,8 Amp., durch $R = 10\ \Omega$ aber schon auf 11,4 Amp. reduziert werden, so dass man also in diesem Falle auch schon mit mässig grossen Vorschaltewiderständen ganz erhebliche Stromverkleinerungen erreicht.

Was sodann den Einfluss der Polwechselzahl z des Werkes angeht, so zeigt die Gleichung 4), dass dieselbe in dem gleichen Sinne wirkt, wie die Selbstinduktion, so dass man also, um bei zwei Werken mit verschiedener Polwechselzahl aber gleicher Spannung in zwei Spulen dieselbe Maximalstromstärke zu erhalten, die Selbstinduktionskoefficienten der letzteren umgekehrt proportional mit den Polwechselzahlen der beiden ersteren halten muss. Andererseits ergiebt die Gleichung 4), dass für sehr kleine Werte von L, d. h. für induktionsfreie Widerstände — Glühlampen oder auch die gewöhnlichen Vorschaltewiderstände können hier als solche angesehen werden — die Polwechselzahl des Werkes vollkommen gleichgültig ist; denn in diesem Falle geht die Gleichung 4) offenbar in die Gleichung 3) über. Mit anderen Worten: in einem induktionsfreien Widerstande berechnet sich der Strom auch bei Wechselstromnetzen einfach nach dem Ohmschen Gesetze. Wenn ich daher oben bei meinen allgemeinen Betrachtungen sagte, dass beim Wechselstrom schon die Polwechselzahl als solche eine stromverkleinernde Ursache darstelle, so war dies natürlich nur auf Stromkreise mit Selbstinduktion zu beziehen, da ja auch nur bei diesen jenes Nacheilen des Stromes hinter der Spannung stattfindet, von welchem dort die Rede war, während in einem induktionsfreien Widerstand Strom und Spannung in gleicher Phase sind und mithin das Ohmsche Gesetz in jedem Augenblick befolgen, so dass daher das letztere natürlich auch für die Durchschnittswerte beider Grössen gilt, welche unsere Messinstrumente anzeigen. Dass nämlich thatsächlich in einem solchen Stromkreise ohne Selbstinduktion der Strom und die Spannung die gleiche Phase haben, folgt ausser unseren früheren allgemeinen Betrachtungen auch aus den Gleichungen 5) und 6), da nach diesen für $L = 0$ auch $\varphi = 0$ wird.

Kommen wir sodann schliesslich noch zu der in einem Stromkreise mit Selbstinduktion verbrauchten Energiemenge, so erweist sich der oben angezogene Vergleich eines solchen Stromkreises mit der trägen Masse eines Schwungrades auch in dieser Beziehung als stichhaltig. Denn ebensowenig, wie die von einem solchen Rade beim Anlaufen desselben aufgenommene Arbeitsmenge für den Betrieb als verloren anzusehen ist, insofern sie nämlich beim Nachlassen der Geschwindigkeit sofort wieder als bewegungsfördernde Kraft zur Geltung kommt, so ist auch die in einer Spule mit Selbstinduktion beim Ansteigen des magnetischen Feldes aufgewandte elektrische Energie durchaus nicht als eine verlorene Arbeitsmenge anzusehen, sondern dieselbe

ist dann vielmehr in jenem Felde selbst als magnetische Energie aufgespeichert und kommt beim Nachlassen des das Feld erzeugenden Stromes wieder in ihrer ganzen Grösse zum Vorschein. Auch bei einer Spule mit Selbstinduktion wird daher ebenso wie bei einem induktionsfreien Widerstande die wirklich darin verzehrte Energiemenge — wenn wir von sekundären Erscheinungen absehen — nur durch die zur Erwärmung des Drahtes verbrauchte Arbeitsmenge dargestellt und hängt also nur von dem Ohmschen Widerstande der Spule nicht aber von deren Selbstinduktionskoeffizienten ab, oder genauer: es gilt auch in jenem Falle ebenso wie in diesem, für diese Energiemenge A das sog. Joulesche Gesetz (Joule war ein Engländer und ist daher Jaul zu sprechen):

$$A = J^2 . R . t, \tag{7}$$

wo J die Stromstärke, R der Ohmsche Widerstand und t die Arbeitszeit bedeutet. Bei Gleichstrom schreibt man nun diesen Ausdruck vermöge der Gleichung 3) in der Regel in der Form

$$A = E . J . t, \tag{8}$$

so dass man also hier zur Berechnung der in der Sekunde aufgebrauchten Energie den Widerstand des Stromkreises gar nicht erst zu kennen braucht, sondern einfach die bekannte Spannung des Elektricitätswerkes mit der am Ampèremeter abgelesenen Stromstärke zu multiplizieren hat. Bei Wechselstrom dagegen ist diese Bestimmung nicht so einfach; denn, wenn man hier in die Gleichung 7) die Spannung E nach der für diese Stromart gültigen Gleichung 4) einführt, so findet man

$$A = E . J . \frac{R}{\sqrt{R^2 + (\pi z L)^2}} t,$$

oder mit Berücksichtigung der Gleichung 6)

$$A = E . J . \cos \varphi . t. \tag{9}$$

In Worten: Um bei Wechselstrom die in einem einfachen Stromkreise mit Selbstinduktion in der Zeiteinheit verbrauchte Energiemenge zu erhalten, hat man das Produkt aus Spannung und Strom noch mit dem Kosinus der Phasenverschiebung zwischen beiden zu multiplizieren.

Die Berechnung der letzteren macht sich nun zwar nach der Gleichung 5) sehr einfach, indessen braucht man dazu nicht bloss den Ohmschen Widerstand R, sondern auch die Selbstinduktion L des Kreises, sowie endlich auch die Polwechselzahl z des Werkes. Die Bestimmung aller dieser Grössen würde nun aber in der Praxis natürlich recht umständlich sein, so dass man daher hier besondere Instrumente, sog. Wattmeter, verwendet, welche die sekundlich verbrauchte Arbeitsmenge direkt zu messen gestatten, Instrumente, deren Handhabung aber in der Regel auch nicht ganz einfach ist, und auf die hier daher auch nicht näher eingegangen werden soll. Im Gegenteil wollen wir uns, da es uns ja hier nur um einen allgemeinen Überblick über die vorliegenden Verhältnisse zu thun ist, lieber an die oben hingeschriebenen Gleichungen halten und also auf Grund derselben bei den bereits oben gewählten Beispielen auch noch die Phasenverzögerung und die Sekundenarbeit berechnen. Für $z = 100$, $L = 0{,}1$ und $R = 1\,\Omega$ wird nun nach Gleichung 5) $\operatorname{tg} \varphi = 31{,}4$, mithin $\varphi = 88^0\,11'$ also nahezu gleich 90^0, ein Winkel, der nämlich nach Gleichung 5) den grössten überhaupt möglichen Wert von φ darstellt, und der nach dieser Gleichung dann erreicht wird, wenn der induktive Widerstand $\pi z L$ im Vergleich zu dem Ohmschen Widerstande R unendlich gross ist. Im obigen Beispiele, wo $\pi z L = 31{,}4$ und $R = 1\,\Omega$ war, kommen wir mithin diesem Grenzfall schon ziemlich nahe. Ein Winkel φ aber, welcher nahe bei 90^0 liegt, hat nun bekanntlich einen sehr kleinen Kosinus, so dass demnach in diesen Fällen nach der Gleichung 9) auch die in dem Stromkreise geleistete Sekundenarbeit sehr klein werden muss. In dem obigen Beispiele speziell wird $\cos \varphi = 0{,}032$, so dass demnach, wenn die in Betracht gezogene Spule direkt an einen Stromkreis von 120 Volt und 100 Polwechseln angeschlossen ist, die in ihr pro Sekunde verbrauchte Arbeit nur $120 . 3{,}8 . 0{,}032 = 14$ Watt beträgt, während eine Gleichstromspannung von 120 Volt in demselben Stromkreis eine Sekundenwärme von

$120 \cdot 120 = 14400$ Watt erzeugt, ein Wert, der also etwa 1000 mal so gross ist, als der soeben für die gleiche Wechselstromspannung gefundene. Um sich von diesen Wärmemengen eine Vorstellung zu machen, sei angeführt, dass die von einer gewöhnlichen elektrischen Glühlampe entwickelte Sekundenwäre etwa 50 Watt beträgt.

Schaltet man ferner zu der in Rede stehenden Spule einen induktionsfreien Widerstand von 9 Ω hinzu, so dass der ganze Widerstand 10 Ω beträgt, so wird nach Gleichung 5) zwar $\varphi = 72^0 20'$ und also bei 120 Volt Spannung nach Gleichung 9) die Sekundenwärme $= 120 \cdot 3{,}6 \cdot 0{,}303 = 130$ Watt, aber $^9/_{10}$ derselben wird dann in dem zugeschalteten induktionsfreien Widerstande und nur $^1/_{10}$ oder 13 Watt in der Spule selbst verbraucht. Dies letztere folgt unmittelbar aus der Jouleschen Gleichung 7), nach der sich nämlich die in den verschiedenen Teilen eines und desselben Stromkreises erzeugten Wärmemengen direkt wie die Ohmschen Widerstände dieser Teile verhalten.

Die Gleichung 7) lehrt uns nun aber andererseits auch, dass die in einem bestimmten Widerstande R erzeugte Stromwärme mit dem Quadrate der Stromstärke J ansteigt; und da wir nun ferner oben gesehen haben, dass man beim Wechselstrom durch Verkleinerung der Selbstinduktion L einer Spule den in ihr pulsierenden Strom ganz erheblich verstärken kann, so würde demnach damit bei gleichbleibendem Widerstand der Spule die darin als Stromwärme verloren gehende elektrische Energie natürlich in noch viel stärkerem Masse zunehmen. Um auch dieses schliesslich noch durch ein Beispiel zu erläutern, nehmen wir jetzt wieder, wie auch oben bereits einmal, $L = 0{,}01$ Henry, in welchem Falle ja bei $E = 120$ Volt und $z = 100$ Polwechseln der Strom bis auf 38,2 Ampere ansteigen konnte. Würde man nun in diesem Falle wieder $R = 1$ Ω machen, so wäre mithin die pro Sekunde in der Spule erzeugte Wärmemenge nach der Gleichung 7) gleich $38{,}2^2 \cdot 1$ oder $= 1460$ Watt, eine Wärmemenge, die etwa derjenigen von 30 elektrischen Glühlampen gleichkommt und also in kurzer Zeit eine ganz beträchtliche Erhitzung der Spule liefern würde. Man begegnet natürlich diesem Übelstande einfach durch Anwendung eines entsprechend dickeren Kupferdrahtes für die Windungen der Spule, wodurch man dann den Ohmschen Widerstand derselben und also nach Gleichung 7) auch die darin erzeugte Stromwärme leicht auf den hundersten Teil der oben angegebenen Werte herabsetzen kann.

Hiermit aber wollen wir den Verlauf des Wechselstromes in einer einfachen Spule mit Eisenkern verlassen, um nunmehr auch noch kurz die Wirkungen desselben im Induktionsapparate zu betrachten. Schon aus unseren allgemeinen Darlegungen lassen sich nun in dieser Beziehung eine Reihe wichtiger Folgerungen entnehmen. Schliessen wir nämlich die primäre Spule des Induktors unter Benutzung eines Vorschaltewiderstandes wie gewöhnlich an die beiden Zuführungsklemmen des Wechselstromnetzes an, so wird natürlich auch in jener Spule ein ähnlicher Stromverlauf stattfinden wie er in der Fig. 1 dargestellt ist; und da nun hierbei das magnetische Feld der Spule nahezu proportional mit dem Strome geht, so wird mithin bei den fortwährenden Schwankungen des letzteren in jeder dasselbe umschliessenden Drahtwindung, d. h. also auch in jeder der Windungen der sekundären Spule des Instrumentes, eine E. M. K. induziert, genau so wie wir dies früher für die einzelnen Windungen einer einfachen Spule gesehen haben. Auch hier in der sekundären Spule sind nun aber alle die einzelnen induzierten E. M. K. in demselben Sinne gerichtet und addieren sich also auch sämtlich wie die E. M. K. der einzelnen Zellen einer in Reihe geschalteten galvanischen Batterie, so dass mithin leicht einzusehen ist, dass die gesamte in dieser Spule induzierte E. M. K. um ebenso vieles höher ist als die in der primären Spule induzierte, wie die Windungszahl der sekundären Spule grösser ist als die der primären. Das Verhältnis dieser Windungszahlen, das auch das Übersetzungsverhältnis des Induktors genannt wird, giebt uns daher in diesem Falle ohne weiteres die Höhe der in der sekundären Spule durch Induktion erzeugten Spannung an, wenn man die in der primären Rolle des Instrumentes durch „Selbstinduktion“ entstandene Spannung kennt. Die letztere kann man nun aber in diesem Falle einfach durch ein an die Klemmen der primären

Spule gelegtes Voltmeter messen; denn wenn auch das letztere Instrument hierbei nicht bloss den auf den induktiven Widerstand der Spule zurückzuführenden Spannungsabfall sondern zugleich auch den von dem Ohmschen Widerstande derselben herrührenden Wert dieser Grösse misst, so ist doch der letztere im Vergleich mit dem ersteren hierbei stets so klein, dass er ohne weiteres vernachlässigt werden kann.

Andererseits muss nun aber hierbei doch noch betont werden, dass die so berechnete Höhe der sekundären Spannung nur dann gleich dem an den sekundären Klemmen des Instrumentes auftretenden Werte dieser Grösse ist, wenn hierbei in der sekundären Spule des Instrumentes noch kein Strom fliesst, d. h. wenn die Pole derselben noch soweit auseinander gezogen sind, dass noch kein Funkenübergang zwischen denselben stattfindet. Denn jeder in der sekundären Spule fliessende Strom, und wenn er auch nur einen sehr kleinen Wert hat, erzeugt dennoch wegen der sehr grossen Windungszahl dieser Spule eine ganz ausserordentliche hohe elektromotorische Gegenkraft gegen die ihn erzeugende E. M. K., so dass deswegen die letztere in diesem Falle durchaus nicht in ihrer ganzen Grösse an den Klemmen des Apparates erscheint, sondern vielmehr zu einem mehr oder weniger grossen Teile — ja bei sekundärem Kurzschluss sogar ganz — in der sekundären Spule selbst vernichtet wird. Sehr wohl brauchbar ist dagegen jene einfache Bestimmungsmethode der sekundären Spannung noch in dem Falle, wo der sekundäre Funke eben einzusetzen beginnt, ein Fall, der deswegen von besonderer Wichtigkeit ist, weil es sich dann offenbar um denjenigen Wert jener Grösse handelt, welcher zur Überbrückung der betreffenden Funkenlänge eben ausreichend ist. Der nach jener Methode gefundene Wert ist dann allerdings noch ein effektiver und muss deshalb noch mit $\sqrt{2} = 1{,}414$ multipliziert werden, um den jedesmaligen Maximalwert der Spannung zu erhalten, auf den es bei dieser Funkenbildung offenbar ankommt. Als Beispiel seien hier die Resultate einiger solcher Messungen angegeben, welche ich vor einiger Zeit nach der obigen Methode angestellt habe, und bei denen zwei zugespitzte Messingstäbe als Elektroden benutzt wurden. Es erforderte danach

eine Funkenlänge von	10	20	30	40	50	cm
eine Maximalspannung von	64000	108000	148000	186000	216000	Volt.

Derartig grosse Funkenlängen erhält man nun aber freilich in diesem Falle, wo wir es ja nur mit den sanft verlaufenden Schwankungen eines gewöhnlichen Wechselstromes, nicht aber mit den plötzlichen Wirkungen eines Stromunterbrechers zu tun haben, durchaus nicht mit jedem Funkeninduktor, und wenn er selbst für viel grössere Funkenlängen konstruiert wäre; denn wir haben schon oben gesehen, dass es für die Höhe der induzierten Spannung ausser dem bereits gewürdigten Faktor der sekundären Windungszahl vor allem auch noch auf die Steilheit der Änderung des magnetischen Feldes des Instrumentes ankommt. Darum muss denn auch ein Induktionsapparat, der mit einfachem Wechselstrom, d. h. also ohne Stromunterbrecher, eine Funkenlänge von 50 cm geben soll, nach ganz anderen Prinzipien gebaut sein, als ein für Gleichstrom und Stromunterbrecher bestimmter Apparat, so dass mithin für jene Art von Instrumenten auch ein besonderer Name am Platze sein dürfte. Da sich nun aber dieselben einerseits in ihren Konstruktionsgrundsätzen in vielen Beziehungen eng an die in der Wechselstromtechnik gebräuchlichen Transformatoren anlehnen, andererseits aber nicht wie diese in ersterer Linie zur Erzeugung starker Ströme, sondern vielmehr zur Erregung hoher Spannungen (Funken) dienen, so dürfte daher die Bezeichnung „Funkentransformator“ dafür wohl die geeignetste sein. Derartige Instrumente werden nun thatsächlich bereits bis zu 50 cm Schlagweite ausgeführt; wie es sich aber mit der Benutzung derselben im Röntgenlaboratorium verhält, wollen wir in einem späteren Aufsatze behandeln.

Hamburg, Physikalisches Staatslaboratorium, im Juli 1904.

(Aus dem chirurgisch-poliklinischen Institut der Universität Leipzig.)

Versuch einer Bestimmung der Durchlässigkeit menschlicher Gewebe für Röntgenstrahlen mit Rücksicht auf die Bedeutung der Durchlässigkeit der Gewebe für die Radiotherapie.

Von

Professor Dr. **G. Perthes.**

Die Frage, ob die Röntgenstrahlen, welche die Haut durchsetzt haben, imstande sind, im Körperinnern ähnliche physiologische bezw. pathologische Wirkungen zu entfalten, wie in der Haut, ist von unbestreitbarer Wichtigkeit. Insbesondere hat die hierin inbegriffene Frage Interesse, ob ähnlich wie ein Carcinom der Haut durch eine relativ kurze Röntgenbestrahlung zur Ausheilung gebracht werden kann, ein gleiches auch an tiefer gelegenen Carcinomen möglich sein dürfte. Diese Fragen sind noch keineswegs beweiskräftig in positivem oder negativem Sinne beantwortet. Immerhin zeigt die von Albers-Schönberg[1]) gefundene Thatsache der durchaus eigenartigen Wirkung der X-Strahlen auf das Keimepithel des Hodens ohne erhebliche Schädigung der darüber liegenden Haut, ferner die von Heineke[2]) entdeckte eigenartige Wirkung auf das lymphatische Gewebe in Milz und Lymphdrüsen, sowie die von mir[3]) gemachte Erfahrung, dass es möglich ist, carcinöse Lymphdrüsenmetastasen beim Lippencarcinom mittels Bestrahlung durch die Haut hindurch zum Schwund zu bringen, dass die physiologische bezw. pathologische Wirkung der Röntgenstrahlen sich nicht etwa in der Haut erschöpft. Auf die Frage, wie weit diese Wirkung in das Körperinnere reicht, wird die Antwort vorwiegend durch klinische Beobachtungen am Menschen gesucht werden müssen. Als Ergänzung der klinischen und experimentell-pathologischen Untersuchungen, die hier das entscheidende Wort zu sprechen haben, sind aber Ermittelungen am Platze über die physikalischen Bedingungen für eine Wirkung der Röntgenstrahlen in der Tiefe der Gewebe. Da die Intensität der einwirkenden X-Strahlen den wesentlichsten Faktor für das Zustandekommen des Effekts im Gewebe darstellt, so fragt es sich, wie ändert sich bei der Bestrahlung des menschlichen Körpers die Intensität der X-Strahlen mit der Tiefe? Wo ist die Schicht, in der die Intensität auf einen beliebig bestimmbaren Bruchteil, etwa die Hälfte oder ein Dritteil der auffallenden Intensität herabgesunken ist? Auf diese Frage suchte ich Antwort in der folgenden Studie.

Die Abnahme der Intensität der X-Strahlen bei ihrem Eindringen in den Körper beruht auf zwei Faktoren: 1) Auf der Zunahme der Entfernung von der Strahlenquelle und 2) auf der durch die durchdrungenen Medien bedingten Absorption.

1. Abnahme der Intensität im Gewebe durch Zunahme der Entfernung.

Betrachten wir zuerst die Bedeutung des ersteren Faktors. Auch die Röntgenstrahlen gehorchen dem Gesetze, dass die Intensität umgekehrt proportional ist dem Quadrate der Ent-

---

[1]) Albers-Schönberg, Über eine bisher unbekannte Wirkung der Röntgenstrahlen auf den Organismus der Tiere. Münch. med. Wochenschr. 1903. Nr. 43.

[2]) Heineke, Über die Einwirkung der Röntgenstrahlen auf innere Organe. Münch. med. Wochenschr. 1904. Nr. 18.

[3]) Perthes, Zur Frage der Röntgentherapie des Carcinoms. Archiv für klinische Chirurgie. Bd. 74, Heft 2. 1904.

fernung von der Strahlenquelle, also von dem Strahlen aussendenden Punkte der Antikathode der Röntgenröhre. Bezeichne ich nun die in 10 cm Entfernung von der Antikathode vorhandene Intensität willkürlich als 100 Einheiten, so ergiebt sich, dass in den weiteren von 5 zu 5 cm gesteigerten Entfernungen folgende Intensitätsmengen vorhanden sein müssen:

Entfernung in cm	Intensität	Entfernung in cm	Intensität
10	100,00	60	2,78
15	44,44	65	2,37
20	25,00	70	2,04
25	16,00	75	1,78
30	11,11	80	1,56
35	8,16	85	1,39
40	6,25	90	1,24
45	4,82	95	1,11
50	4,00	100	1,00
55	3,31		

oder dass die Intensität absinkt wie die Kurve in Fig. 1.

Man sieht, dass die Abnahme der Intensität in der Nähe der Röntgenröhre eine unvergleichlich schnellere ist als in grösserer Entfernung. Bringe ich den bestrahlten Körper in einen Abstand von 15 cm von der Antikathode, so ist in 5 cm Gewebstiefe — nur wegen der Zunahme der Entfernung, ganz abgesehen von der Absorption durch das Gewebe — die Intensität von 44,44 auf 25 gesunken; es ist also in 5 cm Gewebstiefe — das Gewebe als überhaupt nicht absorbierend vorausgesetzt — nur 44,44 : 25 = 56,55% der auffallenden Intensität vorhanden, während bei einem Abstande des bestrahlten Körpers von 95 cm die Intensität von 1,108 auf 1,0 also nur auf 90,25% des auf die Haut auffallenden Wertes sinkt. Es hat also die Intensitätsabnahme durch Zunahme der Entfernung von der Antikathode um so grössere Bedeutung, je näher die Strahlenquelle dem Objekte gebracht wird. Wählt man einen grösseren Abstand von Strahlenquelle und Objekt, so wird die Intensität selbst zwar bedeutend in dem durch die Kurve veranschaulichten Masse gesunken sein, die Intensitätsabnahme im Inneren des Körpers aber langsamer erfolgen, die Intensitäten daher über die verschiedenen Gewebstiefen gleichmässiger verteilt sein.

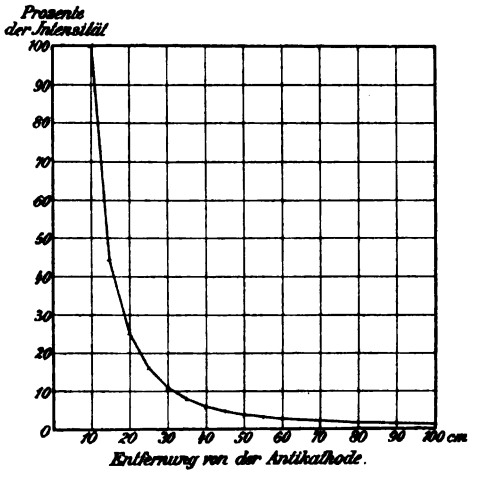

Fig. 1.

Noch grössere Bedeutung als für die Anwendung von Röntgenstrahlen müssen diese Verhältnisse für die Anwendung der Radiumstrahlen haben. Hier wird die Radiumkapsel direkt auf die Haut aufgelegt. In 5 cm = 50 mm Entfernung kann daher nur $\frac{1}{50^2} = \frac{1}{2500}$, in 1 cm Entfernung nur $\frac{1}{100}$ der Intensität wirksam sein, welche in 1 mm Entfernung wirksam ist. Hieraus ergiebt sich, dass schon wegen der Abnahme der Intensität mit der Entfernung die Anwendung von Radium direkt an der Haut eine bedeutende Tiefenwirkung nicht haben kann. Entweder die in 1 cm Tiefe vorhandene Intensität ist so gering, dass sie keine physiologische Wirkung hat, oder aber man lässt die Radiumkapsel solange liegen, dass in 1 cm Tiefe eine Wirkung deutlich wird, dann aber muss durch die in 1 mm Abstand von der Strahlen-

quelle hundertmal grössere Wirkung die Haut gänzlich zerstört sein — es sei denn, dass die Wirkung auf das erkrankte Gewebe hundertmal so stark vorausgesetzt werden könnte, als auf die nicht erkrankte Haut!

2. Vorliegende Untersuchungen über die Durchlässigkeit.

Der zweite, wichtigste Faktor für die Röntgenstrahlenintensität im Körper ist ihre Absorption durch das Gewebe. Die Absorption der Röntgenstrahlen ist nun von der Entdeckung v. Röntgen's an zum Gegenstande einer Reihe physikalischer Arbeiten[1]) gemacht worden. Diese beschäftigen sich aber fast nur mit der physikalischen Seite der Frage und haben als wichtigste Resultate ergeben, dass die Absorption zunimmt mit der Dicke der durchstrahlten Schicht, dass mit dem Vergleich äquivalenter Mengen verschiedener Stoffe von zwei chemischen Elementen dasjenige mit höherem Atomgewicht auch den grösseren Bruchteil derselben X-Strahlung zurückerhält, dass die Absorption unabhängig ist von der Anordnung der Atome, dass die Absorption durch eine chemische Verbindung also dieselbe ist, wie die Summe der Absorptionen der einzelnen chemisch miteinander gebundenen Komponenten. Über die Absorption der Röntgenstrahlen durch menschliche Gewebe liegen nur wenige Bestimmungen vor, welche sich vor allem auf das Auge beziehen. Darier und Rochas[2]) fanden, dass die brechenden Medien des Auges für Röntgenstrahlen sehr wenig durchlässig sind. Salvioni[3]) giebt an, dass das ganze Auge des Menschen von den Röntgenstrahlen ebensoviel absorbiert wie eine Glasplatte von 1 mm Dicke und dass die Linse viel weniger durchlässig ist, als die Hornhaut. Brandes und Dorn[4]) fanden, dass ein ganzes Schweinsauge soviel absorbiert wie 1,5 mm Aluminium und dass die Linse nicht wesentlich mehr absorbiert als die übrigen Augenmedien. Chalupecky[5]) stellte fest, dass die Röntgenstrahlen von den Augenmedien absorbiert werden und zwar wie von Linse und Glaskörper so auch in etwas geringerem Masse von der Hornhaut. Weitere Arbeiten über die Absorption der Röntgenstrahlen durch das Auge liegen vor von Darier[6]), Antonelli[7]) und Battelli[8]). Leider waren mir von diesen letzteren drei Arbeiten nur Referate zugänglich und in diesen bestimmte Werte über die Durchlässigkeit der Gewebe

---

[1]) v. Röntgen, Sitzungsberichte der physik. med. Gesellschaft zu Würzburg. 1895.

v. Röntgen, Weitere Beobachtungen über die Eigenschaften der X-Strahlen. Sitzungsber. der kgl. preuss. Akad. der Wiss. zu Berlin. 1897. S. 581.

Oberbeck, Die Absorption der Röntgenstrahlen. Naturw. Rundschau. 1896. S. 265 u. 458.

Benoist et Hurmuzescu, Nouvelle recherches sur les rayons X. Comptes rendus T. 122, p. 379. 1896.

Louis Benoist, Loi de transparence de la matière pour les rayons X. Comptes rendus T. 132, p. 324—327. 1901.

Novak und Sule, Zeitschr. f. physik. Chemie. 1896. 19, S. 489.

Voller und Walter, Zeitschr. f. angewandte Chemie. 1897, Heft 15.

W. J. Humphrey, Phylosophical Magazine. 1897, Ser. 5. Vol. 44, p. 401.

Mc. Clung and Mc. Intosh, Absorption of Röntgen-rays by aqueous solutions. Phylosophical Magazine. 1902, Series 6. Vol. III, S. 68. Hierin zahlreiche Hinweise auf andere Arbeiten über das gleiche Thema.

[2]) Darier et Rochas, Sur le cause de l'invisibilité des rayons de Röntgen. Comptes rendres T. 122, p. 458.

[3]) Salvioni, Nature. T. 53, p. 424.

[4]) Brandes u. Dorn, Wiedemanns Ann. f. Physik. Bd. 60, S. 478.

[5]) Chalupecky, Zentralbl. f. Augenheilkunde. 1897, August.

[6]) Darier, Perméabilité de l'œil aux rayons Röntgen. Rev. gen. d. Ophth. 1896.

[7]) Antonelli, Progrès medic. 1897. Nr. 52.

[8]) Battelli, Intorno al parsagio e all azione dei raggi di Roentgen sull'occhio. Suppl. al. Policlinico II 18. Ref. Annali di Ottalm. XXV, p. 409. 1896.

des Auges nicht angegeben. Über die Durchlässigkeit der übrigen Gewebe des menschlichen Körpers, abgesehen vom Auge, habe ich eine systematische Arbeit nicht auffinden können, so dass eigene Bestimmungen nützlich erschienen.

3. Verschiedenheit der „Durchlässigkeit" unter verschiedenen Bedingungen.

Zunächst ist es notwendig, sich klar zu machen, dass die Bestimmungen der Durchlässigkeit der Gewebe für Röntgenstrahlen nicht unter allen Umständen die gleichen Werte geben können, wie es etwa der Fall wäre, wenn man die Durchlässigkeit eines Mediums für Lichtstrahlen bestimmter Farbe zu bestimmen hätte.

Mit „Durchlässigkeit eines Körpers" bezeichnete Röntgen[1]) in seiner ersten Mitteilung „Das Verhältnis der Helligkeit eines dicht hinter dem Körper senkrecht zu den Strahlen gehaltenen Fluorenscenzschirmes zu derjenigen Helligkeit des Schirmes, welche dieser ohne Zwischenschaltung des Körpers, aber unter sonst gleichen Verhältnissen zeigt." Die Fluorescenzerregung ist aber nicht der einzige Effekt der Röntgenstrahlen. Es kommt als Masstab der vorhandenen Intensität ausserdem noch in Betracht: die photochemische Wirkung insbesondere auf die photographische Platte, die Änderung des Leitungsvermögens der Luft für Elektrizität, endlich die Wirkung auf die lebenden Gewebe von Mensch und Tier. Es ist aber fraglich, ob diese vier Wirkungen einander parallel gehen, ob eine Steigerung der Strahlungsintensität, die die Helligkeit des Fluorescenzschirmes auf das Doppelte steigert, auch den doppelten Silberniederschlag in der photographischen Platte erzeugt oder eine doppelt so starke Reaktion in der menschlichen Haut hervorruft. Es ist sogar von Röntgen[2]) direkt nachgewiesen, dass Fluoreszenzerregung und chemische Wirkung in der photographischen Platte einander bei dem Vergleich verschiedener Röhren nicht parallel gehen, und damit ist klar, dass weder die eine noch die andere Wirkung ohne weiteres in derselben Weise als Masstab für die vorhandene Intensität der Röntgenstrahlen dienen kann. Wenn also die Intensität der Röntgenstrahlen auf radioskopischem, oder radiographischem, oder auch elektrometrischem Wege gemessen wird, so können die Resultate nur mit einem gewissen Vorbehalt als Masstab für den zu erwartenden physiologischen Effekt verwandt werden. Immerhin dürfte die Helligkeit des Fluorescenzschirmes und die davon abgeleiteten Intensitätsbestimmungen doch einen gewissen Anhalt für die Schätzung der physiologischen Wirkung abgeben.

Die Durchlässigkeit menschlicher Gewebe für Röntgenstrahlen würde einfach und sicher zu ermitteln sein, wenn alle Röntgenstrahlen gleiche Durchdringungsfähigkeit hätten. Bekanntlich entsenden aber verschiedene Röntgenröhren Strahlen verschiedener Durchdringungsfähigkeit und es hängt der Charakter der ausgesendeten Strahlen in erster Linie von dem Widerstande ab, den die Röntgenröhre dem elektrischen Strome bietet, welcher seinerseits wieder mit dem Grade der in der Röhre herrschenden Luftverdünnung steigt und sinkt. Wie bedeutend die verschiedene Durchdringungsfähigkeit der Strahlen verschiedener Röhren ist, erkennt man leicht mit Hilfe der Walterschen Härteskala. Die Härtegrade derselben (Rubrik 1) entsprechen Platinschichten von bestimmter Dicke (Rubrik 2), die von den Strahlen noch eben durchdrungen werden. Die nach Messungen mit 10 verschiedenen Röhren verschiedener Konstruktion[3]) beigefügte Rubrik 3 zeigt, wie der Härtegrad von dem durch die Länge einer parallel geschalteten Funkenstrecke gemessenen Widerstand der Röhre abhängt.

---

[1]) l. c.

[2]) Sitzungsber. d. Berliner Akademie 1897, S. 589.

[3]) Ich verwendete, wie auch zu den unten mitgeteilten Durchlässigkeitsbestimmungen, folgende Röhrentypen: Regulierbare Röhre von Müller-Hamburg, Voltohm-ε und Voltohm-γ, Röhren von Gundelach-Gehlberg, Wasserkühlungsröhren von M. Kohl-Chemnitz.

Härtegrad der Walterskala	Dicke der Platinschicht	Widerstand der entsprechenden Röhre gemessen durch die Länge einer parallelgeschalteten Funkenstrecke
1.	0,005 mm	—
2.	0,01 „	3—4 cm
3.	0,02 „	—
4.	0,04 „	8 cm
5.	0,08 „	9 cm
6.	0,16 „	13—14 cm
7.	0,32 „	20—24 cm
8.	0,64 „	—

Man sieht, dass die Strahlen einer Röhre vom Härtegrad 7 eine 32 mal so dicke Schicht von Platin durchdringen, als die Strahlen einer Röhre vom Härtegrad 2, dass also die „Durchlässigkeit" des Platin für die Strahlen der ersteren Gattung einen viel höheren Wert haben muss, als für die letzteren. Absolute Werte für die Durchlässigkeit bestimmter Stoffe für Röntgenstrahlen kann es also nicht geben, es muss vielmehr bei jeder Angabe eines Wertes für die Durchlässigkeit gesagt werden, für welche Art von Röhren er gültig ist.

Es ist ferner zu beachten, dass die von einer Röntgenröhre in einem bestimmten Moment ausgehende Strahlung nicht „homogen" ist. Es entsendet vielmehr, wie v. Röntgen[1]) zeigte, die Röhre ein „Gemisch von Strahlen verschiedener Absorbierbarkeit und Intensität" und es ist „die Zusammensetzung dieses Gemisches wesentlich von dem zeitlichen Verlauf des Entladungsstroms abhängig. Die bei der Absorption von den Körpern bevorzugten Strahlen sind für die verschiedenen Körper verschieden." Infolgedessen ändert sich der Charakter des Strahlengemisches bei der Absorption der Röntgenstrahlen. Da in den oberflächlichen Schichten die absorbierbaren Strahlen zunächst absorbiert werden, so muss die durchschnittliche Durchdringungsfähigkeit des übrigen Strahlungsgemisches zunehmen. Hierdurch ist es bedingt, dass der für die erste Schicht ermittelte Absorptionskoefficient nicht auch für die zweite als gültig angesehen und somit die Intensität in beliebiger Tiefe berechnet werden kann. Es muss vielmehr für jede Schicht empirisch die noch vorhandene Intensität festgestellt werden.

Endlich werden in den Medien, welche die Röntgenstrahlen durchdringen, nicht nur Röntgenstrahlen absorbiert, sondern auch Röntgenstrahlen erzeugt: die sogenannten Sekundärstrahlen. Durch diese Neubildung von Röntgenstrahlen wird die Abschwächung durch Absorption bis zu einem gewissen Grade wieder ausgeglichen. Es ist klar, dass hierdurch für die Messuug der Absorption von Röntgenstrahlen ein Fehler bedingt sein muss. Da es aber für unseren Zweck nur darauf ankommt, wie gross die Intensität von Röntgenstrahlen in verschiedenen Tiefen des Gewebes ist, einerlei ob diese Strahlen dem ursprünglich eintretenden Strahlenbündel direkt entstammen oder erst sekundär im Gewebe entstanden sind, so kann diese Fehlerquelle für uns ausser Betracht bleiben.

4. Vergleich der Durchlässigkeit der menschlichen Gewebe mit der des Wassers und des Aluminiums.

Die Durchlässigkeit der menschlichen Gewebe suchte ich zu ermitteln: 1. durch Vergleich der Durchlässigkeit der Gewebe mit der solcher Stoffe, deren Durchlässigkeit bekannt ist oder stets leicht wieder ermittelt werden kann und 2. durch direkte Messung der Strahlungsintensität in verschiedenen Gewebstiefen.

[1]) l. c. S. 588.

Auch für die erstere Vergleichsmethode ist es notwendig auf den Härtegrad der Röhre Rücksicht zu nehmen. Denn bei Zunahme der Härte einer Röhre steigt die Durchdringungsfähigkeit der Strahlen nicht für alle Körper in gleicher Weise.

Stellt man z. B. in dem unten S. 18 angegebenen Durchleuchtungsgefässen mit Papierwandung oberhalb einer Wasserschicht von 2 cm Dicke soviel Aluminium auf, dass bei Durchleuchtung mit einer weichen Röhre der Schatten des Aluminiums genau gleich dunkel ist wie der des Wassers, und durchleuchtet darauf ein zweites Mal mit einer harten Röhre, so erscheint jetzt auf dem Fluorescenzschirm nicht nur der ganze Schatten weniger intensiv, sondern der dem Aluminium entsprechende Teil des Schattens wird deutlich heller als der dem Wasser entsprechende.

Für die in Rede stehenden Vergleiche eignete sich das Wasser ganz besonders als Vergleichsobjekt. Betrachtet man mit Hilfe eines Fluorescenzschirmes einen im Wasser befindlichen Körper, dessen Durchlässigkeit geringer ist als der des Wassers, so muss er einen dunkeln Schatten geben, ist seine Durchlässigkeit dagegen grösser als die des Wassers, so erscheint auf dem Fluorescenzschirme ein helles Bild auf dunkelm Grunde. Hat der Gegenstand gleiche Durchlässigkeit, so bleibt er gänzlich unsichtbar.

Für die Ausführung dieser Durchleuchtungen dienten mir Kästen, deren Wände oder deren Boden aus paraffingetränktem Papier bestanden und die teils seitlich, teils von unten nach oben durchstrahlt wurden. Das Papier absorbiert so wenig Röntgenstrahlen, dass diese Absorption vernachlässigt werden kann.

Füllt man einen solchen Papierkasten mit Wasser, hält darüber eine Hand und durchleuchtet von unten, so erkennt man natürlich auf dem Fluorenscenzschirm in dem durch das Wasser bedingten Schatten auch sehr deutlich das Schattenbild der ganzen Hand. Taucht man aber jetzt die Hand in das Wasser ein, so verschwindet der Schatten der Weichteile der Hand vollkommen und man sieht nur noch die Knochen, zwischen denen die Gelenkspalten scharf hervortreten. Damit ist bewiesen, dass die Weichteile der Hand eine Durchlässigkeit für Röntgenstrahlen haben, welche der des Wassers sehr nahe kommt.

Nach demselben Prinzip wurden nun verschiedene Gewebe in Bezug auf ihre Durchlässigkeit mit destilliertem Wasser verglichen, zuerst mit Hilfe des Fluorescenzschirmes, dann auch mit Hilfe der Photographie auf der Platte. Von Milz, Leber, Niere und Muskulatur werden 2 cm dicke Schichten zur Prüfung verwandt, die für Durchleuchtung von unten nach oben gerade mit Wasser bedeckt oder für seitliche Durchleuchtung in wasserhaltende Gefässe mit Papierwänden gebracht wurden, die nur 2 cm Wandabstand hatten. Es ergab sich, dass durch Bedeckung mit Wasser für Betrachtung mit dem Fluorescenzschirm vollkommen unsichtbar wurden: Muskulatur der Zunge, des Musc. deltoides, des Herzens, ferner Leber, Milz, Niere, Blutkoagula, das ganze Auge eines Rindes, Glaskörper, Linse, die Wand der Aorta, Haut ohne das subkutane Fettgewebe, Gehirn. Wurde der betreffende Gewebsteil aus dem Wasser herausgehoben und über der von unten durchleuchteten Wasserschicht gehalten, so gab er einen sehr deutlichen Schatten, der sofort wieder verschwand, wenn er in dem Wasser untertauchte. Hierbei machte es keinen Unterschied, ob man mit harten oder weichen Röhren durchleuchtete. Sichtbar waren auf dem Fluorescenzschirm nur Lunge und Fettgewebe der Mamma, des Netzes, des Subkutangewebes und zwar als heller Fleck.

Die radiographischen Versuche, bei welchen von den in Wasser liegenden Gewebsteilen photographische Aufnahmen mit sehr kurzer Expositionszeit hergestellt wurden, hatten bei Verwendung mittelweicher und harter Röhren gleiche Ergebnisse. Alle Gewebe mit Ausnahme von Fettgewebe und Lunge erzeugen im Wasser liegend keine Spur auf der photographischen Platte. Unter Lunge und Fettgewebe dagegen schwärzt sich die Platte mehr wie unter der gleichen Schicht Wasser. — Wurden die Aufnahmen mit sehr weichen Röhren gemacht, deren Widerstand einer Funkenstrecke von 2—3 cm entsprach, und sehr kurz (5—10 Sekunden) exponiert, so wurde Milz, Leber, Niere, elastisches Gewebe (Aorta), ein ganzes Auge vom Rind oder Schwein, Muskulatur und Blutkoagula im Wasser andeutungsweise eben er-

kennbar, erwiesen sich also als ganz wenig undurchlässiger als das Wasser. Am wenigsten erkennbar war bei diesen Versuchen das Schattenbild von Epidermis und Gehirn. Nach dem Ausfall dieser Experimente müssen Versuche, Gehirnabscesse durch Röntgenstrahlen zur Darstellung zu bringen, als sehr wenig aussichtsreich erscheinen.

Es ergiebt sich, dass sämtliche Weichteile des menschlichen Körpers mit Ausnahme derer, die spezifisch leichter sind als Wasser (Lunge und Fettgewebe) in ihrer Durchlässigkeit für Röntgenstrahlen der des destillierten Wassers ganz ausserordentlich nahe kommen. Nur Lunge und Fettgewebe sind durchlässiger, die übrigen erwiesen sich bei radiographischen Versuchen mit sehr weichen Röhren als ganz wenig undurchlässiger.

Wie nahe die Durchlässigkeit der Weichteile, welche im Wasser für Röntgendurchleuchtung unsichtbar auf dem Fluorescenzschirm werden, der des Wassers mindestens kommen muss, lässt sich aus folgendem Versuche entnehmen. Durchleuchtet man von unten eine Wasserschicht von 20 mm Dicke, über welche eine 2 mm dicke Scheibe Wasser in Form von Eis gehalten wird, so giebt diese letztere einen erkennbaren Schatten auf dem Fluorescenzschirme, während in Wasser eingetauchtes Eis natürlich keinen Schatten geben kann. Da nun eine 20 mm dicke Schicht Muskulatur in Wasser von 20 mm Höhe unsichtbar bleibt, so ergiebt sich, dass ihre Durchlässigkeit der des Wassers näher kommen muss, als die Zahl 22 der Zahl 20, oder dass die Durchlässigkeit der Muskulatur von der des Wassers sich nur um weniger als $^1/_{10}$ der Durchlässigkeit der betreffenden Schicht unterscheiden kann.

Zur Ergänzung der Vergleiche mit Wasser wurden Vergleichsbestimmungen mit Aluminium gemacht in der Weise, dass neben die betreffende Gewebsschicht soviel Aluminiumplatten von 0,2 mm Dicke aufgeschichtet werden, bis der Schatten des Aluminium dem des Gewebes gleich war. Eine Reihe von Einzelbestimmungen, deren Ergebnis in der Tabelle durch einen * markiert ist, hatte mit der Schwierigkeit zu kämpfen, dass es schwer war, von den betreffenden Geweben genau platte Scheiben zu erhalten und diese genau zu messen. Fehler von 1 mm in der Bestimmung der Dicke waren dabei nicht zu vermeiden. Es wurden deshalb, besonders auch zur Bestimmung der Durchlässigkeit des Blutes, Durchleuchtungsgefässe aus Messing[1]) hergestellt, die jedoch an zwei Seiten Wandungen aus paraffingetränktem Papier trugen, deren Abstand voneinander 1, 2, 3, 4 und 5 cm betrug. Wenn das Blut oder die Gewebe diese Kästen ganz ausfüllten, war die Dicke der Schicht genau bestimmt. Es war durch seitliche Vorsprünge an dem Metall Vorsorge getroffen, dass die Probeplatten von Aluminium die oberhalb des Blutes in die Kästen eingesetzt wurden, genau mit der Wasseroberfläche abschnitten, so dass der Schatten des Ganzen auf dem Fluorescenzschirm bei richtiger Wahl der Aluminiumschicht vollkommen homogen erschien.

Die in der Tabelle verzeichneten Ergebnisse weisen ziemlich beträchtliche Unterschiede bei den verschiedenen Versuchen mit derselben Schichtdicke desselben Gewebes auf. Man erkennt, dass die höheren Werte durchweg sich in den Versuchen mit härteren Röhren finden. Es beruhte also diese Differenz wohl nicht auf Fehlern in der Bestimmung, sondern auf der verschiedenen Beschaffenheit der Röhren. Auch die verschiedenen Gewebe zeigen beim Vergleich untereinander und mit Wasser nicht die gleichen Werte. Doch sind die Differenzen geringer als die an demselben Gewebe bei Anwendung verschiedener Röhren gefundenen Unterschiede. Ich glaube also hieraus nicht für die einzelnen Organe verschiedene bestimmte Werte ableiten zu dürfen, sondern glaube aus dem Vergleich der Organe mit Aluminium nur den allgemeinen mit den früheren Versuchsergebnissen übereinstimmenden Schluss ableiten zu können, dass die Durchlässigkeit der in der Tabelle verzeichneten Gewebe wenig hinter der des Wassers zurückbleibt.

---

[1]) von E. Zimmermann, Präzisionsmechaniker, Leipzig, Emilienstrasse.

	Dicke der Schicht	Dicke einer gleich stark absorbierenden Aluminiumschicht	Eigenschaft der verwendeten Röhre. Länge einer parallel geschalteten Funkenstrecke	Parallelversuch mit Wasser: Dicke der Schicht	Parallelversuch mit Wasser: Dicke einer gleich stark absorbierenden Aluminiumschicht
I. Blut.					
Blutserum	1 cm	0,7 mm	weich 3,5 cm	1 cm	0,7 mm
defibriniertes Blut	„	0,7 mm	mittelweich 9 cm	„	0,6 mm
„	2 cm	1,4 mm	weich 3,5 cm	2 cm	1,4 mm
Blutserum	„	1,7 mm	weich 4 cm	„	1,6 mm
defibriniertes Blut	„	1,8—2,0 mm	hart 18 cm	„	1,8 mm
Blutserum	3 cm	2,6 mm	weich 3,5 cm	3 cm	2,4 mm
„	„	2,6 mm	weich 4 cm	—	—
„	„	2,8 mm	mittelweich 8 cm	„	2,6 mm
defibriniertes Blut	„	2,8—3,0 mm	hart 18 cm	—	—
„	4 cm	5,2 mm	mittelweich 9 cm	4 cm	4,6 mm
„	5 cm	6,2 mm	mittelweich 9 cm	5 cm	5,6 mm
II. Muskulatur.					
	1 cm	0,7 mm	weich 6,5 cm	—	—
	„	0,8—0,9 mm	hart 16 cm	—	—
	1,7 cm*)	1,8 mm	mittelweich 10 cm	—	—
	1,8 cm*)	1,9 mm	hart 20 cm	—	—
	2 cm	1,4 mm	weich 6,5 cm	—	—
	3 cm	3,0 mm	weich 6,5 cm	—	—
	„	3,6 mm	hart 16 cm	—	—
III. Leber.					
	2 cm	1,8 mm	weich 6,5 cm	—	—
	„	2,0 mm	hart 16 cm	—	—
	2,4 cm*)	2,6 mm	mittelweich 10 cm	—	—
	2,4 cm*)	3,2 mm	hart 20 cm	—	—
	3 cm	3,0 mm	weich 6,5 cm	—	—
	„	4,0 mm	hart 16 cm	—	—
	4,5 cm	5,0 mm	mittelweich 12 cm	—	—
IV. Milz.					
	1,9 cm*)	1,9 mm	mittelweich 10 cm	—	—
	2 cm	2,3 mm	hart 20 cm	—	—
V. Gehirn.					
	1,8 cm*)	1,8 mm	mittelweich 12 cm	—	—
	2 cm	1,6 mm	weich 6,5 cm	—	—
	„	2,4 mm	hart 20 cm	—	—
VI. Haut und Subkutangewebe.					
	1 cm*)	0,7 mm	mittelweich 10 cm	—	—
	„	1,0 mm	mittelweich 12 cm	—	—
	„	0,8 mm	hart 20 cm	—	—
doppelte Schicht v. vorhergeh. Versuch	2 cm*)	1,5 mm	hart 20 cm	—	—
Haut, Subkutangewebe und Muskelschicht	2,6 cm*)	2,6 mm	hart 20 cm	—	—

*) In den mit * bezeichneten Versuchen waren von den betreffenden Geweben möglichst platte Scheiben geschnitten und unbedeckt neben dem Aluminium durchleuchtet, in den nicht mit * bezeichneten Versuchen waren die Durchleuchtungsgefässe mit Papierwandungen mit dem betreffenden Gewebe erfüllt.

5. Direkte Bestimmung der Durchlässigkeit.

Für die Radiotherapie ist wichtiger als der Vergleich der Körpergewebe mit anderen Stoffen die Frage, um wieviel die Intensität der Röntgenstrahlen durch die Absorption in einer bestimmten Schicht herabgesetzt wird, also die direkte Bestimmung der Durchlässigkeit.

Für die Lösung dieser Aufgabe wird in physikalischen Arbeiten, z. B. in der von Mc. Clung und Mc. Intosh[1]) die elektrometrische Methode bevorzugt. Röntgenstrahlen machen die Luft zu einem Elektrizitätsleiter. Wenn daher Röntgenstrahlen zwischen zwei Metallplatten, von denen die eine positiv, die andere negativ geladen ist, hindurchgehen, so entwickelt sich zwischen den Metallplatten ein elektrischer Strom, dessen Stärke von der die Leitfähigkeit der Luft erzeugenden Strahlung abhängt und dessen Messung einen Rückschluss auf die Strahlungsintensität gestattet. Für unsere Zwecke glaubte ich jedoch, mich mit der radioskopischen Methode begnügen zu dürfen, welche v. Röntgen selbst zur Bestimmung der Durchlässigkeit der verschiedenen Stoffe für Röntgenstrahlen angegeben und benutzt hat.

Die von v. Röntgen benutzte Vorrichtung ist dem Bouguerschen Photometer nachgebildet. v. Röntgen[2]) beschreibt sie folgendermassen: „Ein 35 cm hohes, 150 cm langes und 0,15 mm dickes, rechteckiges Stück Bleiblech ist durch Bretter gestützt in der Mitte eines langen Tisches vertikal aufgestellt. Auf beiden Seiten desselben steht auf dem Tisch je eine Entladungsröhre. An dem einen Ende des Bleistreifens ist ein Fluorescenzschirm so angebracht, dass jede Hälfte desselben nur von einer Röhre senkrecht bestrahlt wird. Bei den Messungen wird auf gleiche Helligkeit der Fluorescenz beider Hälften eingestellt." — „Vor die eine der beiden gleich hell fluorescierenden Hälften des Schirmes wurde der betreffende plattenförmige Körper — Aluminium, Staniol, Glas u. s. w. — gebracht und die dadurch entstandene Ungleichheit der Helligkeiten wieder ausgeglichen, entweder durch Vergrösserung der Entfernung des nicht bedeckten bestrahlenden Entladungsapparates oder durch Nähern des anderen. In beiden Fällen ist das richtig genommene Verhältnis der Quadrate der Entfernungen der Platinplatte des Entladungsapparates vom Schirm vor und nach der Verschiebung des Apparates der gesuchte Wert der Durchlässigkeit des vorgesetzten Körpers."

Für unsere Zwecke machten sich einige Modifikationen der v. Röntgen'schen Anordnung notwendig. An Stelle des Tisches verwendete ich eine besondere aus Holz gearbeitete 2 m lange Bahn, in welcher in zwei Längsnuthen zwei Schlitten mit den Röhrenhaltern von der Medianlinie 23 cm entfernt hin und her verschoben werden konnten. An diesen Nuthen wurde ein Massstab aufgetragen, welcher die Entfernung, des Spiegels der Antikathode jeder Röhre von der Mitte des Fluorescenzschirmes abzulesen gestattete. Der Rand des Fluorescenzschirmes wurde so abgeblendet, dass nur in der Mitte von der rechten und linken Hälfte je ein Feld von 5 cm Höhe und Breite übrig blieb. Die beiden Felder grenzten direkt aneinander und wenn die von beiden Seiten erzeugte Helligkeit gleich war, und der die beiden Röhren trennende vertikale Bleistreifen genügend nahe an den Fluorescenzschirm herangeschoben war, so sah man die beiden Felder ohne Unterbrechung ineinander übergehen. Dadurch wurde ein weit genauerer Vergleich der Helligkeiten beider Felder möglich, als wenn sie durch einen hellen oder dunkeln Streifen getrennt gewesen wären. Allerdings fallen auf die Mitte des Fluorescenzschirmes die Strahlen nicht senkrecht, sondern schief von beiden Seiten auf, doch lässt sich der dadurch bedingte Fehler durch Berechnung einer Korrektur für die Resultate ausgleichen. Da mir nur ein einziger Funkeninduktor von 65 cm Funkenlänge zur Verfügung stand, legte ich mir die Frage vor, ob es möglich sei, beide Röntgenröhren auf beiden Seiten des Photometers mit demselben Funkeninduktor zu betreiben. In der That ist das möglich, wenn die beiden Röhren in ihrem Härtegrade, also in ihrem Widerstande, einander gleich sind oder doch nicht sehr stark voneinander abweichen. Schaltet man zwei derartige Röhren hintereinander, so sind bei gleicher Konstruktion und gleichem Härtegrade der in gleicher Entfernung vom Schirm befindlichen Röhren die hervorgerufenen Helligkeiten auf dem Schirm einander gleich. Differieren die Röhren in ihrem Härtegrade, so ergiebt bei Hintereinanderschaltung die

[1]) Mc. Clung and Mc. Intosh, Absorption of Roentgen Rays by Aqueous Solutions. Philosophical Magazine. 1902, p. 68.

[2]) Sitzungsber. der Berliner Akademie. 1897. S. 578 u. 581.

härtere die grössere Helligkeit, bei Nebeneinanderstellung geht selbstverständlich der Strom ganz überwiegend durch die weichere Röhre. Um die Röhren möglichst auf gleichen Härtegrad bringen zu können, wählte ich für die Mehrzahl der Bestimmungen zwei Platin-Eisen-Röhren Voltohm ε aus, deren Vakuum sich leicht regulieren lässt. Wenn die von beiden Röntgenröhren hervorgerufenen Helligkeiten nicht gleich sind, so müssen vor der Durchlässigkeitsbestimmung die Röhren auf der Bahn so verschoben werden, dass beide Hälften des Gesichtsfeldes gleich hell aufleuchten. Um die Durchlässigkeit von Blut bezw. Blutserum für Röntgenstrahlen zu bestimmen, wurden die oben beschriebenen Metallkästen verwendet, deren zwei durchleuchtete Flächen aus paraffingetränktem Papier bestanden, nur für die ersten von mir angestellten Versuche kamen Durchleuchtungsgefässe mit 0,2 mm dicken Aluminiumwandungen in Anwendung. Vor der einen Hälfte des Gesichtsfeldes wurde der gefüllte Kasten so aufgestellt, dass die Strahlen senkrecht zu der Papierfläche durchtraten, vor die andere Seite des Gesichtsfeldes kam ein entsprechender leerer Kasten. Von den Geweben wurden entweder Platten möglichst gleicher Dicke untersucht oder es wurden die Durchleuchtungskästen mit dem betreffenden Gewebe angefüllt, wodurch die richtige Dicke der Schicht von 1, 2, 3 und 4 cm garantiert war. Die Gewebe waren frisch vom pathologischen Institut zur Verfügung gestellt.

Als Beispiel einer derartigen Bestimmung folge hier ein Versuchsprotokoll, in welchem $>$ grössere Helligkeit, $<$ geringere Helligkeit $=$ gleiche Helligkeit des rechten Gesichtsfeldes am Fluorescenzschirm gegenüber dem linken bedeutet:

Versuch V. Röhren Voltohm ε. Mittelweich. Widerstand der rechten Röhre entspricht einer Funkenstrecke von 10,0 bis 10,5 cm, der linken von 10,5 bis 11,0 cm. Gleiche Helligkeit der Gesichtsfelder besteht, wenn die rechte Röhre in 40 cm, die linke in 43 cm Abstand steht. Links werden Wasserschichten in Durchleuchtungskästen mit Papierwandung vorgelegt, die Röhre ruhig belassen, rechts die Röhre zur Ausgleichung der Helligkeit verschoben.

Links	Rechts
ohne Wasser	
43 cm	40 cm = (I)
1 cm Wasser	54 cm >
	58 cm <
	56 cm >
	57 cm = (II)
2 cm Wasser	65 cm >
	70 cm <
	75 cm <
	72 cm =
3 cm Wasser	90 cm <
	80 cm >
	82 cm >
	84 cm =
	85 cm <
	86 cm <
4 cm Wasser	90 cm >
	105 cm <
	100 cm <
	95 cm =

Nenne ich nun die Leuchtkraft der rechten Röhre Lr, so ist die von der linken Röhre auf dem Fluorescenzschirme entwickelte Intensität gleich $\frac{Lr}{40^2}$ nach Messung I, die von der linken Röhre nach Vorlegung von 1 cm Wasser daselbst entwickelte Intensität ist nach Messung II gleich $\frac{Lr}{57^2}$, so ist also die Durchlässigkeit

$$D = \frac{40^2}{57^2} = 0{,}4925 = 49{,}25\,\%.$$

In analoger Weise berechnen wir für 2 cm 30,85 %, für 3 cm 22,68 %, für 4 cm 17,73 %. Durch die für Berücksichtigung des schrägen Auffallens der Strahlen zu berechnende Korrektur steigen diese Werte für 1 cm auf 53,82 %, 2 cm 35,74 %, 3 cm 26,62 %, 4 cm 21,04 %, oder rund 54 %, 36 %, 27 %, 21 %.

Die Ergebnisse unserer Bestimmungen enthält die folgende Tabelle:

A. Wasser.

	Versuch I	Versuch II	Versuch III	Versuch IV	Versuch V	Versuch VI	Versuch VII
Der Widerstand der verwendeten Röhre entsprach einer Funkenstrecke von	5,8 cm	7 cm	9 cm	10 cm	10,5cm	14 cm	24 cm
Die Durchlässigkeit betrug:							
bei 1 cm Dicke der Schicht	46 %	59 %	61 %	59 %	54 %	69 %	69 %
„ 2 cm „ „ „	29 %	41 %	42 %	38 %	36 %	44 %	43 %
„ 3 cm „ „ „		29 %	27 %	29 %	27 %		
„ 4 cm „ „ „					21 %		

B. Blut. C. Muskulatur. D. Gehirn.

	Versuch VIII (geronnenes Blut)	Versuch IX (Serum)	Versuch X (geronnenes Blut)	Versuch XI	Versuch XII	Versuch XIII
Der Widerstand der verwendeten Röhre entsprach einer Funkenstrecke von	9 cm	19 cm	21 cm	10,5cm	16 cm	16 cm
Die Durchlässigkeit betrug:						
bei 1 cm Dicke der Schicht	59 %	69 %	74 %	57 %	64 %	69 %
„ 2 cm „ „ „	38 %	56 %	53 %	38 %	50 %	50 %
„ 3 cm „ „ „	22 %	42 %	36 %	28 %	40 %	38 %
„ 4 cm „ „ „	17 %		29 %			
„ 5 cm „ „ „			23 %			

E. Einzelbestimmungen.

	Weiche Röhre	Mittelweiche Röhre
Haut, Subkutangewebe und Muskelschicht, insgesamt 9 mm dick:	49 %	58 %
Haut und subkutanes Fettgewebe, 12 mm dick:		49 %
Desgleichen in doppelter Schicht, 24 mm dick:		27 %
Bauchhaut (2 mm) mit 26 mm dicker Fettschicht:		37 %
Schicht von Fettgewebe von 15 mm Dicke:		63 %

Anmerkung: In den Versuchen I, II, III befand sich das durchleuchtete Wasser in Kästen, deren durchleuchtete Wände aus 0,2 mm starkem Aluminium bestanden, während auf der anderen Seite des Photometers 0,4 mm Aluminium vorgelegt wurden; in allen anderen Versuchen wurden Metallkästen verwandt, deren durchleuchtete Wände aus paraffingetränktem Papier bestanden.

Das wesentliche Ergebnis der vorstehenden Tabelle wird ganz gut durch die Darstellung des Versuches VIII und X über die Durchlässigkeit des Blutes in Kurven veranschaulicht, in denen jeder Punkt der Kurve den Prozentsatz der in der betreffenden Schicht noch vorhandenen Intensität angiebt, unter der Voraussetzung, dass auf die Oberfläche des Blutes eine Intensität von 100 % auftraf.

Man erkennt, dass die Intensität der Röntgenstrahlen sowohl bei der Verwendung der harten wie der mittelweichen Röhre rasch absinkt, um in 5 cm unter 25 % herunterzugehen.

Die Bestimmung der Durchlässigkeit von geronnenem Blut und Blutserum ergab keine wesentliche Differenz, ausserdem wurde im Versuch X bei jeder einzelnen Bestimmung das Gefäss mit geronnenem Blut durch ein solches mit Blutserum ersetzt, ohne dass dadurch eine Änderung in der Helligkeit des Fluorescenzschirmes bedingt gewesen wäre. Ich glaube

daher, da Blutserum und geronnenes Blut die gleichen Werte lieferten, diese auch als für Blut schlechthin als gültig betrachten zu dürfen.

Eine wesentliche Differenz zwischen der Durchlässigkeit von Blut und Muskulatur ergab sich nicht, ebenso kamen die für Blut und Muskulatur gefundenen Werte denen für Wasser sehr nahe — in Übereinstimmung mit den oben mitgeteilten Beobachtungen.

Man kann aus unseren Bestimmungen die Schätzung wohl begründen, dass bei Verwendung mittelweicher Röhren (von 7—10 cm Schlagweite) die Intensität in den Weichteilen des menschlischen Körpers in 1 cm Tiefe auf 50—60 %, in 2 cm Tiefe auf 35—45 %, in 3 cm Tiefe auf 20—30 % herabgesunken ist. Für grössere Tiefen als 5 cm waren Bestimmungen mit der angewendeten photometrischen Methode leider nicht ausführbar, da dabei das Gesichtsfeld zu dunkel wurde, um exakte Vergleiche zuzulassen. Immerhin hat schon die Feststellung des Absinkens der Röntgenstrahlenintensität in den ersten 3 cm eine gewisse Bedeutung für die Radiotherapie. In einer anderen Arbeit[1]) habe ich darzulegen versucht, inwiefern die Durchlässigkeit der Gewebe der Wirkung der X-Strahlen eine Grenze setzt, und wie diese genauer bestimmt werden kann, sobald ausser der Durchlässigkeit noch gemessen sein wird, um wieviel die Intensität, die das Carcinom zur Rückbildung bringt, geringer ist als die, welche für die Zellen der Haut das Maximum des Zulässigen darstellt. Die Bestimmung dieser Differenz stellt eine weitere Aufgabe dar, deren Lösung an dieser Stelle nicht angegriffen werden soll.

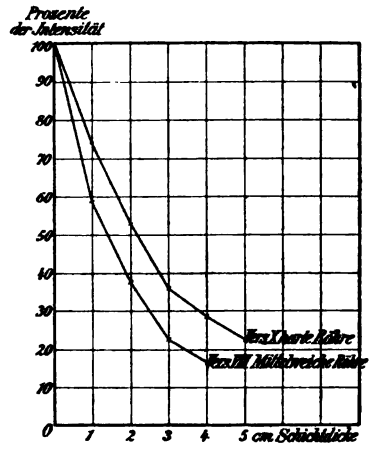

Fig. 2.

Stellt man alle in der Tabelle mitgeteilten Versuchsergebnisse in Kurven dar, so ergiebt sich, dass diese Kurven alle in sehr ähnlicher Weise absinken. Eine wesentliche Differenz besteht nicht zwischen den Versuchen mit den verschiedenen Stoffen, wohl aber zwischen den Versuchen mit verschieden harten Röhren. Die Versuche mit härteren Röhren, deren Widerstand einer grösseren Funkenstrecke entspricht, ergaben im allgemeinen Kurven, die weniger rasch absinken, oder mit anderen Worten, die Durchlässigkeit ist bei harten Röhren messbar grösser. (Vergleiche die Kurven X und VIII miteinander.)

Diese Thatsache kommt für die Radiotherapie in Betracht. Es ist klar, dass bei Verwendung durchdringungsfähiger Strahlen die physiologische Wirkung in grössere Tiefe reichen muss, denn das Minimum, welches eben noch eine physiologische Wirkung entfaltet, ist erst in grösserer Tiefe erreicht. Es muss jedoch dabei bedacht werden, dass dieselbe Strahlungsintensität von harten Strahlen nicht dieselbe Wirkung haben kann, wie die von weichen, denn es wird von einer bestimmten Intensität „harter" Strahlen, die eine Gewebsschicht durchdringt, von dieser eben wegen ihrer grösseren Durchdringungsfähigkeit nur ein kleinerer Bruchteil absorbiert als von einer gleichen Intensität „weicher" Strahlen. Die physiologische Wirkung aber kann nur dem absorbierten, nicht dem durchdringenden Strahlenquantum proportional sein und ist daher bei den durchdringungsfähigen Strahlen kleiner. — Ferner ist es noch nicht untersucht, ob der gleichen absorbierten Menge „harter" Strahlen, eine andere, geringere physiologische Wirkung zukommt als der weichen. — Diese Fragen können hier nur angedeutet, nicht beantwortet werden. Hier soll nur darauf hingewiesen werden, dass die Thatsache der messbar grösseren Durchlässigkeit harter Röhren insofern praktische Bedeutung haben dürfte, als man durch Verwendung harter Röhren die Tiefenwirkung steigern kann. Die Messungen zeigen aber, dass man sich von dieser Verwendung harter Röhren nicht zuviel versprechen darf. Denn auch an der Kurve von dem mit einer sehr harten Röhre angestellten Versuch X

[1]) Archiv f. klin. Chir. Bd. 74, S. 421.

erkennt man ein rasches Absinken (vergl. Fig. 2). Auch in dem von harten Röhren ausgehenden Strahlengemisch sind offenbar eine grosse Menge absorptionsfähiger wenig durchdringender Strahlen enthalten, welche dann in den oberflächlichen Schichten zurückgehalten werden und das rasche Absinken der Intensitätskurve erklären.

Besser als bei der Verwendung möglichst harter Röhren erhält man eine auf die durchdringungsfähigen Strahlen beschränkte Wirkung meines Erachtens durch die Filtrierung der Strahlen. Wenn eine Röntgenstrahlung mehrere gleich dicke und gleichartige Schichten hintereinander durchdringt, so absorbiert die zweite Schicht nicht denselben Bruchteil der sie treffenden Strahlung wie die erste, vielmehr einen geringeren, oder anders ausgedrückt, die Durchlässigkeit ist in jeder nächstfolgenden Schicht eine grössere als in der höheren. In dem Versuche IV (Tabelle) wurde durchgelassen vom ersten Centimeter: 59 %, vom zweiten Centimeter: 38 % der auftreffenden Strahlung. Nach dem ersten Centimeter waren also noch 59 % der ursprünglichen Strahlung vorhanden, und von diesen wurden in der zweiten Schicht 38 Teile oder 64 % der in die zweite Schicht eintretenden 59 Teile durchgelassen. Berechnet man in dieser Weise die Durchlässigkeit jeder einzelnen Schicht, so ergiebt sich:

Die Durchlässigkeit bei Versuch:	I	II	III	IV	V	VI	VII	VIII	IX	X	XI	XII	XIII
im 1. Centimeter	56	59	61	59	54	69	69	59	69	74	57	64	69
„ 2. „	63	69	69	64	66	64	62	64	81	72	67	78	72
„ 3. „	—	70	64	76	75	—	—	58	75	68	74	80	76
„ 4. „	—	—	—	—	77	—	—	77	—	80	—	—	—
„ 4. „	—	—	—	—	—	—	—	—	—	79	—	—	—

also im allgemeinen eine Zunahme der Durchlässigkeit in den tieferen Schichten. v. Röntgen hat auf diese Erscheinung in seiner zweiten Mitteilung aufmerksam gemacht und schliesst aus seinen Durchlässigkeitsbestimmungen aus Aluminium, Glas und Stanniol wie folgt: „Denkt man sich die untersuchten Körper in gleich dicke zu den parallelen Strahlen senkrechte Schichten zerlegt, so ist jede dieser Schichten für die in sie eindringenden Strahlen durchlässiger als die vorhergehende.“ Die Erklärung dürfte darin zu finden sein, dass in der tieferen Schicht der Charakter des Strahlengemisches ein anderer ist als in einer oberflächlichen Schicht, weil die leichter absorbierbaren Strahlen in den oberflächlichen Schichten zurückgehalten werden.

Es wird das deutlich durch folgendes Experiment veranschaulicht. Ich brachte vor die eine Gesichtsfeldhälfte des Röntgenphotometers eine Schicht von 2 cm Wasser und stellte durch Verschiebung der zweiten Röhre gleiche Helligkeit beider Gesichtsfeldhälften her, darauf legte ich vor jede Gesichtsfeldhälfte eine Aluminiumplatte von 1 mm Dicke. Dann erscheint nun die Seite, auf der das Wasser steht, wesentlich heller als die andere, trotzdem vorher die Gesichtsfelder beiderseits gleich hell waren und beiderseits gleiche Aluminiumschichten vorgelegt wurden. Die Erklärung kann nur die sein, dass der Charakter der Strahlen, die das Wasser passiert haben, sich geändert hat, dass die Intensität im ganzen zwar durch die Absorption vermindert, die durchschnittliche Durchdringsfähigkeit aber sich vergrössert hat.

In einer früheren Arbeit[1]) machte ich darauf aufmerksam, dass es möglich sein müsse, die Tiefenwirkung bei der Radiotherapie dadurch zu steigern, dass man die weichen von den harten Strahlen durch ein Strahlenfilter, also durch eine vorgelegte Stanniollage, oder eine Schicht Aluminium trennt, so die Durchdringungsfähigkeit des Strahlengemisches steigert, und die dadurch bedingte Herabsetzung der gesamten Strahlungsintensität durch längere Exposition ausgleicht. Die vorstehenden Versuche dürften beweisen, dass die diesem Vorschlage zu Grunde liegenden Vorstellungen richtige waren. Es wäre wünschenswert, exakt zu bestimmen, um wie-

[1]) Arch. für klin. Chir. Bd. 71, Heft 4.

viel durch den genannten Vorschlag die Grenze der physiologischen Wirkung insbesondere auf das Carcinom in die Tiefe vorgeschoben wird. Doch wird das erst möglich sein, wenn auch über die Absorption dickerer Schichten als 4 cm Weichteile Bestimmungen gemacht sein werden, Bestimmungen, für welche die photometrische Methode, deren wir uns bedienten, nicht ausreichte.

Mögen zum Schluss die wesentlichen Ergebnisse der vorstehenden Versuche zusammengefasst werden:

1. Die Durchlässigkeit der Weichteile des menschlichen Körpers, mit Ausnahme von den Geweben, die spezifisch leichter sind als Wasser — Lunge und Fettgewebe — kommt der des Wassers ausserordentlich nahe. Nur Lunge und Fettgewebe sind durchlässiger als Wasser, die übrigen Weichteile einander ziemlich gleich und sehr wenig undurchlässiger als Wasser.

2. Bei Bestrahlung des Körpers sinkt die Intensität der Röntgenstrahlen von der Körperoberfläche nach dem Körperinnern zu rasch ab. Bei Verwendung von mittelweichen Röhren ist in 1 cm Tiefe nur 50—60 %, in 2 cm Tiefe nur 35—45 %, in 3 cm Tiefe nur 20—30 % der ursprünglichen Intensität vorhanden.

3. Die Intensitätsabnahme erfolgt langsamer bei der Verwendung harter Röhren, aber auch in diesem Falle sinkt die Intensität im vierten Centimeter unter 40 %, im fünften unter 25 % des ursprünglichen Wertes herab.

4. Die Intensitätsabnahme in der Tiefe erfolgt merklich langsamer, wenn auf die Körperoberfläche eine absorbierende Schicht — etwa 1 mm Aluminium — gelegt wird.

Aus der chirurgischen Abt. des städt. Krankenhauses Moabit-Berlin. Direktor: Geh. Med.-Rat Prof. Dr. Sonnenburg.

Beitrag zur Lehre von den Funktionsstörungen im Ellbogengelenk mit besonderer Berücksichtigung der Ulnarislähmungen.

Nach stereoskopischen Röntgenbildern.

Von

Dr. **Max Cohn**, Assistenzarzt.

(Hierzu Tafel I—III und Tafel IV, Fig. 1.)

Von jeher haben die Frakturen des Ellbogengelenks der klinischen Diagnose besondere Schwierigkeiten bereitet. Hierin Wandel zu schaffen, war der Radiographie in ausgezeichneter Weise vorbehalten. Aber bevor man auf diesem Wege zu einwandsfreien Resultaten gelangte, mussten mancherlei Klippen überwunden werden. Die erste Schwierigkeit war es, die komplizierten Ellbogen-Röntgogramme richtig zu deuten. Handelte es sich doch bei diesen Verletzungen zumeist um Affektionen des kindlichen Alters, wo gerade das Ellbogengelenk mit seinen zahlreichen Epiphysenknorpeln und Knochenkernen den Bildern ein kompliziertes Aussehen verleiht, das wiederum die Erklärung in besonderer Weise erschwert. Nicht wenig haben die eingehenden Studien Jedlickas über die topographische Anatomie des Ellbogen-Röntgogrammes dazu beigetragen, die obwaltenden Verhältnisse zu klären. Unseren Studien, welche die neue Wissenschaft erheischte, fast noch vorausgeeilt sind die Verbesserungen des Röntgen-Instrumentariums, die der technisch höchsten Vollendung nahegerückt sind. Wenn nun auch die Diagnostik der Ellbogenfrakturen durch die Radiographie ungemein gewonnen hat, so kann man das nicht in gleicher Weise von den therapeutischen Fortschritten behaupten.

Trotz zweckmässig ausgedachter Verbände und Extensionen verschoben sich gar oft die Fragmente im Verbande. Das eine Mal entwickelte sich ein übergrosser, bewegungshemmender Callus, das andere Mal heilte der abgesprengte Knochenteil gar nicht an und war als freier Gelenkkörper berufen, allerlei Komplikationen herbeizuführen. Ein anderer Übelstand war der, dass man sich über die Lage der Fragmente zu dem Stammknochen auf dem Röntgenbild, das ja ein Schattenbild ist, täuschte: auf dem Röntgogramme standen die Knochen in schönster Stellung; wurde der Verband dann abgenommen, so stellte sich heraus, dass aus dem erwünschten Aneinander ein Vor- und Hintereinander resultiert war.

Um den Mechanismus des pathologischen Ellbogengelenkes besser zur Darstellung bringen zu können, habe ich nun eine grössere Anzahl von stereoskopischen Röntgenbildern angefertigt. Diese scheinen mir berufen zu sein, ein besseres Verständnis zu ermöglichen für die Schädigungen, die bedingt sind durch die Abweichung und Drehung der Knochenfragmente und die eine fehlerhafte Stellung und Funktion des Ellbogengelenkes zur Folge haben. Wir werden feinere Unterschiede, die uns bis jetzt entgangen sind, kennen lernen. Ich erinnere daran, dass v. Mikulicz bereits vor der Entdeckung Röntgens darauf hinwies, dass in der Stellung des Unterarms zum Oberarm zwischen dem entwickelten Manne und der geschlechtsreifen Frau gewisse Unterschiede beständen. Daran gedacht mag werden, dass im allgemeinen noch immer die posttraumatischen fehlerhaften Stellungen des Ellbogengelenks in primitivster Weise erklärt werden: einem Cubitus valgus sollte ein Abbruch des Condylus externus, einem Cubitus varus ein solcher des Condylus internus entsprechen. Das Studium der stereoskopischen Aufnahmen wird zeigen, dass diese Annahmen oft irrtümlich sind, dass den genannten Anomalien ganz andere Verletzungen zu Grunde gelegen haben, ja dass Stellungsabweichungen der Knochen im Gelenk in Erscheinung treten können, ohne dass ein bestimmtes Trauma eingewirkt hat.

Aber die in schlechter Stellung geheilten Ellbogenbrüche können noch von ernsteren Folgen begleitet sein. Es kann sich im unmittelbaren Anschluss an ein Trauma oder nach kürzerer und längerer Zeit eine Lähmung des Nervus ulnaris einstellen. Mit der Erklärung dieser posttraumatischen Ulnarislähmung war es bisweilen recht schlecht bestellt. Handelte es sich um eine akute Parese, so wurde angenommen, dass sie durch den interponierten abgesprengten Condylus internus oder durch Callusmassen zustande gekommen wäre, die sich um den frakturierten inneren Condyl entwickelt hatten. Trat die Lähmung erst nach Jahren, ja nach Jahrzehnten auf, so gestaltete sich die Erklärung noch schwieriger — oder sie versagte ganz. Ich will gern zugeben, dass die kombinierte Entstehung, der Oppenheim das Wort redet, die toxico-traumatische und traumatisch-professionelle Ätiologie für gewisse Fälle Geltung hat; doch kann eine solche Beweisführung nicht mehr standhalten, wenn das anatomische Präparat resp. das ihm gleichstehende stereoskopische Röntgenbild uns eines besseren belehrt.

Noch einige Worte über die Technik der stereoskopischen Ellbogen-Aufnahmen! Ich habe mich mit Vorteil des Hildebrandschen Verfahrens bedient, das auf einer Doppelaufnahme auf einer Platte unter der von ihm angegebenen, dreigeteilten Kassette beruht. Um einen Einblick in den Mechanismus eines so komplizierten Gelenks wie des Ellbogengelenks zu bekommen, muss man Bilder herstellen, die man mit Erfolg vergleichen kann. Das ist nur möglich, wenn stets dieselbe Stellung des Objekts eingehalten wird, und die Entfernung der Platte von der Lichtquelle eine Konstante darstellt. Mir erschien für meine Zwecke die Distanz von 40 cm Focusabstand die entsprechendste zu sein. Die Aufnahmen wurden in der Frontalachse des Ellbogens bei völlig supiniertem und gestrecktem Unterarm gemacht. Die Röhre wurde auf die Mitte der Gelenklinie eingestellt. Nun waren aber auch vereinzelt Aufnahmen nötig bei Kontrakturstellung des Gelenks: da musste schlechterdings auf die vorher geschilderten Momente verzichtet werden. Ich wählte dann die Mittelstellung des Vorderarms bei entsprechend gebeugtem Ellbogen und auf der Platte aufliegender Ulna. Bei Fall VIII war die Aufnahme schon deswegen in dieser Position indiziert, weil die pathologischen Veränderungen

so am besten in Erscheinung traten. Die Verschiebung der Röhre war an dem Lambertzschen Stativ sehr bequem möglich. Während zur Erzielung der gewöhnlichen körperlichen Bilder eine Doppelaufnahme von zwei Punkten, die 7 cm von einander entfernt sind, genügt, ist dies von den stereoskopischen Röntgenbildern nur mit Einschränkung zu sagen. Der stereoskopische Effekt ist oft ein übertriebener. Marie und Ribaut haben diesem Moment Rechnung zu tragen gesucht, indem sie auf Grund physikalischer Berechnungen die jeweilige Verschiebung in einer Tabelle zusammengestellt haben. Die Verschiebung der Röhre schwankte beim Ellbogen zwischen 4 und 6 cm, wobei der untere Grenzwert dem männlichen, der obere dem weiblichen Geschlecht resp. dem Kinde zukommt.

Fall I: Normaler männlicher Ellbogen von einem 28jährigen muskulösen Individuum.

Der mit Muskeln und Haut bedeckte Arm zeigte eine vollkommen gerade Achse; auf dem Bilde dagegen sieht man, dass bei völliger Supination im Ellbogen ein nach aussen offener Winkel besteht. Radius und Ulna stehen vollkommen parallel.

Fall II: Normaler weiblicher Ellbogen von einer 28jährigen kräftig entwickelten Frau.

Der mit Muskeln und Haut bedeckte Arm zeigte die in gewöhnlichen Grenzen befindliche Valgusstellung des Ellbogens, wie sie bei der geschlechtsreifen Frau stets anzutreffen ist. Im Gegensatz zum Mann verlaufen Radius und Ulna bei supiniertem Arm nicht mehr parallel. Es folgt daraus, dass das, was wir physiologischen Cubitus valgus der Frau nennen, eine Abweichung im Mechanismus des Ellbogengelenks zum anatomischen Substrat hat. Dieser Thatsache werden wir eingedenk sein müssen bei der Erklärung gewisser Ulnarislähmungen.

Fall III: Normaler Ellbogen eines 9jährigen Knaben.

Der Gelenkspalt erscheint ungewöhnlich weit, eine Täuschung, die hervorgerufen wird durch die noch nicht beendete Verknöcherung der knorplig angelegten Epiphysenkerne. Isoliert zu sehen sind die Knochenkerne des Radiusköpfchens, der Eminentia capitata und des Epicondylus internus. Die Fossa olecrani erscheint leer. Die Achse des Armes ist vollkommen gerade.

Fall IV: Pathologischer Cubitus valgus des linken Armes. Ulnarislähmung.

Frau Therese H., 62 Jahre alt, befindet sich wegen eines inoperablen Uteruscarcinoms, das vor drei Jahren radikal operiert worden war, auf der inneren Abteilung des Krankenhauses. Ausser diesem Leiden klagt sie über eine Zwangsstellung der linken Hand und über eine Schwäche in dieser sowie dem linken Unterarm. Patientin ist seit acht Jahren Wäscherin; in diesem Berufe war sie häufig Erkältungen ausgesetzt, die zu chronischem Rheumatismus im linken Ellbogengelenk und in der rechten Schulter führten. Durch dieses Leiden bildete sich zuerst, wie sie es nennt, „ein schiefer Ellbogen" links aus, und nach zwei Jahren nahm die linke Hand die erwähnte Krallenstellung ein. Beim Vergleich beider Arme ergiebt sich, dass rechts, also auf der gesunden Seite, ein physiologischer Cubitus valgus, links dagegen ein ganz excessiver Cubitus valgus besteht. Rechts ist der Nervus ulnaris in seinem Sulcus gut zu tasten, links ist kein Sulcus ulnaris wahrnehmbar. Linkerseits sind die kurzen Ulnarismuskeln atrophiert; besonders zeigt sich ein Schwund der M. Interossei und der Kleinfingerballenmuskeln, deren Ausfall die Krallenstellung zuwege bringt. Die Nerven-Untersuchung ergiebt eine typische Ulnarislähmung. Die Betrachtung des Röntgenbildes zeigt sehr deutlich den Cubitus valgus mit seinen Folgeerscheinungen: Condylus und Epicondylus externus kommen getrennt zur Projektion, Radius und Ulna weichen distalwärts immer weiter auseinander. Der Gelenkspalt ist im radialen Teil des Gelenks verschmälert.

Fall V: Absprengung des Epicondylus internus humeri.

Richard Sch., 17 Jahre alt, ist beim Turnen vom Reck gefallen; er schlug mit dem Ellbogen auf den Fussboden auf. Das Gelenk schwoll in der Nacht stark an, weshalb Krankenhaushilfe in Anspruch genommen wird. Es findet sich an dem linken Ellbogengelenk eine starke Schwellung: die Konturen sind verstrichen. Bewegungen sowie Druck auf den inneren Condylus sind schmerzhaft. Das Röntgenbild ergiebt eine Absprengung des inneren Epicondylus mit Verschiebung nach unten. Trotz sofort eingeleiteter, zweckmässiger Behandlung — Versuch der Apposition des abgesprengten Stückes durch Heftpflasterstreifen, fixierender Verband — zeigt sich auf den nach Wochen angefertigten, stereoskopischen Röntgogramm, dass eine Restitutio ad integrum nicht eingetreten ist. Der abgebrochene Epicondylus steht noch immer an falscher Stelle. Von einer kallösen Verbindung ist naturgemäss nichts zu sehen, da sich ja die Frakturflächen nicht berühren. Am äussersten Gelenkteil ist ein kleiner Schatten sichtbar, der einer geringfügigen Verknöcherung an der Kapsel entsprechen dürfte. Eine fehlerhafte Stellung des Gelenks ist ausgeblieben, da ja der Epicondylus internus ausserhalb des Ansatzes der Gelenkkapsel gelegen ist.

Fall VI: Aussprengung aus dem Condylus internus humeri. Pathologischer Cubitus valgus. Ulnarislähmung.

Im Alter von fünf Jahren fiel die jetzt 24jährige Anna D. auf den Ellbogen. Es wurde ein Bruch im Gelenk festgestellt, und das Leiden mit Gipsverbänden behandelt. Schon vor der Pubertät, also durch das Trauma veranlasst, bestand ein Cubitus valgus. Vor $1^3/_4$ Jahren stellte sich eines Nachmittags Kribbeln und ein Gefühl von Taubheit im vierten und fünften Finger der rechten Hand ein. In der darauffolgenden Nacht traten im Unterarm heftige bis zum Ellbogen ausstrahlende Schmerzen auf. Trotz bald eingeleiteter elektrischer Behandlung „bogen sich die beiden letzten Finger der rechten Hand nach oben". Im Verlaufe von zwei Monaten magerte die Hand, besonders „die Maus", beträchtlich ab. Unter sachgemässer Therapie ist der Zustand seit $1^1/_2$ Jahren stationär geblieben. Die elektrische Untersuchung ergab: Die Unterarmmuskeln sind vom Nerven wie vom Muskel aus prompt erregbar. Faradisch sind die Muskeln des Kleinfingerballens, die Interossei und der Adductor pollicis nur mit starken Strömen erregbar. Galvanisch besteht für diese Muskelgruppen Entartungs-Reaktion. Das stereoskopische Röntgenbild ergiebt, dass es sich bei dem vor 19 Jahren erlittenen Trauma um eine Aussprengung aus dem Condylus internus gehandelt hat, die nicht knöchern geheilt ist. Daraus resultierte ein hochgradiger Cubitus valgus: die beiden Unterarmknochen haben sich in toto gegen den Humerus verschoben. Die Gelenkflächen aller drei beteiligten Knochen haben eine Veränderung durchgemacht, die beim Radiusköpfchen besonders deutlich zu sehen ist. Statt der normalen Mulde stellt die Gelenkfläche einen Zapfen dar. Von einem Sulcus ulnaris ist auf dem Bilde nichts wahrzunehmen.

Fall VII: Fraktur des Condylus externus humeri. Cubitus valgus. Ulnarislähmung.

Der jetzt 68 Jahre alte Patient S. ist in seinem zehnten Lebensjahre vom Pferd gefallen. Er zog sich eine Verletzung des linken Ellbogens zu, die als Verrenkung aufgefasst wurde. Nach der ärztlicherseits eingeleiteten Behandlung stellte sich die Bewegungsfähigkeit in normaler Weise wieder her. Sonst ist Patient immer gesund gewesen; im besonderen hat er keinen Gelenkrheumatismus oder andere Infektionskrankheiten durchgemacht. Im Mai 1903 fiel ihm nun eine gewisse Steifheit im linken Ellbogengelenk auf. Als er dann im Juli desselben Jahres anlässlich einer längeren Reise öfters die Koffer in das Coupé und aus demselben heben musste, stellte sich ein Kribbeln in der Kleinfingerseite der linken Hand ein, das von einer zunehmenden Muskelatrophie ebenda gefolgt war. Zwei Monate später musste er das Klavierspielen aufgeben, weil er die letzten beiden Finger nicht mehr spreizen konnte. Von neurologischer Seite wurde eine Ulnarislähmung konstatiert und die Operation empfohlen. Diese ergab, dass der Nerv nicht im Sulcus ulnaris ruhte, sondern auf den Condylus internus dislociert war. Der Nerv erwies sich als stark verdickt an der Stelle, wo er dem Condylus auflag. Ein Druck von seiten des Knochens konnte nicht konstatiert werden. Der Nerv wurde in grösserer Ausdehnung freigelegt und sodann in einen tiefen, mit dem Meissel gewonnenen Kanal gebettet.

Das stereoskopische Röntgenbild zeigt überaus interessante Verhältnisse: Der Condylus externus ist abgebrochen, hat sich völlig gedreht und ist nicht knöchern angeheilt. Vielmehr haben sich an ihm im Laufe der Jahre durch Abschleifung zwei neue Gelenkfacetten gebildet. Man sieht aussergewöhnlich schön im körperlichen Bilde, wie der Condylus mit dem Radiusköpfchen und mit dem Stammknochen artikuliert. Die Ulna hat sich gleichfalls gedreht: das Olekranon hat durch das Fehlen des äusseren Condylus jeden Halt verloren. Die Folge davon ist die Ausbildung des Cubitus valgus. Die gerade dem Ellbogengelenk eigene, scharfe Vorsprünge aufweisende Gelenklinie ist gänzlich aufgehoben, verwischt und lässt an keiner Stelle die normalen Verhältnisse erkennen. Ein kleiner, länglicher Schatten im Bereich des Condylus internus zeigt den durch die Operation gewonnenen neuen Sulcus ulnaris.

Fall VIII: Fractura supracondylica humeri mit deformer Heilung. Ulnaris- und Medianuslähmung. Ischaemische Muskelkontraktur der Beuger des Unterarmes.

Der 9jährige Knabe Otto Sch. fiel vor acht Wochen auf die linke Ellbogengegend und brach sich dabei den Oberarm dicht über dem Gelenk. Der zugezogene Arzt legte in Streckstellung einen fixierenden Verband an, der handbreit über dem Handgelenk endigte. Nach $2^1/_2$ Wochen wurde der Verband abgenommen. Es stellte sich darauf ein Taubheitsgefühl im vierten und fünften Finger ein, und der Mutter fiel es schon nach wenigen Tagen auf, dass die linke Hand nicht recht bewegt werden konnte. Bei der zwecks näherer Untersuchung, sechs Wochen nach dem Trauma erfolgenden Aufnahme auf die Abteilung bot der linke Arm des blassen, recht dürftig entwickelten Knaben folgenden Befund: Es besteht ein Cubitus valgus mit einer Abweichung von 24°. Die Gegend oberhalb des Ellbogengelenks ist deutlich verdickt. Bei Betrachtung von der Seite sieht man ebenda eine nach vorn gerichtete winklige Knickung. Das untere Ende des oberen Fragmentes ist in der Ellenbeuge gut durchzutasten und hemmt sichtlich die Flexion. Die Muskulatur im ganzen zeigt eine leichte Atrophie; im besonderen ist die Beugemuskulatur des Unterarms bretthart gespannt. Der Puls der Arteria radialis ist nicht fühlbar. Die Finger der linken Hand sind in der Grundphalange gestreckt, in den beiden anderen

Phalangen gebeugt. Bei dem Versuch die Finger zu spreizen, entsteht die typische Ulnarisklaue. Die neurologische Untersuchung ergiebt eine Parese des Nervus ulnaris und medianus sowie eine ischaemische Muskelkontraktur der Beugesehnen des Unterarmes, hervorgerufen durch Zirkulationsstörungen unter dem Verband.

Das Röntgenbild, das von der Seite, bei aufliegender Ulna, aufgenommen wurde, zeigt zunächst die deforme Anheilung des unteren Fragmentes an der Hinterfläche des Humerus. Man sieht ferner sehr reichliche Callusentwickelung, die besonders für den Nervus medianus gefährlich werden konnte. Die Knochenkerne der Eminentia capitata sowie des Radiusköpfchens sind isoliert zu sehen. (Fall III stellt den rechten Arm desselben Kindes dar.)

Fall IX: Fractura diacondylica. Excessiver Cubitus varus.

Der jetzt 36 Jahre alte Patient hat als 6jähriges Kind einen Ellbogenbruch davongetragen. Der Arm heilte in schlechter Stellung aus. Die Funktionsfähigkeit war fast gar nicht gestört. Bei äusserlicher Betrachtung fällt eine Verdickung des Ellbogengelenks und ein hochgradiger Cubitus varus auf. Das stereoskopische Röntgenbild zeigt, dass es sich bei dem derzeitigen Unfall um eine Fractura diacondylica gehandelt hat. Die Drehung des distalen Bruchstückes um seine frontale Achse kommt in dem körperlichen Bilde gut zum Ausdruck. Von Callusbildung ist nichts zu bemerken.

Fall X: ⊤⊤ = Bruch des Processus articularis humeri mit starker Verschiebung der Fragmente.

Der 46 Jahre alte Arbeiter Wilhelm B. trat, als er am 16. Mai 1904 die elektrische Bahn verlassen wollte, fehl und schlug sehr heftig mit dem linken Ellbogen auf das Strassenpflaster auf. Erst nach vier Tagen, als sich infolge der starken Schwellung die Beschwerden mehrten, suchte er ärztliche Hilfe auf. Das Gelenk ist stark geschwollen, die Konturen sind verwischt. Die Beugung ist erheblich beschränkt, die Schmerzhaftigkeit bei passiven Bewegungen nicht gerade hochgradig. Umfasst man die Condylen, so besteht bei seitlichen Exkursionen des Vorderarmes eine abnorme Beweglichkeit. Eine genaue anatomische Diagnose ohne Röntgenbild ist nicht zu stellen. Das stereoskopische Röntgogramm, das ca. drei Wochen nach dem Unfall hergestellt wurde, giebt einen interessanten Befund. Der Gelenkfortsatz des Oberarmes ist abgebrochen und in drei Teile zersplittert. Diese stellen dar den Condylus externus, die Trochlea, mit der die Ulna noch artikuliert, und den Condylus internus. Die Vorderarmknochen sind nach innen abgewichen. Der äussere und der innere Condyl haben sich gedreht. Das körperliche Bild, das das Ellbogengelenk von hinten eröffnet zeigt, veranschaulicht sehr gut, dass die Condylen in verschiedenen Ebenen stehen: dem Betrachter zunächst erscheint der Condylus externus, weit ab, noch vor dem Schaft des Humerus, ist der unscharf gezeichnete Condylus internus zu sehen. Vergleichen wir das Bild mit dem klinischen Befund, so machen wir die Wahrnehmung, dass der Condylus internus in der Ellenbeuge sitzt und die Flexion erheblich stört. Auf Grund dieser Thatsachen konnten wir den noch wenig widerstandsfähigen Callus überwinden und durch ein Redressement in Narkose das Gelenk wieder beweglich machen.

Fall XI: Luxation des Vorderarms nach innen. Ulnarislähmung.

Der 30 Jahre alte Arbeiter Arthur G. fiel im August v. J. von einer Leiter auf den linken Arm. Er trug eine Verrenkung des linken Vorderarms davon, die angeblich sofort auf einer Unfallstation eingerichtet worden sein soll. Der Arm lag darauf vierzehn Tage im Gipsverband. Als der Verband entfernt wurde, und die Stellung des Armes immer noch schlecht war, wurde ein zweiter Repositionsversuch in Narkose vorgenommen. Derselbe verlief gleichfalls ergebnislos. Durch Massage und Übungen besserte sich aber das Befinden so, dass Patient seine gewohnte Arbeit wieder aufnehmen konnte. Nach dreiviertel Jahren stellte sich jedoch ein Kribbeln und Taubheitsgefühl an der Ulnarseite des Unterarms ein. Der Kleinfingerballen und der Adductor pollicis atrophierten. Jetzt ist das Ellbogengelenk beträchtlich deformiert und es besteht das ausgesprochene Bild der Ulnarislähmung. Eine anatomische Diagnose ist ohne weiteres nicht zu stellen. Das stereoskopische Röntgenbild bringt die Verhältnisse sofort zum klaren Verständnis: der Vorderarm ist unvollständig nach innen luxiert; die Ulna, die normalerweise dem Beschauer zunächst stehen müsste, ist nach vorn abgewichen und steht noch vor dem Radius. Diese fehlerhafte Stellung der Ulna im Raum ist natürlich dadurch bedingt, dass sie ihren Halt in der Incisura olecrani verloren hat.

Fall XII: Veraltete Luxation des Vorderarms nach hinten. Arthropathie durch Schlaganfall (?).

Der 42jährige Arbeiter Friedrich V. giebt an, dass er in der Kindheit eine Luxation des Vorderarms durch Fall auf den Ellbogen davongetragen habe. Die Beweglichkeit soll nicht wesentlich beschränkt gewesen sein. Erst nachdem er vor zwei Jahren einen Schlaganfall gehabt hatte, der die rechte Körperhälfte lähmte, ist das rechte Ellbogengelenk unförmiger geworden, und seine Motilität wurde geringer. Bei der klinischen Untersuchung erweist sich das rechte Ellbogengelenk in einem

Winkel von etwa 70° ankylosiert: Pro- und Supination sind nicht ausführbar. Die Deformation des Gelenks ist eine so hochgradige, dass jede anatomische Diagnose unmöglich ist. Das Röntgenbild, das in den den Verhältnissen entsprechender Weise bei gebeugtem Ellbogen und aufliegender Ulna aufgenommen wurde, ergiebt eine Luxation der Vorderarmknochen nach hinten. Die Gelenkteile der Knochen sind abgeschliffen. Radius wie Ulna sind an der Hinterfläche des Humerus eine neue Artikulation eingegangen, so zwar, dass das Radiusköpfchen mit seinem Rande am Radius schleift. Dadurch erklärt es sich auch, dass Pro- und Supination so hochgradig beschränkt sind. Die Strukturzeichnung am distalen Humerusende weicht nicht unwesentlich von der Norm ab: es scheint eine ziemlich hochgradige Atrophie der Corticalis vorzuliegen. Es bleibt dahingestellt, wieviel des pathologischen Prozesses auf die alte Luxation, wieviel auf das nervöse Leiden zu schieben ist. (Seit langem sind in den Schultergelenken der Apoplektiker arthropathische Veränderungen bekannt.)

Im Anschluss an diese Reihe stereoskopischer Ellbogenbilder möchte ich hier noch auf ein Ellbogen-Röntgogramm zurückkommen, das besonderes Interesse erheischt, weil es ein Seitenstück zu Fall VII darstellt und, mit ihm vereint, mich veranlasst hat, die Genese der Ulnaritätslähmungen nach Ellbogentraumen näher zu untersuchen.

Es handelt sich wieder um eine Fraktur des Condylus externus humeri mit Nearthrosenbildung und Ulnarisparese. (Tafel IV, 1).

Der 28jährige Schneider Fritz Sch. erlitt im Alter von sieben Jahren einen Ellbogenbruch, der mit geringer Deformation des Gelenks und ohne Bewegungseinschränkung ausheilte. Vor $2^1/_2$ Jahren traten nun zuerst in der Tabatière Schmerzen auf; dazu gesellte sich bald Kribbeln im vierten und fünften Finger. Nach wenigen Monaten traten die bekannten Muskelatrophien auf: die rechte Hand bekam die typische Krallenstellung. Der Befund des Röntgenbildes ergiebt fast völlig analoge Verhältnisse wie Fall VII: Der Condylus externus ist abgebrochen, nach oben disloziert und gedreht. Das Radiusköpfchen ist nachgerückt, und es hat sich zwischen Humerusschaft, Condylus externus und Radiusköpfchen eine Nearthrose gebildet. Durch Abschleifung und Aushöhlung ist fast ein Kugelgelenk entstanden. Es ist begreiflich, wie durch den fehlenden Condylus externus und die Dehnung der Gelenkkapsel zwischen Radius und Ulna der normale Halt der letzteren verloren gehen musste. Auch die Ulna hat sich gedreht, und dadurch ist eine Schädigung des Nervus ulnaris zustande gekommen. Von einem Sulcus ulnaris ist auf dem Bilde nichts mehr zu merken.

Wenn ich nun im folgenden auf die Art und Weise, wie die Funktionsstörungen im Ellbogen zustande kommen, des Näheren eingehe, so muss ich mit einigen Worten auf den Mechanismus des normalen Gelenks zurückgreifen. Das in der Jugend in seinem knöchernen Teil einfacher angelegte Ellbogengelenk entfaltet sich in der Pubertät zu einem Gelenk, wie es ein reicheres an Vorsprüngen und Knochenleisten zum zweiten Male nicht im menschlichen Körper giebt. Die wesentlichsten Bewegungen, Beugung und Streckung, werden vermittelt, in der Führung einer Schraubenlinie; bedenkt man, dass die Schraube zu den komplizierten physikalischen Maschinen gehört, so kann man verstehen, dass in einem Schraubengelenk besonders leicht Störungen eintreten können. Nun sind ferner die Gelenkflächen bei Mann, Frau und Kind verschieden. Der kindliche Unterarm stellt normalerweise die gerade Fortsetzung des skelettierten Oberarmes dar; nicht so bei den entwickelten Geschlechtern. Die Annahme v. Mikulicz', dass nur dem weiblichen Geschlecht ein physiologischer Cubitus valgus zukomme, kann meines Erachtens nur cum grano salis zu Recht bestehen bleiben. Sie erfordert auf Grund der Röntgenwissenschaft eine gewisse Einschränkung. Erscheint der mit Bändern und Muskeln bepackte Männerarm auch in der Norm absolut gerade, so lehrt uns das Röntgenbild des bei voller Supination im frontalen Durchmesser röntgographierten männlichen Armes, dass auch hier eine Abweichung der Achse vorliegt. Der männliche physiologische Cubitus valgus ist nur nicht so hochgradig als der weibliche. Ich spreche hier von allgemeinen Verhältnissen. Nicht verschweigen darf ich, dass es beim Manne wie bei der Frau Ausnahmen giebt, ohne dass äusserlich irgend etwas darauf hinweist. Es giebt normal entwickelte Frauen mit absolut geradem Armgerüst; es giebt eben solche Männer, während andererseits auch anscheinend wohlentwickelte Kinder Abweichungen nach der einen oder anderen Richtung aufweisen können. Ich lasse es dahingestellt, wieviel dabei auf überstandene, zum Ausgleich an den Röhrenknochen

gekommene Rachitis zu schieben ist. Ich bin mir wohl bewusst, dass solche Untersuchungen mit Röntgenstrahlen äusserst difficiler Natur sind. Nur geringe Schwankungen des Focusabstandes, und namentlich solche seitlicher Abweichung, können falsche Resultate liefern. Meinen Aufnahmen gingen aber genaue Lotungen voraus, die in den Tangenten der Röhre vorgenommen wurden. Der Focusabstand war bequem immer gleich zu wählen, da er an dem in Anwendung gekommenen Stativ abzulesen war.

Den wesentlichsten Halt für die Bewegung im Ellbogen bieten die die Incisura olecrani bildenden inneren Flächen der beiden Condylen. Es ist klar, dass durch sie die Exkursionsfähigkeit des Vorderarmes bei der gewöhnlichen Beugung und Streckung in bestimmten Grenzen gehalten wird, während andererseits die Condylen bei der Pro- und Supination des Vorderarmes die Drehungsmöglichkeit des Olecranon ulnae beschränken. Liegt daher ein Bruch des einen der beiden Condylen vor, so wird die Bewegungsfähigkeit der Ulna erweitert; denn der normale Halt geht für das Olecranon mehr weniger verloren. Die nächste Folge wird eine Störung des Schraubengelenkes sein, und daraus resultiert, theoretisch genommen, ein Cubitus valgus resp. varus. Ich sage mit Absicht „theoretisch genommen", denn in Wirklichkeit besteht ja noch die feste, straffe Gelenkverbindung zwischen Radiusköpfchen und Ulna einerseits und Radiusköpfchen und Eminentia capitata andererseits. Diesen ist es im wesentlichen zu danken, dass auch bei Fraktur des inneren Condyls ein Cubitus valgus entsteht, und dass dieser trotz der viel häufigeren Fractura condyli interni viel öfter in Erscheinung tritt, als der Cubitus varus. Wie verhält sich aber der Radius bei dem Abweichen der Achse der Ulna? Es kann zweierlei eintreten: entweder bleibt die straffe Verbindung zwischen Ulna und Radius intakt; dann nehmen an der fehlerhaften Stellung des Knochengerüstes beide Vorderarmknochen in toto teil; oder aber die Gelenkverbindung im Radio-Ulnargelenk lockert sich; dann behält der Radius die gerade Achse bei.

Fragen wir uns nun, wie sich im Röntgenbild diese Anomalien darstellen! Die fehlerhafte Stellung kann sich durch drei Momente dokumentieren: 1. Radius und Ulna zusammen bilden einen nach aussen oder innen offenen Winkel, 2. Ulna und Humerus bilden einen solchen Winkel; dann weichen Radius und Ulna distalwärts auseinander, 3. durch Veränderungen des Gelenkspaltes.

Die pathologischen Funktionen können aber auch direkt oder indirekt einen Einfluss auf die bedeckenden Weichteile ausüben, und da ist vor allem die Parese des Nervus ulnaris, welche von jeher das Interesse der Kliniker erregt hat. Ulnarislähmungen wurden nicht gerade häufig nach Ellbogentraumen beobachtet. Namentlich ist die Litteratur über den anatomischen Befund bei den bezüglichen Operationen eine spärliche. Ich nehme an, dass daraus keine Rückschlüsse auf die Häufigkeit des Leidens statthaft sind, sondern dass recht oft ein negativer Befund am Nerven selbst den Operateur schweigen liess. Von den seltenen Fällen abgesehen, wo primär durch den Unfall eine Verletzung des Nerven stattgefunden hatte, sprach man mit Vorliebe von einer Calluslähmung, die zustande gekommen sein sollte durch eine überreiche Knochenneubildung nach Fraktur des Condylus internus. Nun ereignete es sich gar oft, dass die Lähmung erst recht spät auftrat, zu einer Zeit, wo das Calluswachstum längst aufgehört hatte. Von Weber u. a. sind zahlreiche Fälle beobachtet, wo erst nach Jahrzehnten eine Parese in Erscheinung trat. Wie war diese zu deuten? Von einer überreichen Callusentwicklung kann bei den reinen Gelenkfrakturen — und um diese handelt es sich in der Hauptsache — keine Rede sein; denn das Calluswachstum geht im wesentlichen vom Periost aus, und dieses fehlt innerhalb der Gelenke. Nur in dem einen Fall X hat sich in relativ kurzer Zeit ein reichlicher Callus entwickelt. Alle anderen Gelenkbrüche zeigen entweder gar keine knöcherne Vereinigung oder eine solche mit nur geringem Callusansatz.

Der Einwand, dass der Callus auf den Röntgenbildern nicht zu sehen wäre, ist bei meinen Fällen ausgeschlossen, da ja die Aufnahmen zu einer Zeit gemacht wurden, wo sich in dem Callus schon reichlich Knochensubstanz gebildet haben musste. Die von Oppenheim

angenommene Alteration des Nerven durch chronisch wirkende Schädlichkeiten mag für manche Fälle Geltung behalten: aber sie kann nicht Platz greifen für solche, wo uns das Röntgenbild Knochenveränderungen anzeigt, die in erster Linie die Lage des Nerven beeinträchtigen und dann sekundär zu seiner Parese geführt haben.

Wenn ich nun auf die von mir beigebrachten Fälle von Ulnarislähmung näher eingehe, so könnte Fall IV (Pathologischer Cubitus valgus des linken Armes) fürs erste als professionelle Neuritis gelten. Die Patientin ist Wäscherin gewesen und zwei Jahre, nachdem sie sich diesem Berufe gewidmet hatte, hat sich bei ihr die Parese eingestellt. Und doch wäre diese Annahme nicht richtig. Denn bei der klinischen Untersuchung und besonders auf dem Röntgenbild zeigt sich, dass sich bei der Frau, wahrscheinlich im Gefolge des Gelenkrheumatismus, ein excessiver Cubitus valgus ausgebildet hat. Durch die Gelenkdeformation ist der Sulcus ulnaris verloren gegangen. Der Nerv war in abnormer Lage häufigen Läsionen ausgesetzt, und so ist es zu dem jetzt vorliegenden Leiden gekommen.

Fall V zeigt, dass eine Absprengung des Epicondylus internus, der ja extraartikulär liegt, ohne Folgen für die Funktion und die Figuration des Gelenks bleibt.

Anders bei Fall VI. Hier hat das Olekranon durch den Defekt im Condylus internus selbst seinen Halt verloren. Ob die Ulnarislähmung durch Druck von seiten des Olekranon zustande gekommen ist, oder ob der aus seiner Lage gedrängte Nerv besonderen Schädigungen ausgesetzt war, bleibt dahingestellt.

Besonders interessant liegen die Verhältnisse bei Fall VII. Hier ist über 50 Jahre nach dem Ellbogentrauma eine Ulnarislähmung eingetreten. Es handelte sich um eine nicht knöchern geheilte Fractura condyli externi mit sekundärer hochgradiger Deformation des Gelenks. Ein Blick auf das Röntgenbild genügt, um darzuthun, dass das Olekranon, die wesentliche Stütze des Sulcus ulnaris, seine Lage ganz und gar geändert hat. Über die sekundäre Schädigung des verlagerten Nerven weiss der den besseren Ständen angehörige Patient klare Angaben zu machen. Er hat den Arm kurz vor Eintritt des Leidens durch Kofferheben aussergewöhnlich angestrengt. Die vorgenommene Operation zeigte in der That, dass es sich lediglich um eine Verlagerung des Nerven und eine spindelige Anschwellung desselben handelte. Ob der Eingriff für den Patienten irgend welchen Nutzen haben wird, muss die Zukunft lehren, da ja bekanntlich noch nach Jahresfrist und länger Restitution der Funktion eintreten kann.

Sehr auffällig ist es, dass ich in sehr kurzer Zeit Gelegenheit hatte, zwei ganz gleichartige Fälle zu beobachten; denn der Fall, von dem ich kein stereoskopisches Röntgogramm beibringen konnte, stellt ein Analogon zu dem vorigen dar. Auch hier war der Condylus externus abgebrochen und nicht knöchern geheilt: Im Laufe der Jahre haben sich die Fragmente abgeschliffen, und das, was wir auf dem Bilde sehen, ist ein richtiges Kugelgelenk zwischen äusserem Condylus, Humerus und Radiusköpfchen; letzteres hat die hochgradigsten Veränderungen aufzuweisen. Durch das Höherrücken des Radiusköpfchens lockerte sich natürlich auch die Verbindung zwischen Speiche und Elle, und das Olekranon erlangte so eine Beweglichkeit, die eine Verlagerung und Beeinträchtigung des Nerven zur Folge hatte.

Schwierig in der Deutung gestaltet sich Fall VIII. Hier handelt es sich neben einer Ulnaris- und Medianuslähmung noch um eine ischaemische Muskelkontraktur der Beuger des Unterarmes. Es ist der einzige Fall, der als Calluslähmung aufgefasst werden kann. Der sich überreich an der Vorderfläche des Humerus bildende Callus ist dem Nervus medianus gefährlich geworden, während andererseits der Ulnaris durch eine Schwiele oder etwas Ähnliches geschädigt worden ist. Wegen der nicht reparationsfähigen Kontraktur des Beugers des Vorderarmes konnte man sich bis jetzt nicht zu einer Operation entschliessen.

Dass durch eine Luxation des Vorderarmes nach innen leicht eine Läsion des Nervus ulnaris statthaben kann, wie es Fall XI zeigt, ist klar. Nur wird es selten vorkommen, dass eine solche uns zur Kenntnis kommt. Denn es wird nicht häufig passieren, dass eine Unterarmluxation erkannt und nicht reponiert wird. Interessant ist es aber, dass die Parese sich

hier langsam ausbildete und erst jetzt nach $^1/_2$ Jahre dem Patienten in höherem Grade lästig wird.

In allen diesen Fällen müssen wir uns immer vor Augen halten, dass der Nerv normalerweise in seiner Grube geschützt ist, und dass, wenn eine Dislokation desselben eintritt, durch die häufigen Bewegungen des Ellbogengelenks leicht eine Alteration eintreten kann.

Zum Schlusse möchte ich noch darauf hinweisen auf die merkwürdige Thatsache, dass unter meinen sechs Fällen von peripherer Nervenlähmung bei oder nach Ellbogentrauma drei sich befinden, wo die Parese erst sehr spät in Erscheinung trat.

Bei Fall IV (I. Ulnarislähmung nach Arthritis cubiti) trat die Lähmung zwei Jahre nach der Erkrankung auf;

Bei Fall VI (II. Ulnarislähmung nach Fraktur des Condylus internus) trat die Lähmung neunzehn Jahre p. Trauma auf;

Bei Fall VII (III. Ulnarislähmung nach Fraktur des Condylus externus) trat die Lähmung 57 Jahre p. Trauma auf;

Bei Fall VIII (IV. Ulnaris- und Medianuslähmung nach Fractura supracondylica) trat die Lähmung drei Wochen p. Trauma auf;

Bei Fall XI (V. Ulnarislähmung nach Luxation des Vorderarmes nach innen) trat die Lähmung ein halb Jahr p. Trauma auf;

Bei Fall XIII (VI. Ulnarislähmung nach Fraktura condyli externi) trat die Lähmung 19 Jahre p. Trauma auf.

Ich glaube, dass diese Erscheinung im Verein mit der Serie pathologischer Ellbogen-Röntgogramme der Anschauung Geltung verschaffen wird, dass die Spätlähmungen des Nervus ulnaris in erster Linie immer auf die Veränderungen im Mechanismus des Ellbogengelenks zurückzuführen sind, und dass Veränderungen sekundärer Natur das Leiden zum Ausbruch bringen lassen. Erst die Zeit kann lehren, ob wir bei dieser Erklärung ganz auf die „toxico-traumatische" Genese der Ulnarislähmungen (Oppenheim) werden verzichten können.

Röntgenbefund der Hüften bei multiplen cartilaginären Exostosen.

Von

Dr. **Alban Köhler**-Wiesbaden.

(Hierzu Tafel IV, Fig. 2 und 3.)

Die Litteratur über multiple cartilaginäre Exostosen ist noch keine umfangreiche. Virchow betonte in seinem Werk „die krankhaften Geschwülste" als erster, dass diese Affektionen eine Krankheit für sich seien, eine eigenartige Wachstumsstörung des Knochengerüstes infolge fehlerhafter Anlagen. Eine grundlegende Arbeit „Über Knochen- und Gelenksanomalien insbesondere bei partiellem Riesenwuchs und bei multiplen cartilaginären Exostosen" veröffentlichte Bessel Hagen im Jahre 1891. Des ferneren haben sich mit Erklärung der multiplen Exostosenbildung beschäftigt v. Volkmann, H. Fischer, J. Braune, Pic, Chiari, Rubinstein, Schuchardt, Auvray und Guillain. Aus der Röntgenära existieren bisher drei umfängliche Arbeiten über diesen Gegenstand, und zwar von Hoffa, Lippert und Kienböck. Alle drei, besonders letzterer Autor, bringen eingehende kritische Übersichten über die bisherigen Veröffentlichungen und hält sich Verfasser in den folgenden kurzen Ausführungen im allgemeinen an des letzteren Arbeit: „Zur radiographischen Anatomie und Klinik der chondralen Dysplasie der Knochen mit multiplen cartilaginären Exostosen."

In diesen drei Arbeiten finden sich Illustrationen von Exostosen an allen möglichen Knochen, aber nirgends ist der Befund von Exostosen am oberen Femurende beschrieben. Nur bei letztgenanntem Autor heisst es einmal: „Am oberen Ende des Femur finden sich bedeutende Deformitäten selten."

Da ich nun vor kurzem Gelegenheit hatte, Radiogramme dieser seltenen Deformitäten des oberen Femurendes anzufertigen, beeile ich mich, dieselben hier reproduzieren zu lassen. Allein schon der klinische Befund dieses Falles liess die Veröffentlichung für wert erscheinen.

Herrn Dr. Wachenhusen, welcher die Liebenswürdigkeit hatte, mir den Patienten zur Untersuchung zuzusenden, danke ich hiermit bestens.

Es handelte sich um einen 47 Jahre alten, gesund aussehenden, etwas wohlbeleibten Herrn von kleiner Statur. Patient erinnerte sich nicht, gehört zu haben, dass er als Kind die englische Krankheit gehabt oder spät laufen gelernt habe. Seine Eltern und Grosseltern seien ebenfalls klein, seine acht Geschwister auch nicht besonders gross. Mit 17 Jahren sei ihm aufgefallen, dass, wenn er engere Beinkleider anzog, dieselben oberhalb des rechten Knies immer schlecht sassen, als wenn sie an dieser Stelle etwas zu eng wären. Er fühlte deshalb oft selbst an dieser Stelle nach und fand in der Tiefe eine harte Hervorwölbung, die er auch seinem Arzt zeigte. Vom Militär sei er wegen seiner kleinen Statur freigekommen. Patient will immer gesund, sowie ein tüchtiger Fussgänger und Jäger gewesen sein. Seit drei Jahren hingegen, als er im hohen Norden längere Zeit strapaziösen Elchjagden obgelegen hatte, fühlte er lästige Beschwerden eigener Art. Er hat fast immer Schmerzen, entweder mitten im Kreuz oder darüber bis zu den Schulterblättern hinauf, ferner an der rechten Hüfte, am rechten Knie und an den Knöcheln rechts. Die Beschwerden träten unabhängig von der Witterung auf, werden hingegen besonders lästig beim Übergang vom Liegen zum Sitzen oder zum Gehen, am ärgsten aber nachts, wenn er sich im Schlaf einmal bewege, und morgens, wenn er die ersten Schritte thue.

Patient macht einen vollkommen gesunden Eindruck, sein Gang ist ohne Besonderheiten; die etwas unternormale Höhe von 154 cm ist ja an und für sich nicht besonders auffallend. Ebenso fällt nicht auf, dass irgendwelche Abschnitte des Körpers, etwa die Gliedmassen in nichtproportionalem Verhältnis zur ganzen Höhe des Patienten ständen. Ganze Höhe, wie erwähnt, 154 cm; Abstand der Symphysis pubis vom Boden 79 cm. (Bei einem normal gebauten gesunden Menschen von 180 cm Gesamtlänge fand Verfasser letzteres Mass 92 cm betragend.) Irgend eine Entstellung am Körper ist nicht zu entdecken.

Druck auf die Processus spinosi der Wirbelsäule ohne Schmerz, ebenso Druck auf die Beckenschaufeln, auch die Hüftgelenksgegend lässt durch Druck und Palpation nichts Verdächtiges feststellen, da die Muskelwülste um dasselbe sehr voluminös sind. Aktiv kann der rechte Oberschenkel alle Bewegungen ausführen, nur in etwa um zehn Grad kleineren Winkeln; Adduktion etwas beschränkter; ebenso verhält es sich bei passiven Bewegungen des Femur, zuweilen hat man beim Rotieren medianwärts das Gefühl eines leichten Aneinanderschleifens zweier Knochen. Beim Strecken des Beines im Kniegelenk und maximaler Beugung im Hüftgelenk treten Schmerzen den Nervus ischiadicus entlang auf.

Gegen eigentliche Ischias sprach die Unabhängigkeit der Beschwerden von Wärme und Kälte, Witterungswechsel etc., die Zunahme der Beschwerden bei den ersten Schritten nach längerem Sitzen oder Liegen. Gegen Arthritis deformans hinwiederum liess sich die relativ gute aktive Beweglichkeit, die ins Kreuz und bis an die Schulterblätter ausstrahlenden Schmerzen, die Schmerzen an den Knöcheln, schliesslich — und dieses Moment hält Verfasser für sehr wichtig — das Ausbleiben jedes Erfolges der Wiesbadener Bäder ins Feld führen.

Diese Momente veranlassten den behandelnden Arzt, den Patient, der seit drei Jahren bei allen Autoritäten Deutschlands umherreist mit der Diagnose Rheumatismus und Ischias, durchleuchten zu lassen und zwar wurde zunächst die rechte Hüfte, die obere Partie des Kreuzbeins und das rechte Knie radiographiert.

Das Bild der Hüfte zeigte einen recht eigenartigen Befund, dessen Natur sich Verfasser ohne die Knieaufnahme nicht hätte erklären können. Die Kreuzbeinaufnahme zeigte nichts Grobauffallendes, es wird später noch darüber kurz berichtet.

Die Knieaufnahme (Fig. 2, Tafel IV) löste das Rätsel. Sie zeigte nicht nur die eine bereits erwähnte Exostose aussen über dem Knie, sondern auch eine solche medial (auf dem Radiogramm infolge des sie deckenden Patellaschattens weniger deutlich), ferner je eine medial und lateral an der Tibia. Jetzt war klar, dass man es hier mit einem Fall von multiplen, cartilaginären Exostosen zu thun hatte, während man bisher bei unserem Patienten die eine gut fühlbare Exostose für eine solitäre gehalten hatte, wie solche bekanntlich am Femur über dem Knie vereinzelt vorkommt (vergl. Verfassers „Knochenerkrankungen im Röntgenbilde", Tafel I, Fig. 4).

Auf Grund des Knieradiogramms war man jetzt mit einer gewissen Wahrscheinlichkeit

berechtigt anzunehmen, dass auch der Befund an der rechten Hüfte als cartilaginäre Exostosen zu deuten sei; diese Wahrscheinlichkeit musste zur Sicherheit werden, wenn die linke Hüfte den gleichen, oder doch wenigstens ganz analogen Befund aufweisen würde. Das war auch thatsächlich der Fall.

Der Deutlichkeit halber füge ich eine Zeichnung nach der Platte bei, und zwar nach der Platte der rechten Hüfte (Textfigur 1). Der pathologische Befund der linken Hüfte ist nur um eine eben erkennbare Spur weniger hochgradig. Für diejenigen Leser, die nicht gewohnt sind, öfters Röntgenaufnahmen von Hüften zu sehen, stelle ich zum Vergleich ein abgezeichnetes Radiogramm einer normalen Hüfte eines gleichaltrigen Mannes bei gleicher Projektion daneben (Textfigur 2). Der grosse Unterschied ist sofort in die Augen fallend. Betrachten wir die Radiogramme Fig. 1 und Tafel IV, Fig. 3 näher, so springt in erster Linie die dicke scheinbar walzenförmige Auftreibung des Schenkelhalses in die Augen. Von einem „Hals" kann man eigentlich nicht mehr reden. Während oben zwischen grossem Trochanter und Kopf noch eine leichte Einbuchtung besteht, ist zwischen kleinem Trochanter und Kopf (bei

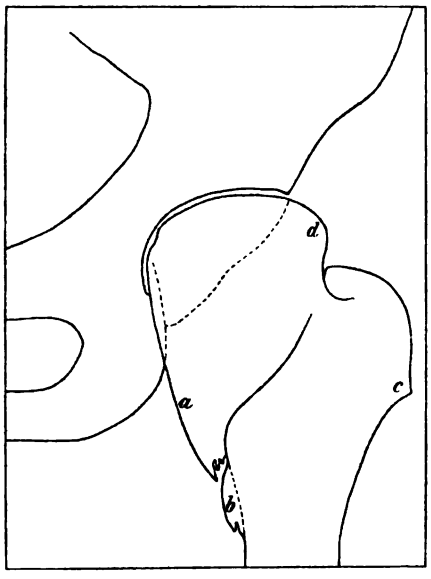

Fig. 1.

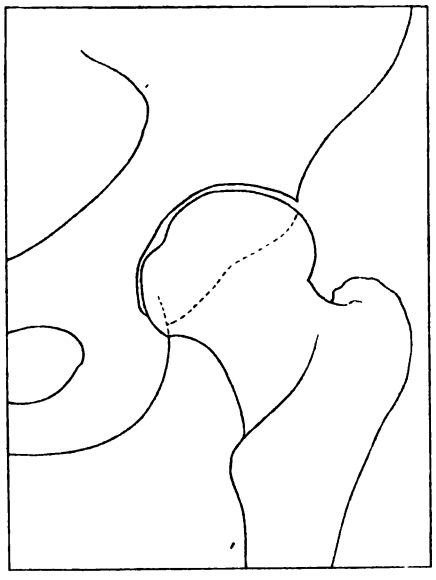

Fig. 2.

sagittalem Strahlengang) nicht nur keine Konkavität, sondern sogar eine ganz erhebliche Knochenhervorwölbung zu sehen, die auf dem Negativ volle $2^1/_2$ cm, in Wirklichkeit mindestens 2 cm beträgt. Da die Crista intertrochanterica sehr deutlich zu verfolgen ist, ebenso die Kontur des kleinen Trochanter, obwohl sie in den Bereich des verbreiterten Collumschattens fällt, so ist daraus zu schliessen, dass nicht nur oben, sondern auch hinten (und wohl auch vorn) der Hals des Femur eine Einschnürung hat, die normalen Verhältnissen etwas ähnelt. Wenn sich auch der Femurhals in frontaler Strahlenprojektion nicht gut darstellen lässt, so kann man doch die diesbezüglichen Verhältnisse aus dem sagittalen Bild entnehmen. Es entspricht also der hervortretende Schatten zwischen dem Ramus superior ossis ischii und dem Trochanter minor nicht einer ⌣ geformten cylinderähnlichen Partie, sondern einem V förmigen, spangen- oder kantenartigen Vorsprung. Dass dem auch wirklich so ist, dass wir es hier mit einem leisten- resp. schmalen kantenförmigen Gebilde zu thun haben, beweist seine distale Grenze in der Nähe des kleinen Trochanterschattens, die hier keine ganz scharfe Linie zeigt, sondern fransenförmig ausklingt.

Nur muss man nicht annehmen, dass diese Exostose auf dem Collum femoris aufsitzt, sondern sie ist mit demselben in eins verschmolzen; sie ist nicht von ihm zu differenzieren, der Femurhals geht nach dieser Richtung in eine schmale Kante aus; die Architektur des

Halses und der Kante bilden eine Kontinuität und nur die Kante hat eine eigentliche Kortikalis, welche proximal am dicksten ist und nach dem kleinen Trochanter hin zu verschwinden scheint.

Eine gleichartige Affektion wie am Schenkelhals (bei *a*) ist direkt unterhalb des kleinen Trochanters nachzuweisen, nur in kleineren Dimensionen (bei *b*). Der betr. Schatten ist (auf der Platte) 9 mm breit, konvex und eine Wenigkeit dichter wie der vorhin beschriebene; distalwärts trägt er eine kleine Spitze.

Ferner scheint noch eine kleine Exostose am unteren Ende des grossen Trochanters zu existieren (bei *c*), sie hat die Form eines Dornes, ausserdem dürfte die Stelle *d*, wo Kopf und Hals aneinander grenzen, auch exostotisch verunstaltet aufzufassen sein, wenn es auch nicht absolut sicher ist.

Es besteht wohl kein Zweifel, dass auch an den beschriebenen Femora die Abweichungen von der Norm als multiple cartilaginäre Exostosen anzusprechen sind. Am Darmbein lässt sich nichts Derartiges nachweisen; am Kreuzbein zeigen sich auf dem Radiogramm die Cristae sacrales articulares und die kleinen cornua sacralia so kräftig, dicht und deutlich, wie sie Verfasser an intakten Kreuzbeinen nie gesehen hat.

Es lag nahe, auch von den Vorderarmen, an denen Patient nie die geringsten Beschwerden gefühlt, Radiogramme anzufertigen. Es zeigten sowohl Radius als Ulna an ihren Gegenflächen 5 cm von den distalen Enden entfernt, kleine Exostosen, annähernd so gross wie der Dorn eines Rosenzweiges.

Es erübrigt noch, den Fall im ganzen und im Vergleich zu den bisher publizierten Fällen kurz zu betrachten.

Eine besondere Eigentümlichkeit der multiplen kartilaginären Exostosen ist ihre Erblichkeit. So stellte Reinecke 36 derartige Fälle zusammen, bei denen er die Erblichkeit einmal bis in die fünfte Generation, 15 mal bis in die dritte und 12 mal bis in die zweite verfolgen konnte. Unser Patient, der selbst ledig ist, weiss von seinen Grosseltern, Eltern und Geschwistern nur, dass sie klein waren, eine Schwester habe gehinkt. Aus diesen anamnestischen Angaben ist leider gar nichts bez. der Heredität zu entnehmen.

Es wird jetzt im allgemeinen bestritten, dass Rachitis die Veranlassung zu multiplen Exostosen werden kann. Auch in unserem Fall ist kein Anhaltspunkt gegeben, dass Rhachitis bestanden hat; ebenso kann man Lues und Tuberkulose ausschliessen.

Schwere Fälle gehen mit Verkrümmungen und Verkürzungen der Knochen einher. Bei unserem Patienten trifft dies nicht zu; die Femora sind im Verhältnis eher etwas verlängert, aber kein Knochen (soweit sie untersucht wurden) ist verunstaltet. Wir haben es hier mit einer sehr milden Form des Leidens zu thun. Unwillkürlich drängt sich aber die Frage auf, ob diese Milde des Verlaufs damit zusammenhängt, dass möglicherweise hier keine Heredität besteht, sondern das Leiden zum ersten Male in der Familie auftrat.

Die Exostosen geben im Radiogramm ein typisches Bild und haben typischen Sitz. Unser Befund am Knie ist ebenfalls ganz analog den bisher veröffentlichten Fällen. An der Hüfte ist noch kein Röntgenbefund beschrieben; da die Exostosen aber in unserem Falle auf beiden Seiten gleichartig waren, so werden sie auch die typische Kontur und den typischen Sitz darstellen.

Zum Unterschied von vereinzelt auftretenden, aus Bindegewebe gebildeten spongiösen Exostosen, welche ohne Veränderung der Gestalt des ganzen Knochens der Kortikalis einfach aufsitzen, findet man bei multiplen cartilaginären Exostosen diffuse Knochenverdickungen, kolbige Auftreibungen der Diaphyse und ein Übergehen der Spongiosaarchitektur der Diaphyse in die der Exostose. Das ist in unserem Falle besonders deutlich an der Knieaufnahme, lateralen Partie des Femur und bei der Hüftaufnahme an der grossen Spange *a* zu konstatieren.

Erwiesen ist ferner das gleichzeitige Auftreten von multiplen cartilaginären Exostosen mit partiellem Klein- und Riesenwuchs und ähnlichen Missbildungen. Bei unserem Patienten wurde nichts Derartiges festgestellt, wobei allerdings zugegeben werden muss, dass es aus

äusseren Gründen nicht möglich war, das ganze Skelett mit Röntgenstrahlen abzusuchen. Solche grobe Prozesse sieht man indessen auch ohne Röntgenuntersuchung; es war aber auch durch blosse Inspektion solches nicht festzustellen.

Kommen wir zuletzt noch auf die vorgebrachten Beschwerden in ihrer Beziehung zum Röntgenbefund zu sprechen: Dass Patient von Ischiasschmerzen geplagt und deshalb die Diagnose Ischias, die vor der Röntgenuntersuchung oft gestellt worden ist, nicht direkt falsch ist, mag zugegeben werden. Patient hat auf Druck mitten zwischen Tub. ischii und dem Troch. major Schmerzen, ebenso bei ad maximum gebeugtem Hüft- und gestrecktem Kniegelenk. Diese Schmerzen aber erklären sich meiner Ansicht nach lediglich aus dem hierbei stattfindendem mechanischem Druck der grossen Exostosenkante gegen den Nervus ischiadicus. — Von einer typischen Ischias kann wohl nicht die Rede sein. — Andererseits erklären sich die Beschwerden bei den ersten Schritten nach einer längeren Ruhepause ebenfalls aus mechanischen Momenten; das Radiogramm zeigt, dass die grosse Exostose bei Bewegungen des Oberschenkels hart am Ramus superior ossis ischii vorbeigleiten muss. Man muss dabei noch bedenken, dass die Exostosen meist mit Knorpel überzogen sind, den das Radiogramm nicht wiedergiebt, dass sie also immer grösser sind, als sie sich nach dem Röntgenbefund darstellen.

Das Wachsen der cartilaginären Exostosen hört in der Regel mit dem Körperwachstum auf. Patient ist aber 47 Jahre alt und hat seine Beschwerden erst seit drei Jahren. Wir hören, dass sich die Beschwerden nach anstrengenden Bergtouren und Jagden eingestellt haben. Es genügt aber ein einziger kräftiger Fehltritt, um zu erklären, dass die dem Hüftgelenk und dem Ramus sup. ossis ischii auf ein Haar nahe grosse Exostose seither direkt den Sitzbeinast bei jeder Bewegung streift, und so dauernd ein mechanisch entzündlicher Reiz unterhalten wird.

Die Pfannen und die Konturen der Capita femoris sind beiderseits flacher als normal, eine Deformation, die sich aus der seit Auftreten der grossen Exostose einsetzenden veränderten Funktion ergiebt. Von einer eigentlichen Osteoarthritis kann man in diesem Falle nicht sprechen.

Über die ebenfalls gestellte Diagnose „Rheumatismus" wollen wir gar keine Erörterungen anstellen, zumal alle möglichen Affektionen unter dieser Flagge segeln.

„Die Untersuchung des Skeletts mit Röntgenstrahlen ist den anderen Untersuchungsmethoden der Knochenaffektionen bei weitem überlegen." Diese Weisheit sollte heute, neun Jahre nach Entdeckung der Röntgenstrahlen, zum kleinen Einmaleins jedes Arztes gehören. Es müsste daher banal erscheinen, einer medizinischen Publikation solchen Gemeinplatz einzuflechten; die Notwendigkeit indessen, jene Thatsache immer und immer wieder zu betonen, illustriert obiger Fall besonders treffend. Patient konsultiert seit Jahren zahlreiche Autoritäten, um einmal zu erfahren, was ihm eigentlich fehlt. Seine Beschwerden sowie der sonstige Befund waren weder charakteristisch für Ichias, noch für Arthritis deformans, noch für Rheumatismus, und doch hielt es keine der Autoritäten für nötig, eine Röntgenuntersuchung vornehmen zu lassen. Die Menge der Alleswisser, Alleskönner unter den Ärzten, die das Röntgenverfahren für einen entbehrlichen Luxus halten, ist leider heutzutage noch eine ganz unendlich grosse.

Röntgenlitteratur über multiple cartilaginäre Exostosen.

Hoffa: Über mult. cartilag. Exostosen. Fortschritte auf dem Gebiet der Röntgenstrahlen, Bd. 3, S. 127. 1899. — Keller, C.: Hereditäre multiple Exostosen. Inaug. Diss. Halle 1901. — Lippert: Über Wachstumsstörungen der Knochen bei multiplen cartilag. Exostosen. D. Arch. für klin. Med., Bd. 76. 1903. — Kienböck: Zur radiographischen Anatomie und Klinik der chondralen Dysplasie der Knochen mit multiplen cartilag. Exostosen. — Wien. Med. Wochenschr. No. 47. 1903. — Köhler, A.: Knochenerkrankungen im Röntgenbilde, Tafel I, Fig. 3. Wiesbaden 1901. — Pels-Leusden: Deutsche med. Wochenschr.; Vereinsbeilage S. 118. 1901. — Williams: The Röntgen-Rays in Medicine and Surgery. New-York 1902. — Beck: Die Röntgenstrahlen im Dienste der Chirurgie. München 1902. — Jungmann: Berl. Klin. Wochenschr., S. 524. 1902. — Lannois et Ray: N. Iconographie de la Salpêtrière. XV. S. 349. 1902. — Cramer: Archiv für Orthopädie, Mechanotherapie u. Unfallchirurgie,

Bd. 1, S. 218. 1903. — Riethus: Beiträge zur klin. Chirurgie, Bd. 37, S. 639. 1903. — Grünfeld: Wien. Klin. Wochenschrift, S. 109. 1903.

Frühere Litteratur.

Bessel-Hagen: Langenbecks Archiv, Bd. 41, S. 420. 1891. — Volkmann: Beitr. zur klin. Chir., S. 241. 1875. — Fischer, H.: Deutsch. Zeitschr. für Chir., Bd. 12, S. 357. 1880. — Pic: Gazette hebdom. de Méd. Paris 1890. — Rubinstein: Deutsch. Med. Woch., S. 471. 1891. — Schuchardt: Deutsche Chir., Bd. 28. 1899. — Auvray et Guillain: Archives généz. de Méd. 1901. — Nasse: Sammlung klin. Vortr. N. F. 124. 1895. — Reinecke: Beitr. zur klin. Chir., Bd. VII. 1891. — Chiari: Prager Med. Wochenschr., Nr. 35. 1892. — Hartmann: Langenb. Arch., Bd. 45, S. 572. 1893. — Virchow: Verhandl. der Naturforschervers. in Halle, II, S. 159. 1891. Ferner in Virchows Archiv: v. Recklinghausen, Bd. 35. 1866. — Heuking, Bd. 77. 1879. — Huber, Bd. 88. 1882. — Cohnheim, Bd. 38. 1867. — Heymann, Bd. 104. 1886. — Inaugural-Dissertationen von: Vix, Giessen 1858. — Marle, Berlin 1868. — Sonnenschein, Berlin 1873. — Braune, Halle 1882. — Meyer, München 1882. — Brenner, München 1884. — Roberg, Bonn 1886. — Spengler, Strassburg 1887. — Schäfer, Würzburg 1888. — Drescher, Giessen 1889. — Herbst, Berlin 1890. — Ditrich, Kiel 1892. — Klehmet, Berlin 1892. — Schumacher, Würzburg 1893 und Richter, Jena 1894.

Zur Therapie und forensischen Begutachtung der Röntgenstrahlendermatitiden.

Von

Priv.-Dozenten Dr. **Leopold Freund,** Wien.

Seit einigen Jahren haben sich die Publikationen über accidentelle Dermatitiden, welche zur peinlichsten Überraschung der Ärzte und Patienten als Folge eines radiotherapeutischen Eingriffes auftraten, erheblich vermindert. Daran ist weniger der Umstand schuld, dass man vielleicht die Natur und die Klinik dieser Hautaffektion vollständig erforscht hätte, denn es bleibt uns hierin noch sehr vieles zu wissen und zu arbeiten übrig. Die Zahl der Dermatitiden hat sich vielmehr thatsächlich vermindert, teils infolge der grösseren Vorsicht der Ärzte, indem diese sich im Gegensatze zu früherer Gepflogenheit nicht mehr mit dem Ankaufe eines Apparates begnügen, um Radiotherapie zu treiben, sondern sich noch vorher bei einem erfahrenen Fachmanne in der Technik unterweisen lassen; teils deshalb, weil viele Ärzte, gewarnt durch das drohende Beispiel anderer Kollegen, die wegen Dermatitis zu hohen Geldbussen verurteilt wurden, lieber auf eines der wirksamsten Mittel verzichten, bloss die alte Therapie anwenden und mancher schweren Dermatose ihren unheilvollen progressiven Verlauf lassen, als im Interesse des Kranken ihren Ruf, ihr Vermögen und die Existenz ihrer eigenen Familie aufs Spiel setzen. Immerhin ist es aber unzweifelhaft, dass noch immer Dermatitiden, wenn auch vereinzelt, vorkommen. Bekanntlich bietet deren Behandlung die grössten Schwierigkeiten. Es giebt wohl kein Mittel, welches man zu ihrer Heilung nicht versucht hätte, und doch quälen sie durch ihren langweiligen, torpiden Verlauf den Kranken wie den alles vergeblich verordnenden Arzt unsäglich. Da scheint es denn wirklich geboten, dass jeder Fachmann dasjenige, was ihm bei der Bekämpfung dieses hartnäckigen Übels gute Dienste leistete, zum Nutzen und Frommen seiner Kollegen, die sich in ähnlicher Klemme befinden, mitteile. In den acht Jahren meiner radiotherapeutischen Praxis habe ich acht Fälle von schwerer Röntgendermatitis beobachtet und behandelt. Drei Dermatitiden waren von mir selbst, die fünf anderen von drei Wiener und einem auswärtigen Kollegen erzeugt worden. Diese acht Fälle repräsentieren Misserfolge sämtlicher von den verschiedensten Autoren vertretenen Methoden; sie wurden zum Teile allerdings in der allerersten Versuchszeit der Radiotherapie erzeugt, zum Teile fallen sie aber in die gegenwärtige Epoche, in welcher angeblich, dank dem Chromoradiometer, Dermatitiden unmöglich geworden sind. Diese Thatsache allein widerspricht der

Annahme, dass diese Methode der Messung der Röntgenstrahlenenergie das Zustandekommen einer stärkeren entzündlichen Reaktion, als sie in der Absicht des Arztes lag, mit absoluter Sicherheit ausschliessen könnte. Die Unmöglichkeit dessen ist schon durch das Wesen dieses Messverfahrens bedingt, indem beim Chromoradiometer ein Salz durch Absorption von Röntgenstrahlen zersetzt und verfärbt wird, während die Hautveränderung ein Effekt der Einwirkung von Röntgenstrahlen auf lebende Gewebe ist, auf Gewebe, die nicht von vornherein bei verschiedenen Individuen gleiche Beschaffenheit haben, die auch weiter nicht auf gleiche Agentien hin in analoger Weise reagieren. Wenn auch Fälle, bei denen eine Idiosynkrasie gegen Röntgenstrahlen im gewöhnlichen Sinne vorhanden ist, sehr vereinzelt sind, so ist eine auffallend erhöhte Reaktionsfähigkeit gegenüber den üblichen „normalen" unschädlichen Bestrahlungsdosen nicht so selten[1]), und man musste, um diese gesteigerte Empfindlichkeit zu berücksichtigen, Tabellen anlegen, in denen jene Umstände, welche die Reaktionsweise beeinflussen, zusammengetragen sind. Selbstverständlich war und ist es nicht möglich, in diesen Tabellen alles das zu verzeichnen, was man unter dem Begriffe Disposition zusammenfasst, denn immer giebt es diesbezüglich noch Dinge, die wir nicht wissen, und solche wird es immer geben. Es kommt noch der Umstand in Betracht, dass nicht allein die Röntgenstrahlen, sondern noch andere vom Röntgenrohre ausgehende Agentien in Wirkung treten und dies beim Reagenzkörper und bei lebenden Geweben nicht durchaus proportionaliter geschieht.

Eine vollständige Beseitigung der Röntgendermatitiden ist durch die Anwendung dieses Instrumentes nicht zu erwarten, welches nur die chemische Aktivität der Strahlung zu bemessen vermag, wegen seiner geringen Empfindlichkeit aber die individuelle Reaktionsweise nur allgemein abzuschätzen, nie in objektiver Weise während der Behandlung zu beurteilen gestattet.

In dieser Beziehung wird das von mir[2]) mitgeteilte radiometrische Verfahren eher der zweiten Anforderung gerecht, indem es einerseits die chemische Aktinität der Strahlung, gemessen an einem genau bekannten chemischen Zersetzungsprozess, exakt feststellt, andererseits wegen seiner grösseren Empfindlichkeit die Behandlung mit Dosi refracta, und damit die Berücksichtigung der individuellen Reaktionsweise in jedem besonderen Falle gestattet. Im letzten Semester sind auf der Klinik des Herrn Prof. Finger in Wien von mir eine grössere Anzahl von Behandlungen mit Hilfe dieses Messverfahrens durchgeführt worden. Hierbei kamen einerseits die praktischen Erfahrungen zur Geltung, die ich mir in meiner achtjährigen radiotherapeutischen Thätigkeit an fast 400 Patienten verschafft hatte, andererseits wurde die zur Wirkung gelangende Energie nach Intensität und Qualität genau gemessen und die Werte registriert. Die Resultate entsprachen den Erwartungen. Unbeabsichtigte Dermatitiden wurden nicht erzeugt.

Wenden wir uns nun von den Erwägungen, die einer Verhütung der Dermatitiden gewidmet waren[3]), zu der eigentlichen Behandlung dieser Hautschädigung, so müssen wir uns zunächst darüber klar zu werden streben, was die Ursache des überaus langwierigen Verlaufes dieser Hautaffektion ist. In den letzten Jahren herrschte die aus der Neisserschen Klinik von Scholtz vertretene Ansicht vor, dass die Degeneration der zelligen Elemente und insbesondere der Bindegewebszellen die Ursache davon sei, dass die Reparation der Röntgenulcera eine so hartnäckige ist; denn von den Bindegewebszellen geht die Narbenbildung aus. Vor kurzem[4]) haben aber Verfasser und Dr. M. Oppenheim auf Grund histologischer Untersuchungen betont, dass neben der Wirkung auf die zelligen Elemente die Gefässschädigung ein wesentliches ätiologisches Moment der durch Röntgenbestrahlung hervorgerufenen Hautveränderungen ist. Allerdings liegen noch nicht genügend zahlreiche Untersuchungen vor, um mit Sicherheit zu

[1]) Diesen Standpunkt nehmen Hahn, Scholtz, H. E. Schmidt u. a. bekannte Autoren ein.

[2]) Wr. Klin. Wochenschr. 1904, 15.

[3]) Es möge hier auch auf die beachtenswerten Darstellungen Albers-Schönbergs (Centralbl. f. Chirurgie 1903, p. 637) verwiesen werden.

[4]) Wr. Klin. Wochenschr. 1904. Nr. 12.

unterscheiden, welche Folgen einerseits die einfache Hyperämie und andererseits, welche Konsequenzen die Gefässwandveränderungen und Obliterationsprozesse in den Arterien nach sich ziehen. Die Hyperämie ist eine äusserst chronische und persistierende und kann durch leichte Irritation beliebiger Art noch viel weiter prolongiert werden. Sie hat in gewissen Fällen den therapeutischen Wert und die Wirkung der Bierschen Stauung, in anderen ist sie Mitursache, dass die durch Nekrobiose der Gewebe entstandenen Geschwüre ebensowenig Heilungstendenz zeigen, wie die varikösen Geschwüre am Unterschenkel, welche bei den ganz ähnlichen Bedingungen, unter welchen sich der Unterschenkel befindet, nicht heilen. Auch G. Baermann und P. Linser geben in Übereinstimmung mit F. und O. und in Bestätigung deren Annahme an[1]), dass die Blutgefässe es sind, die in erster, jedenfalls in wesentlichster Linie durch diese Strahlen geschädigt und zerstört werden. „Die Theorie von der elektiven Epithelschädigung durch Röntgenstrahlen bietet uns dagegen keine Erklärung, weder für die Unheilbarkeit der Ulcera noch für das Wiederauftreten von typischen Röntgengeschwüren, nachdem man solche im Gesunden bis auf die normale Muskulatur exzidiert hat. Die Erklärung dafür giebt uns nur die eminente Gefässschädigung."

Aus dieser Anschauung von der Pathogenese der Röntgendermatitis ergeben sich auch die Direktiven für eine kausale Behandlung. In erster Linie müssen Massregeln ergriffen werden, welche die chronische Hyperämie beseitigen. Das beste Mittel hierfür ist die Hochlagerung. Ganz augenfällig war der Erfolg dieses Verfahrens bei einem der erwähnten Kranken, welchen ich in Gemeinschaft mit weiland Herrn Hofrat Gussenbauer behandelt habe. Der Kranke war anderwärts wegen Ekzem an der Hand mit Röntgenstrahlen behandelt worden; nach zehn Bestrahlungen war eine heftige Entzündung aufgetreten, die bis auf ein guldenstückgrosses Geschwür über dem Metakarpalphalangealgelenke des Daumens verheilte. Letzteres zeigte aber gar keine Tendenz zur Heilung und bereitete dem Kranken die schrecklichsten Schmerzen. Während alle Adstringentien und Antiseptika absolut wirkungslos waren, trat nach Suspension des Armes in kürzester Zeit eine deutliche Tendenz zum Abstossen der Schorfe, ein Nachlass der Schmerzen und die Tendenz zur Vernarbung auf, welche auch bald zur völligen Verheilung führte. Die Suspension wurde in der Weise durchgeführt, dass zunächst die Einwickelung der ganzen Extremität vorgenommen wurde. Jeder Finger wurde für sich in Watte eingehüllt, dann mit Kreistouren einer Calicotbinde umwickelt; dasselbe geschah dann mit der Hand und dem Vorderarm bis über das Ellbogengelenk hinauf, so dass schon durch den Verband der Blutzufluss zu der kranken Extremität gehemmt wurde. Dann wurde die Extremität auf einer gut gepolsterten Holzschiene mit Bindentouren befestigt und letztere mittelst einer Schnur so hoch auf den Krankenhebeapparat geknüpft, als es, ohne den Kranken wesentlich zu belästigen, geschehen konnte. Diese Behandlung, welche man als kausale bezeichnen muss, wirkte selbstverständlich bloss der chronischen Hyperämie entgegen, ein direkter Einflnss auf die durch Röntgenbestrahlung erzeugte Nekrobiose der Gewebe kommt ihr nicht zu. Bei Ulcerationen an Stellen, die nicht suspendiert werden können, wäre vielleicht ein Kompressionsverband zu versuchen. Um die Zerstörungsprodukte zu entfernen, bleibt, wofern man ihre spontane Abstossung nicht abwarten kann und will, nichts anderes übrig, als sie operativ zu entfernen.

F. W. Huntington hat einen Fall von X-Strahlenverbrennung erfolgreich behandelt mit Exzision des Geschwürs nebst Entfernung des Unterhautfettgewebes und sofortiger Naht und Thierschschen Transplantationen. Er betont ausdrücklich, dass alle Teile, in denen Obliteration der Gefässe erkennbar ist, radikal entfernt werden müssen. Bei dem von ihm behandelten und geheilten Falle entstand ein Narbenkeloid.[2])

G. Baermann und Paul Linser exzidierten ebenfalls das Ulcus bis auf die normal

[1]) Münchener med. Wochenschr. 1904. Nr. 21.

[2]) Annals of surgery. 1901 Dez.

erscheinende Muskulatur und deckten den Defekt durch grosse gestielte Kutis und Subkutis umfassende Hautlappen aus der Umgebung. Diese Verfahren werden wohl in jenen Fällen zur Anwendung gelangen müssen, wo Röntgengeschwüre monatelang unverändert fortbestehen und nicht anders zur Verheilung gebracht werden können. Indessen ist es zu erwarten, dass derartige Vorkommnisse mit der Vervollkommnung der Technik immer spärlicher werden.

Neben dieser kausalen Therapie stehen uns noch einige ganz gute symptomatische Mittel zur Verfügung. Einer Verunreinigung der Wunde beugen Umschläge mit Liquor Burowii vor. Dieselben werden auch von den Kranken sehr angenehm empfunden, indem sie die Schmerzen lindern. Dasselbe habe ich durch Applikation der Wärme in Form lauwarmer Umschläge oder mittelst strahlender Wärme der Glühlampen erreicht. Dringend warnen möchte ich jedoch vor der Anwendung von Kokain, welches nicht nur keine Anästhesie erzeugt, sondern (infolge der Gefässerschlaffung, welche es verursacht) den Zustand eher noch verschlimmert. Noch ausgesprochener gilt das vom Orthoform und Anästhesin. Die beiden letzteren Präparate lindern die Schmerzen wohl für einige Stunden, doch schreitet nach ihrer Einwirkung die Gangrän rapid weiter. Hingegen habe ich mit der internen Verabfolgung von Phenacetin in Dosen von 0,5 Gramm immer recht gute symptomatische Erfolge erzielt. Damit die Umgebung des Geschwüres von der steten Befeuchtung mit der essigsauren Thonerde nicht maceriert werde, empfiehlt es sich, die Gazebauschen genau so gross zuschneiden zu lassen, wie es das Geschwür ist. Zeitweise wird auch ein Verband mit einer indifferenten Salbe (Lanolin, Ungu. emolliens) schmerzlindernd empfunden werden. Antiseptika und insbesondere Sublimat werden sehr schlecht vertragen. Sobald sich endlich Granulationen zeigen, wird man deren Bildung und Epithelisierung durch schwache Lapissalben zu fördern trachten. Es möge bei dieser Gelegenheit auch auf die Angaben Arnings hingewiesen werden, der ein Röntgenulcus, welches jeder Therapie trotzte, durch Vereisung zur Heilung brachte.

Nach Verheilung des Geschwüres müssen die Kranken belehrt werden, dass die affizierten Stellen sehr lange äusserst empfindlich bleiben und durch mechanische Insulte. leichte Verbrennung, irritierende Medikamente (Chrysarobin, Pyrogallus, Kreosotpflaster u. s. w.) leicht wieder zum Aufbrechen gebracht werden.

Nun mögen mir noch einige Bemerkungen über die forensische Beurteilung der Röntgendermatitiden gestattet sein. Veranlassung hierzu giebt mir die Verurteilung eines österreichischen Kollegen, der, wie ich der Darstellung des Falles in einem juristischen Fachblatte entnehme, bei einer haarigen Frau mit 14 Bestrahlungen von 25—30 Minuten Dauer Ulcerationen schwersten Grades an deren Armen erzeugte. Der österreichische Oberste Gerichtshof verurteilte ihn, nachdem ihn zwei untere Instanzen losgesprochen hatten, zum Schadenersatze, und zwar nicht deshalb, weil er sich eines Kunstfehlers schuldig gemacht hatte — auf diese Frage wurde in der Verhandlung beim Obersten Gerichtshofe gar nicht eingegangen —, sondern deshalb, weil der Arzt der Patientin das Verfahren als schmerzlos und ungefährlich hingestellt, und sie dadurch veranlasst hatte, sich in die Behandlung zu begeben.

Der Ausgang dieses Prozesses berührt die medizinische Seite unseres Gegenstandes eigentlich gar nicht. Es handelt sich um eine rein juridische Frage, welche allerdings für alle jene Ärzte (Chirurgen, Okulisten, Dermatologen, Radiologen u. s. w.), in deren Specialgebiet kosmetische Fragen eingreifen, vitalstes Interesse besitzt. Der juristische Glossator dieses Falles hält von seinem Standpunkte aus die Bestrebungen der Ärzte das äussere Aussehen ihrer Mitmenschen von Entstellungen zu befreien, ihnen dadurch nicht nur die Freuden des Lebens zugänglich zu machen, sondern in vielen Fällen sogar die Existenz zu ermöglichen, als mit der Kunst des Arztes nicht vereinbar; die Erkenntnis dessen geht ihm ab; ich will mit ihm darüber nicht rechten. Wenn es aber thatsächlich richtig wäre, wie jener schreibt, dass ein jeder Arzt schon durch die Vornahme eines kosmetischen Eingriffes als solche für jeden Fehlerfolg haftbar wird, und dies noch mehr, wenn er den Patienten nicht auf alle denkbar möglichen Eventualitäten, die jener Eingriff zur Folge haben kann, aufmerksam macht, dann möge

der Arzt es sich wohl überlegen, eine Warze zu excochleiren, eine Paraffininjektion vorzunehmen u. s. w. Wie leicht kann ein Erysipel, eine Phlegmone, eine Embolie den Patienten heimsuchen und damit den Arzt ins Unglück stürzen.

Diese Gefahr ist jedoch nicht so gross. Ich habe Veranlassung genommen, einen auf dem Gebiete der Haftpflichtgesetzgebung sehr bewanderten Wiener Rechtsanwalt, Herrn Dr. M. Lud. Weiss, dieshalb zu befragen. Derselbe teilte mir folgendes mit:

„Beim Werkvertrage — unter welchen sich gemäss § 116 öst. a. B. G. B. u. 3631 des B. G. B. für das Deutsche Reich eine derartige Behandlung unter Umständen subsumieren lässt, entfällt im Falle eines Misserfolges, d. i. bei Nichtbeendigung oder mangelhafter Herstellung des „Werkes" die Verpflichtung zur Zahlung des vereinbarten resp. üblichen Honorars ganz oder teilweise.

Eine Ersatzverpflichtung wegen allfälliger durch die Behandlung entstandener körperlicher Schäden greift nur dann Platz, wenn dem behandelnden Arzte — abgesehen von einer etwaigen Haftung für den Erfolg — ein Verschulden (Fahrlässigkeit) zur Last fällt (§§ 1299 u. 1306 öst. a. B. G. B. und §§ 635 u. 276 B. G. B. für das Deutsche Reich)."

Sofern der Arzt davon absieht, den ihm um Rat fragenden Patienten ein Verfahren als gefahrlos zu bezeichnen, welches thatsächlich noch immer gewisse Gefahren in sich birgt, ihn im Gegenteil ausdrücklich darauf aufmerksam macht, und wenn er sich während der Behandlung keines Fehlers schuldig macht, dann hat er also nichts zu befürchten. Als Fehler ist wohl nur die Überexposition und die Ausserachtlassung der anerkannten und bewährten Vorsichtsmassregeln (Beiseitelassung der Schutzvorrichtung u. s. w.) zu betrachten. Die Nichtbeachtung „der Energieschwankungen" der Röntgenröhre durch die in dem erwähnten Streitfalle von dem sich aus dem Zimmer zeitweise entfernenden Arzte angeblich die Schädigung erzeugt, und welche nur damit entschuldigt wurde, dass dem geklagten Arzte zu jener Zeit das Chromoradiometer noch nicht bekannt sein und zur Verfügung stehen konnte, ist in meinen Augen kein so grosses Vergehen. Erstens ist auch das Chromoradiometer nicht imstande, diese Schwankungen, welche oft innerhalb kleiner Zeiträume eintreten, festzustellen; dazu ist die Empfindlichkeit der Reagenzkörper zu gering. Der Apparat hat aber auch gar nicht den Zweck, diese Energieschwankungen zu registrieren, er verzeichnet einzig und allein die während einer bestimmten Zeit in dem Salze wirksam gewesene chemische Energie, ohne darauf Rücksicht zu nehmen, ob die Energie während dieser Zeit konstant oder schwankend war. Aus diesem Grunde hat auch der Erfinder des Instrumentes gar kein Gewicht darauf gelegt, dass der Arzt während der Behandlung fortwährend im Zimmer weile und die Energieschwankungen der Röhre beachte, er überlässt im Gegenteil die Beurteilung der erzeugten Farbennuance auch dem Personale.[1]) Die exakte Messung dieser Energieschwankungen war bis vor kurzem überhaupt nicht möglich und ist meines Wissens zuerst von mir und Dr. Oppenheim mit Hilfe meines radiometrischen Verfahrens durchgeführt worden. Diese Messungen haben ergeben, dass bei dem Betriebe „harter" Röhren — und um die Verwendung solcher scheint es sich nach den Andeutungen der Sachverständigen in dem erwähnten Falle gehandelt zu haben[2]), — mittelst kleiner Induktorien und schwacher Ströme und innerhalb der kurzen, bei der Methode der Bestrahlung mit harten Röhren üblichen Expositionszeiten die Energieschwankungen keineswegs einen so ausserordentlich hohen Grad erreichen, dass denselben ein so wesentlicher Einfluss auf den schliesslichen Effekt zugeschrieben werden könnte. Grössere Energieschwankungen treten nur bei längerer Funktion dieser Röntgenröhren und bei hoher Energie der Betriebsströme auf.

Tritt eine stärkere Reaktion ein, trotzdem keine Überexposition stattfand, trotzdem

[1]) S. Gebrauchsanweisung f. d. Chromoradiometer.

[2]) Allerdings schreibt die Methode der Verwendung harter Röhren nicht 14 Expositionen von 25—30 Minuten Dauer vor; es ist demnach absolut nicht gerechtfertigt, dass in dem erwähnten Falle die Schädigung der Methode zur Last gelegt wird.

alle bewährten Vorsichtsmassregeln eingehalten wurden, dann kann die Ursache dafür nur in der besonderen Beschaffenheit des Patienten gesucht werden. Es ist Thatsache, dass nicht nur die Konstitution, das Alter des Patienten, seine Haut und Haarfarbe, die Lokalität der bestrahlten Körperstelle, die Art der Reaktion wesentlich beeinflusst, sondern dass die Bestrahlung in manchen, allerdings sehr seltenen Fällen, ganz ungewöhnlich heftige oder allgemeine Reaktionen hervorruft. So habe ich einen Fall veröffentlicht[1]), wo bei einem Fräulein das behaarte Kinn ein Jahr hindurch intermittierend behandelt wurde. Jede Bestrahlungsserie (5—6 Sitzungen von je 6 Minuten Dauer, harte Röhre, 15 cm Distanz) des Kinns erzeugte mit der Sicherheit eines Laboratoriumsexperimentes immer nässende Ekzeme am Kinn, an der (geschützt gewesenen) Brust, an den Vorderarmen, am Nacken und an der Innenseite der Oberschenkel, welche auch nicht in der erwähnten Reihenfolge auftraten. In solchen Fällen muss man wohl von einer Idiosynkrasie sprechen. Diese erhöhte Reaktionsfähigkeit kann auch durch zeitliche und innere Vorgänge, durch eine allgemeine oder lokale eigentümliche Beschaffenheit des Gefässsystems (Endarteriitis, bei Schwangerschaft u. s. w.) veranlasst sein, ohne dass deren Feststellung und Berücksichtigung dem Arzte immer möglich wäre. Hierher gehören auch die Fälle, wo der Prozess, der den Kranken zum Arzte und in die Röntgenbehandlung geführt hat, wegen seines entzündlichen Charakters zur erhöhten Reaktion prädisponiert. In sehr vielen Fällen liegt eine erhöhte Reaktion ja direkt im Heilplane, stellt ja die Erzeugung einer congestiven Hyperämie nach unseren gegenwärtigen Anschauungen einen wesentlichen Heilfaktor dar.

Eine solche Eventualität muss selbstverständlich vom Arzte berücksichtigt und dem Kranken mitgeteilt werden. Eine solche Dermatitis infolge besonderer individueller Veranlagung ist nach Angabe des Herrn Dr. M. Lud. Weiss im Sinne des österreichischen Rechtes „als Zufall anzusehen, der sich in der Person des Patienten ereignet und demnach nach § 1311 a. B. G. B. von letzterem allein getragen werden muss, sofern den Arzt kein Verschulden trifft, und derselbe sich an die wissenschaftlich anerkannten Methoden gehalten hat. (Auch e contrario § 823 B. G. B. für das Deutsche Reich.)“

In welcher Häufigkeit eine erhöhte Reaktionsweise der Individuen das günstige Resultat einer vorsichtigen Röntgenbehandlung gefährdet, mag aus folgenden Zahlen ersichtlich werden:

In den Jahren 1896—1904 habe ich 369 Fälle mit Röntgenstrahlen behandelt, und zwar jeden Fall durchschnittlich viermal mit je 8 Bestrahlungen. Das ergiebt 1476 Behandlungen von zusammen 11 808 Bestrahlungen Da ich bei dieser Thätigkeit, wie erwähnt, nur drei schwere unbeabsichtigte Dermatitiden beobachtete[2]), so ist die Gefahr dieser Methode wohl nicht gar zu hoch zu veranschlagen.

Die chirurgische Bedeutung der Halsrippe.

Von

Dr. **Carl Beck**, Professor der Chirurgie und Chefchirurg in Newyork.

Hierzu Tafel IV, Fig. 4 und 5.

Während den überzähligen Rippen an den Lendenwirbeln nur ein akademisches Interesse zukommt, beansprucht die accessorische Rippe an der Halswirbelsäule eine durchaus praktische Bedeutung. Die Litteratur weist auch nicht einen einzigen Fall auf, in welchem die Lendenrippe irgend welche Beschwerden verursacht hätte. Dagegen mehren sich die Beobachtungen über mehr oder minder einschneidende Störungen, welche durch Halsrippen

[1]) Bum A., Lexikon d. phys. Therapie p. 1148.

[2]) Davon war der erste Fall derjenige, an welchem eine Wirkung der X-Strahlen auf die Haut überhaupt das erstemal experimentell festgestellt wurde.

verursacht wurden, mit jedem Jahr. Seitdem die Röntgenstrahlen auch dieses Gebiet erhellten, dürfen wir wohl bald eine reichere Statistik erhoffen. Zugleich können wir auf ein genaueres anatomisches Verständnis rechnen.

Dazu gehört auch, dass wir uns allsogleich von dem anatomischen Erfolg unserer operativen Tätigkeit überzeugen können, abgesehen davon, dass wir im Röntgenbild von vornherein einen wertvollen Wegweiser in unserem Operationsplan schätzen lernen.

Als man die klinische Bedeutung der Halsrippe überhaupt noch nicht würdigte, waren es naturgemäss Anatomen, welche die Kasuistik lieferten. Als Pionier in dieser Richtung dürfte wohl Hunauld (Sur le nombre des côtes moindres au plus grands qu' à l'ordinaire, Mém. de l'academie royale des sciences de Paris, 1742) bezeichnet werden. Später konnte Gruber schon 76 Fälle an 45 Leichen und 2 am Lebenden nachweisen.

Pilling (Über die Halsrippen des Menschen, Inauguraldissertation, Rostock 1894) erwähnt bereits 129 Fälle. Dieselben umfassen jedoch fast nur Leichenbeobachtungen.

Gruber unterschied die einzelnen Grade der Anomalie nach ihren verschiedenen Stadien der Entwickelung. Mit Zugrundelegung seines Standpunktes lassen sich die verschiedenen Typen wohl folgendermassen einteilen:

a) Geringgradig: Die Halsrippe reicht über den Querfortsatz hinaus.

b) Höhergradig: Die Halsrippe erstreckt sich über den Querfortsatz hinaus und zwar entweder mit freier Endigung oder mit Anlehnung an die erste Rippe.

c) Nahezu vollständig: Die Verbindung mit dem Knorpel der ersten Rippe wird entweder mittelst eines richtigen Bandes oder mit dem Ende ihres langen Körpers erreicht.

d) Vollständig: Sie ist zu einer wahren Rippe geworden und hat einen wirklichen Rippenknorpel, welcher mit dem Knorpel der ersten Rippe verschmilzt.

Im Allgemeinen kann man annehmen, dass die Halsrippe bei 67 % doppelseitig und nur bei 33 % einseitig vorkommt. Eine ausgebildete Halsrippe auf beiden Seiten ist als äusserst selten zu betrachten. In der oben genannten Arbeit von Pilling findet sich ein derartiger Fall beschrieben.

Eine additionelle Rippe, welche vom sechsten Halswirbel ausgeht, ist als ein seltener Befund anzusehen. Ausser dem von mir weiter unten zu beschreibenden Fall ist diese Anomalie, so weit ich aus der Litteratur entnehmen kann, nur zweimal beobachtet worden.

Es ist bezeichnend für die Schwierigkeiten der Diagnostik, wie sie sich naturgemäss vor der Röntgenära darboten, dass weitaus die meisten Berichte von zufälligen Befunden an der Leiche sprechen. Wenn also keine nennenswerten Beschwerden vorlagen, nahm der Halsrippenbesitzer zweifellos seine „besonderen Kennzeichen" unerkannt mit ins Grab.

Trotzdem diese Anomalie nun kongenitalen Ursprungs ist, machen sich die Beschwerden in der grossen Mehrzahl der Fälle erst in der Nähe des zwanzigsten Lebensjahres geltend, ein Faktum, welches sich schwer erklären lässt.

Aus den meisten Berichten geht hervor, dass bei weitem die meisten Patienten das zwanzigste Lebensjahr überschritten haben — einige wenige erreichten sogar das Alter von 55 Jahren. Bei einer Anzahl lässt sich ein Trauma als Präkursor der Beschwerden nachweisen, bei anderen fällt das Vorhandensein von konstitutionellen Krankheiten, wie Anämie, Chlorose, Rheumatismus, Skrophulose oder gar Tuberkulose auf.

Ob der im Gefolge dieser Krankheiten auftretende Fettschwund, da er die Polsterung wegnimmt, die Ursache der sich nun mehr manifestierenden Beschwerden ist, muss dahin gestellt bleiben. Jedenfalls muss das Hinzutreten besonderer weiterer Umstände, deren Natur uns nicht völlig klar ist, einen entscheidenden Faktor im Zustandekommen der Beschwerden bilden. Es ist anzunehmen, dass die Gewebe sich der Rippe im Entwickelungsalter anpassen und dass, wo eine gewisse Elastizität resp. Nachgiebigkeit existiert, keine Beschwerden auftreten.

Das Alter der Patienten an und für sich ist also kaum als diagnostisches Moment zu verwerten.

Wenn es nun begreiflich erscheint, dass das Vorhandensein einer Halsrippe, da wo keine Beschwerden vorliegen, verborgen bleibt, so sollte man doch erwarten, dass, wenn solche auftreten, die Möglichkeit der Anomalie ins Auge gefasst würde. Aber dem war, vor der Röntgenära wenigstens, nicht so. Denn in den meisten Fällen dachte man eher an alles andere, namentlich an Tumoren aller Art, nur nicht an eine Halsrippe.

Tilmann (Deutsche Zeitschrift für Chirurgie, 41. Band), welcher sich um die Erforschung dieser Fälle ein besonderes Verdienst erworben hat, konnte nur 26 Fälle beim Lebenden zusammenstellen und von diesen repräsentierte die Hälfte wiederum zufällige Befunde. Es kann aber nicht dem geringsten Zweifel unterliegen, dass die Zahl der Fälle eine weitaus grössere ist, was die Röntgenstrahlen im Lauf des nächsten Dezenniums klar zu stellen haben werden.

In der trefflichen Arbeit Kammerers (Annals of Surgery, November 1901), welche schon durch ihre strenge Selbstkritik Anerkennung und Nachahmung verdient, wird diese Schwierigkeit der Diagnose gebührend hervorgehoben. Man hatte zwar in seinem Falle an die Möglichkeit gedacht, eine Halsrippe für die vorhandene Schwellung verantwortlich halten zu müssen, scheint aber doch im ganzen geneigt gewesen zu sein, dieselbe als Ausdruck einer Exostose anzusprechen. Die ziemlich schweren Drucksymptome waren in diesem Falle nach der Rippenentfernung nahezu verschwunden.

Als Hauptsymptom der Anomalie wird die höckerartige Prominenz in der seitlichen Halsgegend, das oberflächliche Pulsieren der Arteria subclavia und die Erscheinungen von Druck auf den Plexus brachialis angesehen.

Kribbeln und lancinierende Schmerzen im Arm, allgemeine Abmagerung und besonders Atrophie der vom Nervus medianus versorgten Muskulatur, Taubsein und Abnahme der Druckkraft der Hand der resp. Seite, Kältegefühl und fernerhin Nackenschmerz beim Strecken des Halses werden ebenfalls beobachtet.

Bisweilen kommt es zur Bildung eines Aneurysma der Arteria subclavia (Wiltshire, Lancet, pag. 633, London 1860 und Boyd, Internat. Med. Mag. 1893).

Es ist eine auffallende Erscheinung, dass man nach gemachter Diagnose immer noch vielfach versucht, der Beschwerden auf internem Wege Herr zu werden. Wenn man sich aber über die Anatomie der Halsrippe klar wird, so muss man sich doch sagen, dass es sich um ein in die normalen Blut- und Nervenbahnen eingestreutes Hindernis handelt, welchem die Dignität eines Fremdkörpers zukommt. Die Behandlung der hieraus sich entwickelnden Beschwerden kann also demgemäss nur eine mechanische, also chirurgische sein. Massage, Elektrizität, heisse und kalte Entwickelungen etc. können doch nur von einem temporären Erfolge begleitet sein und haben den Nachteil, dass sie, kostbare Zeit vergeudend, die Entwickelung dauernder Schädigungen fördern.

Eine radikale Heilung kann nur durch das Wegschaffen des Druckmomentes, also der Rippe selbst, erzielt werden.

Es ist ebenso thöricht, eine Halsrippe, welche keine Beschwerden hervorruft, zu entfernen, als es unverantwortlich ist, eine solche, welche Störungen hervorruft, zu belassen, bis sich dauernde Gewebsveränderungen herangebildet haben. Der operative Eingriff, wenn zeitig vorgenommen, beseitigt die Beschwerden mit einem Schlage.

Die Technik der Rippenentfernung ist zuweilen sehr einfach — in der Mehrzahl der Fälle jedoch begegnet man einigen Schwierigkeiten, weshalb die Operation nur von einem Fachchirurgen ausgeführt werden sollte. Die Schwierigkeit der Entfernung wird dadurch erhöht, dass man das Periost mit der Rippe entfernen muss, denn bei der viel leichteren subperiostalen Resektion muss man infolge der Knochenregeneration vom Periost aus ein Recidiv erwarten.

Das Operationsgebiet streift die zwei untersten Cervicalnerven, den oberen Dorsalnerv und das untere Cervicalganglion des Sympathicus, ferner die grossen Gefässe und die Pleura,

welch letztere gerade hier recht dünnschichtig ist und deshalb sehr leicht verletzt werden kann. Freilich bieten die in den meisten Fällen vorhandenen Verwachsungen zwischen costaler und pulmonaler Rippenpleura auch wiederum einen gewissen Schutz gegen die Entwickelung eines Pneumothorax, wenn eine Verletzung sich ereignet haben sollte. In einem Fall von Planet (Tumeurs osseuses de cou, Thèse de Paris, 1890) scheint eine Verletzung der Pleura unvermeidlich gewesen zu sein, so dass ein Pneumothorax entstand, welcher übrigens ohne nennenswerte Störungen verlief.

Bei kleinen Rudimenten, deren Spitze die Arteria subclavia überhaupt nicht erreicht, ist die Exstirpation natürlich vereinfacht. Wo es sich aber um eine ausgebildete Rippe handelt, müssen die einzelnen Schritte der Operation von vornherein darauf hinauslaufen, der Arterie aus dem Wege zu gehen.

Die Inzisionslinie wird von einigen Operateuren entlang dem hinteren Rande des Sternocleidomastoideus angelegt, von anderen wird ein Längsschnitt zwischen dem Rande des Musculus cucullaris und der Jugularvene angeraten.

Ich finde, dass ein dreieckiger Lappenschnitt, welcher zuerst dem Cucullaris entlang direkt nach abwärts geführt wird und dann dem Schlüsselbein entlang etwa einen Zoll oberhalb desselben sternalwärts verläuft, das Operationsgebiet ausgedehnt freilegt. Lässt sich der Cucullaris nicht mit breiten Haken nach hinten ziehen, so kann man ihn quer einschneiden, denn von der ausgiebigen Freilegung des Operationsgebietes hängt nebst strikter Asepsis der Erfolg des Eingriffes ab.

Der gewöhnlich über die Rippe laufende Brachialplexus kann ebenfalls medialwärts verlagert werden. Die Subclavia verzieht man am besten nach vorn. Die Scaleni werden an ihren Ansatzstellen vorsichtig durchtrennt, am besten indem man, schichtweise vorgehend, eine Coopersche Schere flach unter die einzelnen Muskelfasern schiebt und hebt, dieselbe also wie eine Hohlsonde benützt. Mittelst meines ringförmigen Periostoms wird dann die Rippe von etwaigen kleinen Muskelanhängseln befreit. Die Durchtrennung kann mit meiner schnabelförmigen Rippenschere sehr wohl vorgenommen werden Manche ziehen die Gigli-Säge vor. Etwaige Reste kneift man mit der Rongeur-Kneifzange ab.

Ein von mir jüngst beobachteter Fall dürfte von mehrfachen Gesichtspunkten aus ein besonderes Interesse beanspruchen. Er betrifft ein 21jähriges, zartes und chlorotisches Mädchen von kleiner Statur. Beide Eltern sind am Leben. Die Mutter ist ebenfalls klein und delikat, aber im ganzen gesund. Als Kind verlor sie durch Trauma ein Auge. Der Vater leidet seit Jahren an interstitieller Nephritis. Die Geschwister sind sämtlich gesund. Patientin hat in ihrer frühen Jugend Scharlach und Masern überstanden. Vor einem Jahre erkrankte sie nach einem Fall an heftigen Schmerzen in der rechten Halsseite, welche als rheumatisch angesehen und demgemäss behandelt wurden. Zwei Monate später begannen die Schmerzen auch in den Oberarm auszustrahlen und nun gesellte sich Kribbeln und Taubsein der Finger dazu. Sie fand nun Aufnahme in der Nervenabteilung der Deutschen Poliklinik der Stadt New-York, von wo sie nach kurzer Beobachtung meiner Abteilung zugewiesen wurde. Mein Assistent, Herr Dr. Heckmann, konstatierte eine leichte Hervorwölbung der rechten Halsseite und dementsprechend einen knöchernen Tumor, welcher sich von der Wirbelsäule bis in die Nähe des Sternocalviculargelenks verfolgen liess. Pulsation war ausgesprochen. Nachdem Herr Dr. Heckmann seine Diagnose „accessorische Halsrippe“ durch das Röntgenbild (Tafel IV, Fig. 4) bestätigt hatte, legte er den vorderen Rippenteil durch eine dem hinteren Rande des Sternocleidomastoideus entlang laufende Inzision bloss und fand den Plexus brachialis sowohl als die Arteria subclavia darüber hinwegziehen. Nach Resektion dieser Rippenportion sanken sowohl die Arterie als der Brachialplexus in die nunmehr entstandene Grube. Da das Druckmoment hinfort beseitigt zu sein schien, so glaubte man den hinteren Rippenrest sich selbst überlassen zu dürfen. Die Beschwerden verschwanden auch alsbald, kehrten jedoch nach drei Monaten mit unverminderter Heftigkeit wieder.

Als ich Patientin damals untersuchte, konnte ich weder eine Hervorwölbung, noch irgendwelche Pulsation mehr entdecken. Der Puls der Axillaris, Brachialis und Radialis ist allerdings abgeschwächt. Die elektrische Erregbarkeit der Nerven und Muskeln ist herabgesetzt, die Sensibilität jedoch normal. Patientin ist hochgradig chlorotisch, klagt über intensive Schmerzen im Nacken und rechten Oberarm und über Kribbeln in den Fingern.

Beim Strecken des Halses werden die Schmerzen stärker empfunden. Die Druckfähigkeit der rechten Hand ist herabgesetzt.

Das Röntgenbild (Tafel IV, Fig. 5) — in stark seitlicher Kopflage aufgenommen — zeigt rechterseits das Vorhandensein eines beträchtlichen Rippenstumpfes, welcher von der siebenten Halsrippe ausgeht, während linkerseits ein kleines Rudiment auffällt. Der sechste Halswirbel trägt ebenfalls ein beiderseitiges Rippenrudiment.

Im Hinblick auf die Vehemenz der Beschwerden, besonders der Schmerzanfälle, beschloss ich das Operationsgebiet nochmals freizulegen, um vor allem den Rippenrest zu entfernen. Bei vorsichtigem und schichtweisem Vorgehen in die Tiefe kam ich weder mit dem Brachialplexus noch mit der Arteria subclavia in Berührung, fand jedoch die Trennung der Muskulatur von den Rippenrändern schwierig. Die Trennung geschah zumeist auf stumpfem Wege unter Zuhilfenahme der Cooperschen Schere als Unterlage.

Das exstirpierte Rippenfragment mass nahezu 4 Centimeter. Da die Resektion subperiostal vorgenommen worden war, so hatte sich am Rippenstumpf eine Knochenformation von mehr als einem Centimeter Länge angesetzt. Hieraus lässt sich ersehen wie notwendig es ist, das Periost stets mit der Rippe zu entfernen. Die Rippe ist im ganzen schmal, an ihrem Wirbelansatz knollig verdickt und zeigt beiderseits eine leichte Rinne.

Die Heilung ging ohne Störung vor sich. Die Beschwerden verschwanden zunächst gänzlich nach dem Eingriff, doch traten zwei Monate später bisweilen leichte Schmerzempfindungen in der rechten Halsseite auf, welche nach Anwendung des konstanten Stroms ebenfalls verschwanden.

Nase vor und nach Hobelung im Röntgenbild.

Von

Dr. **R. Stegmann**, Röntgenlaboratorium des Rudolfinerhauses, Wien.

(Hierzu Tafel IV, Fig. 6 u. 7.)

In seiner Publikation „Operative Verkleinerung der Nase“ [1]) giebt Neudörfer einen Überblick über die kleine diesbezügliche Litteratur und beschreibt dann ein Verfahren, wie es von Gersuny zum Geradernachen und Verkleinern der Nase angewandt wurde; es zeichnet sich dadurch aus, dass einmal der gewünschte Erfolg durchaus erreicht wird, dass ferner eine Narbe erzielt wird, die vollständig unsichtbar ist. Ein Querschnitt durch den vorderen Teil des Septum mobile und die Durchtrennung des Septum cartilagineum ermöglichen es, die mobilisierte Nasenspitze derartig in die Höhe zu ziehen, dass nach Abheben der Haut vom Nasenrücken, mittels eines besonderen dazu gefertigten Instrumentes, das knöcherne Gerüst dem nivellierenden Meisel, einem der Nasengrösse und ihrer Breite entsprechenden Hobelmeisel, frei zugänglich ist.

Tafel IV, Fig. 6 zeigt das Radiogramm der Nase einer Schauspielerin vor der von Regierungsrat Dr. Gersuny ausgeführten Operation. Man sieht einen deutlich vorspringenden Höcker des Nasenbeines, der die Profillinie der Nase in einer für eine Schauspielerin äusserst störenden Weise beeinflusst. Das Radiogramm zeigt auch die Weichteile, so dass dadurch eine gewöhnliche

[1]) Neudörfer, Wiener klin. Wochenschrift 1903, No. 43.

Photographie überflüssig wird. In Tafel IV, Fig. 7, die nach der Operation gemacht wurde, sieht man den annähernd geraden Verlauf des Nasenbeines. Der Höcker ist vollständig entfernt und dadurch die Profillinie von klassischer Form. Wenn auch der Unterschied in beiden Bildern kein sehr grosser scheint, so ist die Veränderung der Nase doch eine derartige, dass das ganze Gesicht einen durchaus anderen Charakter erhält. Der Erfolg ist ein bleibender, da bei Patienten, die vor längerer Zeit operiert wurden, eine störende Callusbildung nicht eintrat. Eine Narbe ist überhaupt nicht sichtbar, so dass solche Patienten mit „gehobelten" Nasen zu den dankbarsten gehören. Wenn auch oft reine Eitelkeit die Menschen veranlasst, eine solche Operation vornehmen zu lassen, so ist doch in vielen Fällen der Besitz einer geraden Nase ein wichtiger Faktor im Kampf ums Dasein und die Ausführung einer solchen Operation ein gutes Werk. Sollte durch Ungeschick ein zu grosser Teil der knöchernen Nase abgemeiselt sein, so genügt eine Vaselininjektion, den Schaden wieder gutzumachen.

Aus der Fabrikation.[1])

Ein Quecksilberstrahl-Unterbrecher mit mehreren Ausspritzöffnungen.

Von

Reiniger, Gebbert & Schall (Erlangen).

Der Unterbrecher gehört zu der Kategorie der Quecksilberstrahl-Unterbrecher mit rotierendem Strahl und ruhenden Segmenten.

Die Düsen für die Quecksilberstrahlen befinden sich (wie aus nebenstehender Abbildung des Apparates ersichtlich) in horizontaler Lage direkt an dem Gehäuse der Centrifugalpumpe. Je nach der Höhe der vorhandenen Betriebsspannung besitzt das Gehäuse zwei oder drei Ausspritzdüsen und zwar entspricht die Anzahl der Düsen der Unterbrechungszahl pro Umdrehung.



Den Düsen horizontal gegenüber stehen zwei Kontaktsegmente, welche in der Lage der längsten Kontaktdauer bei zwei Düsen einen Winkel von 180° und bei drei Düsen einen solchen von 120° einschließen.

Die Stromzuleitung zum Unterbrecher geschieht an den beiden Kontaktsegmenten, so dass der Strom geschlossen ist, sobald zwei Quecksilberstrahlen die Segmente miteinander leitend verbinden; wird nur ein Segment getroffen oder spritzen die Quecksilberstrahlen in den Raum zwischen den Segmenten, so ist der Strom unterbrochen.

Der Fall, dass nur ein Segment getroffen wird, tritt ein, sobald eines derselben aus der oben erwähnten Lage um seine ganze Länge in der Horizontalebene der Düsen verschoben wird, da alsdann beide Segmente nicht zu gleicher Zeit, sondern nacheinander vom Quecksilberstrahl getroffen werden.

---

[1]) In dieser Rubrik soll künftig den Fabrikanten Gelegenheit gegeben werden, über ihre Neuheiten wissenschaftlich zu berichten und somit in nähere Beziehung zu dem Ärztepublikum zu treten. Es liegt im Interesse der weiteren Ausbildung der Röntgentechnik, dass auch den Fabrikanten, welchen bisher nur der Annoncenteil in den medizinischen Zeitschriften zur Verfügung stand, das Wort erteilt wird. Es werden nur solche Arbeiten zur Publikation aufgenommen werden, welche etwas Neues bringen und bisher in anderen Zeitschriften oder Katalogen noch nicht publiziert waren.

Die Red.

Durch die Verschiebung eines der beiden Kontaktsegmente kann nach Vorstehendem die Dauer des Stromschlusses von 0 bis zu einem durch die Breite der Segmente gegebenen Maximum ohne Stufen verändert werden, wodurch eine sehr feine und ökonomische Regulierung der primären Stromstärke des Induktors ermöglicht ist.

Die Verschiebung des Kontaktsegmentes erfolgt durch eine Kurbel, welche auf dem Deckel des Apparates angebracht ist. (Siehe Abbildung).

Die Achse des Unterbrechers ist, um die Antriebskraft für denselben auf ein Minimum zu reduzieren, vollkommen auf Kugeln gelagert.

Die Firma Reiniger, Gebbert & Schall, Erlangen, liefert den in seiner Konstruktion ausserordentlich einfachen Unterbrecher sowohl mit Glas-, als auch mit Eisengefäss.

Correspondenzen.[1])

Berliner Röntgenkongress, 30./IV. bis 3./V. 1905.

Der Kongress (und die damit verbundene Ausstellung) wird in den ausgedehnten Räumen der Resource, Oranienburgerstrasse 18, abgehalten werden. Schon jetzt sind zahlreiche Anmeldungen zur Teilnahme bei dem Organisationskomité eingelaufen. Besonders glänzend scheint die Ausstellung beschickt zu werden; es empfiehlt sich bald einen Platz zu belegen.

In den nächsten Tagen wird ein Cirkular zur Versendung kommen, in dem alles Nähere bekannt gegeben wird.

Die Red.

Grosse oder kleine Röntgenapparate? Unter dem obengenannten Titel hat Herr Dr. Rosenthal, der bekannte Konstrukteur der Polyphos-Apparate einen Beitrag in der letzten Nummer dieser Zeitschrift zu einer Streitfrage geliefert, die seit fünf Jahren zu manchen Kontroversen führte. Die Grundlagen und die Geschichte dieser Streitfragen suchte ich erst jüngst in einer Broschüre[2]) darzulegen.

Die Ansichten des Herrn Dr. Rosenthal sind zum Teil richtige. Teilweise stimme ich nicht mit ihnen überein und möchte im Nachstehenden kurz die Gründe für meine abweichenden Ansichten darlegen.

Zunächst ist die Frage falsch gestellt. Sie sollte heissen: „Grosse oder kleine Funkenlängen?“ Unter „Grösse“ eines Apparates an sich versteht die Technik ganz allgemein das Mass seiner Leistung. Bei den Motoren die Pferdekräfte, bei den Transformatoren, und dazu zählen unsere Induktorien im Röntgenapparat, die Zahl der normal transformierten Watt. Diese Grösse des Röntgenapparates, seine Leistung, soll recht beträchtlich sein. Darüber sind wir alle einig. Worin jedoch die Meinungen weit auseinander gehen, das ist die günstigste Funkenlänge, die kein Mass für die Grösse, d. i. Leistung des Apparates ist. Ich habe schon sehr viele Apparate mit grosser Funkenlänge und recht kleiner Leistung gesehen und umgekehrt, sehr grosse, leistungskräftige, mit kleiner Funkenlänge.

Was nun aber diese Frage anlangt, ob die Funkenlänge gross, 40 bis 60 cm und darüber, oder klein, 15 bis 30 cm, gemacht werden soll, so legt Rosenthal folgendes dar:

Man kann durch die Röhre auch mit kleinen Funkenlängen sehr grosse Energien senden. Also für kurz dauernde Aufnahmen, für sehr helle Durchleuchtungen eignet sich die kleine Funkenlänge, weil in der Regel mit ihr eine große Frequenz aufgewendet wird. Das ist richtig, und ich stimme dem in jeder Beziehung bei.

Will man indessen, so führt uns der Gedankengang Rosenthals weiter, mit nicht sehr schnellen Unterbrechungen erhebliche Energien der Röhre zuführen, so kann man es nicht mit Induktoren kleiner Funkenlänge, und das ist ein Nachteil.

Wäre es so, so wäre es kein Nachteil, denn die einzige Verwendung für die hier in Frage kommenden so lange dauernden Einschaltungen, bei denen weniger rasche Unterbrechungen angewendet werden können, die Anwendungen mit sehr langer Sitzungsdauer in der Therapie[3]), sind veraltet. Ich verweise auf die Arbeiten Holzknechts und Kienböcks. Man bestrahlt kurz[4]) und intensiv.

---

[1]) Seitens der Redaktion der Fortschritte auf dem Gebiete der Röntgenstrahlen ist eine **Auskunftsstelle** für alle auf die Anwendung der Röntgenstrahlen sich beziehenden Angelegenheiten eingerichtet worden. Fragen medizinischer, physikalischer oder technischer Art werden beantwortet und, soweit dieselben von allgemeinem Interesse sind, unter dieser Rubrik publiziert. Alle Anfragen sind direkt an die Redaktion Dr. Albers-Schönberg, Klopstockstr. 10, Hamburg, zu richten.

[2]) Rückblick auf die Geschichte der Röntgentechnik, bei Otto Nemnich, Wiesbaden.

[3]) Mehrere Stunden.

[4]) Bis 30 Minuten.

Dann aber kann man ganz unzweifelhaft auch bei hoher Frequenz mit kleinen Funkenlängen die Röhren lange einschalten, ohne dass diese Schaden leiden. Wenn die Impulse rein sind, so ändert sich für eine bestimmte Grösse in bestimmter Zeit erzeugter X-Strahlen die der Antikathode zugeführte Wärme nicht, ob die Unterbrechungen (in gewissen Grenzen) rascher oder schneller verlaufen. Daher ist unter obiger Voraussetzung auch die Abnutzung der Röhre gleich, werden die X-Strahlen mit mehr oder weniger frequenten Impulsen erzeugt. Ich leugne also ganz entschieden eine Notwendigkeit oder einen erheblichen Vorteil, der in der Zufuhr grosser Energie mit langsamen Impulsen beruht. Einen kleinen Vorteil, der in einer ganz anderen von Rosenthal nicht berührten Richtung liegt, gebe ich zu.

Aber selbst hätte Rosenthal recht, müssten wir für irgend einen gegenwärtigen oder zukünftigen Zweck die Röhre mit langsamen Unterbrechungen und grosser Intensität betreiben, so bestreite ich mit aller Entschiedenheit, dass wir dies mit geeigneten Apparaten kleiner Funkenlänge nicht können. Jederzeit bin ich bereit, Herrn Dr. Rosenthals normale Röhren mit grosser Energie und Unterbrechungen zwischen 8 und 200 in der Sekunde vorzuführen. Auch will ich gerne eine Röhre mit Wehneltunterbrecher, Starkstromanschluss 110 Volt, ohne erhebliche Erhitzung mit geeignetem Induktor von 15 cm Funkenlänge, recht erheblichem Röhrenlicht eine bis zwei Stunden mit den von Herrn Dr. Rosenthal geforderten geringen Unterbrechungszahlen betreiben lassen.

Jedenfalls ist nicht der Versuch einer Begründung gemacht, warum „man mit Induktorien kleiner Funkenlänge bei nicht sehr schnellen Unterbrechungen grosse sekundäre Energien nicht in die üblichen Röhren leiten“ kann. Es ist entschieden möglich, dies zu thun, wie ich mit allem Nachdruck betonen möchte, wäre es aber nicht möglich, so wäre kein erheblicher Nachteil damit nicht verbunden, jedenfalls nicht nachgewiesen.

LIBRARY.

Richtig ist, was Rosenthal über die [illegible]spannung sagt: „Eine grössere Spannung als diejenige, welche einer Funkenlänge von etwa 20 cm entspricht, ist für die heute angewandten Röntgenröhren zur Überwindung ihres Wiederstandes nicht notwendig.“ Dennoch hält er eine höhere Spannung für rätlich, um auch harte Röhren belasten zu können. Dem ist aber entgegenzusetzen, dass wir erstens harte Röhren nicht in der Praxis verwenden und dass zweitens eine Spannung von 20—25 cm Funkenlänge vollkommen zum Betriebe der härtesten in der Röntgenologie verwendeten Röhre ausreicht. Was für ein Vorteil ist es, Röhren zu betreiben, mit denen wir keine Aufnahmen mehr machen können?

Rosenthal bemerkt sehr richtig: Ein Vorzug der kleineren Induktorien (soll heissen: Induktorien kleiner Funkenlänge) ist der relativ geringe innere Widerstand (Impedanz) der sekundären Wicklung. Und ich möchte hinzufügen, dass dieser Vorteil gestattet, Durchleuchtung mit einer so ausserordentlichen Brillanz insbesondere beim Thorax zu machen — richtige Induktorkonstruktion vorausgesetzt —, ohne dabei die Röhren übermässig anzustrengen, dass selbst die schärfsten Gegner der reduzierten Funkenlängen nicht umhin konnten, dies zuzugeben.

Auch gegen den — übrigens von vornherein hinfälligen — Einwand gegen geringe Funkenlänge, dass nämlich die Induktoren leichter durchschlügen, wendet sich Rosenthal. Mit Recht! Unrecht hat er dagegen, wenn er die Regulierung der Apparate grosser Funkenlänge als sehr einfach darstellt. Sie kann genügend einfach gemacht werden, wird es indessen nur in seltenen Fällen und muss naturnotwendig, wenn sie ebenso wirksam sein soll, wie bei reduzierten Funkenlängen, komplizierter als bei diesen sein. Denn die schädlichen Wechselstromimpulse sind proportional der sekundären Windungszahl und je grösser diese ist, desto grösser ist der nötige Aufwand, um diese Störungen zu beseitigen. Daher reduziert Walter mit seiner Schaltung Schliessungsinduktion und Funkenlänge künstlich durch Vermehrung der primären Windungen.

Rosenthal hebt als letzten Punkt in seiner Erwägung der Vorzüge und Nachteile der grossen Funkenlänge die durch sie gegebene Reserve hervor: „Es ist durchaus nicht ausgeschlossen, dass man später Röntgenröhren benutzen wird, die grösscre Spannungen benötigen, als sie einem Induktor von 20 cm Funkenlänge entspricht.“ Doch, das ist ausgeschlossen, soweit überhaupt etwas physikalisch als ausgeschlossen gelten kann. Denn die X-Strahlen, die für die menschliche Medizin in Frage kommen, entsprechen Kathodenstrahlen bei gewissen Entladungspotentialen. Und von diesen ist die Elektrodenspannung eine Funktion. Solange wir X-Strahlen dieser Penetration in Röntgenröhren erzeugen, ohne andere Apparate, die mit der X-Strahlenbildung im Vakuum nichts direkt zu thun haben, davorzuschalten, ist die aufzuwendende Spannung definiert. Und weiter brauchen wir wirklich nicht zu sorgen. Im Gegenteil, der aufmerksame Beobachter wird immer mehr bemerken, dass die zum Betrieb der Röhren aufzuwendenden Spannungen abgenommen haben, weil immer allgemeiner und insbesondere seit Anwendung des Blendenverfahrens zur Benutzung möglichst weicher Röhren übergegangen wird.

Wenn darum Rosenthal zum Schlusse kommt, dass wir mit Apparaten kleiner Funkenlänge alle Gebiete, auch die der schwierigen Aufnahmen und Durchleuchtungen, bei seltenem wie bei häufigem Gebrauch, beherrschen, so stimme ich bei. Wenn er aber trotz dieser Darlegung sagt, dass die grösseren Apparate durch ihre „Reserve“, durch ihre Fähigkeit „bei weniger grossen Unterbrechungszahlen grosse

Energien lange Zeit in die Röntgenröhre leiten zu können, ohne dass das Vakuum der letzteren sich wesentlich ändert", wenn der Preis keine Rolle spielt, den Vorzug verdienen, so irrt er und bringt ja auch für diese Motive irgend welche Gründe nicht. Die „Reserve" wird nie in Thätigkeit treten. Die Fähigkeit langer Betriebsdauer mit langsameren Unterbrechungen können Induktoren kleiner Funkenlänge ebenso gut haben, wie die mit grosser, und endlich der Betrieb sehr harter Röhren kommt überhaupt nicht in Frage.

Rosenthal hat aber unterlassen, auf die Nachteile der grossen Funkenlängen im Zusammenhang gegenüber denen kleiner Funkenlänge aufmerksam zu machen, An anderer Stelle[1]) habe ich sie wie folgt zusammengefasst:

Benutzt man eine wesentlich zu grosse Funkenlänge, so verteuert man zunächst die Anlage enorm, macht sie komplizierter, unübersichtlicher, gross, unbeweglicher. Dann erschwert man sich die Handhabung bedeutend und lenkt dabei die Aufmerksamkeit von der Aufnahme weg zum Apparat. Geringer fällt ins Gewicht, dass die Schmerzhaftigkeit der Funkenschläge, die nötige Sorgsamkeit der Isolierung wächst, mehr, dass die Röhren leichter durchgeschlagen werden. Will man den Apparat beherrschen, so erfordert die Reguliermethode zum mindesten eine starke Stromvergeudung. Der Röhrenverbrauch ist viel grösser, weil die Röhren rascher hart werden. Das schlimmste aber ist der Umstand, dass bei den heutigen Konstruktionen der Induktoren mit grosser Funkenlänge die Frequenz erheblich reduziert wird. Ideal wäre der Durchgang eines konstanten hochgespannten Stromes durch die Röhre, und möglichst nahe kommen wir diesem Ideal durch Vergrösserung der Frequenz. Wie wichtig dieses Moment ist, kann man aus den mannigfachen Unterbrecherkonstruktionen sehen, die daraus hervorgingen. Hierin liegt ja auch die Überlegenheit des Elektrolyt-Unterbrechers zumeist begründet. Wollen wir aber mit Walter die Schliessungsinduktion und Funkenlänge eines Induktors mit grosser Schlagweite reduzieren und zu Gunsten unserer Röhren dem Betrieb mit kleineren Funkenlängen möglichst nähern, so geben wir damit, ohne Vorteil diesen gegenüber zu erzielen, den diesen eigenen der grossen Frequenz und damit die Bildhelligkeit auf, wir gelangen auch so nie zu dem mit diesen möglichen Betrieb „von möglichster Leistung bei geringster Belastung der Röntgenröhre".

Physikalisch führt jede Überlegung zu dem Standpunkte, die Funkenlänge nicht grösser zu wählen, als für die Röhren, für ihre kräftige X-Strahlen-Emission gut ist; denn man kann mit vergrösserter Schlagweite auch nichts mehr machen und verdirbt sich nur die Röhren dabei.

Praktisch wird dies im vollsten Umfange bestätigt. Auch von Arbeitsergebnissen von mehreren hundert mit meinen Apparaten arbeitenden Instituten, aus eigenen hundertfachen Versuchen wurde diese Thatsache erhärtet. Hätte je die Überlegung oder das Resultat mir Beispiele des Gegenteils gebracht, dargethan, dass etwaige Nachteile der von mir eingeführten Betriebsart die Vorteile überwiegen oder sie minderwertig machen, so hätte ich nicht gezögert, sofort diese Ergebnisse bekannt zu geben und meine Konsequenzen daraus zu ziehen. Friedrich Dessauer, Aschaffenburg.

Bücherbesprechungen.

J. Stark. **Das Wesen der Kathoden- und Röntgenstrahlen.** Leipzig 1904. Preis Mk. —,80.

Die Abhandlung ist besonders deswegen lesenswert, weil sie am Schlusse eine populäre Darlegung der gegenwärtig in Physikerkreisen am wahrscheinlichsten geltenden Theorie der Röntgenstrahlen enthält, einer Theorie, nach der wir es bei den letzteren lediglich mit Ätherschwingungen, d. h. also mit einer dem Lichte sehr nahe verwandten Erscheinung zu thun haben. Jene Schwingungen sollen sich nämlich darnach von denen des Lichtes nur durch ihre viel kleinere Wellenlänge, sowie auch noch durch ihren mehr stossartigen Charakter unterscheiden; und das Zustandekommen derselben denkt man sich ferner in der Weise, dass die elektrisch geladenen Kathodenstrahlenteilchen bei ihrem Aufprall auf die Antikathode wegen ihrer enormen Geschwindigkeit in ganz ausserordentlich kurzer Zeit zum Stehen gebracht werden und hierbei wie ein plötzlich unterbrochener elektrischer Strom Induktionterscheinungen, d. h. Erschütterungen des Äthers hervorrufen, deren Wellenlänge dann eben kürzer wird als diejenige des Lichtes. Ja, der Verf. berechnet sogar diese Wellenlänge auf Grund der Annahme, dass jene Teilchen nach Durchlaufung einer halben Molekülbreite ihre ganze Geschwindigkeit eingebüsst haben und findet dann jene Grösse gleich 0,00001 cm, eine Zahl, die thatsächlich etwas kleiner ist, als die Wellenlänge des äussersten bekannten ultravioletten Lichtes aber immerhin noch ungefähr 1000 mal so gross als diejenige, welche nach den Versuchen von Haga und Wind sowie auch nach denen des Referenten als die oberste Grenze der Wellenlänge der Röntgenstrahlen anzusehen ist.

---

[1]) Vergl. Zeitschrift für Elektrotherapie, Heft 8, 1903.

Andererseits kommt es nun aber wieder dem Standpunkte des Verfassers zu gute, dass er sich einesteils bei seinen Rechnungen um eine Einheit im Exponenten der 10 versehen hat — wodurch nämlich die sich auf Grund seiner Annahmen ergebende Wellenlänge schon auf 0,000001 cm herabsinkt — und dass andernteils auch seine Theorie sich leicht soweit modifizieren lässt, um mit ihrer Hilfe auch noch auf eine viel kleinere Wellenlänge zu kommen. So braucht man, um z. B. die von Haga und Wind angenommene Grössenordnung der Röntgenstrahlenwellen zu finden, nur anzunehmen, dass das Kathodenstrahlenteilchen bei seinem Aufprallen auf die Antikathode schon auf dem zweihundertsten Teile des Molekül-durchmessers zum Stehen komme. Mit dieser grossen Elastizität verliert nun aber allerdings die in Rede stehende Theorie auch wieder jede entscheidende Kraft, und sie kann dieselbe offenbar auch erst dann erlangen, wenn die Wellenlänge der Röntgenstrahlen bereits durch unzweideutige Versuche festgelegt wurde. Dies letztere ist nun aber nach der Ansicht des Referenten bisher noch durchaus nicht geschehen. Walter (Hamburg).

Dr. H. E. Schmidt. **Kompendium der Röntgentherapie.** Verlag von August Hirschwald. Berlin 1904. Preis Mk. 1,20.

Das vorliegende Kompendium erfüllt ein Bedürfnis indem es in ausführlicher und klarer Darstellung die Art der Röntgentherapie des Universitätsinstituts für Lichtbehandlung in Berlin schildert. Dem Buch ist ein kurzes Vorwort von Prof. E. Lesser beigegeben, in welchem er die Schwierigkeit und Verantwortung, welche der Arzt bei der Behandlung mit Röntgenstrahlen übernimmt, hervorhebt. „Die Röntgenstrahlen sind ein gefährliches Mittel, schreibt Lesser, und wer sie nicht durch sorgfältige Übung und lange Erfahrung genau kennt, der kann mit ihnen das grösste Unheil anrichten. Daher ist die Röntgenbehandlung nicht geeignet, Gemeingut der Ärzte zu werden, sie erfordert eine ganz spezielle Vorbildung. Und trotzdem ist die Kenntnis der Krankheiten, welche günstig durch dieses Agens beeinflusst werden, für jeden Arzt von grösstem Interesse, nicht nur theoretisch, sondern auch praktisch, indem er hierdurch in die Lage versetzt wird, einzelnen seiner Patienten eine raschere und sicherere Heilung zu verschaffen, als dieses bisher möglich war."

Der erste Teil umfasst eine Beschreibung des Röntgen-Instrumentariums und seiner Handhabung. Besonderer Wert wird auf die Besprechung des Wehneltschen Unterbrechers, sowie auf die Bedeutung der Walterschaltung gelegt. Sehr klar ist die Beschreibung der verschiedenen Röhren, welche für die Therapie von Bedeutung sind. Das Chromoradiometer von Holzknecht wird vom Verfasser etwas skeptisch beurteilt, was im Gegensatz zu den meist sehr enthusiastischen Empfehlungen anderer Autoren steht.

Der zweite Teil ist der Therapie im speziellen gewidmet und bringt zunächst eine kurze Besprechung der Entwicklung derselben sowie der Wirkung der Röntgenstrahlen auf die menschliche Haut. Sodann folgt eine Darstellung der Behandlungsmethode, wie sie im Institut für Lichtbehandlung in Berlin gebräuchlich ist. Recht zweckmässig erscheinen die verschiedenen Schutzbleimasken für die Patienten. Entschieden zu wenig Wert legt der Autor auf den Schutz des Arztes. Es genügt nach Ansicht des Referenten absolut nicht, dass der behandelnde Arzt seine Stellung ausserhalb des Strahlungsbereiches der Röhre nimmt, unbedingt sind Bleischutzwände ausserdem in Anwendung zu bringen. Die Publikationen über Wirkungen der Röntgenstrahlen auf innere Organe geben genügend Veranlassung, die Schutzmassregeln im weiten Umfange derart zur Anwendung zu bringen, dass der Arzt vor Röntgenstrahlen auch geringer Intensität völlig bei seiner Arbeit geschützt bleibt.

Es folgt sodann eine kurze Darstellung der Indikationen für die verschiedenen der Röntgenbehandlung zugänglichen Krankheiten.

Das Buch ist seiner guten Übersicht und seiner Kürze wegen den mit der Röntgentherapie beschäftigten Ärzten zu empfehlen. Albers-Schönberg (Hamburg).

Belot: **La Radiothérapie.** G. Steinheil, Paris 1904. Preis Frcs. 15,—.

Das vorliegende grosse Werk von Belot über die Radiotherapie beweisst, welche ausserordentliche Bedeutung dieser neuen Heilmethode zukommt und welche Ausdehnung dieselbe bereits in allen Kreisen der Ärzte gefunden hat.

Dem Buche ist eine Vorrede von Brocq vorausgeschickt. Das Buch zerfällt in drei Hauptteile. Der erste ist vorwiegend der geschichtlichen Entwicklung der Röntgenschen Entdeckung gewidmet. Die verschiedenen Apparate, welche heutzutage zur Erzeugung der Röntgenstrahlen angewendet werden, finden eine eingehende Behandlung. Besonders interessant für Deutsche ist die ausführliche Besprechung der statischen Maschinen. Die neueren Messmethoden für Röntgenstrahlen sind der Gegenstand gründlicher Bearbeitung geworden. Die Bedeutung, welche dem Holzknechtschen Chromoradiometer zukommt, wird vom Verfasser kritisch gewürdigt. Neben den Vorzügen dieses Instrumentes werden auch die Nachteile desselben objektiv besprochen. Interessant ist die Montierung der

Röhre in dem vom Verfasser konstruierten Gehäuse. Letzteres gestattet die sachgemässe Bestrahlung jedes beliebigen Körperteils, sowohl in aufrechter wie in liegender Stellung. Die Röhren, welche Belot anwendet, sind ausschliesslich französisches Fabrikat und durchweg mit der Osmo-Reguliervorrichtung versehen. Referent kann in das Lob dieser Reguliervorrichtung nicht unbedingt einstimmen, da dieselbe nach seinen Erfahrungen, namentlich bei älteren Röhren, ausserordentlich häufig versagt. Eine Ventil- oder Drosselröhre wird vom Verfasser stets in Anwendung gebracht.

Der zweite Teil des Buches bespricht die Wirkung der Röntgenstrahlen bezüglich ihres physiologischen Effektes. B. stellt sich auf den auch in Deutschland allgemein als richtig erkannten Standpunkt, dass ausschliesslich die Röntgenstrahlen die bekannten Wirkungen hervorrufen. Die verschiedenen Methoden der Behandlung, wie sie in Frankreich und in anderen Ländern üblich sind, werden alsdann eingehend geschildert. Hierauf folgt eine kritische Zusammenstellung der Indikationen für die Röntgentherapie.

Der dritte Teil des Buches widmet sich klinischen Besprechungen. Die verschiedenen Hautkrankheiten und ihre Beziehung zur Röntgentherapie werden besprochen und die Erfolge resp. die Misserfolge aufgezählt.

Das ganze Buch ist die reife Frucht jahrelanger Arbeit und wird wesentlich dazu beitragen, die Kenntnis der Röntgentherapie zum Nutzen der Kranken auszubauen und zu verbreiten.

Bei einer zweiten Auflage dürfte es sich empfehlen, die zahlreich zitierten Eigennamen nicht französischer Autoren bezüglich ihrer Orthographie einer Revision zu unterziehen, ferner ein kleines sprachliches Missverständnis Seite 365 letzte Reihe zu verbessern.

Das Buch ist, wie alle aus dem bekannten Verlag von Steinheil stammenden Werke, auf das Beste ausgestattet und bringt eine grosse Anzahl vorzüglicher Reproduktionen. Besonderes Interesse verdienen die sehr schönen Porträtwiedergaben im letzten Teil. Albers-Schönberg (Hamburg).

Hildebrand, Scholz, Wieting: **Das Arteriensystem des Menschen im stereoskopischen Röntgenbild.** Verlag J. F. Bergmann, Wiesbaden 1904. 2. Auflage. Preis Mk. 3,60.

Das vorliegende Werk, von dem zur Zeit die zweite unveränderte Auflage vorliegt, hat sehr schnell einen grossen Kreis von Freunden erworben. Es ist dieses nicht zu verwundern, da die stereoskopischen Bilder, welche das Arteriensystem des Menschen veranschaulichen, von einer solchen Güte der Ausführung sind, dass der Atlas mit Recht zu den besten Lehrmitteln auf diesem anatomischen Gebiete zu zählen ist. Der neuen Auflage ist ein Vorwort von Kümmell vorangeschickt. Wir können nur die Hoffnung aussprechen, dass auch die folgenden Bände in der gleichen Güte in zweiter Auflage gebracht werden mögen, wie das vorliegende Werk, das wir namentlich für das Studium im anatomischen Unterricht an den Hochschulen bestens empfehlen. Albers-Schönberg (Hamburg).

Vereine und Kongresse.

76. Versammlung deutscher Naturforscher und Ärzte in Breslau 1904.

Therapeutische Verwendung der Kathodenstrahlen und Demonstration neuer Brandmethoden.

Von

Dr. med. **H. Strebel**, München.

Nach dem heutigen Stand der Strahlungstherapie wird man sich wohl nur schwer der Anschauung mehr verschliessen können, dass bestimmte Formen des Lupus, ferner die Cancroide, Epitheliome, Papillome, ja selbst günstig situierte Formen des Carcinoms und des Sarkoms durch Röntgenstrahlen günstig beeinflusst, in besonders glücklichen Fällen sogar definitiv geheilt werden können. Allerdings muss vor einer kritiklosen Anwendung der Röntgenstrahlen besonders von einer Richtung, die in ihnen das Allheilmittel findet, energisch gewarnt werden, und sicherlich haben diejenigen Chirurgen recht, welche nicht zugeben wollen, dass man Fälle, welche für eine Messeroperation gute und beste Chancen bieten, erst noch oder gar allein mit Röntgenstrahlen behandelt, weil eben erfahrungsgemäss in vielen Fällen besonders von Carcinom und Sakrom dies Verfahren total versagt. Es giebt aber eine Reihe von Carcinomfällen, und hierher gehören besonders solche mit oberflächlichem Sitz, oberflächliche und gut zugängliche Rezidivformen, metastatische Krebsknoten, ferner eine Reihe von Sarkomformen, welche von kompetenten Röntgentherapeuten und Chirurgen zur teilweisen oder totalen

Rückbildung gebracht werden konnten. Die Möglichkeit der Beeinflussung des Krebses durch Röntgenstrahlen liegt darin, dass diese Strahlen einen deletären Einfluss ausüben auf die Blutgefässe, sowie auf die Zellteilungsvorgänge der Epithelzellen (Perthes, Scholtz, Exner, Halkin, Holzknecht, Mikulicz, Fittig, Heinecke u. a.) des normalen und pathologischen Gewebes. Während aber das normale Epithelgewebe vermöge des engen Zusammenhanges mit dem Körper sich nach überstandener Röntgenirritation wieder erholen kann, geht das widerstandslose Epithelgewebe des Carcinoms sowie das Spindelzellengewebe einzelner Sarcome unter dem Einfluss der Röntgenstrahlen zu Grunde. Diese Wirkung reicht nach Perthes u. a. bis auf einen Centimeter in die Tiefe, und die Erfahrung zeigt, dass Krebsgewebe öfters bis zu dieser Tiefe vernichtet wurde. Es existieren merkwürdigerweise in der Reaktion der Carcinome besonders aber der Sarkome von vollständig gleichem histologischen Bau bedeutende Differenzen, indem sich manche Tumoren beeinflussen lassen, während andere total refraktär bleiben. Die Ursachen dieses differenten Verhaltens sind nicht aufgeklärt.

Was nun das Cancroid, Epitheliom, Papillom angeht, so liegen hier die Verhältnisse noch viel günstiger als beim Carcinom, und es existiert bereits eine Statistik von vielen Hunderten von Fällen, aus der mit aller Sicherheit zu entnehmen ist, dass durch ein richtiges Vorgehen genannte Krankheitsformen definitiv und ohne Rezidiv geheilt werden können. Absolut refraktär scheinen sich nur wenig Fälle zu verhalten. Der mehr in die Tiefe wuchernde rasch wachsende Hautkrebs bietet jedoch weniger günstige Chancen.

Durch eine Reihe von Versuchen (Exner, Holzknecht, Scholtz, Strebel u. a.) wurde dargethan, dass auch das Radium im Stande ist, durch seine Strahlung alle bösartigen Tumoren zu beeinflussen, und zwar hat es den Anschein, als ob die deletäre Energie des Radiums eine viel grössere sei als die der Röntgenstrahlen und zwar deswegen, weil die Beeinflussung der Blutgefässe eine viel stärkere ist. Nun aber hat man zur Erreichung prompter Radiumreaktionen eine hochwertige Substanz nötig, welche leider ihres Preises wegen schwer oder gar nicht zu beschaffen ist. Man ist deshalb gezwungen, mit einer minimalen Menge von Radium zu arbeiten, das in eine Ebonitkapsel eingeschlossen nur linsengrosse Reaktionen durch eine Bestrahlung hervorrufen kann. Es ist daher die zur Erzeugung von therapeutischen Effekten notwendige Zeit eine sehr grosse, da man eine grössere Fläche nur durch langsames Nebeneinandersetzen von Reaktionen mühsam beherrschen kann. Ich habe allerdings insofern eine Verbesserung gebracht, als ich bei stärkeren Tumoren nicht die epidermatische Applikation des Radiums verwendete, sondern die intratumorale, wobei das Radium in die Spitze eines Troikart eingeschlossen, direkt mitten in die Krebssubstanz hineingestossen wird.

Ich war nun in der Lage durch Verwendung einer an sich schon bekannten Strahlungsart, der durch ein Lenardsches Aluminiumfenster aus dem Vakuum herausgetretenen äusseren Kathodenstrahlen, einen Ersatz für Röntgen- und Radiumstrahlen zu bringen, der vor beiden Strahlungsarten entschiedene Vorteile voraus hat. Diese Kathodenstrahlen zeigen physikalisch grosse Ähnlichkeit mit den Strahlen des Radiums, sie durchdringen mit Leichtigkeit dünne Schichten von Holz, Papier, Horn, Metall, werden aber durch Glas und Bergkrystall total absorbiert, erregen Phosphoreszenz, entfalten chemische Wirkungen, erzeugen Ozon, entladen positiv und negativ elektrisch geladene Flächen, erzeugen im freien Raum Röntgenstrahlen, jonisieren die Luft, lassen sich durch Magneten ablenken und verhalten sich in Gasen wie Licht in trüben Flüssigkeiten. Die von mir angestellten Bakterienversuche ergaben eine Wirksamkeit, welche anscheinend der des Radiums sicher aber derjenigen der Röntgenstrahlen überlegen ist. Auf der Haut meines Vorderarms konnte ich Entzündungen erzeugen, welche mit der Röntgen- und Radiumdermatitis im allgemeinen übereinstimmen. Es gilt auch für die Kathodenstrahlen das für Radium- und Röntgenstrahlen aufgestellte Gesetz (Kienböck, Holzknecht), dass die Dermatitis bezüglich ihrer Stärke abhängt von der für die Zeiteinheit in der Haut absorbierten Strahlenmenge. Ich war schliesslich im Stande, durch eine Exposition von 5 Minuten unter günstigsten Bedingungen bei mässigem Energieaufwand eine deutliche Hautreaktion zu erzielen. Die Entzündung tritt um so früher auf, je stärker die Strahlenausgabe war. Im Verein mit Herrn Professor Donle ist es gelungen, die Kathodenstrahlen im freien Raum bis auf ca. 60—80 cm Entfernung vom Fenster zu bringen, wobei der Leuchtschirm noch deutlich das Schattenbild der Handknochen erkennen liess. Möglicherweise ist die von uns erzielte Strahlung keine reine, insofern als ja durch Kathodenstrahlen das Aluminiumfenster auch zur Ausgabe von reinen Röntgenstrahlen veranlasst werden kann. Jedenfalls aber handelt es sich um eine ganz weiche Strahlung, welche chemisch-biologisch sehr wirksam ist, also für therapeutische Absichten die günstigsten Chancen bietet. Leider stösst die Produktion der Kathodenstrahlen noch auf technische Schwierigkeiten, so dass die allgemeine Benutzung erst erfolgen kann, wenn ein von der Luftpumpe unabhängiges Kathodenrohr zur Verfügung steht. Wir hoffen aber bald in der Lage zu sein, ein derartiges Rohr den Kollegen zur Verfügung zu stellen.

Trotzdem nun das Arbeiten mit den Kathodenröhen ein sehr mühsames ist, war ich doch in der Lage, einige therapeutische Versuche anstellen zu können. Ich habe Gelegenheit genommen, einige Fälle von Lupus und Epitheliom mit Kathodenstrahlen zu behandeln. Die Exposition dauerte jeweils

bis zu 10 Minuten. Die Reaktionen traten in gleicher Weise wie beim Radium schon 5 bis 10 Stunden nach der Bestrahlung ein und dauerten mehrere Wochen an. Es zeigte sich Sekretion mit Epithelabstossung, die langsam wieder überhäutete. Die bestrahlten Lupusknoten sind nicht mehr zu erkennen, anscheinend hat sich gutes Narbengewebe gebildet. Bei den zwei von mir behandelten Epitheliomen, eines an der Nase, einer am Ohr, beide etwa 10-Pfennigstückgross — zeigte sich Rückgang der Infiltrationen und nach Ablauf der Reaktion glatte Überhäutung. Die Narbenbildung sieht gut aus, zeigt weder Schuppung noch Blutgefässerweiterungen.

Ich möchte noch speziell darauf hinweisen, dass die Kathodenstrahlen dem stark wirksamen Radium deswegen besonders überlegen sind, weil sie bei mindestens gleicher chemischer Energie in viel grösserer Menge erzeugt werden können. Man ist so im Stande, das Bestrahlungsobjekt in einer Entfernung von 5 cm vom Fenster aufzustellen, wodurch bei der ausgesprochenen Dispersionsfähigkeit der Kathodenstrahlen eine grössere Fläche auf einmal bestrahlt werden kann. Man hat dann nur die Bestrahlungszeit um das drei- bis fünffache zu verlängern. Ferner bietet die Einführung der Kathodenstrahlen in Körperhöhlen keine Schwierigkeiten, sie gelingt sogar viel besser als bei Röntgenstrahlen, weil eben die Dispersion der Kathodenstrahlen einen grossen Vorteil darstellt gegenüber der geradlinigen Fortleitung der Röntgenstrahlen. Ich glaube mich auf Grund der bisherigen Erfahrung zu der Annahme berechtigt, dass die Kathodenstrahlen mit den Röntgen- und Radiumstrahlen in Konkurrenz treten können und dass sie speziell in der Behandlung bösartiger pathologischer Gebilde ebenso wie diese Verwendung finden können.

Neue Brandmethoden.

Die heute üblichen Brandmethoden mittelst Glüheisen, Thermokauter, Galvanokauter haben meines Erachtens alle den Nachteil, dass die Hitzequelle in den Brennkörper selbst hinein verlegt wird. Setzt man einen glühenden Metallkörper auf das lebende Gewebe auf, so wird das Metall sofort dunkel, das Glühen hört auf und man ist gezwungen, zu warten, bis man das Metall wieder in glühenden Zustand gebracht hat. Das giebt nicht nur zu Unbequemlichkeiten im Arbeiten, Zeit- und Blutverlust, ungenügender Brandwirkung Anlass, sondern vor allem ist die unter Umständen doch zu wünschende Tiefenwirkung nicht zu erreichen. Dass diese meine Behauptung richtig ist, lässt sich experimentell sehr leicht feststellen, indem selbst der durch glühende Eisenstücke erzielte Brandschorf kaum die Dicke von 2 mm erreicht. Übrigens hat Hoppe in einer grossen Arbeit (das Feuer als Heilmittel 1847) genaue diesbezügliche Messungen angestellt. Auch die Praxis beweist die geringe Tiefenwirkung glühender Metalle dadurch, dass nach den meisten Kauterisationen von Lupus, Cancroid, Carcinom bald wieder Rezidiv erfolgt, weil eben die pathologischen Zellen in der Haut nicht tief genug vernichtet wurden.

Der Grund für diese ungenügende Brandwirkung liegt in der ganz unglaublichen Abkühlung, welche durch das strömende Blut veranlasst wird und welche eine sekundäre Hitzequelle wie sie doch das glühende Messer darstellt, sofort derartig abkühlt, dass von einer Tiefenwirkung gar keine Rede mehr sein kann. Das Heissluftverfahren von Holländer arbeitet mit einer Hitzequelle, welche als solche mit dem lebenden Gewebe nicht in Kontakt kommt, also auch keine Abkühlung erfahren kann. Zwar wird die strömende Heissluft ebenfalls durch das Blut zum Teil in ihrer Wirkung aufgehoben, aber da kontinuierlich neue heisse Luft zuströmt, gelingt es doch, der Abkühlungswirkung des Blutes genügend entgegen zu arbeiten.

Ich habe nun in der Photokaustik ein neues Verfahren veröffentlicht, welches nach bisheriger Erfahrung für eine ganze Reihe von Fällen grosse Vorzüge vor jeder anderen Kaustik bietet. Das Verfahren besteht darin, dass man von einem elektrischen Lichtbogen ausgehende Wärmestrahlen mit Hilfe eines kleinen Hohlspiegels sammelt und zu einem kleinen Lichtkegel konzentriert auf die zu kauterisierende Hautstelle richtet. Die Lampe ist zierlich gebaut, und kann man mit derselben sehr gut in Narkose arbeiten. Die Temperaturgrade sind bedeutend höher als die durch Heissluft erzielbaren. Dementsprechend sind auch die Erfolge z. B. bei Lupus ausgezeichnete. Es lassen sich mit Hilfe der Photokaustik, die sich die Brennglasätzung mittelst Sonnenlicht zum Vorbild genommen hat, ausgedehnte Lupusherde in einer einzigen Sitzung ohne Rezidiv beseitigen. Von Interesse ist der Umstand, dass man die Schmerzhaftigkeit des Verfahrens durch einen einfachen Kniff ganz bedeutend heruntersetzen kann. Zu diesem Zwecke verwende ich kleine Kühlkompressorien aus Metall mit einer kleinen Öffnung in der Mitte. Durch ein solches Kompressorium lässt man Wasserleitungswasser fliessen und setzt es auf die zu behandelnde Lupusfläche so auf, dass der Lupusknoten in die Offnung des Kompressoriums hineinfällt. Die durch das strömende Wasser erzielte Abkühlung ist so bedeutend, dass die sonst lebhafte Schmerzempfindung ganz bedeutend herabgesetzt wird, ohne dass doch dabei der Strahlenkegel an Wärme verliert.

Ein besonderer Vorteil der Photokaustiklampe ist der, dass sich sowohl kleinste wie sehr grosse Brandflächen ganz nach Wunsch erzielen lassen. Will man grosse Hautflächen kauterisieren, so entfernt man am besten den Blendkegel vor dem Spiegel, wodurch die Brandwirkung ihre volle Leistung zum Ausdruck bringt, indem die strahlungshemmenden Metallteile aus der Strahlungsbahn wegfallen. Da aber bei diesem Vorgehen wegen des optisch ungenauen Brennpunktes neben Verbrennungen dritten

Grades auch solche zweiten und ersten Grades auftreten, wenigstens in den Randteilen der kauterisierten Flächen, welche nach der Narkose zu grosser Schmerzhaftigkeit Anlass geben, helfe ich mir dadurch, dass ich die Brandstellen ersten und zweiten Grades vor Schluss der Operation nochmals mit dem rotglühenden galvanokaustischen Flachbrenner bestreiche. Dadurch bilden sich ganz oberflächliche Verbrennungen dritten Grades, die Hautnerven werden zerstört und der Patient fühlt nach dem Erwachen absolut keinen Schmerz. Ausserdem hat dieses kombinierte Verfahren den Vorteil, dass man infolge der geringen Tiefenwirkung des Galvanokauters schöne Übergänge in das gesunde Gewebe erhält und damit einen guten kosmetischen Effekt. Die nach Photokaustik auftretenden Narben fallen meist sehr schön aus. Ich verwende die Photokaustik neben Röntgen- und Finsenbehandlung, weil dadurch eine Lupusbehandlung ungemein abgekürzt wird und weil bei richtiger Technik Rezidive von vornherein vermieden werden können.

Als ein weiteres Brandverfahren, bei dem die Hitzequelle nicht durch Blutabkühlung beeinflusst werden kann, habe ich das Flammenbrandverfahren (Phlogokaustik) ausgebildet, bei welchem eine aus der Gasleitung entnommene und durch Gebläse hergestellte Spitzflamme auf das zu kauterisierende Gewebe gerichtet wird. Wie ich im Verlauf meiner Versuche nachträglich erfahren habe, hat bereits Nelaton das Leuchtgas zu diesem Zweck verwendet, es wurde aber sein technisch unvollkommenes Verfahren durch den Thermokauter verdrängt. Im Verlaufe meiner Versuche, ein absolut sicheres Verfahren zu finden, um auch ganz tiefe Kauterisationen vornehmen zu können — ich dachte dabei hauptsächlich an die Vernichtung grösserer Geschwulstmassen — kam ich dazu, das Knallgasgebläse mit dem Leuchtgasgebläse zu kombinieren, und lassen sich mit diesem Verfahren die höchsten überhaupt erreichbaren Temperaturen erzielen. Der zugeführte reine Sauerstoff vergast zum grössten Teil die oberflächlichen Kohlenschichten des Gewebes. Das Instrument ist sehr handlich, doch gehört einige Übung dazu, mit der Flamme umzugehen. Trotz der hohen Temperaturen hat das Flammenbrandverfahren den grossen Vorteil, dass wenig seitliche Wärmestrahlen vorhanden sind, die namentlich beim Glüheisen sehr lästig werden. Als weiterer Vorteil ist der Umstand zu betrachten, das keine Verklebungen mit dem Gewebe eintreten können wie beim Glüheisen. Allerdings lässt sich die Flamme nicht so ohne weiteres für Körperhöhlen verwenden; schliesslich aber lässt sich doch unter Verwendung eines Kaltwasserkühlkompressoriums in der Art eines doppelwandigen Scheidenspiegels auch die Kauterisation der erreichbaren Uterusteile vornehmen. Die Tiefenwirkung des Flammenbrands kann nach Belieben gesteigert werden und zwar abhängig von der Annäherung der Flamme und von der Behandlungsdauer. Es kann so z. B. ein grosser Teil der oberflächlich gelegenen Krebstumoren (Inoperabler Brustkrebs) durch und durch zur Gerinnung gebracht werden. Es gelangt dabei nur die oberste Schichte zur Verkohlung und zwar in der Dicke von einigen Millimetern, weil die Hauptmasse des verkohlten Gewebes durch den Sauerstoff zur Vergasung gebracht wird. Diese Verkohlungsschichte bildet eine Art Schutz gegen tiefere Verkohlung; aber die Hitze dringt durch Leitung in die Tiefe und es tritt Eiweissgerinnung ein, die sich bei Tumoren sehr gut zur Abtötung des Tumors verwenden lässt. Die durch eine solche Behandlung zur Gerinnung gebrachten Gewebe stossen sich innerhalb einiger Wochen ab. Der Defekt füllt sich durch Granulationen und überhäutet sich später von selbst bei kleineren Brandflächen. Bei grösseren muss eventuell transplantiert werden. Die Abschützung der Umgebung bei der Operation geschieht durch nasse Watte oder Kühlkompressorium. Ich habe das Flammenbrandverfahren hauptsächlich mit Rücksicht auf diese Gerinnungsbehandlung der Krebstumoren ausgebildet, bin aber natürlich noch nicht im Stande, Definitives über den Wert dieser Methode auszusagen.

Sektion für Dermatologie.

Holzknecht (Wien): **System der Strahlungstherapien.** Die sechs Elementarstrahlungen und die zahlreichen praktischen Strahlungsquellen werden kurz von den in Betracht kommenden Gesichtspunkten (physikalische Eigenschaften, künstliche Transformation; Verteilung im Gewebe, eventuelle natürliche Transformation, Art der Gewebs-, Organ- und Allgemeinwirkung, Empfindlichkeit der Zellgattungen Verteilung der Reaktion, praktische Applikabilität und therapeutische Erfahrung) abgehandelt. Für die unsichtbaren Strahlungen (Ultraviolett, Kathodenstrahlen, Radiumstrahlen, Röntgenstrahlen) wird mit Goldstein eine terminale Unifizierung angenommen, dahingehend, dass die drei letzteren bei der Absorption in Ultraviolett umgewandelt werden und dieses die Wirkungen übt. Für die sichtbaren Farbstrahlen und Wärmestrahlen ist kein Grund zur Annahme einer solchen Transformation. Hinsichtlich der biologischen Wirkung beträfe die chemische Schädigung alle tierischen und pflanzlichen Zellen und Gewebe, die einen mehr, die anderen weniger. Das pathologische lymphoide Gewebe sei das empfindlichste, das Knochengewebe das unempfindlichste. Junges empfindlicher als altes, die pathologischen Abkömmlinge empfindlicher als die normalen Zellen. Die Epithelzellen, das junge Granulationsgewebe empfindlicher als die Gefässe. Die multiple kurative Wirkung läge darin, dass viele pathologische Gewebe empfindlicher sind als die normalen neben und über ihnen. Theorie der relativen Elektion. (Der dritte Teil des Vortrages erscheint ausführlich in dieser Zeitschrift.) Autoreferat.

Rosenthal (München): **Über die Erzeugung intensiver Röntgenstrahlen für therapeutische Zwecke.** Auf einen Vortrag, den er im Jahre 1896 auf der Naturforscher-Versammlung zu Frankfurt a. M. über die Erzeugung intensiver Röntgenstrahlen gehalten hat, bezugnehmend, erwähnt der Vortragende zunächst, dass er in den nachfolgenden Betrachtungen unter dem Ausdruck „intensive Röntgenstrahlen" nicht den rein physikalischen Begriff der Intensität eines Strahles versteht — leider sind wir ja nicht einmal in der Lage, die Energie der Röntgenstrahlen überhaupt messbar nachweisen zu können — sondern er nennt vielmehr die Röntgenstrahlen, oder richtiger das Röntgenstrahlengemisch um so intensiver, in je kürzerer Zeit man durch dasselbe eine gewünschte Wirkung erhalten kann, bezw. eine je stärkere Wirkung es in einer bestimmten Zeit hervorzurufen vermag.

Man wird also praktisch diese Intensität der Röntgenstrahlen im engeren Sinne von dreierlei Gesichtspunkten aus zu betrachten haben: 1. in Bezug auf die Einwirkung auf photographische Platten oder sonstige chemische Substanzen, wie Goldsteinsche oder Holzknechtsche Salze, 2. in Bezug auf die Erregung von Fluoreszenz, also auf den Durchleuchtungsschirm, entsprechend der direkten Durchleuchtung mittels Röntgenstrahlen, 3. in Bezug auf die Einwirkung auf lebendes Gewebe, auf Zellen, Bakterien und dergl., eine Einwirkung, welche bekanntlich in jüngster Zeit sehr schöne, vielversprechende Erfolge aufzuweisen hat.

Ohne auf die unter 1 und 2 genannten Punkte, welche an anderer Stelle behandelt werden sollen, einzugehen, bespricht der Vortragende kurz die verschiedenen Stromquellen zur Erzeugung intensiver Röntgenstrahlen und kommt zu dem Resultat, dass auch heute noch, wie vor acht Jahren, geeignete Induktorien sich hierfür am besten verwenden lassen.

Ein grosser Fortschritt ist bezüglich der Unterbrecher für die Induktorien gemacht worden, zuerst durch den Boasschen Quecksilberstrahlunterbrecher und dann durch den Wehneltschen und Simonschen Flüssigkeitsunterbrecher. Eine Modifikation des letzteren, der nach Angaben des Vortragenden von der Polyphos-Gesellschaft gebaut wird, hat sich bei einer grossen Zahl von Röntgeneinrichtungen sehr gut bewährt.

Sehr wesentliche Verbesserungen haben seit 1896 die Röntgenröhren erfahren, besonders in Bezug darauf, gerade die jeweils wünschenswertesten Strahlen und diese möglichst konstant zu erhalten, und in Rücksicht auf ihre Haltbarkeit. Es wurden nun die mannigfachen Faktoren kurz besprochen, von welchen diese beiden für die therapeutische Anwendung sehr wichtigen Punkte wesentlich abhängen, und dann eine solche Röhre, welche die genannten Eigenschaften im hohen Grade besitzt, — die vom Vortragenden angegebene und von der Polyphos-Gesellschaft München hergestellte Platineisenröhre — demonstriert, die bereits vielfach und mit sehr guten Erfolgen Anwendung gefunden hat.

Nachdem noch einige Betrachtungen über die zweckmässigste Unterbrechungszahl angestellt worden, teilt der Vortragende seine Ansicht — vom physikalischen Standpunkte aus — darüber mit, in welcher Weise am zweckmässigsten mit Röntgenstrahlen therapeutisch zu arbeiten sei:

Über die Bedingungen, unter welchen in der Röntgentherapie möglichst intensive, gewünschte Wirkungen erzielt werden, darüber gehen die Meinungen noch sehr auseinander. Von der einen Seite wird der Krankheitsherd mit schwachwirkenden Strahlen lange Zeit, von der anderen mit sehr stark wirkenden kurze Zeit behandelt. Ein Arzt zieht Strahlen sogenannter weicher Röhren, d. h. von Röhren, die geringe Potenzialdifferenz benötigen, vor; ein anderer Strahlen von entgegengesetzter Art. Der eine exponiert bei grossem Abstand der Röntgenröhre vom Körper, der andere nahe an demselben u. s. w.

Nach Ansicht des Vortragenden ist je nach dem Effekt, der erzielt werden soll, die Art der Röntgenstrahlen verschieden zu wählen. Wenn man z. B. ganz oberflächliche Einwirkungen auf die Haut erhalten will, wird man dieses am besten mit Strahlen, die sehr leicht absorbiert werden, also mit sogenannten weichen Röhren, und bei nicht zu grosser Entfernung der Röhren vom Krankheitsherd, erreichen. Man wird zweckmässig sehr intensive Strahlen dieser Art verwenden, dafür aber nur relativ kurze Zeit bestrahlen, wird aber im allgemeinen der leichteren Dosierung wegen, nicht die ganze notwendige Wirkung durch einmalige Bestrahlung hervorrufen, sondern mit Rücksicht auf die Latenzzeit durch zwei-, drei- oder viermalige, in grösseren Zeiträumen aufeinanderfolgende, um unbeabsichtigte Verbrennungen zu vermeiden.

Soll eine Wirkung nicht nur auf die äussersten Hautpartien, sondern auch auf etwas tiefer gelegene ausgeübt werden, so wird man besser etwas härtere, aber immer noch ziemlich weiche Röhren anwenden. Will man dagegen auf tiefer liegende Organe einwirken, ohne die Hautpartie stärker zu beeinflussen, so hat man Strahlen von grosser Durchdringungskraft zu wählen, und vor dem Auftreffen auf den Körper durch geeignete Substanzen fallen zu lassen, welche die leicht absorbierbaren Strahlen zurückhalten und die durchdringungsfähigeren durchlassen. Es scheint dem Redner überhaupt als ob bis jetzt in der Röntgentherapie viel zu wenig Wert auf die Trennung der verschiedenen Strahlenarten gelegt worden wäre; er ist überzeugt, dass die Erfolge, die ja schon sehr erfreuliche sind, noch bedeutend grössere und insbesondere sicherere werden, wenn diese Forderung mehr berücksichtigt wird. Eines scheint ihm aber sicher zu sein, nämlich, dass man mit der Zeit in der Röntgentherapie, ebenso wie

dieses bereits in der Röntgenographie der Fall ist, bestrebt sein wird, mit intensiven Röntgenstrahlen zu arbeiten, und das Hauptaugenmerk auf die Trennung der Röntgenstrahlenarten zu lenken und darauf, für jeden speziellen Zweck die richtige Strahlenart zu verwenden.

Da man bis jetzt aber — im Gegensatz zu den Lichtstrahlen — eine vollständige Trennung der verschiedenen Röntgenstrahlenarten nicht vornehmen kann, so wird man zweckmässig Röntgenröhren von den erwähnten Eigenschaften verwenden und die nicht gewünschten Strahlen durch Filter z. B. Staniol, nach Möglichkeit ausscheiden, wie dies bekanntlich bereits von verschiedenen Seiten praktisch angewandt wird. Autoreferat.

Müller-Uri (Braunschweig) demonstrierte eine Kollektion von ausserordentlich grossen **Vakuum-Apparaten**, sowie eine Reihe von Neukonstruktionen, die im Laufe der letzten Jahre als Spezialitäten dieses Institutes erschienen sind.

Es sind zu nennen:

1. Die Vakuum-Skala nach Chás R. Cross in drei Ausführungen. Die eine davon (die älteste Art) besitzt die Serienschaltung zur gleichzeitigen Beleuchtung aller sechs Röhren, während die nächste mit Einzelschaltung versehen ist. Neben dieser üblichen Grösse, deren Röhren 50 : 3 cm messen, ist noch eine extragrosse Ausführung mit Röhren von 125 cm Höhe bei 6 cm Weite vorhanden. Diese Einrichtungen sind bekanntlich dazu bestimmt, die aufeinanderfolgenden interessanten Lichterscheinungen zu zeigen, die in einem mit der arbeitenden Luftpumpe verbundenen Rohr beobachtet werden — vom leuchtenden Lichtfaden bis zur letzten Stufe der grünen Glasfluorescenz (Grookes oder Röntgen-Vakuum).

2. Die Kollektion von Geisslerröhren, Kompendium genannt, welche in ausgewählt schönen Exemplaren die sechs Hauptarten der Geisslerröhren herausgreift und dadurch ebenfalls wesentliche Zeitersparnisse bei der Vorführung erzielen lässt. Diese Serie ist in einem Holzrahmen fest montiert und durch einen verschliessbaren Kasten mit Glasscheibe umgeben, der die Kollektion schützt und staubfrei hält und auch vollkommen transportsicher ist. Von der Serie Crookesscher Röhren, sind, nach der Crookes-Gretschelschen Broschüre zusammengestellt, auf Serienbrettern, grosse Apparate, in ausserordentlichen Abmessungen dargestellt, vorhanden. Die Kugelapparate besitzen bis zu 25 cm Durchmesser und ermöglichen daher auch in den grössten Auditorien den ferner Sitzenden die Eigenheiten der Lichterscheinung deutlich wahrzunehmen. Das eine der Serienbretter, mit Kontaktschlitten versehen ermöglicht (ohne das lästige und zeitraubende Umhängen der Drähte) das successive schleunige Einschalten der Einzelröhren.

Die andere Serie kann, gleiche Vakuen vorausgesetzt, gleichpolig verbunden a tempo erleuchtet werden. Sehr grosse Exemplare schöner Mineralien- und Phosphorescenz-Röhren geben herrliche Lichteffekte.

Ausserdem wurden noch demonstriert und vorgezeigt Spektralröhre nach Michelson mit Cadmium-Elektroden, Spektralröhre nach Grammont, D. R. G.-M. und zwei Lupus-Röntgenröhren für elektrotherapeutische Behandlung, D. R. G.-M., die extralange neue Form zur Einführung in Körperhöhlen bestimmt. (Autoreferat.)

Freie Vereinigung der Chirurgen Berlins. 1904. 9. Mai.

Mühsam: **Über Röntgendermatitis.** Bei einem Arzte, der seit 1897 mit Röntgenstrahlen gearbeitet hatte, entwickelte sich 1900 eine Dermatitis der Hände; nach einigen Monaten wurden die Nägel brüchig und im März 1901 trat eine Paronychie am linken Zeigefinger auf, derenthalben der Nagel entfernt wurde. Es blieb ein Geschwür zurück, das nicht heilte. Im September 1903 wegen anhaltender Schmerzen Amputation des Zeigefingers (Prof. Sonnenburg) im Mittelgliede; langsame Heilung (9 Wochen). Mikroskopisch fand sich in dem Geschwür ein Nagelrest erhalten; im übrigen bestand Schwellung des kollagenen Gewebes, basophile Veränderungen (Unna), Endarteriitis obliterans ohne Vakuolenbildung (Demonstration). M. erläutert die akuten und die chronischen Veränderungen, welche an der Hand nach Einwirkung der Röntgenstrahlen auftreten, besonders bei Ärzten und Technikern; er weist auf die ungünstige Prognose der entwickelten chronischen Veränderungen hin und auf die Machtlosigkeit der Therapie und betont, dass das Hauptgewicht auf die Prophylaxe zu legen ist, für die wir bereits ein reichhaltiges Instrumentarium zur Verfügung haben.

Levy-Dorn: **Ein universeller Blenden- und Schutzapparat für das Röntgenverfahren.** Die Grundlage des Apparates bildet eine grosse Bleikiste mit einer kreisförmigen Öffnung auf der Seite, durch welche die Röntgenstrahlen der in der Kiste eingeschlossenen Röhre herausgeleitet werden; um diese Öffnung befindet sich eine Schiebevorrichtung, um Blenden aller Art, auch die Kompressionsblenden, anzubringen. Kleine Bleiglasfenster ermöglichen die Besichtigung des Rohres während des Betriebes. Zur Kontrolle der Qualität der Strahlen ist ein verdeckbares Loch angelegt, über das ein Tastobjekt geklemmt wird, und zwar so, dass es die seitlichen Strahlen treffen. Die Bleikiste kann trotz der Schwere durch einen besonderen Mechanismus gedreht, seitlich vertikal verschoben werden. Die Patienten können unter der Kiste auf einem mit Rollen versehenen Untersuchungstisch mühelos hin- und hergeschoben werden.

Berliner militärärztliche Gesellschaft. 1904. 21. April.

Brugger demonstriert eine grössere Zahl von **Röntgenphotographien**; darunter war ein Mann, bei dem von Langenbeck 1867 wegen Ankylose des Schultergelenks die subperiostale Resektion des Oberarmkopfes gemacht hatte, und den er 1874 in seiner Arbeit als Paradefall mitgeteilt hat. Das Resultat der Resektion und Nachbehandlung war ganz ausgezeichnet gewesen. Durch die Röntgenaufnahme ist aber festgestellt, dass sich nicht ein neuer Oberarmknopf gebildet hatte, sondern dass der Humeruskopf zur Pfanne, und der Proc. glenoidalis der Skapula zum Kopf geworden ist. — Der zweite demonstrierte Fall hat Interesse wegen erhobener Versorgungsansprüche. Es war eine Absprengung vom Talus festgestellt worden, worauf der Mann Ansprüche erhob. Eine Durchleuchtung des gesunden Beines ergab aber, dass dort die nämlichen Verhältnisse vorlagen. — Sodann demonstrierte Brugger mehrere Aufnahmen, durch die ein Vorhandensein von Halsrippen festgestellt wurde. Bei einem Manne waren dadurch Beschwerden beim Gewehreinsetzen beim Schiessen hervorgerufen. Endlich wurde eine Reihe von Knochenverletzungen, die das Gelenk in Mitleidenschaft zogen, und mehrere Brüche der kleinen Hand- und Fussknochen, besonders Frakturen des Kahnbeins, demonstriert. Werner (Hamburg).

Journallitteratur.

Deutsches Archiv für klinische Medizin. Bd. LXXXI.

Moritz: **Methodisches und Technisches zur Orthodiagraphie.** Die vorliegende Arbeit ist für die Beurteilung sowohl wie für die Technik orthodiagraphischer Untersuchungen von einschneidender Bedeutung. Da gerade in der letzten Zeit durch die Kontroversen mit Smith die Frage der Orthodiagraphie in den Vordergrund gerückt ist, so kann man die vorliegende Publikation jedem mit dieser Untersuchungsart beschäftigten Arzt zu eingehendem Studium nicht warm genug empfehlen. Im folgenden sollen kurz die in der Arbeit enthaltenen und bewiesenen Thatsachen zusammengestellt werden.

Die Exaktheit der Orthodiagraphie ist eine feststehende Thatsache. Die Befürchtung, dass die Herzsilhouette infolge der Durchstrahlung der Randpartien des Herzens zu klein ausfällt, ist durch Experimente widerlegt.

Von den vier Durchleuchtungsrichtungen kommt vorwiegend die sagittale in Betracht. (Grösster Kontrast. Vorderansicht des Herzens.) Frontale Durchstrahlungen geben, wenn sie gelingen, über die Dicke des Herzens Aufschluss. Zwischen dem Aortenbogen und dem Bogen des linken Ventrikels befindet sich ein Bogen, für dessen Erklärung die Pulmonalis der Conus artheriosus des rechten Ventrikels und das Herzohr des linken Ventrikels zu berücksichtigen sind. Das Verhalten ist wechselnd. Bald kommt das eine, bald das andere der genannten drei Organe in Betracht. Bei Hochstand des Zwerchfells giebt die Orthodiagraphie über die Gesamtgrösse der Vorderfläche des Herzens kein genügendes Urteil. Die Form der Herzspitze kann spitz und stumpf sein. Inspiratorisch wird die Krümmung des linken Ventrikels und des rechten Vorhofs frei. Hieraus ergiebt sich die Konstruktion des unteren Herzrandes. Bei beträchtlicher, linksseitlicher Herzvergrösserung kann infolge von Abweichung der Herzspitze nach hinten Verkürzung des Längsdurchmessers eintreten. Korrekturverfahren hierfür besteht in Tiefenbestimmung der Herzspitze, wodurch der Grad einer event. Schräglagerung des grössten Längsdurchmessers festgestellt wird. (Vergl. Band 7 der vorliegenden Zeitschrift.) Die Bestimmung der Dicke der Brustwand lässt sich auf orthodiagraphischem Wege erzielen. Gute Kontraste der Bilder werden durch harte Röhren in Verbindung mit Bleiblenden garantiert. Gut abstufbarer Primärstrom sowie elektrolytischer Unterbrecher und widerstandsfähige Röhren sind erforderlich.

Die inspiratorisch geblähten Lungen sind durchlässiger als die exspiratorisch verdichteten; desgleichen ist die Lunge im Stehen durchlässiger als im Liegen. Pleuritische Ergüsse, Schwarten oder Lungenverdickungen erschweren oder verhindern die Durchleuchtung. Die Lotmarken und der Herzrand sollen sich aufeinander zu bewegen, es empfiehlt sich nicht am Herzrand entlang zu zeichnen. Die inspiratorischen Verschiebungen des Herzens, sowie seine Kontraktionen stören bei ruhiger Atmung nicht. Die lineare Exkursion des Herzrandes ist sehr gering. (Bei einem Basedow betrug bei lebhafter Herzaktion die lineare Exkursion der Spitze nur 0,6 cm.) Projektionen mit divergierenden Strahlen bedingen erhebliche Vergrösserung der pulsatorischen Ausschläge. Den Herzstoss kann man wegen der kleinen Differenz zur Diastole systolisch nicht aufnehmen.

Die Projektion auf eine besondere Projektionsebene erfordert absolute Ruhelage des Patienten, ferner Übertragung gewisser Merkpunkte. Sie garantiert grosse Exaktheit der Herzsilhouette, dagegen ist die topographische Orientierung erschwert.

Die Projektion auf die Brustwand ergiebt eine exakte Topographie, indessen können bei Auftragungen auf Papier Ungenauigkeiten vorkommen.

Als Merkzeichen für zwei zum Vergleich aufeinander zu legende Herzsilhouetten sind die Mamillen trügerisch, da dieselben keine fixen Punkte sind. Der Mamillenstand kann ein wertvolles Hilfsmittel sein, aber er ist für sich allein nicht massgebend. Bei Vergleichen zweier Orthodiagramme giebt der Gefässtrunkus den Anhalt. Der Zwerchfellstand ist wertlos, da er ausserordentlich variabel ist. Zum Vergleich von Herzsilhouetten ist man nur dann imstande, wenn Herzspitze und unterer Teil des rechten Vorhofs genügend ausgezeichnet sind, so dass man die Gesamtoberfläche des Herzens besonders die untere Herzgrenze übersehen kann.

Auch für die Bestimmung der Lage des Herzens im Thorax leisten Mamillen und Zwerchfellstand nichts. Hier müssen die Konturen der Rippen und des Sternum aufgezeichnet werden. Der Stand der Brusthaut zu den Rippen ist je nach In- und Exspiration verschieden. Die Aufzeichnung der Merkpunkte (Rippen) muss genau in derselben Körperlage und Respirationsstellung vorgenommen werden in der die Aufnahme erfolgen soll, desgleichen die Übertragung auf die Glastafeln.

Projiziert man das Herz bei tiefster Inspiration auf die Brusthaut, so erhält man ein wesentlich anderes Bild, als wenn man die Projektion auf eine besondere unabhängige Ebene vornimmt. Erstere Aufzeichnung ist ungenauer wegen inspiratorischer Verschiebung der Brustwand.

Die horizontale Lage ist besser als die vertikale. Gründe: Verdrehungen sind bei der horizontalen Lage um die Längsachse ebenso wie Verschiebungen so gut wie ausgeschlossen. Ferner untersucht man orthodiagraphisch in derselben Stellung des Patienten wie bei der Perkussion.

Vertikalprojektionen sind sehr oft falsch, namentlich dann, wenn man auf eine unabhängige Ebene zeichnet. Die Feststellung des zu Untersuchenden erfordert für Vertikalstellung einen besonderen vom Autor konstruierten Apparat.

Bei Vertikalstellung steht das Herz tiefer als bei horizontaler Stellung, desgleichen steht das Zwerchfell tiefer, das Herz ist also weniger „versenkt". Die Lungenfelder sind heller und infolgedessen die Kontraste grösser.

Bei Vertikalaufnahmen erscheint die Herzgrösse durchgehends kleiner als bei horizontaler Aufnahme.

Die grösseren, horizontal gefundenen Masse sind in dubio massgebend, die kleineren Vertikalmasse können eventuell durch optische Verkürzung zustande kommen, wahrscheinlich liegt indessen eine wirkliche Verkleinerung des Herzens vor. (Hierüber wird Moritz demnächst Näheres berichten.)

Die Horizontalaufnahme ist der Vertikalaufnahme vorzuziehen.

Die Orthodiagraphie in Inspirationsstellung ist nicht brauchbar.

Albers-Schönberg (Hamburg).

Deutsche med. Wochenschrift. 1904. No. 25.

Scholtz: **Über die Wirkung der Röntgen- und Radiumstrahlen.** Ergänzung früherer Mitteilungen. (D. m. Wchschr. 1904, No. 3.) Bei Schleimhautlupus (Gaumen- und Zahnfleisch) hat er mit bestem Erfolg Radium angewandt. Er hält es hier für besonders zweckmässig, da es leicht an die kranke Stelle herangebracht werden kann. Die Wirkung auf die Schleimhaut ist weniger kräftig, als die auf die äussere Haut, er konnte die Radiumkapsel 15—30 Min. liegen lassen, ohne Verbrennungen zu erhalten. Nach zweiwöchiger Pause wurde wieder ebenso lange bestrahlt, im Ganzen gewöhnlich drei Mal. Die Granulationen schwanden, manchmal unter Hinterlassung schnell heilender, oberflächlicher Geschwürchen. Ob Dauerheilung erzielt ist, lässt sich der Kürze der Zeit halber noch nicht sagen. Ferner behandelte er einen Fall von inoperabelem Hautkrebs in der Umgebung des r. Auges mit Radium und erzielte klinisch völlige Heilung. Auch hier wurde die Radiumkapsel direkt auf die kranke Stelle gelegt, 15 Min. Bestrahlung. Am inneren Augenwinkel, wo sie nur bis auf $^1/_2$ cm herangebracht werden konnte, blieb sie $^1/_2$ Stde. liegen. Das Krebsgewebe schwand allmählich ohne Geschwürs- oder Schorfbildung; die Infiltration schwand und die Haut wurde beweglich. Auch hierbei ist die Dauer der Beobachtung zu kurz, um endgültige Aussage zu machen.

Die Nachprüfung der Versuche von Albers-Schönberg, Kaninchen u. ä. Tiere durch Röntgenbestrahlung steril zu machen, ergab ein mit den Versuchen des Letzteren übereinstimmendes Resultat. Die histologische Untersuchung ergab völlige Azoospermie, keine Spermatoblasten, Detritus als Inhalt der Samenkanälchen. Hautentzündung fehlte bei den Versuchstieren. Durch Anwendung von Radium erzielte er Azoospermie nach 20 Tagen nach 100 Min. Radiumeinwirkung, während Röntgenstrahlen bei 280 Min. Einwirkung frühestens nach 50 Tagen gleiches Ergebnis hatten.

No. 31. Apolant: **Über die Rückbildung der Mäusecarcinome unter dem Einfluss der Radiumstrahlen.** Vorliegende Veröffentlichung ist Ergänzung der Arbeit des Verf., die in No. 13, 1904 der gleichen Zeitschrift veröffentlicht ist.

Er bestrahlte Mäuse vom 11. Tage ab, nachdem sich gut wachsende Impfcarcinome bei ihnen entwickelt hatten, tägl. 10—20 Min. lang mit Radium unter Schonung von Kontrolltieren. Vom 2. Tage

ab wurde täglich ein Tier getötet, um die Resorptionsvorgänge möglichst continuierlich verfolgen zu können, jedoch erwies sich dies als verfehlt, da die Stärke der Resorptionserscheinungen nicht immer mit der Dosis der Bestrahlung übereinstimmte. Es wurden genaue histologische Untersuchungen über die Veränderungen durch die Bestrahlung angestellt, die Folgendes ergaben: 1. Das Mäusecarcinom besteht aus alveolaren Zellnestern, die nur durch sehr zarte Bindegewebssepten voneinander getrennt sind. 2. Im Innern der aus grossen, epithelialen Zellen bestehenden Alveolen entsteht leicht Degeneration. Niemals werden hierbei Leucocyten angetroffen. 3. Im ersten Stadium der Bestrahlung macht sich eine stark resorptionsbefördernde Wirkung der Strahlen ohne entzündliche Reizung bemerkbar. 4. Entzündliche Veränderungen bemerkt man meist im Bindegewebe. Zahlreiche Wanderzellen dringen bis ins Innere der Krebsnester vor. 5. Durch Einwuchern der Fibroplasten wird der Alveolus immer mehr zerteilt, an Stelle der verschwundenen Krebsalveolen liegen noch lange Kernreste. 6. Die Krebszellen selbst werden stark verändert durch Zusammenschmelzen, das in völliger Degeneration endet, die mit Protoplasmaschwund beginnt, von aussen nach innen vorschreitet und den Kern am längsten verschont. An Stelle der sonst häufigen Mitosen tritt eine bemerkenswerte Armut an solchen ein. 7. Ist das Krebsgewebe sehr widerstandsfähig gegen die Bestrahlung, so tritt ein vakuolärer Zerfall des Protoplasmas mehr in den Vordergrund. 8. Manchmal tritt, namentlich bei ausgedehnter Radiumwirkung, eine Volumszunahme des Zellprotoplasmas samt dem Kern ein. Die Zellen scheinen hydropisch gequollen. Nach Ap. Auffassung sind dies der Bestrahlung stärkeren Widerstand bietende Zellen, und er fasst den Vorgang als Reaktion infolge grösserer Vitalität auf, da sich die Kerne bei diesen häufiger als bei den andern noch in Teilung finden. 9. Fettige Degeneration wurde nie beobachtet. 10. Tiefer gelegene Geschwülste zeigten keinen der beschriebenen Vorgänge, sondern nur Wucherung des Bindegewebes und dadurch bei Mäusen sonst nie vorkommende Skirrhusbildung. 11. Eine specifische Wirkung der Strahlen auf die Carcinomzellen nimmt Ap. als sicher an, da die infolge Bestrahlung abgestorbenen Zellen resorbiert werden, während die infolge der gewöhnlichen Nekrose zu Grunde gehenden nicht verschwinden, sondern demarkiert ausgestossen, oft auch bis zum Tode des Tieres als nekrotischer Teil mit herumgeschleppt werden. 12. Vielleicht gelingt es, das Radium zur Krebsheilung nutzbar zu machen; seine geringe Tiefenwirkung steht dem hinderlich im Wege. 13. Im allgemeinen ist die Wirkung des Radium völlig der der Röntgenstrahlen gleich. . . . p.

Münchener med. Wochenschr. 1904. Nr. 23—25.

Baermann und Linser: **Über die lokale und allgemeine Wirkung der Röntgenstrahlen** (a. d. k. Univers.-Klinik f. Hautkrankh. in Breslau. Prof. Neisser). Die Verf. treten der Ansicht entgegen, dass die Röntgenstrahlen in der Haut zuerst auf Epithel und epithelähnliches Gewebe wirken. Sie nehmen vielmehr auf Grund ihrer Experimente und theoretischen Erwägungen an, dass die Blutgefässe zuerst und am stärksten von allen Körpergeweben beeinflusst werden, und zwar vor allen Dingen bei der Haut. Die bisher erreichten Heilwirkungen lassen sich durch diese Annahme zwanglos erklären, selbst bei Carcinom, wo, wie sie annehmen, die Beeinflussung der Gefässe durch mangelhafte Blutversorgung zu Absterben des Krebsgewebes führt, ohne dass es besonders für sich als epitheloides Gewebe geschädigt zu werden braucht. Dass das Epithel als solches nicht geschädigt werde, wiesen sie nach, indem sie bei einem Lupuskranken eine grössere Stelle, der Transplantationen (Thiersch) entnommen werden sollten, mit 6 H. bestrahlten. Die dieser Fläche entnommenen Läppchen heilten genau so gut an, wie solche von unbestrahlten Stellen, selbst noch nach 24stündiger Aufbewahrung in Kochsalzlösung. Nach 8 Tagen zeigte die bestrahlte Stelle leichte Röntgendermatitis; dasselbe Ergebnis bei Anwendung von 7 H. — Bestrahlung eines granulierenden Defektes mit 6 bezw. 7 H. so angeordnet, dass bei einer Hälfte nur der Epithelsaum, bei der anderen nur die Granulationen bestrahlt wurden: Das Epithel wuchs ruhig fort, auf der Granulationsseite verzögerte sich die Epithelisierung, aufgepflanzte Thiersch-Läppchen heilten erst an, wurden dann abgestossen. Bestrahlung einer Kaninchencornea mit 8 H. hatte keine Veränderung zur Folge (Cornea gefässlos!), während Mitbestrahlung der Sclera schwere Schädigungen herbeiführten. Von der Lumbalgegend freigelegte Kaninchennieren reagierten auf Bestrahlung mit länger dauernder Albuminurie ohne Entzündungserscheinungen. — Durch Bestrahlung von Blut, sowohl in Petrischälchen wie innerhalb der doppelseitig unterbundenen vena jugularis, werden die Blutkörperchen nicht verändert, die Sera erlitten Herabsetzung des haemolytischen Vermögens, keine Änderung des Spectrums. „Eine chemisch-biologische Schädigung des Blutes und der Lymphe durch Röntgenstrahlen ist nicht nachweisbar und auch wohl auszuschliessen.“ Die Allgemeinwirkungen haben sie durch Stoffwechseluntersuchungen an 7 Patienten festgestellt. Ergebnis: bei allen trat erhöhte N.-Ausscheidung im Harn auf. Die Erhöhung folgte unmittelbar der Bestrahlung, hielt durchschnittlich 3—4 Tage an, sank dann zur Norm ab. Geringe Temperatursteigerungen fehlten nicht. Für stärkere Temperaturerhöhungen nehmen sie aber auch Gewebszerfall und dadurch Kreisen toxischer Substanzen im Blut an.

Müller: **Zur Behandlung von Hautkrankheiten mit Röntgenstrahlen.** Berichtet über im Ganzen 7 Fälle von chronischem Handekzem, Hyperhidrosis, Pruritus ani, mit Infiltration und Juckreiz,

die alle mit Bestrahlung wesentlich gebessert bezw. geheilt wurden. Der Juckreiz schwand mehrmals sofort. Die Hyperhidrosis wurde ebenfalls sehr schnell beseitigt, bei Hyp. manuum mit Abstossung der Oberhaut. Er arbeitete mit mittelweichen, wenn die Behandlung abgekürzt werden musste, mit ganz weichen Röhren. Er warnt davor, nun gleich alle Ekzeme u. dgl. mit Bestrahlung zu behandeln.

Wendt: **Die Reposition des luxierten Os lunatum.** (Aus dem Krkhs. Bergmannstrost, Halle. Prof. Oberst.) 7 Fälle dieser Verletzung sind in den letzten Jahren dort beobachtet; alle gelang es mit Röntgenstrahlen zu diagnosticieren. Der letzte beobachtete frische Fall ist genauer beschrieben; Abbildungen der Röntgenbilder.

Grashey: **Das Operieren bei abwechselndem Röntgen- und Tageslicht.** (A. d. Münchener chir. Univers.-Klinik. G. B. von Angerer.) Um bequem bei gutem Tageslicht operieren zu können, verlegt G. die Leuchtschirmeinrichtung unter den zu operierenden Teil, indem dieser auf die nichtleuchtende Seite des Leuchtschirmes gelegt wird, der auf dem Operationstisch liegt. Unter dem Leuchtschirm ist eine kleine Dunkelkammer mit schrägem Planspiegel angebracht, auf den das Durchleuchtungsbild fällt, das der Operateur durch ein Rohr mit einem Auge wahrnimmt, während er mit dem anderen die zu operierenden Teile im Tageslicht sieht. Die Röhre befindet sich unmittelbar über dem Körperteil in geschütztem Kästchen mit Bleiglasfenstern und Erdableitung, Einschaltung mit Pedal. Asepsis, lokale Betäubung u. s. w. werden vorher gemacht. Einstellung in den Mittelstrahl ist durch Senkeleinrichtung und Marke auf dem Leuchtschirm leicht möglich. Das Operieren soll sich nicht schwieriger gestalten, als mikroskopisches Zeichnen. Für Hand, Fuss und ähnliche Teile ist die Vorrichtung sicherlich sehr brauchbar. Hergestellt von der Polyphos. Ges., München.

Ahrens: **Über einen Fall von Heilung einer schweren lienalen Leukämie mit grossem Milztumor durch Röntgenstrahlen.** Bei einem 27jährigen Mann, der schwerste Leukämie mit Verhältnis der roten zu den weissen Blutkörperchen von 1 : 1 und einen zweimannskopfgrossen Milztumor hatte, wurden durch Bestrahlung der Milz jedes Mal 5—10, der grossen Röhrenknochen und des Brustbeins je 1—2 Min. täglich in 50 Tagen Rückgang der Milz zur Norm und Verhältnis der roten zu den weissen Blutkörperchen 525 : 1 erzielt. Das Allgemeinbefinden hatte sich so gehoben, dass der Kranke gegen früher kräftiger geworden war. Er befolgte den Rat, alle 2 Wochen prophylactische Bestrahlungen vornehmen zu lassen, nicht, setzte sich einer schweren Erkältung aus und bekam ein acutes Recidiv — auch die erste Erkrankung war nach Erkältung aufgetreten — und starb nach wenigen Tagen. Der Milztumor hatte in ca. 14 Tagen wieder die alte Grösse erreicht. Zur Bestrahlung wurden sehr harte Röhren benutzt.

Journ. of the americ. med. associat. 2. Juli 1904.

Stone: **Rœntgen ray treatment of leukemia.** Bei einem 44jährigen Arbeiter, der dem Trunk ergeben war, fand sich eine ziemlich hochgradige myelogene Leukämie mit multipeln Drüsenschwellungen und bis ins Becken reichender Milzschwellung; 2 100 000 rote, 960 000 weisse Blutkörperchen, Haemoglobin: 45 % (n. Fleischl-Miescher gemessen). Im gefärbten Blutpräparat waren zahlreiche Myelocyten und basophile Zellen enthalten. Die Röntgenbehandlung begann erst nach siebenmonatlicher medicamentöser Behandlung mit Arsen, nach welcher anfangs Besserung eingetreten war. Technik: Mittelweiche Röhre, 15—20 cm Abstand, je 5 Min. währende Bestrahlung über Brustbein, Milz und Epiphysenteil der grossen Röhrenknochen täglich. Die Zahl der weissen Blutkörperchen nahm schnell ab, die Milz schrumpfte stark und wurde härter, das Allgemeinbefinden hob sich sehr. In 6 Wochen Abnahme der weissen Blutzellen von 52 600 auf 10 600. Die Bestrahlung wurde 4 Wochen nach Beginn ausgesetzt (20 Bestrahlungen im ganzen). Die Haut zeigte später starke Abschilfung. Ziemlich schneller Tod aus nicht aufgeklärter Ursache. Die Section ergab die für Leukämie bekannten Veränderungen, namentlich an Milz, Leber und Knochenmark. Histologische Untersuchungen der Milz scheinen nicht angestellt. . . . p.

Archives of electrology and radiology. 1904. No. 6.

Hulst: **Skiagraphy of the chest.** Röntgenaufnahmen der Brust sind ein wichtiges Hilfsmittel neben den älteren physikalischen Untersuchungsmethoden, sie können letztere aber nicht ersetzen. Während zur Erkennung pathologischer Zustände und deren Einzelheiten die Aufnahme besser eignet, ist die Bewegung besser zu verfolgen auf dem Leuchtschirm. Das aufzunehmende Objekt soll ruhig gestellt sein, am besten sind Momentaufnahmen. Für beschränkte Brustaufnahmen sollen Blenden benutzt werden, zur Verstärkung des Bildes sind Verstärkungsschirme häufig zweckmässig. Als Stromerzeuger für Brustaufnahme kommt nur ein Induktor in Betracht, nicht die in Amerika sonst viel benutzte Influenzmaschine. Für einen mittelstarken Brustkorb ist eine Röhre von der Härte W. 6 notwendig. . . . p.

Schüle: **Die Orthodiagraphie und Perkussion des Herzens.** (A. d. evang. Diakonissenhaus, Freiburg i. B.) Verf. hat vergleichende Versuche an Gesunden und Kranken angestellt. Es wurde im Stehen

die Durchleuchtung nach vorhergehender Percussion vorgenommen. Die erhaltenen Herzfiguren Schs. entsprechen nahezu vollständig den Moritzschen. Tabellen gaben die Masse in Zahlen. Während bei gesunden Herzen nie eine Übereinstimmung der Perkussionsgrenze rechts mit dem orthodiagraphischen Bild erzielt wurde, war diese häufiger bei nach rechts dilatierten Herzen vorhanden. Auch die linke Herzgrenze stimmt bei Gesunden nur sehr selten in beiden Untersuchungsarten überein. Auf einen besonderen Fall macht Sch. noch aufmerksam: man findet thatsächlich nach rechts verbreitete Herzen, bei denen die Verbreiterung perkutorisch, nicht aber orthodiagraphisch nachweisbar ist. In solchen Fällen handelt es sich um sagittale Vergrösserung. Das Herz hat den Lungenrand zurückgeschoben, ist aber nicht wesentlich nach rechts ausgedehnt. Im ganzen besteht Übereinstimmung der orthodiagraphischen Befunde der verschiedenen Untersucher, dagegen ist die Perkussion keineswegs leistungsunfähig, sondern bleibt, namentlich in ihren gesetzmässigen Beziehungen zwischen gesunden und kranken Herzen, zu Recht bestehen. Ganz besonders für den praktischen Arzt. Dass die Orthodiagraphie ein Hilfsmittel ersten Ranges ist, ist zweifellos. . . . p.

Nr. 27—31. Schott: **Über radioaktive Substanz der Nauheimer Quelle.** (Vorl. Mitteilung.) Prof. Elster und Geitel haben die Untersuchungen angestellt. Alte Ablagerungen zeigten schon radioaktive Wirkung von der Stärke des Fangos von Battaglia (23,4—34,3). Sedimente aus dem grossen Soolesprudel und des Friedrich Wilhelm-Sprudels zeigten Radioaktivität von 200—250 bzw. 150, ein schon einige Wochen vorher der Steigröhre des Kurbrunnens entnommenes Scorment sogar 1370 (ebensoviel wie Schlamm aus dem Hauptstollen der Baden-Badener Quelle). Die richtige Ziffer wird sich erst an frischem Sediment aus den Steigröhren der Quellen ermitteln lassen, die jetzt unzugänglich sind.

Birch-Hirschfeld: **Die Nervenzellen der Netzhaut unter physiologischen und pathologischen Verhältnissen mit besonderer Berücksichtigung der Blendung** (Finsen-Röntgen-Radium). Hier interessiert hauptsächlich die Wirkung der Röntgen- und Radiumbestrahlung. Er bestrahlte Kaninchen mit 15 H und fand neben den äusseren Veränderungen am Auge (Entzündungserscheinungen an Linsen, Bindehaut, Hornhaut) nach 39—60 Tagen ausgesprochene Opticusatrophie. Das Hornhautepithel war 30—66 Tage nach Bestrahlung histologisch schwer verändert; die Iris zeigte verhältnismässig geringe Änderungen, dagegen fanden sich an der Netzhaut ausgesprochene Degeneration an den Ganzlienzellen, ebenso an der Körnerschicht. Auch Markscheidenzerfall im Sehnerv konnte nachgewiesen werden. Bei Radiumbestrahlung fanden sich ganz gleiche Veränderungen. Bei Behandlung von Geschwulsten u. s. w. in Nähe der Augen ergiebt sich aus den Versuchen als Konsequenz: Anwendung geringer Einzeldosen, Schutz des Auges durch Staniol oder Bleischalen. Die Wirkung der Strahlen auf die Nervenzellen erklärt sich vielleicht aus den Veränderungen, die das Lecithin erleidet (Versuche von Schwarz an Eiern).

Grashey: **Zentriervorrichtung für Röntgenröhren.** In dem Drehpunkt der Revolverblende eines Polyphos-Blendenkästchens ist ein um diesen parallel zu der Ebene der Blende drehbares, hohles Stäbchen angebracht, in dem über Rollen der Senkelfaden läuft. Das eine Ende des Stäbchens steht genau in der Mitte der jedesmaligen Blendenöffnung und von ihm aus lässt sich das durch Gegengewicht ausbalanzierte Senkblei genau und bequem auf den aufzunehmenden Teil herablassen und verbürgt so, dass er von dem senkrechten Strahl der vorher genau mit Focus eingestellten Röhre getroffen wird.

Heinecke: **Zur Kenntnis der Wirkung der Radiumstrahlen auf tierische Gewebe.** Wie für Röntgenstrahlen, schon früher (M. M. W. Nr. 18) weist er in dieser Mitteilung für Radiumstrahlen nach, dass sie von allen Geweben das lymphoide zuerst und am stärksten angreifen und sehr frühzeitig Änderungen schwerster Art in ihm hervorrufen. Die Ergebnisse seiner Versuche an Meerschweinchen und Mäusen lassen sich so zusammenfassen: 1. Die Radiumstrahlen wirken zuerst auf das lymphoide Gewebe. Die Wirkung tritt zeitlich zuerst (schon nach wenigen Stunden) ein und ist im wesentlichen nach 24 Stunden abgeschlossen. 2. Die Wirkung erstreckt sich auf alles von den Strahlen getroffene Lymphgewebe. 3. In den bestrahlten Lymphorganen tritt nach wenigen Stunden Zerfall der Lymphocyten ein, die Kernreste bleiben nach Zerfall als Chromatinkugeln- und -Schollen längere Zeit zwischen dem geschwundenen Gewebe liegen, soweit sie nicht von den stets zahlreichen, meist sehr grossen Wanderzellen, aufgenommen werden. 4. Das Milzgewebe wird besonders stark beeinflusst, die durch mehrere Stunden bestrahlte Stelle sieht durch Zellarmut (Lymphzellen wie ausgepinselt aus. Die Pulpazellen zeigen dagegen nach 24 Stunden noch keine Veränderung. 5. Bei direkter Anlagerung des Radiums an die aus der Bauchhöhle vorgezogenen Organe genügt Bestrahlung von wenigen (5) Minuten, um solche schwere Veränderungen herbeizuführen. 6. Die durch Radiumbestrahlung erzielten Veränderungen des lymphoiden Gewebes sind den durch Röntgenstrahlen erzeugten ununterscheidbar ähnlich. . . . p.

Archiv für Orthopädie, Mechanotherapie und Unfallchirugie. I. Heft 2.

Sudeck: **Die Darstellung der Wirbelsäulenerkrankungen durch die Röntgenschen Strahlen.** Häufig finden wir in der Unfallpraxis Fälle von Wirbelverletzungen ohne grob anatomische, durch die gewöhnlichen am Lebenden anwendbaren Untersuchungsmethoden nachweisbare Veränderungen. Die

Röntgenstrahlen können häufig Aufklärung geben, jedoch muss man grosse Erfahrung haben, um die Bilder richtig zu deuten. Die Arbeit des Verf., die auf Durchsicht der umfangreichen Sammlung des Eppendorfer Krankenhauses beruht, ist deshalb sehr verdienstvoll, da gerade die Wirbelsäule bisher noch wenig dargestellt und beschrieben ist. — In der allgemeinen Einleitung ist die Technik angegeben: mittelweiche Röhre; Zeitaufnahme von 5—10 Min., unter Umständen Zuhilfenahme von Blenden, namentlich für die Lendenwirbelsäule. Die Aufnahmen sind von mancherlei Zufälligkeiten abhängig. Hals- und Lendenteil sind am leichtesten und sichersten darstellbar, womit noch nicht gesagt ist, dass auch krankhafte Veränderungen dort am leichtesten erkennbar wären, vielmehr sind gerade am Hals die vielen kleinen Fortsätze mit ihren sich überschneidenden Schatten leicht eine Quelle des Irrtums. Er giebt dann eine recht zweckmässige Anleitung zur Betrachtung der gewonnenen Bilder, worauf die einzelnen Abschnitte der Wirbelsäule systematisch mit ihren regelrechten und pathologischen Befunden abgehandelt werden unter Beifügung von 19 Abbildungen auf 6 Tafeln. 1. Halswirbelsäule. In günstigen Fällen sieht man den Zahn des Epistropheus, Schatten häufig durch den Kiefer vor den obersten Wirbeln. Sonst sind Bogen-, Gelenk- und Dornfortsätze, die Gelenke zwischen den Gelenkfortsätzen deutlich erkennbar. Bei sagittaler Durchleuchtung deckt das Kinn die obersten Wirbel, die Körper sind kahnförmig, und oben concav, geschweift, manchmal läuft in der Mitte ein helleres Band (Trachea). 2. Brustwirbelsäule. Kann sagittal oder schräg (Holzknecht) aufgenommen werden. Am leichtesten sind die obersten Brustwirbel durch die Brustapertur darstellbar, die tieferen leiden durch die Verdeckung durch Herz- und Leberschatten, manchmal ist dort nicht einmal die Bandscheibe erkennbar. Auf der l. Seite der mittleren Brustpartie öfters dunklere Streifen, vielleicht von Aorta descendens herrührend. 3. Lendenwirbelsäule. Die Darstellung gelingt meist gut, besonders mit Kompressionsblende. Der Körper des V. L.-W. wird manchmal vom Kreuzbeinschatten verdeckt. Pathologische Veränderungen. Form-, Struktur- und Dichteveränderungen des Knochens gestattet das R.-Bild zu erkennen. Darstellung der Dichte- und Strukturveränderung ist durch eine Aufnahme schwierig sicher zu erkennen, man muss sie dnrch eine zweite Aufnahme kontrollieren. Die Dichteveränderungen, bes. der Schwund liefert harakteristische Bilder, die Umrisszeichnungen darstellen. Formveränderungen sind naturgemäss leichter und sicherer festzustellen. Bei Scoliose, Frakturen, Luxationen, Caries kann man genaue Feststellungen machen, bei Frakturen auch die der Fortsätze erkennen. Kalte Abscesse erscheinen als scharf abgegrenzte, dem Herzschatten ähnliche Schatten, ebenso unter Umständen bösartige Geschwülste. Sehr kennzeichnende Bilder liefert die ankylosierende Spondylitis: Über die Bandscheiben spannen sich dunkle Knochenbrücken, so dass aus der normalerweise unterbrochenen Säule ein gleichmässiges Gebilde, ähnlich einem gedrehten Stuhlbein, wird. Erfolgt nun die Beschreibung der Abbildungen, die von jedem Teil der Wirbelsäule normale und mehrere krankhafte Befunde enthalten. Die Arbeit ist eine angenehme Bereicherung der Röntgenlitteratur. . . . p.

Wiener klin.-therap. Wochenschrift. Nr. 9. 1904.

Freund: **Radikalheilung von Lupus vulgaris und Knochencaries mittelst Röntgenstrahlen.** Einen Beitrag, dass die Finsensche Lichttherapie durch X-Strahlen sehr wohl ersetzt werden kann, giebt Freund, worin er von der Behandlungsweise und Radikalheilung einer Dame berichtet, deren Gesicht und beide Arme von Lupus vulgaris befallen waren. Die Anzahl der vorgenommenen Bestrahlungen betrug im Laufe eines Jahres etwa 60, und der günstige Erfolg äusserte sich in glatter, weisser Narbenbildung auf den früheren Geschwürsflächen, in dem allmählichen Verschwinden sämtlicher Lupusknötchen und in dem Fehlen jeglichen Recidivs selbst nach Ablauf von 2 Jahren seit dem letzten Behandlungstage. Freund legt den Hauptwert darauf, recht vorsichtig vorzugehen, d. h. sobald eine starke Rötung oder Schwellung der bestrahlten Teile auftritt, mit dem weiteren Bestrahlen sofort auszusetzen — selbst auf Monate hinaus —, bis alle Entzündungserscheinungen wieder verschwunden sind. Er ist der Ansicht, „dass die Röntgenstrahlen gleichsam den Anstoss zum normalen Verheilungsprozesse geben und dass dieser dann spontan ohne jede weitere Beeinflussung von aussen fortschreitet". Genaue Vorschriften aufzustellen, ist nicht angängig, es ist vielmehr die Behandlungsweise dem einzelnen Falle anzupassen. Der Zufall wollte es, dass sich bei oben erwähnter Patientin gleichzeitig ein cariöser Prozess am rechten Daumen einstellte, der die distale Epiphyse des ersten Phalangealknochens betraf, zuerst Rötung und schmerzhafte Schwellung zeigte und schliesslich zum Durchbruch und zu Fistelgängen führte. Freund wendete auch in diesem Falle die Röntgenstrahlen an, davon ausgehend, er könne durch dieselben eine persistierende Hyperämie herbeiführen und heilend wirken ähnlich wie durch die Biersche Stauungshyperämie. Er nahm ca. 80 Bestrahlungen mit harter Röhre von je etwa 6 Minuten Dauer und bei 30 cm Abstand vor und erzielte vollständige Heilung. Bei nicht zu weit ausgedehnten und nicht zu tief liegenden tuberculösen Knochenerkrankungen erscheint somit der Versuch, eine Heilung mittelst Röntgenstrahlen zu erstreben, durchaus gerechtfertigt. Schreiber vorstehenden Referats behandelt z. Z. selbst zwei sehr ähnliche Fälle, die allerdings noch nicht ganz abgeschlossen sind, mittelst Röntgenbestrahlung. Der bisherige Erfolg ist ein sehr zufriedenstellender und lässt eine vollkommene Heilung in kurzer Zeit mit Sicherheit erwarten. Hesse.

Wiener medic. Presse. 1904. No. 13.

Freund: **Die Röntgenstrahlen als diagnostisches Mittel bei Gefässerkrankungen.** Nach der derzeitig schon allerorts bekannten Anwendung der Röntgenstrahlen zur Bestimmung der Herzgrenzen resp. Herzerkrankungen lag es nahe, diese Untersuchungsmethode auch zur Erkennung von Gefässveränderungen, selbst der peripher gelegenen Gefässe auszunutzen, und die Versuche von Fuchs, Saenger, Holzknecht u. a. zeitigten Resultate, die zu weiterer Nachforschung anregten. So berichtet auch Freund über radiographische Untersuchungen bei drei Fällen ausgesprochener Claudication intermittente (intermittierendes Hinken), die den typischen Symptomkomplex boten und von denen der eine Fall kontrastreiche Bilder der Arteria tibialis postica, sowie der Arteria dorsalis pedis erkennen liess. Ergaben somit zwei Fälle einen negativen Befund, so handelte es sich bei ihnen als Ursache des intermittierenden Hinkens um eine Neurose oder um sonst eine Erkrankung, die den X-Strahlen keinen Widerstand entgegensetzte, während bei dem Falle mit positivem Ergebnisse eine Verkalkung der erwähnten Gefässe vorhanden war und somit auch das diesbezügliche Bild zu Stande kommen konnte. Unter solchen Umständen dürften die X-Strahlen zur Stellung einer Differentialdiagnose bei Verdacht von Erkrankungen, denen sich arteriosclerotische Erscheinungen zuzugesellen pflegen oder die durch letztere hervorgerufen werden, von nicht zu unterschätzender Bedeutung sein. Hesse.

Beiträge zur klin. Chirurgie. Bd. 42. Heft 2.

Fittig (Breslauer chirurgische Klinik): **Über die Behandlung der Carcinome mit Röntgenstrahlen.** F. veröffentlicht unter Beifügung sehr guter Illustrationen 37 Carcinomfälle, von denen 18 die Haut, 2 die Mundhöhle, 1 die Halslymphdrüsen, 11 die Brustdrüse und 5 den Ösophagus betreffen. Das Alter der Patienten schwankt zwischen 38—87 Jahren, die Mehrzahl der Fälle stellt das weibliche Geschlecht. F. macht die Beobachtung, dass die nicht oder nur wenig verhornenden kleinzelligen Hautcarcinome solange sie noch die Eigenschaften des Ulcus rodens zeigen, bedeutend günstiger auf die Röntgenbestrahlung reagieren als die verhornenden grosszelligen, mehr in die Tiefe greifenden, und als Ursache dieser Erscheinung nimmt F. die Verschiedenheit der Vitalität ihrer Zellen an. F. führt die Behandlung mit weichen Röhren aus bei geringem Abstande — beim Hautcarcinom oft nur 2 cm, lässt die Dauer jeder einzelnen Sitzung von der angewandten Unterbrechungsgeschwindigkeit abhängig sein, bevorzugt aber im allgemeinen häufige Sitzungen mit nicht zu langer Expositionszeit, namentlich beim Mundhöhlencarcinom zu dessen Behandlung sich F. eines besonders konstruierten Trichters bedient, der in den Mund eingeführt wird und dessen eingeführtes Ende der zu bestrahlenden Fläche an Grösse entspricht. So nimmt F. nicht selten 6—7 Sitzungen an nacheinander folgenden Tagen vor oder es entfallen etwa 14—16 Sitzungen auf die Zeit eines Monats. Von den oben angegebenen Hautcarcinomen können drei als völlig geheilt angesehen werden, da sie während einer Zeit von 15, 12 resp. 10 Monaten nach völliger Vernarbung trotz genauester und vielseitigster Untersuchung nicht das geringste Recidiv zeigten; bei anderen drei Fällen traten Recidive ein, während von den restierenden Fällen sich nur vier als sichere Misserfolge herausstellten, bei allen übrigen aber wegen der Kürze der Zeit das Urteil wohl ein noch nicht abgeschlossenes, jedoch nach dem bisherigen Verlauf als ein durchaus günstiges zu erwarten ist. Bei einem Mundhöhlencarcinom war der Erfolg ein sehr guter, bei einem Zungencarcinom wurde der Tumor zum Schwinden gebracht. Beim Patienten mit metastasierten Halslymphdrüsen — infolge Zungencarcinoms — mußte die Behandlung wegen fortschreitender Kachexie abgebrochen werden. Die Behandlung der Brustdrüsencarcinome erscheint vorerst noch wenig aussichtsvoll und zwar vor allem wegen des schnellen Wachsens, des meist relativ tiefen Sitzes Sitzes und der Metastasenbildung. F. erzielte in zwei Fällen vorerstige Heilung, der Recidive folgten und nur in zwei Fällen, bei denen die Lymphdrüsen ganz verschont geblieben waren, kam völliges Schwinden des Tumors zu Stande. Alle übrigen Fälle zeigten höchstens unwesentliche Besserung, einer sogar Verschlechterung und bis zu den Rippen reichende Nekrose. Das Ösophaguscarcinom scheint der Behandlung mittelst Röntgenstrahlen vorläufig nicht zugängig zu sein, weil der Fokusabstand von der zu bestrahlenden Stelle ein zu grosser ist und weil der mit dem Ösophagoskop eingestellte Tumor nicht wie das Hauptcarcinom in seiner ganzen Fläche, sondern nur am oberen Rande von den Strahlen getroffen wird." F. kommt zu dem Schlusse, dass, so lange die Lymphdrüsen nicht befallen sind, die Röntgenbestrahlung bei Carcinomen der Haut und der Mundhöhle ganz Ausserordentliches zu leisten vermag, und dass sie in solchen Fällen der operativen Behandlung vorzuziehen ist. Aber auch bei Fällen, in denen die schon infiltrierten Lymphdrüsen operativ vorher entfernt wurden, führte die Röntgenbestrahlung noch zu recht guten Resultaten. Bei Brustkrebs bevorzugt F. im allgemeinen den operativen Eingriff und beschränkt die Röntgenbestrahlung auf die ganz inoperablen Fälle — ut aliquid fiat — doch wohl auch dabei die stille Hoffnung hegend, es könne sich ein günstiger Erfolg einstellen, wie solcher thatsächlich vereinzelt und wider jedes Erwarten auch beobachtet worden ist. Alles in allem gerechnet verbleibt somit — trotz gewisser Einschränkungen — den Röntgenstrahlen auch auf diesem Gebiete ein weites Feld, auf dem sie Gutes zu wirken vermögen; vielleicht, dass bei weiterer Verbesserung der Methoden und Apparate schon in absehbarer Zeit ausgedehntere Erfolge zu verzeichnen sind. Hesse.

Berliner klinische Wochenschrift. 1904. Nr. 26.

Wohlgemuth: **Zur Kenntnis der physiologischen Wirkung des Radiums.** Verf. hat die Wirkung des Radiums auf die Hauptbestandteile des Körpers, auf Eiweiss, Kohlehydrate und Fette untersucht. Zu den Versuchen wurden aus der Gruppe der Eiweisskörper: das Witte-Pepton und das Asparagin, von Kohlehydraten das α-Methylglycosid und als Repräsentant der Fette das Olivenöl untersucht. Die Substanzen wurden durch $^1/_4$—$^1/_2$stündliche, mehrmals 5 Tage lang vorgenommene Bestrahlungen im Brutschrank nicht verändert. — Eine Nachprüfung der Schwarzschen Untersuchungen an Hühnereiern, die eine Wirkung des Radiums auf Lecithin ergeben hatten, zeigte, dass von einer elektiven Wirkung des Radiums auf das Lecithin keine Rede sein kann. Damit sind sämtliche Theorien, die man auf Grund jener Versuche aufgestellt hat, hinfällig geworden. Das Verhalten des Lecithins im Ei bei der Bestrahlung mit Radium ist so zu erklären, dass das Radium die Autolyse im Ei in Gang gebracht hat und durch das autolytische Ferment des Lecithin gespalten wurde. Ferner prüfte Verfasser die autolytische Wirkung des Radiums bei pathologischen, speziell tuberkulösen Lungen. Es wurde so verfahren, dass ein Teil einer hochgradig tuberkulösen Lunge zerkleinert, in zwei genau gleiche Teile geteilt und jede Portion mit dem gleichen Volum Wasser und Toluol versetzt wurde. Beide wurden im Brutschrank gehalten und die eine mehrmals mit Radium 15—30 Minuten lang bestrahlt; die andere diente als Kontrollprobe. Schon nach 24stündigem Stehen zeigte sich in der Farbe eine deutliche Veränderung: die bestrahlte Partie war hellgrau gefärbt, während die Kontrollprobe ihre dunkelbraune Farbe fast gar nicht oder nur sehr wenig verändert hatte. Nach dreitägigem Stehen im Brutschrank wurde der Inhalt beider Gläser untersucht. Dabei zeigte sich, daß in der mit Radium bestrahlten Portion viermal so viel Stickstoff in Lösung gegangen war, als in der Kontrollprobe. Diese Erscheinung ist wohl als Folge einer Autolyse anzusehen. Bei nicht bestrahlten Organen tritt die Autolyse langsamer ein. Ein gewisser Widerstand muss erst überwunden werden. Dies vermag das Radium. Nach 10 Tagen waren in beiden Portionen gleiche Quantitäten N in Lösung gegangen, als Zeichen, dass nun auch in der Kontrollprobe die Autolyse in voller Thätigkeit war. Weitere Schlüsse lassen sich aus dieser noch ziemlich rätselhaften Eigenschaft des Radiums noch nicht ziehen.

Nr. 27. Mühsam: **Ein neuer Radiumbehälter für Mastdarm und Scheide.** Um die nicht erkrankten Teile möglichst vor der Einwirkung der Radiumstrahlen zu schützen und die Strahlen selbst nur auf die erkrankten Teile gelangen zu lassen, fixiert Verf. das Radium in einer auf einer Seite offenen, bzw. mit Marienglasfenster versehenen Bleikapsel. Mit Hilfe dieser Kapsel kann die radiäre Wirkung nach allen Seiten ausgeschaltet werden. Werner (Hamburg).

Druck von Hesse & Becker in Leipzig.

Die chronische Röntgendermatitis der Radiologen.

Von

P. G. Unna.

(Hierzu Tafel V und VI.)

Einleitung.

Die an Uberraschungen und Rätseln so reiche Beschäftigung mit Röntgenstrahlen hat eine betrübende Schattenseite in der Röntgendermatitis der Radiologen. Diese besitzt ein ebenso grosses praktisches wie wissenschaftliches Interesse. Wer je Gelegenheit hatte, als Dermatologe zur Beobachtung und Behandlung einer solchen Affektion hinzugezogen zu werden, weiss, wie schwierig die Behandlung und die Deutung ihres Symptomenkomplexes ist. Es war daher eine sehr richtige und zeitgemässe Idee des Herausgebers dieser Zeitschrift, die einzelnen Ärzte, welche an sich selbst Erfahrungen über Röntgendermatitis gemacht haben, zu privaten Äusserungen über Pathologie und Therapie dieses Leidens zu veranlassen. Denn in der Litteratur liegen bisher wohl viele Berichte über die Folgen allzu starker, akuter Bestrahlungen vor, aber nur sehr spärliche über die chronische Dermatitis der Radiologen, die durch andauernde Summierung schwacher und mittelstarker Bestrahlungen allmählich erzeugt wird. Mir sind nur die kurzen Mitteilungen über 4 Fälle von Oudin und Radiguet einerseits, Rischer und Londe andererseits in der Arbeit von Oudin, Barthélémy und Darier (Monatshefte für prakt. Dermat. 1897, Bd. 25, S. 417) früher bekannt gewesen. Ich werde sie im folgenden unter Ou. und R. und R. und L. berücksichtigen. Die Berichte, welche auf Anregung von Herrn Dr. Albers-Schönberg bei der Redaktion dieser Zeitschrift einliefen und mir gütigst zur Bearbeitung übergeben wurden, beliefen sich auf zehn, für welche ich den Kollegen A., K., J., L., O., R., S., Sch., Se., W. — so werde ich dieselben mit den Anfangsbuchstaben bezeichnen — zu herzlichem Dank verpflichtet bin.

Sodann erhielt ich von einem Kollegen 2 kleine, dem Rücken der Finger entnommene Hautstückchen, die er sich exstirpieren liess, um zwei der Heilung hartnäckig widerstehende Rhagaden zur Heilung zu bringen.

Endlich verdanke ich Herrn Dr. Sick Hautstücke, von 2 Carcinomfällen, die bei Röntgentechnikern auftraten und auf die Genesis des Carcinoms auf dem Boden der X-Dermatitis Licht zu werfen geeignet sind. Von dem zweiten dieser Fälle, Bauernschmid, war es mir auch möglich, von der durch Röntgenbestrahlung stark affizierten Arm- und Bauchhaut je ein Stückchen zur Untersuchung zu erhalten.

Wenn dies ganze Material auch nicht sehr umfangreich ist, so verlohnt es sich doch der Mühe, auf Grund desselben die Klinik, Histopathologie und Therapie dieser Affektion einmal eingehender zu besprechen, als es bisher geschehen. Wenigstens hoffe ich mit dieser Skizze die Anregung zu geben, dass das Thatsachenmaterial von möglichst vielen Seiten in Zukunft herbeigeschafft und bearbeitet wird, um die vielen Fragen, die sich jedem Beobachter der X-Dermatitis aufdrängen, einer Lösung näher zu bringen.

Zeitliche Verhältnisse der X-Dermatitis.

Der Beginn der X-Dermatitis fällt in keinem Falle mit dem Beginn der Beschäftigung mit Röntgenstrahlen zusammen. Zuweilen zeigen sich die ersten Symptome erheblich später.

O. bemerkte dieselben relativ am frühesten, „einige Monate" nachher, J. $^3/_4$ Jahr nach Beginn der X-Anwendung, A. konstatierte die ersten Symptome erst ein Jahr später, W. und S. erst im dritten Jahr, K. sogar erst 1903, obwohl er schon kurz nach Entdeckung der X-Strahlen, also wohl seit 1896, sich mit ihnen beschäftigte.

In allen Fällen setzt die X-Dermatitis nicht mit einem Male stark ein, wie die akute X-Verbrennung, um dann in derselben Weise anzudauern, sondern beginnt mit schwachen Symptomen, die — unterstützt durch Ruhepausen in der Beschäftigung — zeitweise verschwinden, rezidiviert dann bei erneuter X-Wirkung in stärkerer Weise, um schliesslich nicht mehr aufzuhören. Es besteht dann ein Akmestadium, ein kontinuierlicher Status der X-Hände mit einem Symptomenkomplex, der nur unwesentliche individuelle Verschiedenheiten aufweist und so lange andauert, wie die schädigenden Faktoren. Wenn diese beseitigt werden, beginnt in allen Fällen — auch ohne Mithilfe einer einflussreichen Therapie — ein Stadium decrementi mit sehr langsamer Besserung vieler, aber nicht aller Symptome, von denen einige eine ungemein starke Widerstandsfähigkeit gegen alle Heilfaktoren besitzen.

Nach den Angaben von S. dauerte das Stadium incrementi 2—3 Jahre bei ihm (1897—1900), das Akmestadium 2 Jahre (1900—1902) und das Stadium decrementi seitdem (1902—1904).

Örtliche Verhältnisse der X-Dermatitis.

Die örtliche Ausbreitung der X-Dermatitis ist in allen Fällen die gleiche und entspricht ausserdem genau der Lokalisation des X-Traumas. Am meisten gefährdet ist die linke Hand, wenn dieselbe berufsmässig zur Demonstration und zur Prüfung der Qualität der Röhren als Testobjekt benutzt wird. An dieser wieder ist der den Strahlen direkt ausgesetzte Rücken der Hand und der Rücken der ersten beiden Fingerphalangen II—V der Ort des stärksten Traumas und der stärksten Entwickelung der X-Symptome. Dagegen sind in den meisten Fällen der in Opposition gehaltene Daumen völlig und die etwas einwärts gebogenen letzten Fingerphalange relativ unbeschädigt. Sodann sind in hervorragender Weise am X-Prozesse beteiligt die Fingerkuppen und Nagelglieder, soweit dieselben den Barium-Platincyanür-Schirm umfassen, am häufigsten und stärksten die Finger II und III der rechten, aber auch II und III der linken Hand.

In den Fällen W. und A. sind auch die beiden Daumennägel in hervorragender Weise beteiligt
Im Falle L. war vorübergehend auch die Hohlhandfläche schwielig verdickt unter Herabsetzung des Tastgefühls daselbst.

In proximaler Richtung ist die X-Dermatitis stets begrenzt durch die Linie der Kleiderbedeckung, also der Kante von Ärmel und Manschetten. Diese Linie liegt mithin auf oder etwas oberhalb des Handgelenks. Hautentzündungen, welche über diese Grenze hinaus auf den Vorderarm übergreifen, sind als Komplikationen mit infektiösen, vom X-Trauma unabhängigen und selbständig fortkriechenden Entzündungsprozessen zu betrachten, so mit Ekzemen, Erysipelen und Eiterinfektionen.

So erlebte O. ein Ekzem mit nachfolgender Furunkulose des Vorderarms.

Ätiologische Verhältnisse.

Die Beziehung der X-Dermatitis auf das X-Trauma als zureichende Ursache ist deshalb eine so klare, weil nach der übereinstimmenden Beobachtung aller Patienten die Lokalisation der Dermatitis in In- und Extensität genau der Stärke und Ausbreitung des Traumas entspricht.

A., R. und L. geben an, dass unterhalb eines goldenen Fingerringes die Haut vollständig gesund und der Haarwuchs erhalten geblieben war, während die Umgebung sich diffus erkrankt zeigte.

Wo im Einzelfalle die X-Strahlen am stärksten und öftersten eingewirkt haben, bildet sich allmählich auch die Dermatitis in irgend einer Form am stärksten aus, wo die Strahlen unvollständig oder gar nicht hingelangen konnten, findet sich die schwächste Ausprägung der Dermatitis oder fehlt dieselbe vollständig; die Grenzen der Dermatitis und des Trauma decken sich.

Demgegenüber ist die Beziehung der zeitlichen Verhältnisse der Dermatitis auf die Einwirkung der X-Strahlen nicht so eindeutig und schlagend. Zwar lautet die übereinstimmende Angabe der Autoren, dass im Anfange die X-Symptome sich an den Händen während der Ruhepausen, der Ferien, regelmässig und spontan zurückbildeten; in dem Stadium der Akme war dieser Rückgang in der Berufspause aber weniger deutlich. Ausserdem begannen die X-Symptome in keinem Falle gleichzeitig mit der X-Beschäftigung, in mehreren Fällen erst 2—3 Jahre später. Dazu kommt, dass gerade die anfänglichen Entzündungssymptome mit den durch Chemikalien, photographische Entwickler, chirurgische Desinfektionsmittel und die chemisch wirkenden Sonnenstrahlen erzeugten Entzündungen grosse Ähnlichkeit darbieten, oft auf diese und gar nicht auf die X-Strahlen bezogen wurden und sicher auch während des ganzen Bestandes der X-Dermatitis dieselbe zweifellos verschlimmerten.

So giebt O. an, dass er die ersten Rötungen und Schwellungen der Haut der Hände auf die Berührung mit photographischen Chemikalien und antiseptischen Lösungen bezog. Ebenso führt K. diese Initialsymptome auf die Hantierung mit Seifenspiritus, Entwickelungs- und Fixierungsflüssigkeiten zurück, S. auf eine Insolation der unbehandschuhten Hände.

Thatsächlich greifen auch die die Gesamthaut der Hände treffenden Schädlichkeiten der Entwickler, Desinfektion und der Insolation vorzugsweise die bei der X-Dermatitis hauptsächlich befallenen Rückseiten der Hände und die Nagelglieder an.

Wir können daher aus der Ätiologie der X-Dermatitis das Eingreifen anderer Traumata als der X-Strahlen durchaus nicht ausschliessen. Teilweise bereiten dieselben, vor allem die Hantierung mit photographischen Entwicklern und chirurgischen Desinfizientien, den Boden für eine energischere Einwirkung der X-Strahlen auf die Haut der Hände und die Nägel vor, teilweise verschlimmern sie im Verlauf der Krankheit die einzelnen Symptome, wirken den gebrauchten Heilmitteln entgegen und entfachen den spontan abnehmenden Krankheitsprozess von neuem. Wir können hiernach auf eine gewisse Analogie der Wirkung der X-Strahlen einerseits, der Klasse der photographischen Entwickler und der chemisch wirkenden Sonnenstrahlen andererseits schliessen; da sie sich in ihrer Wirkung auf die Haut summieren und verstärken, müssen sie ähnlicher Art sein und wir können von der bekannten Wirkung der letzteren auf die noch unbekannte Wirkung der X-Strahlen einen vorsichtigen Schluss ziehen.

Da nicht alle Ärzte, die sich dem Trauma der X-Strahlen aussetzen, von der X-Dermatitis befallen werden und auch die Intensität des Prozesses bei den davon befallenen sich nicht allein durch die Stärke des jeweiligen Traumas erklärt, so müssen wir auch noch einen allerdings nicht allzu bedeutenden individuellen Faktor, einen geringen Grad von Disposition zur X-Dermatitis voraussetzen. In dieser Beziehung wäre es interessant, in Zukunft mehr als bisher auf die frühere Beschaffenheit der Haut der Hände, auf die Beschaffenheit der Zirkulation, der Oberhaut, der Schweissfunktion und besondere Idiosynkrasien zu achten.

Hierüber liegen bisher nur die Angaben von K. vor, dass seine Hände vorher immer spröde waren und sehr empfindlich gegen Karbolsäure und andere Desinfizientien, und die Mitteilung von Se., dass er während seiner Kindheit viel an Ekzemen gelitten habe und seine X-Dermatitis eigentlich fortdauernd mit Ekzem der Hände kompliziert war (Bläscheneruptionen, Nässen u. s. w.).

Symptomatologie.

In der überwiegenden Mehrzahl der Fälle besteht der anfängliche Symptomenkomplex in einer Rötung und Schwellung der Haut des Handrückens und der dorsalen Fingerflächen, die Rötung ist von vornherein diffus durch Konfluenz. In der Kälte sehen die Flecken blau aus und ähneln dem Frosterythem, ein Zeichen dafür, dass die Hyperämie der Hautgefässe eine tiefgreifende ist. Auf Druck schwindet die Rötung vollständig; es bestehen also anfangs keine centralen Blutungen (wie bei Frostbeulen).

Die subjektiven Empfindungen sind stets gering, meist ist ein etwas lästiges Wärmegefühl vorhanden. Bei stärkerem Ödem macht sich ein allgemeines Spannungsgefühl geltend.

S. beschreibt die einzelnen geröteten Flecke seiner Hand folgendermassen: „sie sahen im Sommer so aus wie die Zeichnungen der kleinen Bachforellen, scharf umschrieben, gesättigt rot gefärbt, im Winter flossen sie dann zusammen . . . Die rötlichen Stellen veränderten sich in der Kälte, vor allem in kaltem Wasser so, dass bei erstem Blicke eine schwere Congelatio vorzuliegen schien; nach Übergang in das warme Zimmer oder nach Waschen mit warmem Wasser verschwand diese Erscheinung sofort — im Gegensatz zu den diesbezüglichen bei Frost zu konstatierenden Verschlimmerungen.“ S. giebt auch an, dass die roten Flecke niemals den Haarbälgen entsprachen, also nicht perifolliculär angelegt waren und dass sie Jucken verursachten. — I. hatte nach jeder X-Aufnahme ein brennendes Gefühl in den Händen.

R. und L. berichten über die subjektiven Symptome Folgendes: „Über eigentliche Schmerzen klagen die Patienten nicht, nur über ein Gefühl von Spannung und bisweilen verspüren sie eine Empfindung von Druck in den Fingerspitzen, als ob sie zu enge Handschuhe anhätten (Hyperkeratose?). Das Tastgefühl ist bei beiden etwas vermindert und der eine von ihnen, der im ganzen stärker erkrankt ist, gibt an, er erkenne an einem eigentümlichen Gefühl von Hitze in seinen Händen nicht nur, sowie diese von den X-Strahlen beleuchtet würden, sondern auch den jedesmaligen Stärkegrad der Strahlen und dieses Gefühl vermöge er von dem Stechen und Prickeln des elektrischen Stromes deutlich zu unterscheiden.

Diese initialen Cirkulationsstörungen haben im allgemeinen einen recidivierenden Charakter, wobei die spontanen Besserungen den Ruhepausen, die Recidive der erneuten Aufnahme des Berufes entsprechen. Allmählich wird an den Prädilectionsorten Rötung und Schwellung stationär.

Im Gegensatz zu allen übrigen Autoren giebt S. an, dass an seinen Handrücken die initiale Erscheinung in einer Pigmentierung beider Handrücken bestand, die er auf Insolation zurückführte. Nur am Handgelenk kam es bald zur Bildung von rötlichen Flecken, die sich von hier aus über den Handrücken verbreiteten. Ebenfalls im Gegensatz zu der Mehrzahl der Autoren war die Haut niemals geschwollen, ödematös. Se. hat als erstes Symptom eine Längsstreifung der Nägel der linken Hand beobachtet. Auch A. konstatierte eine gewisse Gelbfärbung der Haut und zwar besonders derjenigen Stellen, welche in späteren Stadien Rötung und Telangiektasien zeigten. Ödeme bemerkte A. niemals.

Das nächstfolgende, in allen Fällen ohne Ausnahme auftretende Symptom und zugleich das bedeutsamste von allen ist die übermässige Verhornung, die Hyperkeratose. Dieselbe zeigt sich

1. in diffuser Form als abnorme Beschaffenheit der Oberfläche,
2. in circumscripter als Warzen- und Schwielenbildung und
3. in weiterer Folge als die davon unzertrennliche Begleitung der Risse (Rhagaden).

Was zunächst die erste, mildeste, aber auch am längsten anhaltende Hyperkeratose der gesamten Oberfläche der Hände betrifft, so zeigt sie sich in einer auffallenden Rauhigkeit und Härte. Die Haut fühlt sich pergamentartig, fest und trocken an und ist in ihrer Beweglichkeit und Verschieblichkeit sehr gehindert. Der über sie hingleitende Finger wird von vielen glasharten Unebenheiten aufgehalten, die den insensiblen, sonst nur mit der Lupe wahrnehmbaren, hier abnorm vergrösserten Schüppchen der Hornschicht entsprechen. Das Relief der Oberfläche ist verändert, teilweise durch gröbere Furchen verstärkt, teilweise ausgeglichen. In den vertieften Furchen sammelt sich ein weisslicher Staub sich abschuppender Hornzellen. Die

aufgehobene Falte der Haut lässt eine erhebliche Verdickung der Hornschicht erkennen; die letztere ist überdies abnorm fettarm und spröde und weniger elastisch als die normale Hornschicht. Besonders nach einer entfettenden Seifenwaschung zeigt sie sich durchfurcht von einem Netz oberflächlicher Einrisse, ähnlich wie bei gerissenen trockenen Ekzemen (Eczéma fendillé). Diese diffuse Hyperkeratose der Gesamtoberfläche trägt zu dem allgemeinen, durch die Schwellung der Haut erzeugten Spannungsgefühl bei; sie ist hier und da auch von Jucken begleitet, im übrigen aber nicht besonders lästig; sie bewirkt das Bedürfnis immerwährender, künstlicher Einfettung.

Wesentlich unangenehmer machen sich die umschriebenen Hyperkeratosen geltend, die in drei verschiedenen Hauptformen auftreten

1. als harte Warze,
2. als Schwiele,
3. als subunguale Hyperkeratose.

Die warzenartigen Verdickungen stellen sich als punktförmige Exzesse der allgemeinen Hyperkeratose, als rauhe harte Erhebungen dar; sie sind multipel, nicht an eine bestimmte Örtlichkeit gebunden, und zuweilen auf Druck empfindlich, ja, ausserordentlich schmerzhaft (A.), wenn ihre Basis stärker entzündlich infiltriert ist. Die schwieligen Verdickungen der Hornschicht finden sich an besonderen Prädilectionsstellen und stellen meistens wulstige, glatte, streifenförmige Verhärtungen dar. Insbesondere bevorzugen sie die Gegend des Nagelfalzes und die interdigitalen Falten.

A. beobachtete dieselben an den seitlichen Hautpartien der Zeigefinger in der Gegend des I. Interphalangealgelenkes. W. beschreibt solche Schwielen neben den seitlichen Nagelfalzen und über den hinteren Nagelfalzen. S. hat Schwielen von strichförmigem Charakter, die in den Interdigitalfalten „quer zur Längsachse der Hand verliefen" beobachtet, während L. an dieser Stelle nur eine stärkere Abschilferung beschreibt.

Die schwieligen Verdickungen zeichnen sich durch grössere Empfindlichkeit aus. Sehr häufig treten bei ihnen kleine subepidermidale Abszesse auf, die schmerzhaft sind und wenn sie nicht frühzeitig eröffnet werden, nur schwierig zur Heilung kommen. Werden die Schwielen mit dem Messer oder der Feile entfernt, so hinterbleibt zuweilen eine empfindliche Hautstelle, auf welcher sich die Schwielen innerhalb einiger Tage von neuem bilden.

Besonders unangenehm bemerklich machen sich die umschriebenen Hyperkeratosen des Nagelbettes am vorderen Nagelrande. Wegen ihrer Lage unterhalb der Nagelplatte sind sie durch besonders grosse Empfindlichkeit ausgezeichnet und führen, wenn unter ihnen sich Abszesse bilden, leicht zu eitrigen, sehr schmerzhaften Paronychien, die unter Nagelverlust heilen.

Sämtliche Formen der Hyperkeratose führen wegen des Elastizitätsverlustes der Hornschicht zu Rhagaden. Die diffuse Hornschichtverdickung bewirkt am häufigsten schmerzhafte Einrisse an den Fingerspitzen und in der Form von Nietnägeln im ganzen Umfange des Nagels; selbst die Schwielen reissen leicht in der Mitte ein und die Einrisse heilen schlecht.

S. schreibt von seiner interdigitalen Schwielenbildung: „wurden die Finger gespreizt, dann traten Risse auf, die bluteten und sehr schwer heilten; infolge der sich anschliessenden Schorfbildung, teils spontan, teils nach dem Touchieren mit Lapis, kam es zu Wallbildung, die sich auf einen Raum von Kleinfingernagelgrösse erstrecken konnte. Das Jucken dieser Zone war unerträglich und durch das unausbleibliche Scheuern verschlimmerte sich der Prozess mehr und mehr." Bei A. traten die Rhagaden mit Vorliebe über den Phanlangealgelenken auf und waren trotz der energischsten Therapie hier selbst innerhalb Jahresfrist nicht zur Heilung zu bringen, so dass schliesslich nur durch breite Excision der Rhagade nebst angrenzender Hautpartie Heilung erzielt wurde.

Obwohl die Rhagaden nur eine letzte notwendige Folgeerscheinung der Hyperkeratose und des Elastizitätsverlustes der Hornschicht sind, treten dieselben subjektiv — übrigens nicht anders wie bei den callösen und bei allen palmaren Ekzemen — als selbständige Beschwerde sehr in den Vordergrund. Dieses ist um so begreiflicher, als gerade die Berufstätigkeit der

Radiologen sowohl bei der Entwickelung der Photographien wie bei der chirurgischen Desinfektion eigentlich eine besonders gut gepflegte und vollkommen intakte Oberhaut verlangt und andernfalls nur unter grossen Schmerzen und Erzeugung neuer Läsionen gehandhabt werden kann.

Während die Symptome, die sich an den oberflächlichen Hautschichten abspielen, von fast allen Beobachtern ziemlich gleichlautend angegeben werden, herrscht über die der tieferen Hautpartien eine geringere Übereinstimmung. Hierhin gehören bie Symptome der Gefässerweiterungen, des Haarausfalls, der Nagelverkrüppelung, der Hautatrophie und der mangelnden Drüsenfunktion. Diese Symptome bilden sich alle erst allmählich aus und treten individuell in sehr verschiedenem Grade in den Vordergrund.

Die Erweiterung der kapillaren Blutgefässe der Haut (Kapillarvaricen, Telangiektasien) werden nur von vier Beobachtern erwähnt, kommen aber in mehr oder minder grosser Ausbreitung wohl in jedem länger bestehenden Falle von X-Dermatitis vor. Ihr Hauptgebiet ist der Rücken der Hand und Finger. Es sind punktförmige, unregelmässig auslaufende verästelte und schliesslich sternförmige, dunkelrote bis blaurote Fleckchen, die auf Glasdruck nur in ihren oberflächlichen Ausläufern, selten ganz verschwinden, mithin auch den tieferen Gefässschichten angehören. Ihrem anatomischen Charakter nach sind sie stark erweiterte venöse Kapillaren; die punktförmigen Centren entsprechen tief liegenden, schräg aufsteigenden grösseren Kapillaren, die sternförmig abgehenden Äste Teilen des oberflächlichen Gefässnetzes (bekanntlich haben alle Gefässe der Cutis propria kapillären Charakter).

Auch der Ausfall der Lanugohaare wird nur von drei Autoren erwähnt und zwar in negativer Richtung. Allerdings kommen ja nur die bei den meisten Menschen spärlichen Haare des Handrückens und des Rückens der ersten Fingerphalangen in Betracht. Es scheint mithin die Art der Schädigung bei der Gewerbedermatitis weniger tief zu wirken (weiche Röhren?), als wie sie bei der Epilation durch X-Strahlen (harte Röhren?) erzeugt zu werden pflegt.

Um so sorgfältiger werden die Verkrüppelungen der Nägel von allen Beobachtern beschrieben. Auch diese gehören zu den Symptomen der tiefen Hautschichten. Denn was heute fest geprägt in einer Deformation der Nagelplatte vorliegt, ist schon vor längerer Zeit tief unterhalb des Nagelwalles durch Veränderungen der Nagelmatrix erzeugt. Während die Hornschicht der Oberfläche sich verdickt und verhärtet, zeigt die Nagelplatte nach den übereinstimmenden Angaben aller Autoren Zeichen der Atrophie, Verlust des Glanzes, ausserordentliche Brüchigkeit, Rauhigkeit, Dünne, Neigung zu Einrissen und Deformationen.

S. schreibt: „Die Nägel bekamen breite Längsstreifungen, die von der freien Kante nach der Basis liefen. Dabei nahm die Dicke der Nägel ab, so dass es unmöglich war, Nägel von üblicher, wenn auch reduzierter Länge stehen zu lassen. Sie mussten vielmehr einige Male in der Woche ad maximum abgeschnitten werden; sonst bogen sie sich um oder rissen längs ein. Wie sich am Fortrücken von differenten Stellen abschätzen liess, ging das Wachstum der Nägel an sich nur langsam, auf alle Fälle langsamer als früher vor sich.“ O. sagt: „Unter den von den Strahlen am meisten getroffenen Nägeln besteht ebenfalls Kapillarerweiterung, so dass bei anstrengendem Gebrauch der Hände, besonders bei festem Zusammendrücken dieser unter die Nägel oft punktförmige Blutungen erfolgen. Entstehen sie im Nagelbett an der Wurzel, so wird der Nagel in seiner Kontinuität getrennt und fördert einen dort gleich gespaltenen oder über der Blutungsstelle so weichen Nagel, dass er dort sehr bald einreisst.“ A. beobachtete ebenfalls punkt- und strichförmige subunguale Blutungen, die oft mit Spaltung der Nägel einhergingen und dadurch besonders entstellend wirkten, dass das punkt- oder strichförmig angetrocknete Blut extravasat erst langsam mit dem wachsenden Nagel vorrückte, mithin wochen- und monatelang zu sehen war. Auch Se. erwähnt das häufige Vorkommen subungualer Blutungen in Form schwarzer Punkte und Flecken.

Die atrophischen Erscheinungen an der Nagelplatte sind an und für sich lästig genug und bilden eine stete Sorge aller Beobachter, da sie nicht bloss zur Verunstaltung der Hände das meiste beitragen, sondern wegen der Einrisse häufig zu Infektionen, langdauernden schmerzhaften Paronychien und Nagelverlust führen. Die atrophische Nagelplatte bildet zudem eine um so auffallendere Erscheinung, als sie gewöhnlich von hypertrophischen Produkten der Ober-

haut umgeben ist, von Schwielen an den Nagelfalzen und abnormen Hornmassen auf dem verdickten Teil des Nagelbettes unter dem freien Nagelrande, der den letzteren abzuheben strebt. Dieser Kontrast ist nicht nur der X-Dermatitis, sondern vielen anderen Verunstaltungen der Nägel eigen, so z. B. ein häufiger Begleiter des feuchten Ekzems des Nagelgliedes. Eine wulstige Anschwellung der Decke des hinteren Nagelfalzes bedingt schon allein einen abnormen Druck auf die Nagelmatrix, die dann eine dünnere Nagelplatte produziert. Auch die oft erwähnte Längsstreifung der verdünnten Nägel ist ein Zeichen eines schmächtigeren und weicheren Nagelmaterials auf der Matrix, das von den normalen Längsleisten des Nagelbettes stärker als gewöhnlich modelliert wird. Bei der Abheilung der X-Dermatitis tritt, wie mehrfach angegeben wird, das Umgekehrte ein, die Nägel werden abnorm dick und hart, erlangen also später erst die hyperkeratotische Beschaffenheit der umgebenden Oberhaut; sie nehmen dann erst allmählich wieder ihre frühere Glätte und normalen Glanz, sehr spät erst eine tadellose Form an.

Ausser der erwähnten Längsfurchung beobachtete A. als eine der ersten Erscheinungen der Nagelveränderung eine tiefe Querfurchung des Nagels des linken Zeigefingers.

Ein seltenes Spätsymptom scheint eine totale Hautatrophie, eine sogen. Glanzhaut (Liodermie) zu sein; jedenfalls hat sie ein beschränktes Vorkommen.

K. schreibt: „An einzelnen Fingern wird die Haut auf der Streckseite glatt, glänzend rot, dünn wie nach der Heilung von Verbrennungen zweiten Grades.

Eine sklerodermatische Veränderung ihrer Haut erwähnen die mir vorliegenden Berichte nicht.

Der mangelnden Drüsenfunktion der Haut bei der X-Dermatitis wird (mit Ausnahme von A.) nicht gedacht, obwohl die überall hervorgehobene Trockenheit und der Mangel an Elastizität der Oberhaut keine andere Erklärung zulässt, als eine Lähmung der Funktion der Talg- und Schweissdrüsen.

A. beobachtete beim Bergsteigen eine ausserordentlich geringe Schweissabsonderung des erkrankten Handrückens gegenüber dem gesunden.

Histologie.

Die bisherigen histologischen Untersuchungen der durch X-Strahlen veränderten Haut sind nicht direkt für die chronische Berufsdermatitis durch X-Strahlen zu verwerten, da das Material zu denselben sich zum Teil auf das Tierexperiment, zum Teil auf die am Menschen erzeugten akuten Schädigungen bezieht. Immerhin sind sie in mehrfacher Beziehung lehrreich, indem sie uns Aufschluss geben über vieles, was an den Elementen der Haut durch X-Strahlen verändert werden kann und soweit diese Veränderungen mit denjenigen der chronischen Berufsdermatitis übereinstimmen, auch den Wahrscheinlichkeitsschluss zulassen, dass bei der letzteren ähnliche elementare Veränderungen der Gewebe den klinischen Erscheinungen zu Grunde liegen.

Dahin gehört vor allem die von Darier[1]) beschriebene starke Hypertrophie der Oberhaut bei Meerschweinchen, die mit X-Strahlen behandelt waren und bei denen — zum Teil erst nach 2 Monaten — eine Alopecie an der bestrahlten Stelle auftrat. Darier fand hier die Haarfollikel bis auf kleine Reste nebst den Talgdrüsen und Haarbalgmuskeln geschwunden, dagegen das Deckepithel in allen seinen Schichten beträchtlich (10—15 fach) verdickt, die Stachelschicht auf 10—12 (statt 2—3) Zellenreihen, die Körnerschicht auf 2 (statt 1). Auffällig war in letzteren die enorme Anhäufung von Keratohyalin. Es wurden mithin hier

[1]) Oudin, Barthélémy und Darier, Über Veränderungen an der Haut und den Eingeweiden nach Durchleuchtung mit X-Strahlen. Monatshefte f. p. Derm. 1897. Bd. 25. p. 417.

durch den Einfluss der X-Strahlen an der behaarten Haut des Rumpfes von Meerschweinchen Verhältnisse erzeugt, wie sie sich normalerweise an den Fersen dieser Tiere finden.

Diese Umwandlung einer dicht behaarten, mit dünnem Deckepithel versehenen Tierhaut durch X-Strahlen in eine haarlose Haut mit dickem Deckepithel lässt sich gewiss in Parallele stellen mit der Verdickung der Hornschicht, mit den Warzen und Schwielenbildungen unter gleichzeitigem Haarverlust an den Handrücken der Radiologen. Dagegen geben dieselben Tierexperimente der französischen Forscher keinen Aufschluss über die entzündlichen Anfangssymptome der Rötung und des Ödems, ebensowenig über die Spätsymptome, wie der Angiektasie und Nagelatrophie.

Hier werden sie zum Teil ergänzt durch die Untersuchung von Gassmann[1]), welche derselbe an zwei durch X-Strahlen erzeugten Ulcera anstellen konnte. Das eine derselben zeigte nur gewöhnliches Granulationsgewebe, das andere aber neben degeneriertem Kollagen eine eigentümliche, bisher unbeschriebene Degeneration der Gefässwandungen der Cutis und Subcutis. An Stelle des normalen kollagenen Faserwerks bestand eine dickfaserige oder trabekuläre Masse, deren einzelne Ballen ganz homogen und unregelmässig gequollen waren. Sie lagen namentlich an Stelle und in der Umgebung von Kapillaren und waren ihrer Farbenreaktion nach basophiles Kollagen[2]), da sie durch van Gieson gelb, Safranin rot, Methylenblau blau und durch Orcëin nicht gefärbt werden. Die Gefässalteration nennt Gassmann vakuolisierende Degeneration; sie kam hauptsächlich an der Intima der Blutgefässe, dann auch an der Muscularis der grösseren Gefässe vor; ausserdem bestand eine Zerfaserung der elastischen Membranen in grossem Umfange. Durch diese Degenerationen war es zu einer verbreiteten, wenn auch nicht kontinuierlichen Verdickung der Gefässwände und hier und da zur Thrombenbildung gekommen.

Gassmann macht mit Recht darauf aufmerksam, dass diese Gefässveränderungen am Grunde der Röntgenulcera, die sonst unbekannt sind, wohl die Folge der X-Strahlen und ihrerseits vielleicht die direkte Ursache der Ulceration sind, und dass eine Gefässdegeneration, wie diese „vakuolisierende", welche zuerst die kleinen Kapillaren der Oberfläche verödet und nur langsam in die Tiefe greift, wohl den schleichenden und sich allmählich vertiefenden Gang des Ulcerationsprozesses nach übermässiger X-Bestrahlung genügend erklären könnte.

Dass die X-Strahlen einen solchen das Hautgewebe direkt schädigenden Einfluss ausüben können, machte schon vor der ausführlicheren Untersuchung Gassmanns ein Befund von mir[3]) wahrscheinlich, der an einem bei der Sektion gewonnenen, durch mehrfache Bestrahlung pigmentierten Hautstücke erhoben wurde. Es zeigte sich nämlich, dass die elastischen Fasern dieses Hautstückes auf die gewöhnliche Weise durch saure Orcëinlösung zunächst gar nicht nachzuweisen waren, obwohl sie durch dieselbe stark gefärbt worden; erst eine eigene Entfärbung durch eine Mischung von wässeriger Orangelösung und Glyzerinäther entfärbte das Kollagen so, dass das in dasselbe eingewirkte Elastin zu Tage trat und sich nun als vollkommen normal erwies. Diese Veränderung des kollagenen Gewebes bestand bei weiterer Untersuchung in einer wahrscheinlich durch die X-Strahlen bewirkten Basophilie (wie in einem Gassmannschen Falle), die einherging mit einer Anschwellung besonders der gröberen Bündel, einem vollständigen Verlust ihrer feineren, fibrillären Struktur und normalen lockigen Anordnung und schliesslich einer Zerklüftung derselben in unregelmässige Segmente unter Brüchigwerden der gesamten Cutis. Eine Erweiterung der Blutgefässkapillaren und eine vakuo-

---

[1]) Gassmann, Zur Histologie der Röntgenulcera. Fortschr. auf d. Gebiete der Röntgenstrahlen. Bd. II.

[2]) Nicht Kollacin, wie Gassmann angiebt. Dazu gehört der Nachweis, dass verändertes Elastin in die Substanz aufgenommen ist, der wohl nur durch den gleichzeitigen Nachweis von Kollastin zu erbringen ist.

[3]) Unna, Zur Kenntnis der Hautveränderungen nach Durchleuchtung mit Röntgenstrahlen. Arbeiten aus Dr. Unnas Klinik 1898. Berlin, E. Grosser.

läre Degeneration der Wandungen der grösseren Gefässe bestand in diesem Falle nicht. Dagegen war im Papillarkörper um die Gefässe reichlich Pigment abgelagert.

Unter den unliebsamen, bleibenden Veränderungen der Haut nach akuten Schädigungen der X-Strahlen spielen neben der Hautatrophie und der von mehreren Autoren beschriebenen sklerodermatischen Veränderungen die Telangiektasien ebenfalls eine Rolle. Daher hat eine neuerdings erschienene Arbeit von Freund und Oppenheim[1]), welche sich hauptsächlich mit diesen Gefässerweiterungen beschäftigt, auch für unsere Frage eine besondere Wichtigkeit. Ihr Fall betraf einen Knaben, welcher wegen Psoriasis bestrahlt war und am Rücken und Kopf harte Narben mit braunen und roten Flecken gesprenkelt davongetragen hatte. Die Autoren konstatierten an Stelle der Telangiektasien eine bedeutende Erweiterung präexistenter Kapillaren des oberflächlichen Gefässnetzes. Die reichlich vorhandenen Pigmentzellen der Cutis fanden sich nicht um diese erweiterten Kapillaren angehäuft und es fehlte auch oberhalb dieser blutreichen Stellen das sonst vermehrte Oberhautpigment, so dass ein gewisser Gegensatz zwischen den Orten der Pigmentbildung und der Gefässerweiterung sich geltend machte. Ausserdem bestand ein reichliches Vorkommen von Mastzellen. Die Verfasser setzen dieses histologische Bild in Parallele mit dem eines beginnenden Xeroderma pigmentosum, einer Erkrankung, mit der diese Folgen der X-Bestrahlung ja auch in klinischer Beziehung eine grosse Ähnlichkeit besitzen. Sie vermuten die Ursache dieser Gefässerweiterungen in einer übrigens in ihrem Fall nicht nachgewiesenen primären Erkrankung der Gefässe, durch welche „eine abnorme Nachgiebigkeit derselben gegen den Druck des infolge der Hyperämie dauernd gestauten Blutes hervorgerufen wird". Die Annahme Kienböcks, dass die Telangiektasien durch den Zug des sich retrahierenden Bindegewebes an den durch die Bestrahlung degenerierten Gefässwänden entständen, wird von Freund und Oppenheim zurückgewiesen. Dieselben erwähnen dann noch eine Reihe weiterer Hypothesen. Eine endarteritische Gefässveränderung könnte den arteriellen Druck herabsetzen. Wie durch eine solche Herabsetzung des Blutdruckes aber Kapillarerweiterungen entstehen sollen, ist nicht klar; die gewöhnliche Folge ist, wenn keine Venenverengerung konkurriert, das Zusammenfallen der Kapillaren. Die Autoren erwähnen sodann auch eine Endophlebitis obliterans als mögliche Ursache; eine solche würde in der That allein schon zu einer Kapillarerweiterung führen können, ist aber bisher nicht in nennenswertem Grade nachgewiesen. Sie denken endlich an die Möglichkeit einer Lähmung ganzer Gefässbezirke durch toxische Einflüsse, herrührend von Degenerationsvorgängen in den zelligen Gebilden. Neisser und Scholz haben von solchen primären Gewebsschädigungen die ganze entzündliche anfängliche Hyperämie als Reaktion, mithin als eine sekundäre Erscheinung abgeleitet, die von anderen Autoren bisher als Ursache der Gewebsschädigungen, als das primum movens betrachtet wurde. Eine Ulceration ist zum Zustandekommen der Telangiektasien nicht nötig. Die Autoren stimmen Oudin völlig bei, dass diese Gefässerweiterungen nach einer ganz oberflächlichen Einwirkung der X-Strahlen entstehen können. Dafür spricht ja auch das Auftreten der Telangiektasien bei der Berufsdermatitis ohne schwere, tiefgehende Veränderungen der Cutis, ohne Nekrose und Ulceration, und wir müssen wegen der Gleichheit der Ursache und der klinischen Erscheinung doch wohl eine Wesensgleichheit zwischen den Gefässerweiterungen hier und dort annehmen. Dann kommt aber gerade für die Telangiektasien der Berufsdermatitis auch die chronische Stauung im Gefässgebiet der bestrahlten Haut in Betracht, auf welche Freund und Oppenheim für alle Telangiektasien das meiste Gewicht legen. Denn klinisch begleiten derartige Stauungen die chronische X-Dermatitis viel regelmässiger als die Folgezustände akuter X-Verbrennungen. Jene Autoren stellen wegen der begleitenden Stauungshyperämie die mit X-Schädigungen behaftete Haut in Parallele mit der Haut variköser Unterschenkel und erklären aus dieser Analogie die schwierige Heil-

[1]) Über bleibende Hautveränderungen nach Röntgenbestrahlung. Wiener klin. Wochenschrift. 1904. Nr. 12.

barkeit der Röntgenulcera. Sie fassen die Resultate ihrer Untersuchung schliesslich dahin zusammen, dass die Telangiektasien wie andere dauernde Veränderungen nach X-Bestrahlung nicht nur von den gleichzeitig erzeugten degenerativen Prozessen, sondern ganz wesentlich von der ebenfalls durch die Strahlung hervorgerufenen Cirkulationsstörung abhängen. Ihre Ausbildung ist an den Ort der Einwirkung gebunden und sowohl von der Intensität wie Qualität des Traumas abhängig. Strahlungen weicher Röhren, deren Wirkungsgebiet sich vorzüglich auf die oberen Hautschichten erstreckt, kommen ätiologisch ganz besonders in Betracht. Die Telangiektasien stellen Erweiterungen oberflächlicher präexistenter Kapillaren dar; eine Neubildung von Gefässen findet nicht statt.

Erhält somit die Theorie von Freund und Oppenheim gerade in dem klinischen Verhalten der chronischen Berufsdermatitis durch X-Strahlen eine Stütze, bei welcher fast immer Hyperämie und Ödem Telangiektasien begleiten, so lässt sich doch nicht verkennen und tritt gerade durch die Arbeit dieser Autoren besonders deutlich hervor, dass wir über das Wesen desjenigen Faktors, welcher mit der Blutstauung oder mit dem entzündlichen Ödem zusammenwirken muss, um die Telangiektasien hervorzurufen, noch so gut wie gar nichts Sicheres wissen. Eine tiefe Endophlebitis obliterans, wenn sie nachgewiesen wäre, würde die Dilatation der oberflächlichen venösen Kapillaren wohl erklären, ist aber bisher nicht konstatiert. Eine arterielle Gefässwandveränderung, auch wenn sie konstant gefunden würde, sei es, dass sie die Arterien nachgiebiger machte oder verengerte, würde nie imstande sein, die venösen Kapillarvaricen zu erklären. Eine toxische periphere Ursache, erzeugt durch die X-Strahlen, möchte wohl die Hyperämie und das Ödem bei dem akuten Beginn und den akuten Verschlimmerungen im Verlaufe der chronischen Berufsdermatitis zu erklären geeignet sein, aber doch wohl kaum die erst spät während des Vernarbungsprozesses nach akuten Schädigungen sich bildenden Telangiektasien und ebensowenig die bei den Radiologen noch lange nach Beseitigung des Traumas auf der geschädigten Haut des Handrückens neu sich bildenden Gefässerweiterungen. Man wird für diese — und dann wohl für alle Capillarvaricen dieser Dermatosen, übrigens nicht anders als für diejenigen in Narben, bei Sklerodermie und Xeroderma pigmentosum — mechanische Einwirkungen des veränderten Zwischengewebes bei ihrer Genese nicht ausschliessen können. Jedenfalls ist auf einen solchen durchaus möglichen Faktor in Zukunft mehr als bisher zu achten.

Kurz vor Abschluss dieser Arbeit erschienen zwei einschlägige Arbeiten: ein Nachtrag von Gassmann[1]), in welchem er den Befund von einem am Kaninchen erzeugten Röntgenulcus beschreibt und eine Arbeit von Baermann und Linser über die Wirkung der Röntgenstrahlen. Gassmann erwähnt zunächst, dass nach ihm auch Lion, Grouven und Scholz eine durch X-Strahlen hervorgerufene Vakuolisation der Gefässwände, wenn auch nicht in so hohem Grade ausgeprägt, beobachtet haben. Am Grunde der Ulceration der Kaninchenhaut fand Gassmann an den Arterien die Intima stark verdickt und in derselben eine Neubildung elastischer Fasern; ausserdem eine Endophlebitis und Endolymphangitis obliterans. Die glatten Muskelfasern zeigten Lücken, die durch Ödem hervorgebracht zu sein schienen, ob durch ein intercelluläres oder parenchymatöses blieb unentschieden. Noch stärkere Veränderungen zeigten die quergestreiften Muskeln, eine Spaltung und völlige Aufsplitterung in Längsfasern bei erhaltener Querstreifung, hier und da eine syncytienartige Umwandlung in kernreiche Riesenzellen. Die Spindelzellen des Bindegewebes waren gross und teilweise in Schaumzellen[2]), teilweise in Riesenzellen mit grosswabigem Protoplasma umgewandelt.

---

[1]) Gassmann. Histologische Befunde beim Röntgenulcus am Kaninchen. Arch. f. Dermat. u. Syph. 1904, Bd. 52, p. 97.

[2]) Gassmann identifiziert bei dieser Gelegenheit Schaumzellen mit Plattenzellen. Hier liegt ein Missverständnis vor. Die Plattenzellen sind platte, feste, nur hier und da grosswabige Zellen, die Bausteine des primären vergänglichen Narbengewebes. Die Schaumzellen sind ödematöse Bindegewebszellen, längliche, cylindrische, rein schaumige, zarte Gebilde.

Baermann und Linser[1]), welche der Annahme einer primären Gefässschädigung und sekundären Gewebsschädigung huldigen und durch vielfach variierte Versuche einen direkt auf die Epithelien und Endotelien und auf die Zellen überhaupt gerichteten, schädigenden Einfluss der X-Strahlen glauben ausschliessen zu können, kommen auf Grund weiterer Versuche zu dem Schluss, dass auch die Blutkörperchen und das Serum selbst in den Gefässen keine nachweisbaren pathologischen Veränderungen erleiden. Sie erklären die Läsionen der Blutgefässe daher so, dass die im strömenden Blute beständig vor sich gehende Absorption der X-Strahlen mit einer noch nicht genauer bekannten Energieverwandlung (in elektrische Energie oder Wärme) verbunden ist, welche auf die zunächst gelegene Blutgefässwandung schädigend einwirkt. Diese in betreff der Blutgefässveränderungen gewiss bestechende (Goldstein'sche) Hypothese würde indessen wohl kaum die pathologischen Effekte an den den Blutgefässen ferneren Geweben, am Kollagen und Oberflächenepithel, erklären und besonders nicht diejenigen, welche in einer einfachen Hyperplasie der Zellen bestehen, wie die Hypertrophie mit stärkerer Verhornung des Deckepithels bei der chronischen Berufsdermatitis. Die Theorie von Baermann und Linser passt entschieden auf die starken, akuten Schädigungen, welche zur Bildung der Röntgenulcera führen und bei denen das Deckepithel offenbar erst infolge einer Läsion des darunterliegenden Bindegewebes abgeworfen wird. In dieser Beziehung sind ihre Versuche 3. und 4. sehr lehrreich, in denen auf Neisser's Anregung bei gut granulierenden und sich gut überhornenden Geschwüren teils die Granulationsfläche, teils der Epithelsaum für sich bestrahlt wurde. Hierbei zeigte sich, dass in beiden Fällen die Überhäutung und Überhornung zunächst nicht gestört wurde, dass aber dort, wo die Granulationen bestrahlt waren, zwei Tage nach der Überhornung das schon fertige Deckepithel blasig wieder abgehoben wurde, während es dort, wo der Epithelsaum bestrahlt war, sich als widerstandfähig erwies. Da ja doch jedenfalls auch durch den schon bestehenden Epithelsaum in der Tiefe die Blutgefässe des daselbst befindlichen Granulationsgewebes bei der Bestrahlung so gut wie die der nackten Granulationen von den X-Strahlen getroffen wurden, so scheint mir hier nur eine Differenz des Grades vorzuliegen und das bekanntlich stärker durchblutete Gewebe der nackten Granulationen stärker geschädigt zu sein als das relativ anämische Gewebe des Epithelsaumes. Für die Ulceration durch Cutisschädigung sind diese Versuche sehr lehrreich, nicht aber ausreichend, um die feineren Veränderungen der chronischen X-Dermatitis zu verstehen.

Ehe ich nun auf meine eigenen Befunde eingehe, die ich an bestrahlter Haut gemacht habe, sei es mir erlaubt, die soeben referierten Daten in Bezug auf ihre histologische Bedeutung etwas zu beleuchten. Ich lasse dabei die eindeutige von Darier gefundene Hypertrophie des Deckepithels bei Seite und wende mich den in der Cutis gefundenen Veränderungen zu. Auf den ersten Blick scheinen dieselben ganz disparater Natur zu sein: eine Basophilie und Zerklüftung des Kollagens (Unna, Gassmann), eine vakuolisierende Degeneration der Gefässwände, eine fibrilläre Degeneration der Muskeln und Schaumzellen (Gassmann). Bei näherer Überlegung aber ordnen sich diese verschiedenen Befunde sämtlich einem Grundsymptom unter; dem parenchymatösen, entzündlichen Ödem aller Hautbestandteile. Beginnen wir mit den Schaumzellen, so haben meine Untersuchungen und die meiner Schüler deren verbreitetes Vorkommen bei entzündlichen Ödemen aller Art ergeben (Granulationsgewebe, Milzbrandödem, erweichtes Rhinoskleromgewebe, Rhinophym u. s. w.). Sie sind, wo sie vorkommen, das Wahrzeichen eines allgemeinen parenchymatösen Ödems, das sich hier speziell in den gewöhnlichen Spindelzellen, seltener in den Plasmazellen des Bindegewebes lokalisiert hat. Es ist nun im hohen Grad wahrscheinlich und geht geradezu aus der Darstellung Gassmanns hervor, dass die von ihm gefundenen Vakuolisierungen der Gefässintima und der Muskeln ebenfalls nur Symptome eines parenchymatösen Ödems dieser Gewebsbestandteile

[1]) G. Baermann und P. Linser. Über die lokale und allgemeine Wirkung der Röntgenstrahlen. München med. Woch. 1904, Nr. 23.

sind. Geeignete Färbungen würden die grosswabige Struktur derselben vielleicht noch besser hervortreten lassen. Dass die von mir beschriebene Anschwellung und Zerklüftung der kollagenen Bündel und Balken in Längssegmente und die von Gassmann gefundene fibrilläre Aufsplitterung der quergestreiften Muskeln auch auf ein starkes Ödem dieser Teile zurückzuführen ist, erscheint selbstverständlich. Aber auch die tinktorielle Veränderung, die Basophilie des Kollagens, besagt nichts anderes. Denn ich habe kürzlich nachgewiesen, dass man durch schwache (physiologische) Kochsalzlösung und ebenso durch Serum aus den Zellen das basophile Granoplasma (ein Paranukleoproteid) mit Leichtigkeit auswaschen kann und dass dieses zunächst in gelöstem Zustande das die Zellen umgebende Kollagen imbibiert und auf diese Weise künstlich basophil macht. Mit jedem entzündlichen Ödem wird daher zu einer gewissen Zeit eine Auswaschung des Granoplasmas aus den Zellen, eine Schaumzellenbildung, eine Vakuolisierung gleichzeitig mit einer Basophilie des umliegenden Kollagens statthaben können. Ein parenchymatöses Ödem des Kollagens endlich würde auch vielleicht die „sklerodermieähnliche" Beschaffenheit der Haut erklären, die von vielen Beobachtern (Balzer und Mouseaux, Barthélémy, Hallopeau und Gadeau, Oudin, Behrend, Salomon)[1]) als Folge der Röntgenbestrahlung beobachtet ist. Ein andauerndes Ödem aller Gewebsteile verträgt sich natürlich auch sehr gut mit dem schliesslichen Eintritt einer gesamten Hautatrophie, ja sie leitet auf das einfachste in eine solche über.

Wir müssen nach allen diesen Betrachtungen, wenn die Voraussetzung richtig ist, dass der chronischen Berufsdermatitis ähnliche elementare Veränderungen der Gewebe zu Grunde liegen, wie den durch akute Einwirkung von X-Strahlen erzeugten Traumen, annehmen, dass das entzündliche Ödem, welches in fast allen Fällen mit der anfänglichen Hyperämie zusammen die Berufsdermatitis einleitet, nicht bloss ein interstitielles, sondern wenigstens teilweise ein parenchymatöses, also ernsteres ist, das vielleicht die Grundlage aller weiteren schweren Veränderungen bildet. Jedenfalls haben wir auf derartige Erscheinungen besonders zu achten.

Die beiden vom Rücken zweier Finger stammenden, in toto exstirpierten Rhagaden des Kollegen A. liefern histologisch zwei sehr ähnliche Bilder, die verschieden weit, aber in derselben Richtung gehende Veränderungen aufweisen.

Präparat I (Fig. 1):

Das gesamte Deckepithel ist derartig hypertrophisch, dass es den Eindruck macht, als ob das Hautstück von der palma stammte. Hornschicht, Körnerschicht und Stachelschicht sind stark verbreitert; die Stachelzellen haben an Volumen bedeutend zugenommen und zeigen die normalen Farbenreaktionen. Diese einfache Hypertrophie der Oberhaut bezieht sich aber nur auf den grössten Teil, nämlich die beiden Seiten des Schnittes. In der Mitte, der Rhagade entsprechend, sind erhebliche weitere Veränderungen vorhanden. Das Deckepithel ist hier, etwa der Breite von 7 Papillen entsprechend, von oben und von unten her verdünnt. Oben fehlt die dicke Hornschicht der Nachbarschaft, die durch eine dünne, sich stark färbende Kruste ersetzt ist, unten ist die Stachelschicht erheblich verdünnt und ausserdem stark porös, von weitklaffenden Lymphspalten durchsetzt. Diesem interstitiellen Ödem entsprechend fehlt auch die Körnerschicht an dieser Stelle. Eine Leukocytenauswanderung fehlt gänzlich, das Exsudat ist ein rein seröses. Die Cutis zeigt ein leichtes, hauptsächlich um die Blutgefässe lokalisiertes interstitielles Ödem; demgemäss sind die kollagenen Bündel und ebenso die elastischen Fasern feiner als normal; erstere färben sich mit Orcein stark, letztere mit angesäuerter Orceinlösung schwach. Die ganze Textur der Cutis hat an Festigkeit abgenommen; sie ist abnorm brüchig und zerfällt an den Schnitten auffallend leicht. Der Rhagade entsprechend weist aber die Mitte des Schnittes noch weitere Veränderungen auf. Der hier sehr ödematöse Papillenkörper ist von einem breiten Lager von Plasmazellen ausgefüllt, welcher die Rhagade schalenartig umgiebt. Zu unterst und an den Seiten finden sich sehr grosse, schön ausgebildete Plasmazellen; ebensolche durchziehen strangartig die Zellenneubildung, deren mittlere Teile von atrophischen Plasmazellen eingenommen werden. Weite Blut- und Lymphkapillaren und stark erweiterte Lymphspalten durchsetzen das Plasmom; von einer Leukocytenemigration ist in derselben nichts wahrzunehmen. Die Mastzellen scheinen an Zahl etwas vermehrt zu sein. An den Knäueldrüsen und den tiefen grösseren Gefässen sind Veränderungen nicht nachzuweisen.

[1]) s. Freund und Oppenheim. l. cit.

Präparat II (Figur 2).

Dieses Präparat weist dieselbe allgemeine Hypertrophie des Deckepithels auf wie Präparat I mit einer analogen aber geringen Verschmächtigung des Epithels in der Mitte, der Rhagade entsprechend. An dieser Stelle ist die Hornschicht stellenweise noch erhalten und das Ödem der Stachelschicht geringer. Ebenso ist das Ödem der Cutis schwächer ausgeprägt und die plasmomatöse Wucherung, welche auch hier die Rhagade umgiebt, weniger umfangreich. Was aber dieses Präparat vor dem ersten auszeichnet und ihm eine ernstere Bedeutung verleiht, ist eine atypische Epithelwucherung von walzenförmigem Habitus am Grunde der Stachelschicht, der Beginn einer carcinomatösen Wucherung. Dieselbe dringt in die bindegewebige Zellenwucherung, welche den Grund der Rhagade umgiebt, ein, aber nicht über dieselbe hinaus.

Es unterliegt wohl keinem Zweifel, dass die sich an diesen Präparaten vom Rücken der Hand kundgebende Epithelhypertrophie mit besonders starker Verdickung der Hornschicht, als Paradigma für die allgemein bei der chronischen X-Dermatitis vorhandene Verdickung des Deckepithels dienen kann und andererseits genau denjenigen Veränderungen entspricht, die Darier an bestrahlter Kaninchenhaut gefunden hat. Zugleich haben wir in diesem Bilde eine Darstellung der Schwielen, von denen die Radiologen belästigt werden; denn diese sind nichts als eine bis ins Extrem getriebene Hyperkeratose derselben Art. Die gefürchteten Einrisse derselben, die so schwer zur Heilung zu bringen sind, werden an diesen Präparaten charakterisiert nicht nur, wie man vermuten möchte, durch oberflächliche Defekte der Horn- und Stachelschicht und Krustenbildung, sondern durch unerwartet tiefgehende Veränderungen der Cutis und Oberhaut. Das allgemeine leichte Ödem der Cutis steigert sich hier zu einem erheblichen des Papillarkörpers und zur Ausbildung einer dichten plasmomatösen Zellenneubildung, wie wir sie sonst nur in der Umgebung infektiöser Geschwüre (z. B. Ulcus molle) und bösartigen Neubildungen (z. B. Carcinom), treffen und die begleitende seröse Exsudation wirkt offenbar rückbildend auf die vorangehende Hypertrophie der Stachelschicht an dieser Stelle. Wenn diese Befunde uns einerseits eine Erklärung für die auffallend schwere Heilbarkeit der Rhagaden zu geben vermögen, so leiten sie anderseits direkt zu dem im zweiten Präparat vorliegendem prognostisch noch ungünstigeren Symptom einer atypischen Epithelwucherung am Grunde der Rhagade über. Schon die Möglichkeit des Beginnes solcher echt carcinomatöser Wucherungen rechtfertigt die Exstirpation einer jeden Rhagade, die der Heilung besonders starken Widerstand leistet. Mit dieser Epithelwucherung führt Präparat II uns ohne weiteres über zu den beiden Carcinomen auf dem Boden der chronischen X-Dermatitis, welche ich Herrn Dr. Sick verdanke.

Präparat III (Fig. 3):

Hier überlagert stark verdicktes Deckepithel ein Cutisgewebe, dessen grobfaserige, parallelgeschichtete, zellenarme Kollagenbündel an älteres Narbengewebe erinnern. Für eine partielle Neubildung dieses Cutisgewebes, d. h. für eine vorhergehende vernarbte Ulceration spricht auch das streckenweis vollkommene Fehlen des Elastins, während darunter und seitlich das elastische Netz sich gut erhalten vorfindet. Die oberflächliche Partie der Cutis ist von einer mässig dichten plasmomatösen Neubildung durchsetzt, welche nach der Oberfläche zu überall an das Carcinom angrenzt. Dieses, die Mitte des Präparats einnehmend, entwickelt sich ganz allmählich aus dem hypertrophischen Deckepithel, welches an beiden Seitenteilen des Schnittes ansteht und sich hier in nichts von der Oberhauthypertrophie der Präparate I und II unterscheidet. Zuerst fällt es auf, dass sich in der stark verbreiterten Stachelschicht, besonders oberhalb einzelner Papillen, eine Reihe von kugelig angeschwollenen, stark vergrösserten Stachelzellen findet, die im Innern eine endogen erzeugte Zellenbrut, 4—8 und mehr gegeneinander mit Facetten abgeplattete junge Epithelien beherbergen. Ein weiteres krebsiges Symptom ist die Unterbrechung der pallisadenartig festen Basallage der Stachelschicht durch einzelne loser gefügte Zellkomplexe kubischer und kugeliger Epithelien, die sich selbständig in die darunter liegende sehr blutreiche, von Plasmazellen durchsetzte Cutis vorschieben. Sodann erweitern sich an vielen Stellen die Lymphspalten zu einem breiten, die Epithelleisten im Innern durchziehenden Netze, wodurch das Gefüge derselben stark gelockert wird. Vielerwärts ist diese Trennung der Epithelien unmittelbar über der basalen Lage auf weite Strecken erfolgt, so dass dann diese Leisten einem mit schönem kubischen Epithel ausgekleideten, im Innern einen losen Epithelbrei beherbergenden Sacke gleichen. Nach der Oberfläche zu sind fast alle Epithelleisten von solchen losen Zellkomplexen bedeckt; eine verhornte Lage existiert

nirgends mehr. Am Grunde dieser gewucherten Epithelleisten vollenden eine Anzahl atypischer, meist walzenförmig in die Cutis vordringender Epithelfortsätze das Bild des typisch ausgebildeten Hautkrebses.

Zur Vervollständigung dieser für die chronische X-Dermatitis charakteristischen Sequenz: Epithelhypertrophie, Rhagadenbildung, Carcinom, diene das Präparat IV, welches ich ebenfalls Herrn Dr. Sick verdanke und welches von dem Falle Bauernschmidt stammt, dem wegen ausgebreiteten Carcinoms der Arm amputiert werden musste.

Präparat IV (Fig. 4):

Die Fig. 4 zeigt ein Stück vom Rande der Krebswucherung. Über diese selbst kann ich an dieser Stelle hinweggehen und mich mit dem Hinweis auf die Figur begnügen. Wichtiger für das vorliegende Thema ist die Frage, wie sich die so lange den X-Strahlen ausgesetzte Haut des Armes verhält, welche das Terrain für die Carcinombildung hergegeben hat. Soweit dieselbe mir vorliegt — und ich hatte Gelegenheit, nicht weniger als 24 verschiedene Stücke vom amputierten Arm zu untersuchen — handelt es sich lediglich um ein chronisches Ödem mit Aufsplitterung der kollagenen Balken, Aufhebung der straffen Textur des kollagenen und elastischen Gewebes, Erweiterung der Blut- und Lymphkapillaren, leichter Vermehrung und Abrundung der Bindegewebszellen. Hin und wieder gesellt sich dazu, wie auch in dem vorliegenden Präparate, eine punktförmige oder auf weitere Strecken ausgedehnte Erweiterung der Lymphspalten der Oberhaut. Alle diese leichten Veränderungen, welche nicht zum Bilde des Carcinoms an sich gehören und offenbar als Folgen der langjährigen Bestrahlung anzusehen sind, zeigt auch hier die Umgebung des Carcinoms. Dagegen konnte ich von einer Basophilie und weitergehenden Degeneration des Bindegewebes und der Muskeln und besonders von einer vakuolisierenden Entartung der subkutanen grossen Gefässe (Gassmann) nichts wahrnehmen. Besonders auffallend war in dem so ausgedehnten und lange bestehenden ödematösen Gewebe der Mangel an Schaumzellen; es entspricht das aber der allgemeinen Erfahrung, dass die Schaumzellen wohl ein chronisches Ödem beweisen, aber nicht jedes chronische Ödem zur Schaumzellenbildung führt.

Fassen wir die bisherigen Präparate mit ihren Resultaten für die chronische X-Dermatitis kurz zusammen, so beweisen sie, dass eine tiefgreifende und ausgedehnte Gefässerkrankung, wie sie wahrscheinlich gewissen akuten X-Schädigungen zu Grunde liegt, so wenig existiert wie ein erhebliches parenchymatöses Ödem. In seinen Anfängen mag es ja hier und da auch bei der chronischen X-Dermatitis konkurrieren, für die Erklärung der hochgradigen Veränderungen der Hände der Radiologen kann sie nicht in Betracht kommen. Auf der anderen Seite haben dieselben Präparate in vollkommen genügender Weise die histologische Grundlage für die folgenden klinischen Symptome der chronischen X-Dermatitis erkennen lassen: die Hypertrophie des gesamten Deckepithels, die Hyperkeratose und Schwielenbildung, die Rhagadenbildung mit sekundärer carcinomatöser Entartung, das als leichte Schwellung sich äussernde chronische, interstitielle Ödem. Unter den mir überwiesenen Präparaten ist nur ein einziges, welches die von Gassmann bei Röntgenulcera gefundene vakuolisierende Arteritis aufweist. Ich will es daher hier anhangsweise erwähnen, obwohl es sonst für unseren Zweck nicht zu verwerten ist. Unter den mir von Herrn Dr. Sick freundlichst zur Verfügung gestellten Präparaten befand sich auch ein mit X-Strahlen behandelter, nicht geheilter und deshalb schliesslich exstirpierter Lupus.

Präparat V (Fig. 14):

Hier findet sich die Haut von einem typischen Lupus circumscriptus mit sehr zahlreichen Riesenzellen eingenommen. Im Hypoderm sind einige grössere Gefässe quer getroffen und darunter eine Arterie, welche wohl die von Gassmann so genannte vakuolisierende Degeneration aufweist. Die Figur zeigt nur dieses Gefäss: die Ringmuskulatur der Media wird durch auffallend weite Spalten unterbrochen; dieselben enthielten ausser klaffenden Lymphräumen ödematöse Bindegewebszellen, aber keine Schaumzellen.

Zum Verständnis des klinischen Bildes der chronischen X-Dermatitis fehlt aber nach Untersuchung des bisher besprochenen Materiales noch recht viel; die Warzenbildung, das scheckige, rot und weiss gesprenkelte Aussehen, welches für die Haut der Radiologen so charakteristisch ist, gerade diese wichtigsten Symptome harren noch der Erklärung. Es war daher von nicht geringem Werte für mich, dass ich gelegentlich der Behandlung des Falles

Bauernschmidt in den Besitz zweier Hautstückchen gelangte, welche sehr charakteristischen Hautstellen entnommen waren. Dieselben stammten vom linken Arm und Bauch, sahen rot und weiss gesprenkelt aus und waren teils glatt, teils mit kleinen warzenähnlichen, sehr harten und rauhen Schuppenhügeln bedeckt. Da es sich bei diesen Präparaten zum Teil um feine, nicht leicht zu beurteilende Veränderungen handelte, verschaffte ich mir Kontrollpräparate von den Leichen zweier ebenso alten, 31 jährigen Individuen. Die Stücke wurden genau denselben Gegenden (Arm, Bauch) entnommen, ebenso behandelt und gefärbt. Ich bilde zum Vergleich je ein Kontrollpräparat neben dem der X-Haut ab.

Präparat VI (Fig. 6 und 7; 10 und 11):

Wie das Kontrollpräparat Fig. 6 zeigt, ist die Oberhaut des gesunden Armes ziemlich dünn. Trotzdem ist das unverhornte Deckepithel an der X-Haut (Fig. 7) zweifellos noch dünner, also sicher atrophisch, das Leistensystem fast zur ebenen Fläche ausgeglichen und der Papillarkörper demgemäss ebenfalls reduziert und weniger kernreich als der normale. Dem gegenüber ist die Hornschicht relativ stark verdickt, etwa von derselben Dicke wie die Stachelschicht. Sie ist stark gedehnt und blättert in dünnen, grossen Lamellen ab. Noch grössere Veränderungen zeigen die Haarfollikel und Drüsenapparate. Das Kontrollpräparat Fig. 6 zeigt gut entwickelte Lanugohaare, ziemlich grosse Talgdrüsen und grosse, sehr gut entwickelte Knäueldrüsen. An der X-Haut sind die Follikel atrophisch oder ganz geschwunden, die Talgdrüsen fehlen vollständig, die Knäueldrüsen sind vorhanden, aber im Umfange sehr reduziert. Im Zusammenhange damit ist auch das Fettgewebe stark atrophisch.

In scharfem Gegensatze zur Atrophie der Oberhautanhänge stehen die Musculi arrectores. Sie sind an der normalen Haut gut ausgebildet, aber dünn und regelmässig als ein schlankes Bündel über den stumpfen Winkel des Lanugohaares hingespannt. In der X-Haut sind die Muskeln stark verbreitert. Hierdurch und weil sie an den atrophischen Haarbälgen keinen Halt mehr finden und daher unregelmässig, zum Teil senkrecht in der Haut gelagert sind, bilden sie einen hervorragenden Bestandteil der X-Haut, der auf den ersten Blick als etwas Besonderes auffällt. Bekanntlich bilden elastische Fasern die Sehnen der schrägen, glatten Hautmuskeln und mittels derselben sind die Hautmuskeln mit dem gesamten elastischen Netz der Cutis verbunden. Es ist daher auch nicht auffallend, dass den stark hypertrophischen Muskeln ebenso starke elastische Sehnen entsprechen. Dieselben scheinen aber nicht aus neugebildeten elastischen Fasern zu bestehen, sondern aus zusammengeschobenen Teilen des alten elastischen Netzes. Die vergrösserten Muskeln haben an einem grösseren Teil des letzteren Halt gefunden und denselben in ihre Richtung verzogen, so dass die nächste Nachbarschaft relativ elastinarm ist. Das elastische Netz der Cutis hat an Faserreichtum und Dicke der Fasern erheblich abgenommen (Fig. 11). Verglichen mit der gesunden Haut, in welcher das Elastinnetz nicht bloss reich, sondern auch gleichmässig gut entwickelt ist (Fig. 10), fällt an der X-Haut die ungleichmässige Verteilung des Elastins auf. Insbesondere an der Oberfläche, unmittelbar unterhalb des Papillarkörpers, findet sich eine Schicht dicht gedrängter, elastischer Fasern, so dass hier ein ähnliches Bild, wie wir es von der normalen Gesichtshaut kennen, erzeugt wird. Offenbar hängt die Zusammendrängung des Elastins an dieser Stelle zusammen mit dem Schwunde des Kollagens an der Oberfläche der Cutis. Dass die kollagene Substanz am meisten im Papillarkörper und der benachbarten Schicht der Cutis, dann aber in der ganzen Dicke der Cutis mehr oder weniger atrophisch ist (Fig. 7), ersieht man erst mit Deutlichkeit bei einem Vergleich mit dem Kollagen des gesunden Hautstückes (Fig. 6). Die kollagenen Bündel sind dünner, lockerer verwebt und verlaufen viel unregelmässiger. Sie sind gleichzeitig etwas basophiler (hier blauer) als normal, was sich aus ihrer stärkeren Fixation des Methylenazurs bei der n. Orcein- pol. Methylenblaufärbung ergiebt. Was nun endlich die Blutgefässe betrifft, so ist von einer Wandveränderung nichts zu merken, über den Blutgehalt bei der Excision giebt das in Alkohol fixierte Stück keine Auskunft.

Präparat VII (Fig. 8 und 9; 12 und 13):

In letzterer Beziehung spricht das in Formol fixierte Stück der Bauchhaut eine deutlichere Sprache. Der ziemlich lange Schnitt (Fig. 9) hat links eine rote, rechts eine weisse Hautstelle getroffen. Dementsprechend sind die oberflächlichen Blutkapillaren am linken Ende des Schnittes beträchtlich erweitert und mit Blut überfüllt, an dem rechten Ende zusammengefallen und eng wie an der normalen Kontrollhaut (Fig. 8). An der unteren Partie links (Fig. 9) sieht man eine erweiterte, blutüberfüllte Arterie verlaufen, zum Zeichen, dass die Blutstauung nicht bloss den venösen Teil des Gefässbaums ausgedehnt hat. Im übrigen liegen die Verhältnisse fast genau so wie bei dem Stücke der Armhaut (Fig. 7). Auch hier fallen besonders die stark hypertrophischen glatten Muskeln ins Auge, und es ist nicht schwer, in ihnen viele helle, kreisrunde und längliche Hohlräume wahrzunehmen, die vielleicht mit der „vakuolisierenden Degeneration" von Gassmann zu identifizieren sein dürften, wobei jedoch zu bemerken ist, dass diese Muskeln nicht gerade den Eindruck degenerierender machen. Ein Umstand in Bezug auf die Lagerung der Muskeln ist noch bemerkenswert. Hier, wo die Lage der blutüberfüllten

Kapillaren der Oberfläche mit der der Muskeln verglichen werden kann, zeigt sich an fast sämtlichen Schnitten, dass die Örter dieser beiden, in der atrophischen Haut am meisten Raum einnehmenden Elemente nicht zusammenfallen, sondern ziemlich regelmässig abwechseln. So liegen hier die dicksten Muskelbündel gerade rechts an den „weissen", blutarmen Stellen der oberen Cutislage. Über das Elastin ist dasselbe zu sagen wie bei Präparat VI. Es hat an Zahl und Dicke der Fasern abgenommen und ist ausserdem unregelmässig zusammengeschoben, entsprechend der Hypertrophie der Muskeln und Atrophie des kollagenen Gewebes und häuft sich auch hier nahe der Oberfläche in einer zu dieser parallelen, horizontalen dichten Lage an (Fig. 13, verglichen mit Fig. 12). Das Kollagen ist nicht leicht basophil wie in Präparat VI (Fig. 7), sondern färbt sich bei der n. Orcein- pol. Methylenblau-Methode ganz normal orceinrot. Wie schon oben bemerkt, ist die Basophilie kein primäres, konstantes Symptom, sondern abhängig von der zur Zeit stattfindenden Granolyse (Auflösung des Granoplasmas der Zellen) und Chromatolyse (Auflösung des Chromatins der Kerne), und Vorhandensein sowie Nichtvorhandensein dieses wechselnden Phänomens bedingt keinen Rückschluss auf die Beschaffenheit des Kollagens an sich. Die kollagenen Bündel haben an Dicke und festem Zusammenhang abgenommen; sie sind lockerer gefügt und durch die sich breit machenden Muskeln und Blutgefässe aus der Lage gebracht. Die Knäueldrüsen (Fig. 9) sind in Vergleich mit der normalen Bauchhaut (Fig. 8) wesentlich verkleinert und abgeplattet und die mit ihnen dort zusammenhängenden Fettträubchen atrophisch. Die schon auf der normalen Bauchhaut spärlichen Haarbälge sind mit den Talgdrüsen vollkommen verschwunden. Das Deckepithel ist, verglichen mit der Norm, atrophisch, ebenso der Papillarkörper, der fast zur ebenen Fläche ausgeglichen ist. Gegenüber der wesentlichen Verschmälerung der Stachelschicht und dem Mangel jeder Körnerschicht tritt jedoch als ein neues Symptom das Vorhandensein kleiner, hauthornähnlicher Hornplättchen hervor, zu denen die im ganzen verdickte Hornschicht streckenweise aufgeschichtet ist. Hier haben wir die histologische Grundlage der vielen warzen- und stachelähnlichen Rauhigkeiten der X-Haut. Es sind einfach Stellen, an denen die Hornzellen besonders fest zusammenhalten und dadurch, ohne ihre Struktur zu ändern, bis zur 6- und mehrfachen Höhe aufgeschichtet sich erhalten. Diese kleinen Hornplatten sind also mit den gewöhnlichen harten Warzen ihrer Struktur nach nicht zu vergleichen, viel eher noch mit den senilen Warzen, jenen dunklen bis schwarzen, platten, rauhen, hornigen Mälern alter Leute; auch mit den Hornkegeln der Ichthyosis serpentina sind diese Hornplättchen in Parallele zu stellen. Von den oben besprochenen Schwielen der X-Haut unterscheiden sie sich dadurch, dass sie einer atrophischen Stachelschicht, jene einer hypertrophischen Stachel- und Körnerschicht aufsitzen, dass sie sich ferner scharfkantig, treppenförmig von der umgebenden Hornschicht abheben, während jene sich unmerklich und glatt in die umgebende Hornschicht verlieren. Im übrigen bestehen sie, wie jene, aus kernloser und exsudatfreier Hornschicht.

Präparat VIII:

Anhangsweise sei endlich noch ein Präparat desselben Falles Bauernschmidt erwähnt, das ich von einer hart anzufühlenden Geschwulst der rechten Backe gewann. Diese, nahezu markstückgross, erhob sich steil über das Niveau der Umgebung und trug auf der oberen, flachen Seite eine dicke braune, durchscheinende Kruste. In der Idee, dass sich hier auf der durch die X-Strahlen stark veränderten, scheckig braun und roten Gesichtshaut ein Karzinom entwickle, wurde dieselbe abgetragen und erwies sich nun als ein Fibrosarkom. Fig. 5 giebt eine Anschauung von der Struktur desselben. Durch Einlagerung grosser, meist vielkerniger, mit vielen Ausläufern versehener Spindelzellen (Spinnenzellen) in die Cutis, schwillt diese am Umfang des Tumors ziemlich plötzlich stark an. Zugleich schwindet das Elastin gänzlich, und das neu sich bildende Kollagen ist schwächer orceinophil als das der gesunden Umgebung. Die gleichmässig von kollagener Substanz durchsetzten Zellenlagen sind meistens wirbelartig gedreht um ein erweitertes Blutgefäss als Achse, und diese einzelnen wirbelförmigen Zellterritorien ordnen sich an der Peripherie des Tumors zu einem regelmässigen im Zentrum, nach der Oberfläche ziemlich unregelmässig werdenden Mosaik. Die über die Geschwulst hinwegziehende Stachelschicht ist verdickt und zu einem breiten gleichmässigen Lager ohne Leisteneinsenkungen ausgedehnt. Anstatt einer regelmässigen Verhornung findet sich auf der Oberfläche eine ausgesprochene Parakeratose und Spongiose und dem entsprechend eine breite teils seröse, teils serofibrinöse, stellenweise auch leukoseröse Kruste, welche grosse Morokokkendrusen einschliesst. Die über der Geschwulst gebildete Kruste war mithin eine Ekzemkruste.

In diesem auf der X-Haut entstandenen Fibrosarkom haben wir ein Analogon aus der Reihe der Bindegewebsgeschwülste zu dem auf Grund der Epithelhypertrophie der X-Haut entstehenden Carcinom.

Die Präparate VI und VII des Falles Bauernschmidt geben die gewünschte Aufklärung über das eigentümlich scheckige Aussehen der X-Haut und die warzen- und stachelartigen Protuberanzen der Oberfläche. Vor allem weisen sie die Erklärungen ab, welche für die akuten

Röntgenschädigungen mit ziemlicher Wahrscheinlichkeit auf Grund einzelner pathologischer Befunde an den tiefen Gefässen aufgestellt wurden. Derartige Veränderungen an den grösseren Blutgefässen des Hypoderms und der unteren Cutisgrenze finden sich an meinen Präparaten nicht. Das Präparat VII, welches nicht bloss die tiefen Venen, sondern auch die tiefen Arterien der Haut blutüberfüllt und erweitert, aber in den Wandungen unverändert zeigt, also gerade so verändert wie die Kapillaren der Oberfläche, lässt keine andere Erklärung zu, als dass die X-Strahlen auf das gesamte Blutgefässsystem der Haut einen blutanlockenden, richtenden Einfluss üben analog der chemotaktischen Wirkung des blauen Spektrumendes auf das Pigment der Haut. Die roten, blutüberfüllten Stellen der Haut, die lange den X-Strahlen ausgesetzt war, entsprächen somit den pigmentierten Stellen der sonnverbrannten Haut oder der Haut bei Xeroderma pigmentosum. Durch diese Annahme wird verständlich, wieso in der Haut eine sich gleichmässig auf Arterien und Venen erstreckende Blutstauung zustande kommen kann; es ist eine Blutstauung analog der Saugwirkung des Schröpfkopfes. Unter dieser Annahme bedürfen also nur die weissen Hautstellen einer besonderen Deutung, und diese ergiebt sich, wie ich glaube, aus der durch die Atrophie des Kollagens und Elastins und der sämtlichen Oberhautanhänge in der Cutis hervorgerufenen Verschiebung der Druck- und Spannungsverhältnisse. Normalerweise sind die Haarfollikel und Knäueldrüsen in der Cutis ausser dem Papillarkörper die Orte grössten Blutreichtums. Diese Elemente der Haut unterliegen gerade alle einer langsamen Atrophie. Dadurch würde eine gleichmässigere Verteilung der Blutmenge und unter der Annahme einer radiotaktischen Wirkung auf die Blutmasse eine gleichmässige, stärkere Verteilung an den Oberflächen der Cutis herbeigeführt werden. Nun sind bei der allgemeinen Atrophie der Intercellularsubstanzen die Muskeln in auffallender Weise verdickt und bilden, eingelassen in das Netz der elastischen Fasern, die Mittelpunkte der Kräfte, welche die neue Spannung innerhalb der Cutis widerstandslos beherrschen. Von diesem Gesichtspunkt aus scheint mir das in meinem Präparate VII fast überall hervortretende gegenseitige Ausschlussverhältnis zwischen den Orten der hypertrophischen Muskeln und blutüberfüllter Kapillaren der Oberfläche sehr bemerkenswert zu sein. Sollte es sich bei weiteren Studien über analoges Material als eine konstante Erscheinung herausstellen, so würde die scheckige, rot-weiss gesprenkelte Beschaffenheit der Röntgenhaut auf einfache Weise erklärt sein. Sie würde sich dann darstellen als die allgemeine, oberflächliche, stärkere Durchblutung der atrophischen Haut, in welcher die Orte der grössten Muskelspannung als weisse Inseln erscheinen.

Eine weniger hypothetische und durchaus befriedigende Erklärung erhalten die Hornprotuberanzen der Oberfläche. Sie sind eine Teilerscheinung der mit stärkerer Verhornung einhergehenden Oberhautatrophie, analog den Protuberanzen bei senilen Warzen, bei Carcinom der Seemannshaut, beim Xeroderma pigmentosum u. s. f.

Ein Gesamtrückblick auf die mikroskopischen Befunde der chronischen X-Dermatitis der Radiologen weist uns mit Sicherheit darauf hin, dass der schädigende Einfluss der X-Strahlen sich in diesem Falle nicht auf die Blutgefässe beschränkt, sondern alle Teile der Haut gleichmässig trifft. Wir können also nicht einen hypothetisch mit besonderer Empfindlichkeit für X-Strahlen ausgerüsteten Teil der Haut als den primär geschädigten bezeichnen, durch dessen Degeneration alle anderen Symptome sich als sekundäre Folgen ableiten liessen. Ja, die für die akuten X-Schädigungen der Ulcera mit Vorliebe in Anspruch genommenen Blutgefässe sehen wir bei der chronischen Dermatitis am wenigsten leiden. Ihre Wandungen erscheinen intakt und sind jedenfalls nicht in grober Weise verändert. Was wir klinisch und pathologisch anatomisch an den Blutgefässen verändert sehen, ist eine Alteration der Blutverteilung, eine sowohl die Arterien wie die Venen betreffende, also der Schröpfwirkung vergleichbare Blutüberfüllung. Mit dieser geht eine schwere Veränderung aller zelligen und acellulären Gebilde der Haut einher. Die Oberhaut ist stärker verhornt, zum Teil hypertrophisch und zum Krebs prädisponiert, zum Teil atrophisch, stets zu hornigen Auflagerungen in Gestalt

von Schwielen und warzigen Bildungen neigend. Die Epithelanhänge atrophieren, allen voran die Haare und Talgdrüsen, dann die Nägel und auch die Knäueldrüsen. In der Lederhaut siedelt sich ein chronisches interstitielles Ödem an, welches die Kollagenfasern lockert und dieselben verdünnt und auch zu einer Atrophie der elastischen Fasern führt. Nur die glatten Muskeln verdicken sich in höchst auffallender Weise. Durch diese Veränderungen der Intercellularsubstanzen tritt eine erhebliche Verschiebung derselben untereinander und damit eine starke Alteration der gesamten Textur der Cutis ein. Von dieser ist höchstwahrscheinlich auch das scheckige, rot-weisse Aussehen der X-Haut abhängig, da die Blutüberfüllung der tiefen Hautgefässe eine allgemeine und gleichmässige zu sein scheint. Wie eingreifend die Veränderung der Cutis, die wir als eine direkte Schädigung durch die X-Strahlen ansehen müssen, ist, erfährt man bei Herstellung der Schnitte. Es gelingt nur selten, einen Schnitt auch bei sorgsamster vorheriger Fixation ganz unverletzt auf den Objektträger zu bringen. Meistenteils reisst er innerhalb der Cutis entweder schon beim Schneiden oder bei der weiteren Präparation ein und fasert auseinander. Die Behandlung mit Orceinlösung (nicht angesäuert) hat bekanntlich einen macerierenden Effekt, und demgemäss wird sie diesen Schnitten bei längerer Einwirkung besonders gefährlich. Mit dieser histologischen Erfahrung stimmt durchaus die mir von Herrn Dr. Sick mitgeteilte klinische, dass ihm die nach der Exstirpation angelegten Nähte sehr häufig durchschnitten und die Haut auffallend viel mürber sei als gewöhnlich.

Prophylaxe und Therapie.

Die X-Dermatitis gehört zu den Affektionen, bei denen die Prophylaxis alles, die Therapie bisher nichts ist. Seitdem ihr Wesen richtig erkannt und die X-Strahlen selber als Ursache allseitig betrachtet werden, kann man diese Affektion wenigstens mit Sicherheit, wenn man sich die nötige Mühe giebt, in Zukunft vermeiden. Die schweren älteren Fälle, die alle noch aus der ersten sorglosen Zeit der Anwendung ohne Schutzmassregeln stammen, werden immer seltener sich wiederholen und leichteren Formen der Erkrankung Platz machen. Spielt dieselbe doch nur deshalb heute noch eine so grosse Rolle, weil die X-Strahlen eine ganz besonders heimtückische Kumulativwirkung ausüben, wodurch die einmal eingeleiteten Veränderungen eine viel längere Zeit progressiv verlaufen, als wie die Schädlichkeit einwirkte. Darüber, dass Ferien und Pausen in der Thätigkeit stets und besonders im Anfange ausserordentlich günstig wirken, dass die Enthaltung von allen Manipulationen in der Nähe der Röhre und des Schirmes, die Abhaltung vagabundierender Sekundärstrahlen, die Bedeckung der Hände mit Metallfolie enthaltenden Handschuhen, die Vermeidung des Kontakts mit photographischen Entwicklern und Desinfizientien regelmässig die Heilung befördern, sind alle Autoren einig.

Eine ebenso grosse Einigkeit herrscht aber leider auch in der resignierten Aussage aller, dass eigentliche Heilmittel des einmal eingeleiteten Prozesses bisher nicht existieren. Jeder Beobachter giebt nur ein Mittel oder einige wenige an, welche ihm persönliche Linderung gebracht haben und die Fortschritte der Dermatitis gehemmt haben. Dieselben lassen sich im allgemeinen unter den Begriff der alkalischen Erweichungs- und der Schmiermittel bringen. Sie wirken, wie leicht verständlich, symptomatisch günstig auf die äusseren Hautschichten und daher im hohen Grade lindernd, doch nichts weiter. Zu den ersteren gehören vor allem warme Waschungen und Handbäder.

K. empfiehlt nach dem Waschen Einreiben mit $^1/_2$% Kalilösung und Glyzerin: I. einfach: Nachts Vaseline; L.: Glyzerinsalben und Einpackung in Strümpfe; W. nach der Abseifung: Lanolin 80 plus Öl 20. A.: Nach dem Waschen Einreiben der Hände mit Bienenwachs-Olivenölmischung von Salbenkonsistenz.

Vor allen eintrocknenden und reduzierenden, keratoplastisch wirkenden Mitteln einschliesslich Zinkoxyd und Ichthyol wird gewarnt. Hiergegen spricht es nicht, wenn Se. grossen

Nutzen von wässerigen Ichthyol-Dunstumschlägen und der Applikation des Zinkichthyol-Salbenmulls erfahren hat. Denn diese Behandlung war zunächst gegen die komplizierenden Eiterinfektionen und Lymphangitis (mit Lymphadenitis und Fieber) sowie gegen die fast beständig konkurrierenden und schon vor der X-Dermatitis aufgetretenen Ekzeme der Hände gerichtet. Gegen die X-Dermatitis, die nach Beseitigung der Streptokokkeninfektionen und Ekzeme übrig blieb, helfen die Ichthyol-Dunstumschläge und der Zinkichthyol-Salbenmull nicht mehr viel. Sie sind dann nur als allerdings praktisch bewährte Linderungsmittel zu betrachten, die durch ihren Ichthyolgehalt schmerzstillend und als Impermeabilien erweichend wirken.

W. verwirft auch alle Salben und selbst Priessnitzsche Umschläge, ausser solchen mit einer Lösung von Argent. nitricum ($^1/_8$%), rühmt aber als Bedeckung das deutsche Heftpflaster, das „vielleicht wegen seines Metallgehaltes" als Schutz günstig wirkt. O. warnt speziell vor dem Gebrauch von Pflastern und Schälpasten. Auch von Ungt. Hebrae mit Salicylzusatz unter Gummihandschuhen hat K. keinen Erfolg gesehen.

Eine sehr grosse Versuchsreihe verdanken wir Kollegen S., der sich damit ein wirkliches Verdienst in Bezug auf die Therapie der X-Dermatitis erworben hat. Da seine Mitteilungen sich nicht gut im Auszuge wiedergeben lassen; so mögen dieselben, unwesentlich verkürzt, hier folgen:

„Im Laufe der Jahre wurde alles versucht, was nur passend schien. Im allgemeinen steht folgendes fest: kein einziges Mittel hat auf längere Zeit hinaus eine heilende Wirkung entfaltet, vielmehr wirkten alle von einem Zeitpunkte an reizend, nachdem sie zuvor gut erschienen; ausgenommen gewisse Salben!

Durch die Beobachtung, dass der photographische Entwickler stets und unter allen Umständen eine rapide Verschlimmerung der Dermatitis nach sich zog, so dass schon an dem Tage, wo Platten entwickelt wurden, spätestens am folgenden eine heftige Reizung und Entzündung eintrat, schien ein Fingerzeig gegeben, dass alle reduzierend wirkenden Mittel nicht am Platze seien.

Experimentell wurde die schädliche Wirkung erprobt in Bezug auf:

Streupulver im allgemeinen, abgesehen von amylumhaltigen bei Komplikation mit nässendem Ekzem.

Äther, Alkohol, Säuren, Phenole, Sublimat.

Kälte und kalte Flüssigkeiten, abgesehen vom Stadium hoher entzündlicher Reizungen, wo vorübergehend, etwa 1 bis 2 Tage derartige Kompressen entschieden lindernd wirkten.

Von Medikamenten und Chemikalien sind zu nennen:

Alle Entwickler, vor allem der Glycinentwickler, dann aber auch das gewöhnliche Fixirbad mit Natrium subsulfurosum (Fixirsalz).

Wenig schädlich wirkte dagegen eine 2 %-Lösung von Sublimat mit Kalium bromatum, wie sie zum Verstärken verwendet wird, im Gegensatze zum Sublimat, wie es als Desinfiziens im Gebrauche ist.

Praktisch macht sich diese Thatsache geltend dadurch, dass im Gegensatze zum Entwickeln und Fixieren die Verstärkungsarbeit mit genannter Lösung keine Verschlimmerung der Dermatitis brachte.

Dabei wurde bei allen photographischen Arbeiten abwechselnd der Einfluss des Händewaschens mit kaltem oder warmem Wasser erprobt und als völlig gleichgültig in Bezug auf Vermeidung einer Verschlimmerung befunden.

Argentum nitricum schwärzte die im Absterben begriffenen Stellen der Ulcera ungleich heftiger, so dass trotz sofortiger Waschung der Hände diese Stellen schwarz wurden, nicht aber die danebenliegenden, ebenso damit verunreinigten Partien.

Auch die in der Färbetechnik gangbaren Anilinfarben hafteten an diesen Stellen fester.

Von Medikamenten erschienen schädlich alle reduzierenden, z. B. Ichthyol und das Hg. aus ungt. hydr. cin.

Diese auf Grund der in der photographischen Technik gemachten Beobachtungen sich aufdrängende Thatsache wurde einwandsfrei erwiesen durch folgende Beobachtung.

Infolge Ritzens der spröden Haut der zweiten Phalange des Daumen r. H. an einem Nagel entwickelte sich ein Erysipel des Daumens.

Ich bin sonst zu solchen Infektionen nicht disponiert und nur ein einziges Mal, trotz jahrelanger bakteriologischer Arbeit und Operationen infiziert gewesen.

U. a. kam in der Folge eine Ichthyol enthaltende Salbe in Anwendung. So oft dieselbe sich vom Daumenballen her unter dem Verbande auf die Dorsa manus verstrich, trat unter „heissem" Schmerz eine sehr heftige Reizung auf, so dass ich beim ersten Male der Meinung war, das Erysipel habe sich dahin verbreitet; in der Folge aber war einwandsfrei nachzuweisen, dass es nur die Ichthyolsalbe und nicht das Erysipel war, was die Rötung und Schwellung veranlasste. Ungeeignet erwies sich ferner das acid. salicyl., wie ich feststellen konnte, wenn ich eine meinerseits oft gebrauchte Salbe bezw. ein Liniment bei Patienten einrieb und mir damit die Hände beschmutzte.

Gut und reizmildernd haben sich bewährt:

Warme Handbäder mit ätherischen Zusätzen. So die gewöhnlichen Chamillen-Infuse, möglichst warm angewendet.

Bei Bekämpfung des besagten Erysipels, das eine Lymphangoitis des Armes hervorgerufen hatte, mittels Armbädern, besserten sich die Ulcera der rechten Hand im Laufe einer Woche so auffallend, wie niemals zuvor. Selbst nach heissen Vollbädern erschien die Hand weniger gereizt und weniger gerötet.

Kam im obigen Falle das eingeriebene Ungt. hydr. cin. durch Verschieben vom Handgelenke her auf die Hand und in den Bereich der Ulcera, dann entstand ein solch unerträglicher Schmerz, dass sofort ein Handbad angewendet werden musste, das bald Ruhe schaffte.

Kompressen mit Arnika und Acet. plumb. bas. sol. in entsprechender Verdünnung und warm, taten ebenfalls gute Dienste.

Zusätze von Acid. boricum schienen ratsam, ebenso von Zinc. sulf.

Dagegen Cave „Burow'sche Lösung!!"

Dermatol in ganz geringen Mengen in Salben erwies sich als gut, wie unten gezeigt werden wird; schmerzsteigernd wirkte dagegen die Bardeleben'sche Brandbinde, d. h. trocknes Pulver, in diesem Falle das Bismuth.

Meine Taktik war hier, wie bei anderen Reizungen durch die X-Strahlen, die rein symptomatische Behandlung, in schonendster Weise!

Gegen frische Entzündungen stubenwarme Kompressen, dann Salbenverbände mit Lanolin als Grundlage, die Salben von sehr weicher Konsistenz, dass sie unter den mittels feinster Mulle hergestellten Verbänden ganz zerflossen.

Bei Komplikationen mit nässenden Affektionen nur vorübergehend Streupulver mit Talcum, Lycopod, Amylum, etwas Dermatol, oder noch besser nur einen höheren Zusatz von Dermatol zur Salbe.

Treten harte Schwielen auf, dann Handbäder mit Arnikaabkochungen, sehr heiss! Diese auch, wenn ein Stadium der Atonie eingetreten ist. Dann bessern sich die Stellen schon nach 1—2 Tagen, die Haut verliert an Sprödigkeit.

Von Salben hat sich mir folgende gut bewährt:

R. Ungt. Diachyl. Hebrae	30,0	
Fiat cum		
Sol Zinc. sulf.	0,3 : 20,0	
Acet. plumb b. s.	1,0	
Dermatol	1,0	ev. 2 % Acid. borici.
Adip. Lan. Linimentum ad	100,0	

N. S. Auf feines Leinen aufgestrichen auflegen.

Von den gangbaren Crêmes milderte tagsüber etwa eintretende subjektive Beschwerden, ferner die Sprödigkeit:

Kalodermin, oder Lanolincrême.

Augenblickliche geringe Reizung, dann aber Abheilung erzeugte das Bergmann'sche „Aseptin", so dass bei schonender allabendlicher Einreibung im Laufe einer Woche, trotz Einflusses von Winterkälte eine sichtliche Besserung, bestehend in Verblassen der roten Punkte, sich einstellte.

Gegen die auf Gefässektasien beruhenden Rötungen habe ich auch Faradisation mit einer Metallplatte — trockene Faradisation — mit gutem Erfolge symptomatisch angewendet. Die Hand sieht nach der Behandlung allerdings geradezu erschreckend aus, bessert sich aber schon nach Stunden. Im ersten Augenblicke treten die harten Stellen, wohl auch infolge der mechanischen Reizung, sehr hervor. Es wird dann die Hand mit einer Lösung von:

Natr. caust. 0,3 : 250,0 abgewaschen, was subjektiv und objektiv gut bekommt. Dann folgt ein Salbenverband, abends ein Handbad. Mit letztgenannter Therapie konnte ich meine linke Hand wie gesagt völlig heilen.

Schliesslich wäre zu erwähnen, dass auch eine grosse Anzahl von gewöhnlichen und medicinischen Seifen in Verwendung kam.

Im allgemeinen wirkten überfettete Seifen am besten; um so mehr erstaunlich war es dass eine gewöhnliche Ochsengallseife, soweit das Konstituens „Seife" in Betracht kommt, einen ganz ausgesprochen günstigen Einfluss auf die Abheilung der Dermatitis zeigte; dies aber nur dann, wenn etwa eine Woche hindurch die Hände täglich ein- bis zweimal eingeseift und die Seife 10—15 Minuten als Schaum aufgetragen blieb. Die Rötung verblasste, die schwieligen Massen verringerten sich, die ganze Haut wurde geglättet und zarter. Aber schon im Laufe der zweiten Woche zeigte sich ein Sprödewerden der Haut, eine Neigung zum Schuppenbilden, Aufspringen und ein deutlicher Rückgang des zuvor guten Erfolges.

Im Vereine mit täglichem Einfetten mittels Lanolin aber blieb die letzterwähnte Verschlimmerung aus, so dass ich glaube, der Ochsengalle einen gewissen günstigen Einfluss auf die Röntgendermatitis zuschreiben zu können. Die Verbindung derselben mit einer an sich überfetteten Seife dürfte eine günstige Gesammtwirkung erzielen."

Meine eigenen Erfahrungen möchte ich, da sie sich grossenteils mit denen des Kollegen S. decken, an diese anschliessen. Schon lange, ehe mir dieselben zugängig gemacht wurden, war ich auf Grund klinischer Beobachtungen zu demselben Schlusse gelangt, dass bei der Therapie der X-Dermatitis reduzierende Mittel durchaus zu vermeiden seien. Aus diesem Satze zog ich die Konsequenz, dass man positive Resultate vielleicht mit oxydierenden Mitteln erreichen würde, und gestaltete in den letzten beiden Fällen, die ich zu behandeln hatte, die Therapie in dieser Richtung mit bemerkenswertem Erfolge aus. Der eine dieser Fälle betraf den Röntgentechniker Bauernschmidt, dem wegen Carcinom der rechte Arm amputiert war. In der seither verflossenen Zeit hatte sich der Zustand der Haut, obwohl der Patient privatisierte und nie mehr mit X-Strahlen in Berührung gekommen war, unter den verschiedensten anderen Behandlungen nicht merklich gebessert. Bei ihm waren nicht nur die Haut wie gewöhnlich befallen, sondern auch in ebenso hohem Grade das Gesicht, die Ohren, die vordere Seite des Halses, der erhalten gebliebene linke Arm bis zur Mitte des Oberarms und die Mitte der Brust- und Bauchhaut. Alle diese Hautpartien waren scheckig, rot und weiss gesprenkelt, und zwar so, dass die dunkelrote Farbe bei weitem überwog. Je nach der Abhängigkeit der Lage war die Farbe ziegel- bis blaurot. Im Gesicht konkurrierte hiermit noch eine fleckige, unregelmässig verteilte Pigmentierung, nach Art von dunklen Sommersprossen oder der Pigmentierung des Xeroderma pigmentosum. An den Armen, Brust und Bauch war diese Pigmentierung nicht vorhanden, an dem Handrücken dagegen mässig ausgebildet. Dieser sowie das Gesicht zeigte ausserdem in hohem Masse die eigentümliche Trockenheit und Härte, eine grosse Anzahl warziger Hornhügelchen und an den Orten stärkere Bewegung: Rhagaden. Die Nägel

waren hochgradig atrophisch. Auch die Augen hatten durch die X-Strahlen stark gelitten, worüber wohl noch von anderer Seite berichtet werden wird.

Dieser Status besserte sich, nachdem die in Folgendem näher zu erörternde Behandlung eingeschlagen war, im Laufe eines Monats so erheblich, dass der Patient an eine völlige Heilung im Laufe der Zeit zu glauben beginnt. Ähnliche, aber langsamer eintretende Erfolge zeigten sich bei zwei in weit geringerer Ausdehnung geschädigten Kollegen. Ich kann diese Art der Behandlung daher allen leidenden und mit ihrer bisherigen Behandlung nicht zufriedenen Radiologen entschieden zu einem Versuche empfehlen.

Die klinischen Thatsachen, welche darauf hinweisen, dass die X-Strahlen einen ähnlichen Einfluss auf die Haut haben wie die reduzierend wirkenden Medikamente und daher eine Therapie mit oxydierenden Mitteln verlangen, sind schon bei Gelegenheit der Ätiologie der X-Dermatitis erwähnt. Es ist die Analogie mit der schädigenden Wirkung der photographischen Entwickler und der der chemisch wirkenden Lichtstrahlen. Jene führen zur Hyperkeratose, übermässiger Trockenheit und Blutstauung, diese zur Blutstauung und Hyperpigmentose. Mit dem reduzierend wirkenden Mittel κατ' ἐξοχήν, dem Pyrogallol, erzeugen wir Hyperkeratose und übermässige Trockenheit der Oberhaut, Blutstauung und Ödem der Cutis und mehr oder weniger so mit allen reduzierenden Mitteln in geeigneter Dosis, mit Schwefel, Ichthyol, Resorcin u. s. f. Die Hyperkeratose mit den Begleiterscheinungen der Trockenheit, Elastizitätsmangel und Neigung zur Rhagadenbildung ist das quälendste und oberflächlichste und aus beiden Gründen zunächst in jedem Falle zu beseitigende Symptom. Es hat sich aber herausgestellt, dass mit gründlicher Beseitigung dieses Symptoms auch alle anderen Symptome sich bessern, die Blutstauung, Pigmentierung, das scheckige Aussehen der Haut, die Neigung zur Ulceration und zu Blutungen. Daher steht die Beseitigung der Hyperkeratose im Mittelpunkt der ganzen Behandlung, sie ist nicht bloss eine symptomatische, äusserliche, sondern, wie es scheint, ätiologische und daher radikale, tiefgreifende. Es wäre nun einseitig und verfehlt, wenn wir auf dieser theoretischen Basis hin die Hyperkeratose nur mit oxydierenden Mitteln behandeln würden; denn wir haben zu deren Beseitigung noch die zwei Gruppen der hornerweichenden und schälenden Mittel; eine Vereinigung aller derselben wird uns am raschesten zum Ziele führen.

Die hornerweichenden Mittel zerfallen in vier Gruppen: 1. Wasser, 2. hygroskopische Mittel, 3. Alkalien, 4. Fette. Da jede Verhornung einen Verlust an Gewebswasser zur Voraussetzung hat, so ist Wasserzufuhr eine unbedingte Notwendigkeit in unserem Falle; daher die Hochschätzung der Bäder und vor allem warmer Bäder von Seite aller X-Patienten. Denn das warme, besser heisse Wasser hat eine ungleich viel stärker aufquellende Wirkung auf Hornzellen und trockenes Eiweiss überhaupt als kaltes Wasser. Ausser den heissen Bädern, die natürlich nur hin und wieder einwirken können, kommen als ständig wirkende Aufquellungsmittel sämtliche Impermeabilien in Betracht (Guttaperchapapier, Fettpapier, Billroth-Battist, Valoleum u. s. w.). Die impermeablen Umschläge halten den Hautdunst zurück und es ist daher gar nicht nötig, dass die Haut mit feuchten Umschlägen (Dunstumschlägen) und dann noch mit Impermeabilien bedeckt wird, um eine Aufquellung hervorzubringen. Auch wenn die Haut direkt impermeabel eingebunden wird oder nach Auftragen von Fettsalben oder Auflegen von Salbenmullen (z. B. Bleikarbolsalbenmull), geht eine Aufquellung der Hornschicht mit dem natürlichen Wasserdampf der Haut einher. Auch die ganz trocken aufgelegten Guttaperchapflastermulle haben eine derartige, die Hornschicht aufquellende Wirkung, selbst wenn sie Träger eintrocknender Medikamente (z. B. Zinkoxyd) sind und ihre gute Wirkung ist zum grossen Teil auf ihre absolute Impermeabilität zurückzuführen.

Als hygroskopische Mittel, welche, der Hornschicht imbibiert, von aussen und innen Wasser anziehen und festhalten, kommen ausser dem Glycerin die hygroskopischen Salze, Kochsalz, Kreuznacher Mutterlauge und vor allem die Quintessenz der letzteren: das Chlorcalcium, in Betracht. Praktisch werden die Hygroskopica am besten den Salben als Zusätze einverleibt.

Die dritte Gruppe der Alkalien umfasst die kaustischen Alkalien, die Alkalikarbonate und die Seifen. Die ersteren wirken, wie jeder Mikroskopiker weiss, am besten, wenn sie mit viel Wasser gleichzeitig angewandt werden, also vor Bädern oder als Zusatz zu Bädern; ebenso die milder wirkenden Zusätze von Soda und Pottasche. Ganz hervorragend wirken Seifen, ebenfalls in Form protrahirter Bäder und Umschläge.

Die Fette und Schmiermittel überhaupt (Kohlenwasserstoffe, Fettmischungen aller Art) erhöhen die Elastizität der Hornschicht und verhindern damit die Rhagadenbildung; sie halten analog den Impermeabilien den Hautdunst zurück und erhöhen dadurch den Wassergehalt der Hornschicht, sie ersetzen gleichzeitig den Verlust des fettigen Sekrets der Talgdrüsen und Knäueldrüsen bei der X-Haut und sind aus diesem Grunde geradezu unentbehrlich und durch die anderen hornerweichenden Mittel nicht zu ersetzen

Die Klasse der oxydierenden Mittel wird durch Wasserstoffsuperoxyd, Natronsuperoxydseife und die Hebra'sche Salbe repräsentiert. Die Chlormittel (Sublimat, Chlorzink, Chlorantimon, Aq. chlorata.), obwohl sie auch zu den oxydierenden Substanzen gerechnet werden müssen, wirken selbst zu sehr schädigend auf die Oberhaut, um bei Heilung der X-Dermatitis Verwendung zu finden. Das 30 %ige Wasserstoffsuperoxyd (Merck) hat sich gut bewährt zum Ätzen der Warzen und der Hyperkeratose des Nagelbettes intercurrent beim Abnehmen des Verbandes. Die Natronsuperoxydseife (Mielck) in einer durchschnittlichen Stärke von 2—5—10 %(!) ist bei starker Hyperkeratose der Hände, besonders auch bei Schwielenbildung zu empfehlen; sie wird zweckmässig während der Bäder verwandt, indem die Haut mit dem Schaum abgerieben wird, bis Schmerzhaftigkeit eintritt. In der Natronsuperoxydseife haben wir eine sehr wirksame Kombination des Prinzips der Quellung durch freien O_2 und durch Alkalien vor uns, da sie sich mit Wasser sofort in NaHO und O umsetzt ($2\,Na_2O_2 + 2\,H_2O = 4\,NaHO + O_2$). Dass die Hebra'sche Salbe im Gegensatz zu den meisten übrigen (reduzierenden) Ekzemsalben eine oxydierende, also hornerweichende Eigenschaft hat, ist jederzeit dadurch zu erweisen, dass sie Chrysorobin zu Chrysophansäure oxydiert.[1]) Es ist daher nicht verwunderlich, wenn Kollege S. gerade die Hebra'sche Salbe rühmt. Auch ich habe in allen Fällen dieselbe in Kombination mit anderen Mitteln mit gutem Erfolge angewandt.

Aus der Klasse der schälenden Mittel möchte ich nur die Salicylsäure empfehlen, da bei den sonst noch schälenden Mitteln (z. B. Resorcin) die reduzierenden Nebenwirkungen zu stark sich geltend machen. Sie wirkt sehr gut in Form der überfetteten Salicylseife bei den Bädern und als Salicyl-Cannabis-Pflastermull gegen alle Warzen und Schwielen. Noch potenzierter ist die Wirkung des Arsen-Salicylsäure-Pflastermulls, der auch nur bei sehr harten Warzen zur Verwendung kommt.

Um aus der Reihe dieser Mittel eine praktische Hautpflege zusammenzusetzen, muss man bedenken, dass die fettigen Mittel und Impermeabilien am besten zur Nachtzeit, die Bäder und trocknen Mittel bei Tage und während der Arbeit angewandt werden. Ich würde aber empfehlen, jeden Abend die Hände (und sonst befallenen Hautpartien) mit einem wenigstens $^1/_4$ Stunde ausgedehnten, besser $^1/_2$—$^3/_4$ Stunde fortgesetzten heissen Handbade zu baden und dabei bei schwacher Keratose mit der überfetteten Salicylseife, bei starker mit der 2—10 %igen Natronsuperoxydseife unter Anwendung eines als Schwamm dienenden Wattebausches ständig zu reiben. Besonders starke Schwielen und Warzen können vorher mit Mercks H_2O_2 geätzt werden. Auf dieses Bad folgt die Abtrocknung und sofortige Einsalbung mit einer der folgenden Salben:

Ung. Hebrae rec. par.	25,0		Ung. Hebrae rec. par.	35,0
Sol. calcii chlorati	10,0	oder	Acidi salicylici	2,5
Glycerini	5,0		Sap. kalini	2,5
Adipis lanae	10,0		Vaselini	10,0

[1]) S. Unna, Allgemeine Therapie der Hautkrankheiten. Urban u. Schwarzenberg. 1899.

Tritt an den Händen neben der Hyperkeratose Oedem und Empfindlichkeit (Anfangssymptome) in den Vordergrund oder bestehen sekundäre Infektionen mit Ekzem oder Folliculitiden, so kann an Stelle der Hebra'schen Salbe eine Applikation des Zinkichthyol-Salbmulles nützlich sein.

Auf alle Fälle ist die nächtliche Einsalbung durch sorgfältige Einpackung mit Impermeabilien zu vervollständigen. Besser und billiger als Gummihandschuhe ist zu diesem Zweck die Einwicklung mit Fettpapier, Guttaperchapapier oder Valoleum derart, dass der Handrücken zugleich mit vier Fingern, der Daumen aber extra bedeckt und mit Mullbinden eingebunden wird, so dass man mit dem Verbande bequem eine Greifbewegung ausführen und grobe Verrichtungen vornehmen kann.

Morgens nach Abnehmen des Verbandes folgt ein kürzeres warmes Bad mit Einschäumung der überfetteten Salicylseife; zum Schluss wird der Seifenschaum nicht abgewaschen, sondern trocken abgewischt, so dass eine Spur des fettigen Seifenvehikels auf der Haut bleibt. Dann muss man sorgfältig auf einen genügenden Schutz der Haut bei Tage Bedacht nehmen. Das einfachste ist ein Bestreichen mit einem Wachssalbenstift von der Formel:

Adipis lan. anhydr. 7,0
Cerae flavae 3,0
M.

oder das Einfetten mit der während der Nacht gebrauchten Salbe und nachfolgendem trocknem Abwischen, so dass eine Spur des Fettes auf der Hornschicht bleibt. Eine curative Wirkung wird hierdurch jedoch nicht erzielt. Eine solche kann man relativ einfach erzielen durch Bekleben des Handrückens und der Rücken der Finger mit Zinkoxyd-Pflastermull. Je fester derselbe klebt und je strammer die Haut eingebunden ist, um so weicher und geschmeidiger wird die Haut. Diese Behandlung ist zugleich eine Schutzdecke gegen X-Strahlen, da der an ZnO reiche Pflastermull für dieselben fast undurchgängig ist. Daher ist das Bekleben mit Zinkoxyd-Pflastermull besonders den Radiologen anzuraten, welche gezwungen sind, ihre Röntgenarbeiten bei der Kur fortzusetzen. Eine vielleicht noch bessere und für manche angenehmere Schutzdecke liefert das Aufpinseln folgenden Zinkleims:[1])

Cinnabaris 2,0
Bismuthi oxychlorati 30,0
Gelatinae Zinci ad 200,0
M.

Wie immer wird die Leimdecke, nachdem sie beinahe angetrocknet ist, mit Watte betupft und dadurch in eine elastische, beim Arbeiten bequeme Zeugdecke verwandelt. Dieselbe löst sich im Wasserbade abends leicht wieder ab. Der Zinkoxyd-Pflastermull wird abgezogen und die Pflasterreste werden vor dem Bade mit einigen Tropfen Benzin auf Watte abgewischt.

Auch für die brüchigen Nägel giebt es bisher wohl keine bessere Behandlung als die feste Bedeckung mit Zinkoxyd-Pflastermull oder mit obigem Metallleim.

Lässt die Beschäftigung noch einen Verbandswechsel während des Tages zu, so ist gelegentlich desselben wieder ein längeres, heisses Seifenbad anzuraten. Andrerseits aber ist nichts dagegen einzuwenden, wenn die Schutzdecke des Zinkoxyd-Pflastermulls oder Metall-Leims statt $^1/_2$ Tag auch $1^1/_2$ Tage sitzen bleibt, so dass nur jeden zweiten Abend die Haut ein heisses Seifenbad bekommt. In dieser Beziehung spielen die äusseren Verhältnisse und das subjektive Empfinden der Haut eine ausschlaggebende Rolle.

Unter dieser Behandlung blassen, wie schon erwähnt, auch die Telangektasien ab; die diffus roten Flecke werden marmoriert, die roten Adern verdünnen sich mehr und mehr und gehen schliesslich ganz verloren. Man kann dieselben durch sanftes Aufdrücken — wie

[1]) S. Unna, Schutzdecke gegen X-Strahlen. Monatshefte f. praktische Dermatologie, Bd. 26. 1898, pag. 494.

andre Kapillarvaricen — mit dem Mikrobrenner einzeln vernichten. Da aber die histologische Untersuchung gelehrt hat, dass diese Gefässerweiterungen der Oberfläche nur eine Teilerscheinung einer gesamten Stauung im Gefässbaume der Haut sind, kommt ihre Spezialbehandlung mit dem Mikrobrenner eigentlich nur aus kosmetischen Rücksichten in Betracht.

Anders ist es bei den Ulcerationen. Auch auf diese wirkt die angegebene Allgemeinbehandlung stets günstig ein. Wo aber die Überhäutung zögert, appliziere man stets den Salicyl-Cannabis-Pflastermull einige Zeit, ehe man zur Excision schreitet; man wird die meisten derartigen Stellen rasch und schmerzlos zur Heilung bringen. Der definitive Schluss geht, wenn unter dem Salicyl-Cannabis-Pflastermull eine Heilungstendenz eingetreten und gute Granulationen entwickelt sind, oft bei offener Behandlung oder unter Zinkoxyd-Pflastermull überraschend schnell von statten.

Auch die Rhagaden, Schwielen und subungualen Hyperkeratosen werden am besten durch Auflegen des Salicyl-Cannabis-Pflastermulls behandelt.

Hoffentlich erweisen sich diese aus einer kleinen Anzahl von Fällen gezogenen Schlüsse auch für die Therapie der Röntgendermatitis im allgemeinen als gültig und tragen dazu bei, das Leben unserer vielgeplagten, radiologisch thätigen Kollegen erträglicher zu gestalten.

Über die Indikationen der Behandlung mit Röntgenstrahlen in der Dermatologie.

Von

Privatdozent Dr. **W. Scholtz** (Königsberg).

Trotzdem die Behandlung mit Röntgenstrahlen bereits auf eine circa siebenjährige Entwicklung zurückblickt und sich im Laufe dieser Zeit einen festen Platz in der Dermatotherapie errungen hat, sind die Indikationen für diese Behandlung im einzelnen doch noch nicht völlig festgelegt. Meine folgenden Ausführungen können daher auch keinen Anspruch auf allgemeine Anerkennung machen, sondern sie sollen im wesentlichen nur meinen Standpunkt wiedergeben und darlegen, in welchen Fällen ich auf Grund meiner sechsjährigen Erfahrung die Röntgentherapie für indiciert halte.

Bekanntlich beruht das Wesen der Röntgenwirkung nach meinen früheren Untersuchungen auf einer direkten Einwirkung der Röntgenstrahlen auf die zelligen Gebilde der Haut, in erster Linie die Epithelzellen und die Zellen der Gefässwandungen.

Die mannigfachen klinischen Wirkungen der Röntgenstrahlen lassen sich durch diese Beeinflussung der Zellen recht wohl erklären, und selbst die scheinbar recht heterogene therapeuthische Anwendungen der Röntgenstrahlen, wie zum Beispiel bei der Alopecia areata zum Zweck des Haarwuchses und der Hypertrichosis zum Zweck der Entfernung der Haare, können ihre Erklärung in der Beeinflussung der Zellen des Haartalges finden, die im ersteren Falle nur exzierend wirkte, im letzteren Falle bei kräftigerer Anwendung zur Degeneration führte.

Die verschiedenen Dermatosen, bei denen die Röntgenbehandlung Anwendung findet, kann man im wesentlichen in drei resp. vier Gruppen einteilen, wenn dabei manche Dermatose auch nicht sehr gut in die betreffende Gruppe passt.

Die erste Gruppe würden Neubildungen der Haut sein, bei denen der günstige Effekt der Röntgenstrahlen in ihrer degenerativen Wirkung auf die Zellen der Neubildung beruht. Hierher gehören Carcinome und Sarkome der Haut, die Mycosis fungoides, Verrucae, Angiome, der Lupus vulgaris und der Lupus erythematodes.

Die zweite Gruppe bilden die Haarkrankheiten, das heisst, Affektionen, welche sich wesentlich im Haar oder im Haarbalg abspielen, oder wenigstens von hier ihren Ausgang nehmen. Hierher gehören die Hypertrichosis, ferner der Favus und die Trichophytie behaarter

Körperteile, vor allem also des Kopfes und schliesslich die Follikulitis und Sykosis simplex des Bartes. Zu dieser Gruppe kann auch die Acne vulgaris gerechnet werden.

Die dritte Gruppe würden entzündliche Dermatosen bilden, welche sich wesentlich im Epithel abspielen. Hierher gehören vor allem das Ekzem, der Lichen chronicus simplex die Psoriasis und der Lichen ruber.

Die vierte Gruppe enthält die juckenden Dermatosen, vor allem also den Pruritus simplex und die Prurigo. Hierbei würde dann auch die Wirkung der Röntgenstrahlen auf neuralgische Affektionen der Haut zu besprechen sein.

I. Röntgenbehandlung bei Neubildungen der Haut.

Bei Carcinomen der Haut ist die Röntgenbehandlung unter allen Umständen dann indiciert, wenn die Neubildung infolge ihrer Ausdehnung oder ihres Sitzes nicht mehr auf operativem Wege beseitigt werden kann oder wenn aus bestimmten Gründen, zum Beispiel wegen hohen Alters, eine Operation nicht angezeigt erscheint oder vom Patienten nicht zugelassen wird. Bei oberflächlichen Cancroiden der Haut kommt die Röntgenbehandlung bei den guten Resultaten, welche mit derselben in derartigen Fällen erzielt worden sind, aber nicht allein dann in Betracht, wenn eine Operation aus den oben erwähnten Gründen ausgeschlossen ist, sondern sie ist neben der Operation bis zu einem gewissen Grade die Methode der Wahl. Die Röntgenbehandlung konkurriert mit dem operativen Verfahren besonders dann, wenn der chirurgische Eingriff schwer sein würde oder im Gesicht ein schlechtes kosmetisches Resultat geben würde.

Besonders bei ulcerierten Cancroiden kann man dabei die Heilung nicht unerheblich beschleunigen, indem man die Hauptmasse des carcinomatösen Gewebes durch Anwendung von Pyrogallussalbe oder auch mittels des scharfen Löffels oder Heissluft zunächst zerstört und dann erst die Röntgenbehandlung folgen lässt oder auch beides gleichzeitig vornimmt. Es ist sicher, dass die Einwirkung der Röntgenstrahlen auf die tiefer gelegenen Carcinomnester hierdurch erleichtert und die Heilung auf diese Weise wesentlich beschleunigt werden kann. Der einzige Übelstand dieser kombinierten Methode liegt meiner Erfahrung nach darin, dass während der Anwendung der Pyrogallussalbe leichter als sonst von der Wundfläche ein Erysipel ausgeht.

Bei tiefer greifenden Carcinomen und subkutan gelegenen Krebsknoten, speziell Knoten im Drüsengewebe der Mamma, leisten die Röntgenstrahlen weit weniger, doch scheint mir auch nach eigenen Beobachtungen selbst in solchen Fällen ein Erfolg der Röntgenbehandlung nicht ganz aussichtslos zu sein.

Mehr versprechen möglicherweise prophylaktische Bestrahlungen nach operativer Entfernung tief liegender Carcinome, speziell Mammacarcinome, um auf diese Weise den Ausbruch von Recidiven zu verhindern. Natürlich müssten derartige Bestrahlungen in entsprechenden Pausen mehrere Monate oder selbst ein, zwei Jahre systematisch fortgeführt werden, und ein Urteil über ihren Erfolg wird man erst nach Jahren gewinnen können.

Ähnlich wie bei den Carcinomen verhält es sich bei den Sarkomen der Haut, nur scheinen dieselben in recht verschiedener Weise auf die Röntgenstrahlen zu reagieren. Während die Carcinome der Haut zwar sehr langsam, aber, wie es scheint, fast regelmässig durch die Röntgenstrahlen beeinflusst werden, bilden sich manche Sarkome, besonders weiche, rasch wachsende Rundzellensarkome nach den bisher vorliegenden Beobachtungen recht rasch, schon nach wenigen Bestrahlungen zurück, andere besonders harte Spindelzellensarkome leisten hingegen der Röntgenbestrahlung hartnäckigen Widerstand und zeigen trotz lange fortgesetzter Bestrahlung keinerlei Veränderung. Die Indikationen für die Röntgenbehandlung bei Sarkomen sind danach ohne weiteres klar. Bei inoperablen Sarkomen wird stets ein Versuch mit der Röntgenbehandlung zu machen sein, bei operablen Fällen wird ein solcher Versuch erlaubt sein;

sollte dann aber nach einigen Wochen kein deutlicher Rückgang zu bemerken sein, so wird man unverzüglich zur Operation zu schreiten haben. Bezüglich prophylaktischer Bestrahlungen gegen Recidive nach Operationen gilt für die Sarkome dasselbe, was für die Carcinome oben gesagt wurde.

Ähnlich wie die Sarkome scheinen sich die Tumoren der Mykosis fungoides den Röntgenstrahlen gegenüber zu verhalten; wenigstens ist von verschiedenen Autoren über prompten Rückgang der Neubildung unter dem Einfluss der Röntgenstrahlen berichtet worden, und ich selbst habe ähnliches gesehen. Man wird demnach, besonders beim Vorhandensein von prämykotischen Herden und nicht ulcerierten Tumoren, stets einen Versuch mit Röntgenbestrahlung machen. Die Erkrankung als solche scheint durch die Röntgenbestrahlung allerdings kaum beeinflusst zu werden, sondern es bilden sich nur die bestrahlten Tumoren zurück, das Auftreten neuer Tumoren wird aber nicht verhindert.

Ähnlich wie die Röntgenstrahlen wirken nach den neuesten Versuchen bekanntlich die Radiumstrahlen auf Carcinome und Sarkome der Haut ein; ja, die Radiumstrahlen scheinen noch intensiver und zuverlässiger die genannten Neubildungen zu beeinflussen. Bei kleinen Knoten wird die Behandlung mit Radiumstrahlen der mit Röntgenstrahlen daher möglicherweise vorzuziehen sein. Vorläufig ist Radium aber nur in so geringen Mengen vorhanden, dass von einer rationellen Behandlung mit Radiumstrahlen noch nicht recht die Rede sein kann.

Schwieriger als bei den Carcinomen und Sarkomen ist die Indikation für die Röntgenbehandlung beim Lupus vulgaris zu stellen.

Bei schwachen Bestrahlungen und unter Vermeidung von Reaktionserscheinungen dauert es beim Lupus vulgaris unter allen Umständen bekanntlich Monate lang, ehe sich ein Erfolg der Röntgenbehandlung zeigt, und ob auf diese Weise bei einigermassen schweren Fällen überhaupt definitive Heilung zu erzielen ist, ist mir nach meinen Erfahrungen noch höchst zweifelhaft.

Wendet man intensive Bestrahlungen an, so dass Exkoriationen und oberflächliche Nekrosen entstehen, so sind definitive Heilungen zwar auch in schweren Fällen sicher zu erzielen, doch heilen die Röntgengeschwüre bekanntlich ausserordentlich langsam, und es kommt unter allen Umständen zur Bildung von Narben; und wenn dieselben auch ausserordentlich schön und glatt sind, so beeinträchtigen sie doch immerhin das kosmetische Resultat. Da wir nun in der Behandlung des Lupus mit konzentriertem Licht nach Finsen ein recht gutes, konservatives Verfahren besitzen, wird die Behandlung des Lupus mit Röntgenstrahlen durch jene Methode erheblich eingeschränkt.

Die Röntgenbehandlung des Lupus kommt demnach erstens als Ersatz für die Finsenbehandlung in Fällen in Betracht, in denen die Finsenbehandlung indiciert wäre, aber aus äusseren Gründen — wegen ihrer langen Dauer und ihrer hohen Kosten — nicht durchgeführt werden kann, und zweitens bei sehr ausgedehnten, stark ulcerierten oder hypertrophischen (intumescierten) Lupusfällen, bei denen die Finsenbehandlung schwer anwendbar ist und ausserordentlich lange Zeit in Anspruch nehmen würde. Bei ulcerierten Lupusherden, häufig aber auch in nicht ulcerierten schweren Fällen ist es meiner Erfahrung nach sehr zweckmässig, die Röntgenbehandlung mit operierten Verfahren oder mit der Anwendung von Pyrogallussalbe zu kombinieren, wie es bereits bei der Behandlung der Carcinome besprochen wurde. Man kommt auf diese Weise ungleich schneller zum Ziel, und die Resultate scheinen mir, bezüglich der definitiven Heilung, noch besser als bei energischer Anwendung der Röntgenstrahlen allein zu sein. Vor operativen Verfahren — Auskratzung und Heissluftbehandlung — oder Anwendung der Pyrogallussalbe allein hat das beschriebene kombinierte Verfahren den grossen Vorteil, dass es nicht nur bezüglich der definitiven Heilung bessere Resultate giebt, sondern auch der kosmetische Erfolg weit schöner ist. Ferner empfiehlt es sich oft, besonders bei hypertrophischen Formen von Lupus, das Röntgenverfahren mit dem Lichtverfahren

in der Weise zu kombinieren, dass man zunächst Röntgenstrahlen anwendet, und wenn darunter eine Abflachung des Lupusherdes und ein Rückgang der lupösen Infiltrationen eingetreten ist, das Lichtverfahren folgen lässt, um einzelne Lupusknötchen oder kleine Recidive zu beseitigen.

Beim Lupus erythematodes giebt das Röntgenverfahren im allgemeinen nur wenig befriedigende Resultate, mag man die Strahlen intensiv oder schwach einwirken lassen. Die Indikationen für die Anwendung der Röntgenstrahlen beim Lupus erythematodes sind demnach einfach. Man wird dann einen Versuch mit dem Röntgenverfahren machen, wenn andere Methoden versagt haben, oder man wird die Wirkung der gebräuchlichen Behandlungsmethoden durch die Einwirkung der Röntgenstrahlen zu unterstützen suchen. Im ersteren Falle wird man, je nach Lage der Dinge, schwache Bestrahlungen ohne Reaktionen (grosse Herde) oder starke Bestrahlungen mit oberflächlicher Verschorfung (kleine Herde) anwenden können, im letzteren Falle wird man nur schwache Bestrahlungen benutzen.

Bei Gefässneubildungen (Angiomen und telangiektatischen Nävi) leisten die Röntgenstrahlen meist wenig, mithin wird man mit dem Röntgenverfahren dann einen Versuch machen, wenn die Beseitigung des Gefässmales auf andere Weise nicht möglich ist.

Warzen werden durch Röntgenbestrahlungen zwar meist prompt zum Schwinden gebracht; da wir zu deren Beseitigung aber andere einfache Methoden besitzen, so wird die Behandlung mit Röntgenstrahlen nur bei sehr dicht stehenden oder besonders grossen Warzen indiciert sein.

Schliesslich scheinen die Röntgenstrahlen bei Keloiden bisweilen eine Abflachung oder selbst völlige Rückbildungen herbeizuführen, und in geeigneten Fällen wird daher ein Versuch mit dem Röntgenverfahren gerechtfertigt sein.

Aussichtsvoller ist es nach meiner Erfahrung in solchen Fällen, das Keloid operativ zu entfernen und durch Nachbehandlung mit Röntgenstrahlen Recidiven vorzubeugen.

Recht gut wirken die Röntgenstrahlen auf Aknekeloide, und ihre Anwendung ist hier stets zu empfehlen.

II. Indikationen der Behandlung mit Röntgenstrahlen bei Haarkrankheiten.

Bei den Haarkrankheiten wirken die Röntgenstrahlen, wie bereits oben erwähnt, vornehmlich durch die eintretende Enthaarung. Daneben kommt aber auch eine leichte schälende Wirkung durch die Röntgenbestrahlung zu stande, und dieselbe erstreckt sich, zum Unterschied von gewöhnlichen Schälkuren, natürlich auch auf das Innere der Follikel. Auf diese Beeinflussung des Follikelepithels ist es wohl zweifellos zurückzuführen, dass bei manchen follikulären Erkrankungen, speziell der Folliculitis barbea und der Akne, Heilung bereits eintreten oder wenigstens eine Besserung beginnen kann, ehe es zum Ausfall der Haare gekommen ist. Eine antiparasitäre Wirkung spielt bei diesen Erkrankungen jedenfalls keine Rolle, höchstens könnte man daran denken, dass durch die eintretende leichte Atrophie der Haut der Nährboden für die Mikroben verschlechtert wird.

Der gewöhnlichen Epilation mittels der Pincette oder der Pechkappe ist die Enthaarung durch Röntgenstrahlen jedenfalls weit überlegen und zwar erstens wegen der Vollständigkeit der Enthaarung — es bleibt bei richtiger Anwendung der Röntgenstrahlen bekanntlich auch nicht ein einziges Haar auf der bestrahlten Partie zurück — und zweitens infolge der erwähnten Epitpelabstossung im Follikel selbst, wodurch die im Follikel sitzendeu Pilze natürlich gründlich entfernt werden. Die ursprüngliche Annahme, dass die Epilation mit der Pincette wirksamer sei, weil hierbei die inneren Wurzelscheiden der Haare mit entfernt würden, während sie bei der Röntgenenthaarung zurückblieben, war zweifellos irrig. Schliesslich ist die Enthaarung durch Röntgenstrahlen ganz abgesehen von der Schmerzlosigkeit auch deshalb vorteilhafter als die Epilierung mittels der Pincette, weil die Haarlosigkeit nach Röntgenepilation länger anhält.

Beim Favus des Kopfes ist die Röntgenbehandlung demnach stets angezeigt, wenn es sich um ausgedehnte Herde oder um eine grössere Anzahl kleinere Herde handelt. Am sichersten ist es, stets den ganzen Kopf zu enthaaren, unter allen Umständen aber die ganze Kopfpartie, auf der sich Erkrankungsherde finden. Stets muss der Enthaarung eine antiparasitäre Nachbehandlung während mehrerer Wochen oder einiger Monate folgen. Bei derartigem Vorgehen sind die Resultate aber recht gute und Recidive selten.

Bei oberflächlicher Trychophytie des Kopfes sind die Indikationen für die Röntgenbehandlung ganz ähnlich wie beim Favus, ja, die Röntgenbehandlung ist besonders bei der Mikrosporie noch unentbehrlicher als beim Favus, da eine vollständige Epilation durch andere Methoden wegen der Brüchigkeit der Haare hier unmöglich ist.

Bei der Folliculitis barbae ist die Behandlung mit Röntgenstrahlen stets dann indiciert, wenn die Erkrankung hartnäckig und ziemlich ausgedehnt ist. Beschränkt sich die Affektion auf wenige Follikel, so wird man die Epilation mit der Pincette vorziehen, und nur in sehr hartnäckigen Fällen, in denen fortwährend neue Follikel erkranken, wird man auch bei geringer Ausdehnung der Affektion eine Enthaarung der ganzen Bartgegend mittels Röntgenstrahlen vornehmen. Gerade bei der Folliculitis barbae sieht man bisweilen, dass bereits eine erhebliche Besserung eintritt, ehe es zu vollkommenem Haarausfall gekommen ist.

Bei ausgesprochenen Sykosisfällen mit Bildung derber prominierender Knoten leisten die Röntgenstrahlen im allgemeinen weniger als bei einfachen Fällen von Folliculitis barbae. Die lockersitzenden Haare können hier meist leicht mit der Pincette entfernt werden, und eine Enthaarung durch die Strahlen wird nur bei sehr ausgedehnter Erkrankung indiciert sein. Auch führt die Röntgentherapie allein bei der Sycosis simplex gewöhnlich nicht zum Ziel, sondern nach der Enhaarung müssen zur Resorption der Neubildung noch die üblichen Behandlungsmethoden angewandt werden. Ähnlich wie bei der Sycosis simplex ist es übrigens auch bei der Sycosis parasitaria.

Bei der Acne vulgaris ist die Indikation für die Behandlung mit Röntgenstrahlen eine beschränkte. Einmal sind die Erfolge der Röntgenbehandlung meiner Erfahrung nach bei der Akne häufig nicht besonders glänzend, und es wird oft mit ihr nicht mehr als mit anderen Behandlungsmethoden erreicht, und ferner tritt bisweilen durch die Bestrahlungen eine bräunliche Pigmentation der Haut auf, welche im Gesicht natürlich sehr störend ist. Allerdings pflegt diese Pigmentation in der Regel nach einigen Wochen wieder zu verschwinden. Dazu kommt, dass die Bestrahlungen meist ziemlich lange fortgesetzt werden müssen und die Behandlung daher zeitraubend und kostspielig ist. Man wird die Röntgenbehandlung bei der Acne vulgaris demnach nur in schweren, hartnäckigen Fällen anwenden und auch dann am besten mit den üblichen Behandlungsmethoden kombinieren.

Bei der Hypertrichosis sind die Indikationen für die Behandlung mit Röntgenstrahlen meiner Ansicht nach auch recht enge zu ziehen. Einmal ist die Behandlung ausserordentlich langwierig, denn die Enthaarung muss mindestens vier- oder fünfmal wiederholt werden, ehe eine vollständige Verödung der Follikel eintritt, oder man muss nach erfolgter Enthaaruug in regelmässigen Intervallen, etwa aller 4—5 Wochen, wieder eine oder einige Bestrahlungen vornehmen, um das Wiederwachsen der Haare zu verhindern.

Diese letzte Art der Behandlung scheint zuverlässiger als wiederholte Enthaarung zu sein, aber sie muss in der beschriebenen Weise 1—2 Jahre durchgeführt werden, ehe man auf eine totale Verödung der Follikel rechnen kann.

Aber auch wenn eine definitive Enthaarung auf die eine oder andere Art durch die Röntgenbehandlung erzielt wird, ist das kosmetische Resultat kein ideales, denn die Haut wird durch die lange fortgesetzten Röntgenbestrahlungen meist etwas atrophisch, welk und runzlig. Die Röntgenbehandlung der Hypertrichosis ist demnach nur in schweren Fällen indiciert, wenn es sich um grössere behaarte Gesichtspartien handelt und dabei die Haare sehr kräftig sind und dicht stehen. Handelt es sich nur um eine geringe Anzahl kräftiger Haare, so ist

die Entfernung durch Elektrolyse oder mittels des Mikrobrenners vorzuziehen, handelt es sich zwar um ziemlich ausgedehnten Haarwuchs, aber im wesentlichen um Lanugohaare, so wird die Enthaarung durch Röntgenstrahlen kaum einen kosmetischen Vorteil bringen.

Bei der Alopecia areata sind nach den bisherigen Mitteilungen zweifellos einige bemerkenswerte Erfolge mit Röntgenbestrahlungen erzielt worden, im ganzen scheint die Röntgenbehandlung der Alopecia areata aber wenig zuverlässig zu sein. Man wird sie daher wohl nur in Fällen hartnäckiger oder sehr ausgedehnter Erkrankung der üblichen medikamentösen Therapie vorziehen.

III. Indikationen für die Behandlung mit Röntgenstrahlen bei entzündlichen Epithelerkrankungen der Haut.

In diese Gruppe rechnen wir, wie schon erwähnt, das Ekzem, die Psoriasis, den Lichen chronicus und den Lichen ruber planus.

Beim Ekzem leisten die Röntgenstrahlen am meisten bei chronischen schuppenden, psoriasiformen und hyperkeratotischen, rhagadiformen Ekzemen; bei akuten nässenden Ekzemen ist die Wirkung der Röntgenstrahlen zwar bisweilen auch recht günstig, im ganzen aber wenig zuverlässig. Abgesehen von den obengenannten Formen ist die Röntgenbehandlung demnach nur bei hartnäckigen Ekzemfällen am Platze und auch da nur um die medikamentöse Behandlung zu unterstützen. Auch das Jucken wird recht häufig durch die Bestrahlungen wesentlich gemildert.

Die Psoriasis ist im Gegensatz zum Ekzem in hohem Masse die Domäne der Röntgenbehandlung.

Die Psoriasis reagiert nach meiner Erfahrung selbst in recht hartnäckigen Fällen so gut wie ausnahmslos ausserordentlich prompt und schnell auf Röntgenbestrahlung, und vor der üblichen Salbenbehandlung hat die Röntgentherapie der Psoriasis nicht nur den Vorzug der Schnelligkeit, sondern vor allen Dingen den der Bequemlichkeit und Reinliehkeit. Zwar ist es vorteilhaft und stets empfehlenswert, die Röntgenbestrahlung mit Applikation von Salben zu kombinieren, aber es genügt eben gewöhnlich eine leichte Einfettung der erkrankten Stelle mit 5—10prozentiger Salicyl-Anthrasolsalbe und dergleichen, und energischer Anwendung von Chrysarobinsalben ist neben der Röntgentherapie nur in aussergewöhnlich hartnäckigen Fällen erforderlich.

Bei sehr ausgedehnten Psoriasisfällen des ganzen Körpers kann man ja im allgemeinen bei der üblichen Salbenbehandlung bleiben, da die Bestrahlung des ganzen Körpers doch stets ziemlich umständlich ist, viel Zeit erfordert und nach den neuesten Untersuchungen möglicherweise doch nicht ganz gleichgültig für den Organismus ist; klinisch sieht man allerdings auch bei sehr ausgedehnten Bestrahlungen eigentlich nie irgend welche Symptome, welche auf eine Schädlichkeit der Röntgenstrahlen schliessen lassen.

Dagegen ist die Röntgenbehandlung ganz unschätzbar bei einzelnen hartnäckigen psoriatischen Plaques und ebenso bei Psoriasis der Hände, wo eine energische Anwendung antipsoriatischer Medikamente schwierig ist. Etwas störend wirken die bisweilen nach der Röntgenbehandlung zurückbleibenden bräunlichen Pigmentationen und Pseudopigmentationen an Stelle der ursprünglichen Psoriasisherde. Wegen dieser manchmal auftretenden Verfärbung der Haut, welche allerdings nach einigen Wochen wieder zu verschwinden pflegt, wird man die Röntgenbehandlung der Psoriasis im Gesicht nur mit Vorsicht anwenden.

Beim Lichen chronicus Vidal (Dermatitis lichenoides pruriens) leisten die Röntgenstrahlen bisweilen gute Dienste und man wird daher in hartnäckigen Fällen, in denen die übliche Salben- und Pflastertherapie nicht zum Ziel führt, einen Versuch mit der Röntgenbehandlung machen oder auch von vornherein die Röntgenbehandlung neben der Salbenbehandlung u. s. w. als unterstützendes Mittel anwenden können. Gerade beim Lichen chronicus macht sich nicht selten die juckstillende Wirkung der Röntgenstrahlen deutlich

bemerkbar, indem schon nach wenigen Sitzungen das Jucken fast vollständig aufhört, ehe an der Haut noch irgend welche Veränderungen sichtbar sind.

Ähnlich ist es beim Lichen ruber planus. Auch hier sind die Röntgenstrahlen in hartnäckigen Fällen, besonders als unterstützendes Mittel, manchmal von zweifellosem Nutzen und auch hier tritt ihre antipruriginöse Wirkung oft deutlich zu Tage.

IV. Indikationen für die Röntgenbehandlung bei pruriginösen Affektionen.

Ähnlich wie beim Lichen chronicus Vidae und beim Lichen ruber wirken die Röntgenstrahlen bisweilen auch beim einfachen Pruritus sowie bei der Prurigo ausgesprochen juckstillend. Immerhin ist der Erfolg der Röntgenstrahlen bei diesen Affektionen ausserordentlich verschieden, bald tritt er sehr prompt ein, bald fehlt er vollständig. Trotzdem ist es wohl zweifellos, dass die Röntgenstrahlen bisweilen direkt juckstillend wirken und der Erfolg nicht etwa nur ein scheinbarer, das heisst suggestiver, ist. In allen hartnäckigen Pruritusfällen ist ein Versuch mit der Röntgenbehandlung demnach durchaus indiciert.

In ähnlicher Weise wie das Jucken scheinen bisweilen auch neuralgische Schmerzen, besonders bei Ulcerationen der Haut (ulcerierten Mammacarcinomen) durch direkte Wirkung der Röntgenstrahlen auf die Nervenendigungen günstig beeinflusst zu werden.

Anhangsweise sei hier erwähnt, dass die Röntgenstrahlen meiner Erfahrung nach bei Hyperidrosis der Hände keine bedeutende Wirkung entfalten.

Wir besitzen also in den Röntgenstrahlen ein ausserordentlich brauchbares therapeutisches Mittel, welches bei den verschiedensten Dermatosen günstig zu wirken vermag. Gerade deshalb ist es notwendig, die Indikationen für die Röntgenbehandlung stets recht präzise zu stellen, und es muss vor schablonenhafter Anwendung nachdrücklich gewarnt werden. Im Grunde sind es doch nur wenige Krankheiten, bei denen die Röntgentherapie den alten Behandlungsmethoden so überlegen ist, dass sie dieselben zu verdrängen vermöchte. Dies ist der Fall bei manchen Cancroiden der Haut, besonders des Gesichtes, bei hartnäckiger Psoriasis besonders der Hände, und beim Lupus vulgaris. Ferner gilt dies für die Epilation bei Favus und Trichophytie des Kopfes sowie für hartnäckige Fälle von Follikulitis barbae. Bei den meisten anderen Dermatosen, bei denen günstige Wirkungen der Röntgenstrahlen beobachtet werden, kommen dieselben im wesentlichen doch nur als unterstützendes Mittel neben der üblichen medikamentösen Behandlung in Frage und sind demnach hauptsächlich in hartnäckigen Fällen indiciert.

Aus der kgl. dermatologischen Universitätsklinik in Breslau.
(Direktor: Geheimrat Prof. Dr. Neisser.)

Beitrag zur Histologie der Röntgenwirkung auf die normale menschliche Haut.

Von

Dr. **P. Linser,**

Privatdozent an der Universität Tübingen, z. Zt. Assistent an der Breslauer dermatol. Klinik.

Die Histologie der Einwirkung der Röntgenstrahlen auf die normale menschliche Haut ist bisher noch nicht zu eindeutigen Resultaten gekommen. Die meisten Arbeiten beschäftigen sich mit Befunden bei Röntgenulcerationen. Untersuchungen über den Zustand der Haut nach Röntgenbestrahlungen vor oder ohne Ulceration sind u. W. nur von Scholtz[1])

[1]) Arch. f. Derm. u. Syph., Bd. 69.

angestellt worden, aber auch nur an einigen wenigen Präparaten und ohne dass wir über die Menge der angewandten Strahlenenergie genauer unterrichtet wären.

Über Befunde bei Röntgenulcerationen hat uns erst vor kurzem Gassmann[1]), dem wir eine der ersten histologischen Untersuchungen darüber verdanken, einen weiteren Beitrag geliefert. Seine Untersuchungen an Röntgengeschwüren beim Kaninchen ergaben übereinstimmend mit seinen früheren an menschlichen Ulcerationen starke Veränderungen an den Gefässen: Bedeutende Verdickungen der Intima, die zum Teil nicht die ganze Gefässinnenfläche, sondern nur Abschnitte derselben, bestimmte Stellen, z. B. gegenüberliegende Flächen, betrafen. Dabei Auflockerung und Zerklüftung der Muskularis. An den Venen namentlich fand er sehr starke Verdickungen der Intima bis zur völligen Obliteration. Ähnliche Schlüsse konnten auch aus den von Dr. Baermann und mir[2]) erhobenen Befunden an den von uns untersuchten menschlichen Röntgenulcerationen gezogen werden. Jedenfalls gehören diese Gefässschädigungen zu den konstantesten Befunden bei den Röntgengeschwüren.

Diese Befunde scheinen zu demselben Schlusse zu zwingen, der sich auch aus den klinischen und experimentellen Untersuchungen gewinnen liess, die wir[3]) vor kurzem mitteilen konnten, nämlich dem, dass die Röntgenstrahlen in erster Linie die Blutgefässe schädigen und erst secundär Ernährungsstörungen und Ulcerationen hervorrufen.

Nun lässt sich aber gegen diese Deutung der histologischen Befunde mit einiger Berechtigung der Einwurf erheben, dass dieselben an stark entzündlich veränderter, mehr oder weniger lang ulcerierter Haut erhoben sind und dass auch sonst bei lang bestehenden Ulcerationsprozessen, z. B. Ulcera cruris, an den Gefässen der Umgebung Endovasculitis mehr oder weniger hohen Grades beobachtet wird, die nur secundär, durch den entzündlichen Prozess verursacht ist. Wenn wir auch diesen Einwurf nicht als stichhaltig ansehen können, da die Röntgengeschwüre im Vergleich zu Unterschenkelgeschwüren doch noch relativ akut auftretende und meist bald wieder vernarbende Prozesse sind, so mag es doch erwünscht sein, die Veränderungen nach Röntgenbestrahlungen an Hautpartien zu untersuchen, die nicht ulceriert waren.

Die Frage war hier nur die: Wie kann man die Ulceration vermeiden, ohne die Dosierung der Röntgenbestrahlung zu sehr abzuschwächen? Diese Schwierigkeit lässt sich umgehen dadurch, dass man nur einen schmalen Hautstreifen der Röntgenwirkung aussetzt. Wir hatten Gelegenheit, bei einem an multipelm Lupus leidenden Manne, bei dem zahlreiche Excisionen gemacht werden mussten, mehrere solche nur 2 cm breite, in ganz gleicher Weise geröntgte Streifen zu gewinnen, die alle der Wirkung von mindestens 16 H ausgesetzt waren. Dieselben wurden in gewissen Zeitabständen im Verlauf eines Monates nach der Bestrahlung excidiert. Die Haut blieb stets intakt; es kam nicht einmal zu einer nennenswerten Abschilferung der obersten Epidermisschichten danach. Nur eine deutliche Pigmentierung zeigte sich nach einiger Zeit. Dagegen hatten die Defekte nach der Excision, soweit sie nicht primär geschlossen werden konnten, das charakteristische Aussehen von Röntgenulcera. Trotzdem war die Heilung nur wenig verzögert.

Die histologische Untersuchung der zahlreichen in gleicher Weise fixierten und eingebetteten Stücke ergab, wenn wir uns nur auf die Hauptsache beschränken:

Am Epithel ist zu keiner Zeit eine degenerative Veränderung sichtbar. Die Zellen und ihre Kerne sind stets normal gross, gut färbbar, frei von Vacuolen u. s. w. Die Anordnung ist die gewöhnliche. Nur der Pigmentgehalt der Basalzellen des Rete Malpighi nimmt mit der Zeit zu und ist in den nach einem Monate entnommenen Stücken ein ganz erheblicher. Auch die Haare und die Hautdrüsen sind frei von Veränderungen.

---

[1]) Fortschr. auf d. Geb. d. R. Str., Bd. 2, pg. 197.
[2]) Münch. med. Wochenschr. 1904, No. 21.
[3]) Ebenda sowie No. 23, 1904.

Am Bindegewebe lassen sich keinerlei Degenerationen nachweisen: Die elastischen Fasern zeigen in gleicher Weise wie die übrigen Bindegewebsfasern normale Färbung und Anordnung. Desgleichen die Nerven.

Nur die Blutgefässe sind und zwar zum Teil verändert; durchaus nicht sämtliche. Nur einzelne wenige in jedem Schnitt zeigen die gleichen beschreibenden Besonderheiten: Vier Tage nach der Bestrahlung sieht man in einzelnen Gefässen Thrombosen; das ganze Lumen ist erfüllt mit Leucocyten. Das Endothel fehlt teilweise; an anderen Stellen ist es aufgequollen und springt bläschenförmig ins Lumen vor. Die Media ist aufgelockert, zerklüftet und enthält durchwandernde Leucocyten in auffallender Menge. Die Gefässscheiden zeigen die bekannten Bilder der kleinzelligen Infiltration.

Nach acht Tagen lässt sich noch keine wesentliche Änderung dieser Erscheinungen feststellen. Die perivasculäre Infiltration hat wohl noch zugenommen, aber man sieht neben zahlreichen kleinen anscheinend normalen Kapillaren immer noch einige ganz oder nur zum Teil thrombosierte Gefässe mittlerer Grösse.

Erst nach etwa 16 Tagen kann man in solchen, die noch nicht ganz thrombosiert waren, Verdickung der Intima nachweisen. Die Leucocytenauswanderung, die Zerklüftung der Media erreicht um diese Zeit etwa ihren Höhepunkt.

Nach 20 Tagen sieht man bereits erhebliche endarteriitische Auflagerungen meist noch rein bindegewebiger Natur. Das elastische Gewebe scheint sich erst später zu bilden.

Die Verdickungen betreffen, wie dies auch Gassmann (cf. oben) beschrieb, nicht gleichmässig die ganze Intima, sondern nur Teile, Strecken, oft auch gegenüberliegende Flächen derselben. Auf Serienschnitten kann man auch nachweisen, dass Gefässe auf kurze Strecken vollkommen obliterieren.

Nach 30 Tagen sind die entzündlichen Erscheinungen grösstenteils geschwunden. Dagegen sieht man jetzt zum Teil schon die typischen endovasculitischen Veränderungen mit neugebildeten elastischen Fasern, die den Gefässen eine sehr verschrumpelte, unregelmässige Form verleihen, dadurch, dass sie in die Lumina oft polypenförmig vorzuspringen scheinen.

All diese Veränderungen sind am auffallendsten an den kleinen präkapillaren Arterien, an denen noch die verschiedenen Gefässschichten deutlich vorhanden sind. An den Kapillaren und zum Teil auch an den Venen entziehen sie sich leicht dem Auge, da solche kleine thrombosierte, in Obliteration begriffene Gefässe nur schwer von den übrigen Gebilden der Haut zu differenzieren sind. Man hat zwar den Eindruck, dass die Zahl der Kapillaren in den späteren Stücken eine geringere ist. Aber dies objektiv festzustellen ist natürlich sehr schwer.

Jedenfalls geht aus diesen histologischen Befunden hervor, dass das Epithel — wenigstens bei der normalen Haut — nicht primär geschädigt wird durch diese doch immerhin recht erhebliche Bestrahlungsstärke. Dagegen liessen sich an den Gefässen in Übereinstimmung mit den oben erwähnten Gassmannschen Befunden sowie unseren klinischen und experimentellen Erfahrungen deutliche Veränderungen nachweisen, die wohl in unserem Falle einwandsfrei auf die Wirkung der Röntgenstrahlen zurückgeführt werden müssen.

Die Gefässschädigung betrifft auch nicht alle Gefässe gleichmässig, sondern nur einzelne Gefässe beziehungsweise Gefässstrecken, und auch hier finden wir an einer und derselben Intima oft Stellen mit stärkern Veränderungen abwechseln mit solchen, die nur geringe Verdickungen zeigen. Dies ist meiner Ansicht nach nicht wohl anders zu erklären, als durch das Verhältnis der Strahlenrichtung zum Gefässverlauf. Denn wie wir dies schon früher ausführten, bei der Nichtbrechbarkeit der Röntgenstrahlen ist anzunehmen, dass die senkrecht von den Strahlen getroffenen Gefässe stärker geschädigt werden als solche, die schief oder parallel zur Strahlenrichtung verlaufen.

Diese partielle Gefässschädigungen lassen uns endlich auch verstehen, weshalb in unserem Falle trotz energischer Bestrahlung keine Epithelnekrose, keine Ulceration eingetreten

ist: Infolge der geringen Breite des bestrahlten Bezirkes reichten die umgebenden normalen Collateralen noch aus, um die Blutzirkulation soweit aufrecht zu erhalten, dass keine Ernährungsstörung in dem bestrahlten Bezirk auftrat.

Die Frage der Einwirkung der Röntgenstrahlen auf epitheliale Neubildungen wird durch diese Untersuchungen natürlich nicht direkt berührt.

Meinem verehrten fr. Chef, Herrn Geheimrat Neisser spreche ich für die Überlassung des Materials und sein reges Interesse an meinen Untersuchungen meinen verbindlichsten Dank aus.

Die Gleichmässigkeit der Röntgenreaktion.

Von

Dr. **G. Holzknecht**, Privatdozent für medizinische Radiologie an der Wiener Universität.

Die tägliche Erfahrung lehrt, dass unsere Röntgenreaktionen fast stets ungleichmässig sind. Das heisst, sie fallen in dem bestrahlten Gebiet nicht überall gleich stark aus, hier erreichen sie eine höhere, dort eine niedrigere Stufe, gewöhnlich reagieren das Centrum des Gebietes und die vorspringenden Punkte am stärksten, und die Reaktion nimmt nach den Rändern hin ab, dort entweder scharf absetzend oder verklingend. Diese Maxima im Centrum und an vorspringenden Stellen wurden mehrfach damit erklärt, dass es ein intensiv wirkendes centrales Strahlenbündel giebt.[1])

Man mag sich nun fragen, ob die Gleichmässigkeit überhaupt eine erstrebenswerte Eigenschaft der Reaktion ist oder ob es für den Erfolg genügt, wenn nur überhaupt an allen kranken Stellen eine Reaktion auftritt, gleichgültig, wie hoch sie ist. Nun, wenn das letztere der Fall wäre, so müsste der Gleichmässigkeit der Reaktion trotzdem aus dem Grunde Aufmerksamkeit geschenkt werden, weil es klar ist, dass dann mit Rücksicht auf die Schädigungen, welche stärkere Reaktionen der Haut stets bringen, stets gleichmässig im ganzen Gebiet die schwächste Reaktion hervorgerufen werden müsste. Allein es stellt sich immer mehr die Thatsache heraus, dass jedem der indizierten Prozesse, ja jeder Form desselben eine bestimmte Reaktionshöhe entspricht, die ihnen am nützlichsten ist. Im Detail sind freilich diese „richtigen Reaktionshöhen“ noch nicht für alle indizierten Prozesse sichergestellt. Bis vor nicht allzu langer Zeit konnte ihre Ermittelung nur langsame Fortschritte machen, weil mangels einer exakten Dosierungsmethode die zur Beurteilung notwendige grössere Zahl gleich hoher Reaktionen fehlte. Die ungleichmässige Reaktion zeigt nun an verschiedenen Stellen der bestrahlten kranken Haut verschieden hohe Reaktionsgrade und es ist klar, dass so der Zweck der Behandlung nur an einzelnen Stellen, an jenen mit richtiger Reaktionshöhe erreicht wird. Ein Mittel,

---

[1]) Gelegentlich wurden sie auch gänzlich missverstanden. So berichtet Freund aus dem Verlauf einer bestrahlten Sykosis barbae, dass während einer mittelstarken Reaktion „der Eiter sich an den abhängigen Partien“, also wohl am Unterkieferrande „angesammelt“ habe. Thatsächlich verhielt es sich offenbar so, dass sowohl die Haut der Wange, als auch die der Regio submaxillares bestrahlt wurde und der aus diesem Bestrahlungsgebiet vorspringende Unterkieferrand die grösste Dosis und damit ein Reaktionsmaximum erhielt. Die entzündliche Exsudation musste daher hier am stärksten sein, das Sekret ist hier entstanden und stammt nicht von der Wange, wo eine geringere Reaktion auch mit geringerer eitriger Sekretion einherging. Auch in den übrigen Arbeiten des Autors und seines ehemaligen Mitarbeiters findet sich die Ungleichmässigkeit der Röntgenreaktion nirgends erwähnt oder erklärt und nirgends ein Weg zu ihrer Hintanhaltung bezeichnet. Übrigens wird man sich über das Wesen dieser Ungleichmässigkeit viel leichter bei stärkeren und von einer einzigen Focusstellung aus hervorgerufenen Reaktionen klar, als bei schwächeren in schleppender Weise erzeugten.

nirgends eine zu geringe Reaktion zu setzen, ohne die Ungleichmässigkeit zu beseitigen, gäbe es allerdings. Es besteht darin, im Centrum des Bestrahlungsfeldes eine höhere als die notwendige und dadurch in der Peripherie sicher eine genügend hohe Reaktion hervorzurufen. Das Mittel lässt sich aber einerseits nur dort verwenden, wo der notwendige Grad nicht ohnehin ein höherer ist, weil dann das stärker reagierende Centrum dauernde Schädigungen erfahren würde, andererseits ist es ein natürliches Postulat, die Reaktion an keiner Stelle höher zu machen, als der Prozess verlangt, weil es für die Haut auch nach Heilung des Prozesses durchaus nicht gleichgültig wäre, wenn damit ohne Grund die völlige restitutio ad integrum verscherzt würde.

Eine durch Ungleichmässigkeit stellenweise ungenügend ausgefallene Reaktion durch eine nachfolgende zu verbessern, gestaltet sich ferner durch die entstandenen Ringformen u. dgl. und durch den allmählichen Übergang von der genügenden zur ungenügenden äusserst schwierig, weil schon die Gleichmässigkeit auf einem irregulären Bestrahlungsfeld und nun erst die gleichmässige Abstufung auf einem solchen, wie wir sehen werden, noch schwieriger ist, als die Erzeugung von Gleichmässigkeit von vornherein.

Wir sollen also erstens im Centrum der Bestrahlungsfläche die richtige Reaktion erzeugen, und dafür sorgt, ohne unser Zuthun, die heute mögliche instrumentelle Dosierung[1]), zweitens auch im ganzen übrigen Bestrahlungsfeld die richtige Reaktionshöhe einhalten, und das geschieht durch die Sorge für die Gleichmässigkeit der Reaktion und ist der Inhalt der folgenden Ausführungen. Die Länge derselben soll keine falsche Meinung über die Schwierigkeit dieser Bemühungen erwecken. Was sich am Ende in feste Regel gefügt ergiebt, ist relativ einfach und unschwer zu handhaben.

Wir müssen, wollen wir die Ungleichmässigkeit der Reaktion beseitigen, uns vor allem fragen, woher sie rührt[2]), welcher physikalische Faktor der Bestrahlung ihre Ursache ist, und wie wir ihn wählen müssen, um sie zum Verschwinden zu bringen. Dass das überhaupt möglich ist, beweisen uns einzelne unserer Reaktionen, welche vollkommene Gleichmässigkeit zeigen.

Wenn das Kienböcksche Gesetz, dass die Höhe der Reaktion für ein und dieselbe Hautstelle von der Menge des absorbierten Röntgenlichtes abhängig ist, zu Recht besteht — und es hat geschlossene Beweise und wiederholte Bestätigung, neuerdings durch das Chromoradiometer, gefunden —, so ist es keine Frage, dass die Ungleichmässigkeit der Reaktionshöhe an den einzelnen Stellen des Bestrahlungsfeldes von verschieden grossen Mengen absorbierten Lichtes herrührt. Und so ist die Frage nach der Gleichmässigkeit der Reaktion im Grunde ebenfalls eine Dosierungsfrage und betrifft die Grösse der Dosen an den einzelnen Stellen des Bestrahlungsfeldes, wie wir dies schon vorweg genommen haben. — Weil aber die Haut an diesen verschiedenen Stellen gleich stark absorbiert, so müssen es verschieden grosse einstrahlende Lichtmengen sein, die zu verschiedenen absorbierten Mengen führen.

---

[1]) Das Chromoradiometer, siehe Gocht, Röntgenlehre, S. 313 ff., und Dessauer-Wiesner, Leitfaden, S. 271—287, Holzknecht, die Röntgentherapie in „Die physikalischen Heilmethoden in Einzeldarstellungen" (Wien, Deutike, im Erscheinen).

[2]) Eine besondere Art von Ungleichmässigkeit der Reaktion, welche hier nicht gemeint ist, entsteht mitunter dadurch, dass verschiedene Stellen des Bestrahlungsfeldes verschiedene Empfindlichkeit haben. Sie ist sehr häufig. Psoriatische, trichophytische, sykotische Herde, Lupusknötchen sind eben empfindlicher, als die normale oder nur wenig entzündlich gereizte Haut und reagieren daher, wenn sie die gleichen Lichtmengen erhalten, stärker wie diese, zeigen kürzere Latenz und längeren Reaktionsverlauf. Oder es verfallen die kranken Herde einer leichten Reaktion, während die normalen Inseln und Zwischenfelder keinerlei Veränderungen zeigen. Auf diese Erscheinung muss natürlich bei Bemessung der Dosis geachtet und ihr durch doppelt geführte Verlaufsnotizen Rechnung getragen werden. Gegenstand einer Sorge ist jedoch diese Ungleichmässigkeit meist nicht. Sie ist im Gegenteil sehr erfreulich, sie ist der Ausdruck der elektiven Strahlungswirkung und die wichtigste Ursache der hohen Bedeutung, welche die strahlenden Agentien in der Therapie errungen haben.

Die schon erwähnte Erklärung der Ungleichmässigkeit aus dem Vorhandensein eines intensiver wirkenden centralen Strahlenbündels ist falsch. Die centralen Reaktionsmaxima würde sie scheinbar begreiflich machen, aber schon für die Reaktionsmaxima an vorspringenden Stellen des Bestrahlungsfeldes lässt sie im Stich. Übrigens lässt sich auch der exakte Nachweis, dass ein solches stärkstes Centralbündel, dem schon Röntgen in den ersten Arbeiten entgegentrat, nicht existiert und die Strahlung vom Focus aus nach allen Richtungen hin gleichmässig wirkt, weil sie in einer halben Kugelwelle verläuft, leicht erbringen. Was also kann sonst die einstrahlende Lichtmenge verändern? Gehen wir die Faktoren, von welchen sie abhängt, nochmals durch, so erkennen wir, dass der grösste Teil derselben, derjenige, welcher auf die Intensität des im Focus entstehenden und von hier ausstrahlenden Lichtes Einfluss hat, an der Ungleichmässigkeit der Reaktion nicht die Schuld tragen kann; denn das im Focus ausstrahlende Licht ist ja nach allen Richtungen hin gleich intensiv. Die Ungleichmässigkeit der einstrahlenden Menge kann daher nur auf dem Weg vom Focus zur Haut entstehen und der einzige hier massgebende Faktor und zugleich der letzte, der übrig bleibt, ist die Länge dieses Weges. Die Lichtintensität hängt auch von der Distanz zwischen Focus und absorbierender Fläche, also von der Weglänge der Röntgenstrahlen ab, wie dies längst geläufig ist. Thatsächlich sehen wir nun, dass für die einzelnen Punkte der Bestrahlungsfläche oft erhebliche Unterschiede in den Weglängen der Strahlen bestehen, und zwar sind eben die Wege vom Focus bis zur Peripherie des Bestrahlungsgebietes die längsten, die zum Centrum und zu den vorspringenden Punkten die kürzesten. Das Verhältnis zwischen Weglänge und Lichtintensität ist ein umgekehrtes. Je grösser die Weglängen, desto kleiner die Intensitäten. Es ist aber, weil die Ausbreitung des Lichtes nicht bloss in einer Ebene, sondern im Raum geschieht, bekanntlich nicht ein einfaches, sondern ein quadratisches. Das durch die 4 Kanten *Oa*, *Ob*, *Oc*, *Od* begrenzte pyramidale Lichtbündel (Fig. 1) muss in der doppelten Entfernung ($oy = 2ox$) eine 4 mal so grosse Fläche wie *a*, *b*, *c*, *d* bestrahlen und ihr Licht auf sie verteilen. Sie wird also für eine gleich grosse nur ein Viertel ihrer Lichtmenge verwenden können. Kurz, die Intensitätsabnahme infolge verschiedener Entfernung ist eine sehr bedeutende und sie erklärt uns vollkommen die Ungleichmässigkeit der Reaktionen.

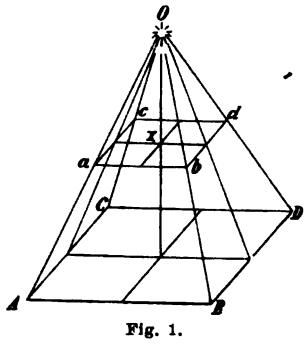

Fig. 1.

Erläutert das Gesetz der Verteilung focaler Strahlungen und zeigt, wie in doppelter Entfernung (ox = der halben Höhe der ganzen Pyramide) die gleiche Strahlung die vierfache Fläche versorgen muss.

Diese Thatsache hängt übrigens nicht mit dem Wesen der Röntgenstrahlen zusammen, sondern bloss mit den Besonderheiten der üblichen focalen Gewinnung, welche nicht zu allen Zeiten bestanden hat. Das Interesse an der Intensität der Strahlung sowie an der Schärfe der diagnostischen Bilder hat zur Konstruktion der Focusröhren[1]), zur Erzeugung einer focalen Strahlung geführt. Und für focale Lichtquellen gilt eben obiges Gesetz. Eine parallele Strahlung würde sich anders verhalten. Eine solche können wir aber nicht erzeugen und ebensowenig die divergente parallel machen. Wir müssen uns daher mit der Divergenz befreunden und ihre schädliche Wirkung zu paralysieren trachten. Bei Betrachtung der Fig. 2 finden wir, dass das Gebiet *ab* von *o* aus ungleichmässig bestrahlt wird, weil die Weglänge der Strahlen von *o* zu *c* kürzer ist, als von *o* zu *a* oder zu *b* (siehe Kreisbogen). Sie ist aber noch viel kürzer, als zu *d*, dem Rand des grösseren Gebietes *ad*. Und nun haben auch die beiden Randstrahlen dieses Gebietes nicht mehr den gleichen Weg, es müssen also hier auch an den Rändern verschieden grosse Intensitäten bestehen. Noch grösser wird die Differenz der

[1]) In Bezug auf die Gleichmässigkeit der Bestrahlung sind auch die jüngst von mir für die Therapie empfohlenen Röhren mit mangelhafter Centrierung als Focusröhren zu betrachten.

Weglängen, wenn man von *o* aus das Gebiet *ef* bestrahlt, wie der durch *e* gezogene Kreisbogen zeigt. Ferner zeigt sich, dass ausser der Focaldistanz noch ein zweiter Faktor eine Rolle spielt, nämlich die Stellung der Röhre zur bestrahlten Fläche, oder anders ausgedrückt, der Einfallswinkel der Strahlung. Fig. 3 zeigt den Einfluss desselben. Von dem ganzen Strahlenbündel, das die Fläche *a b* trifft, fallen erhebliche Anteile weg, wenn die Fläche bis $a,b,$ oder $a_{,,}b_{,,}$ gedreht wird, während in der Stellung $a_{,,,}b_{,,,}$ kein Strahl mehr die Fläche trifft. Die Intensität nimmt also mit dem Einfallswinkel (genauer: mit seinem cosinus) ab und ist daher bei 90° am grössten und immer um so kleiner, je kleiner der Einfallswinkel ist. Die in jedem Punkte senkrecht einfallende, also die parallele Strahlung wäre daher auch bezüglich des Einflusses, den der Einfallswinkel auf die Intensität ausübt, unser Ideal. In praxi bewirkt nicht die Lage des Bestrahlungsfeldes zum Focus der Röhre die Differenzen im Einfallswinkel, sondern wie Fig. 1, zeigt, die räumliche Ausdehnung des Bestrahlungsfeldes. Die Winkel, welche die einfallenden Strahlen mit der bestrahlten Fläche bilden, nehmen von *c* bis *f* kontinuierlich ab. Gleiche Entfernung und gleicher Einfallswinkel bestehen aber bei einer focalen Strahlung nur dann, wenn das Bestrahlungsfeld einer Hohlkugel angehört und die Lichtquelle in deren Centrum steht. Dann sind alle Weglängen der Strahlen gleich dem Radius der Kugel und alle Einfallswinkel gleich 90°. Je weniger gekrümmt das Stück der Hohlkugel ist, desto entfernter läge ihr Mittelpunkt, und wenn wir die plane Fläche als Hohlkugel von unendlich langem Radius auffassen, so ergiebt sich für diese auch hier wieder die unendliche Entfernung der Röhre als Ideal. Annähernd konkave Bestrahlungsfelder kommen am menschlichen Körper in beschränkter Zahl vor, so die Hohlhand, die Achselhöhle, die Kniekehle und das aus Hals, Schulter und Supraclaviculargrube zusammengesetzte Feld, letzteres z. B. als Lieblingssitz des chronischen Ekzems. Am häufigsten aber sind die konvexen und dann die fast planen. Für die ersteren giebt es auch theoretisch keine Röhrenentfernung, welche bei focaler Strahlung Gleichmässigkeit hervorbrächte. Auch die unendliche Entfernung mit paralleler Strahlung würde nichts fruchten; die

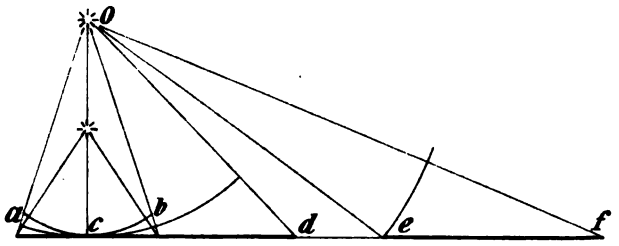

Fig. 2.

Zeigt links die Differenzen in der Weglänge und dem Einfallswinkel der Strahlen vom Focus zu den einzelnen Punkten der bestrahlten Fläche und rechts, welchen Einfluss die allgemeine Stellung des Focus zu dieser Fläche auf die Weglängen und Einfallswinkel hat.

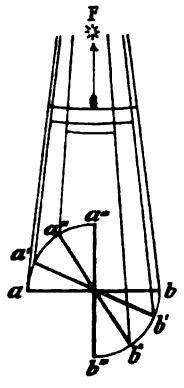

Fig. 3.

Der Focus ist oberhalb der Figur, und dort zu denken, woher die Strahlen zu kommen scheinen. (Pfeil.) Die Figur illustriert den Einfluss des Neigungswinkels, den die Strahlen mit der absorbierenden Fläche bilden. *a'* und *a''* können nur mehr einen Teil des ganzen Bündels auffangen, das die senkrecht getroffene konsumieren konnte. Die in der Strahlenrichtung liegende erhält überhaupt kein Licht mehr.

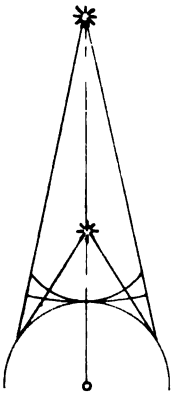

Fig. 4.

Zeigt, dass die Differenz der Weglängen einerseits zum Scheitelpunkt d. gekrümmten Bestrahlungsfläche andererseits zu ihren Rändern grösser ist, wenn die Röhre nahe steht, kleiner, wenn sie weit entfernt ist. Ebenso sind im ersteren Falle die Einfallswinkel spitzer, die Bestrahlung also in beiden Beziehungen im ersten Falle ungleichmässiger.

Strahlen würden auch dann nicht die gleichen Weglängen und Einfallswinkel aufweisen. Sie müssten konvergierend zum Krümmungsmittelpunkt auftreffen, während wir für plane Flächen die unendliche Entfernung als zureichend anerkannt haben.

So ausser stande, absolute Gleichmässigkeit der Bestrahlung zu erreichen, müssen wir uns mit einer annähernden begnügen. Diesbezüglich sehen wir nun in Fig. 2 und Fig. 4, dass den verfügbaren, endlichen Entfernungen verschiedene Weglängen und Einfallswinkel zukommen, und bemerken, dass mit ihnen die Gleichmässigkeit wechselt. Wir werden also durch richtige Wahl der Entfernung innerhalb der räumlichen Möglichkeit eine approximative Gleichmässigkeit zu erzeugen trachten. Die beiden Figuren zeigen, dass die Weglängen um so gleicher sind, und die Einfallswinkel sich um so mehr 90° nähern, je weiter entfernt die Röhren stehen, und wir haben also auch praktisch allen Grund, die Erkenntnis zu verwerten, dass die Gleichmässigkeit eine Funktion der Entfernung ist.

Nun dürften folgende geschichtliche Bemerkungen schon verständlich sein. Vor Einführung der Chromoradiometrie wurde die Focushautdistanz in zweierlei Weise verwendet: Alle erkannten, dass sie sehr wichtig ist, weil sie grossen Einfluss auf die Lichtintensität hat. Meist wurden daher ganz präzise Vorschriften über sie gemacht. Aber dieselben lauteten bald 12 cm, bald 50 cm und mehr, oder sie wurden selbst von einem und demselben Autor verändert und zwar gewöhnlich nach einigen Verbrennungen vergrössert, als ob man aus grösserer Entfernung nicht gelegentlich der dadurch notwendigen Verlängerung der Exposition ebenfalls überdosieren könnte. Im Lichte der obigen Ausführungen erscheint ganz besonders krass die Vorschrift Freunds: „Als Abstand der Röhre von der behandelten Hautpartie nehme ich zu Beginn 15 cm, gehe dann aber successive bis auf 5 cm herab." Eine Zeile später setzt er seiner Einsicht in die Bedeutung der Röhrenentfernung die Krone auf: „Seit einigen Monaten mache ich es umgekehrt und nehme anfangs die kürzeren Distanzen . . . "[1])

Überhaupt findet sich in der ganzen Litteratur nur ein Autor, der, längst vor der eben citierten Vorschrift die Bedeutung der Focaldistanz erkannt und erwähnt hat. Kienböck schreibt in seiner Pathologie der Hautveränderungen durch Röntgenstrahlen[2]) folgendes: „Die Entzündung tritt auf der unter dem Focus der Röhre gelegenen kreisförmigen Hautpartien auf, und zwar in der Mitte derselben heftiger und früher als am Rande, wo die auftreffenden Röntgenstrahlen schon einen grösseren Weg zurückgelegt haben und unter kleinerem Winkel einfallen, daher entsprechend abgeschwächt, respektive spärlicher sind. In diesem Fall," bemerkt er in der Anmerkung, „war also die Exposition nur darum nicht allenthalben die gleiche, weil die Entfernung und Stellung der einzelnen Abschnitte der Hautoberfläche zum Focus der Röhre eine verschiedene war." In derselben Arbeit erkennt er nicht nur, dass dabei die Entfernungsdifferenz im quadratischen Verhältnis, sondern sogar, dass die Differenz im Einfallswinkel nicht direkt, sondern in dessen Cosinusfunktion in Betracht kommt. Ja er hat auch danach gestrebt, diesen Umständen in seiner technischen Praxis Rechnung zu tragen. In seinem Referat über die „Technik der Röntgentherapie"[3]) heisst es zuerst: „Von der Grösse und vom Niveau der zu behandelnden Stelle hängt es ab, ob die Bestrahlung von einem Punkte aus genügt und in welcher Entfernung man die Röhre anbringt. Kleine Herde werden aus bedeutender Nähe, grosse ebene Flächen aus beträchtlicher Entfernung exponiert." Dann aber: „Doch ist es praktisch, stets mässigen Röhrenabstand, intensives, kritisches Licht . . . . . zu verwenden." Der darin liegende Wiederspruch ist nur ein scheinbarer: Die Gleichmässigkeit verlangt angepasste Focushautdistanzen, „praktische" Gründe liessen dies jedoch damals nicht zu. Die Röhrendistanz musste eine konstante sein, oder etwa einige wenige Konstanten betragen, weil sonst die Einrechnung der in quadratischem Verhältnis in Wirkung tretenden Entfernung in jedem Fall eine komplizierte und praktisch undurchführbar wäre. Denn nur bei gleicher Entfernung und gleich intensiv strahlender Röhre ist die Dosierung nach der Zeit möglich. Die konstante Röhrenentfernung war bei der damaligen Sachlage nach das Richtige. In dem Moment aber, wo die Dosierung aufgehört hat, alle physikalischen Faktoren der Bestrahlung zu beherrschen, wo sie unabhängig von Intensität und Frequenz der Lichtschläge, von der Focushautdistanz u. s. w. wurde, wo der Reagenzkörper automatisch die schwerfällige Umrechnung besorgt, war die Röhrenentfernung frei und kann nun im Interesse der Gleichmässigkeit der Grösse und Form der Bestrahlungsfläche angepasst werden.

---

[1]) Grundriss der gesamten Radiotherapie 1903. Wie mag er es wohl jetzt machen?

[2]) Wiener med. Presse 1901, No. 19ff. Kürzlich hat der Verfasser darüber einige praktische Regeln aufgestellt (Phys. med. Monatsh., 1904, 1 u. 2 und in allerletzter Zeit hat Belot in seinem Buch: La Radiotherapie die ganze Frage aufgerollt.

[3]) 72. Versammlung deutscher Naturforscher und Ärzte, Hamburg 1901.

Und nun müssen wir uns zunächst daran erinnern, dass die Weglängen und Einfallswinkel um so gleicher und damit die Gleichmässigkeit um so besser ist, je grösser die Focushautdistanzen sind.

Ihrer freien Verwendung ist aber, abgesehen von der räumlichen Unmöglichkeit eine unendliche Entfernung zu wählen, eine noch engere Grenze in der geringen Lichtintensität gezogen. Da unsere grössten Lichtintensitäten relativ recht gering sind und ausserdem mit der Entfernung der Quelle im quadratischen Verhältnis abnehmen, so können wir bei der Wahl der wünschenswerten grossen Entfernungen die dadurch bedingte äusserst geringe Lichtintensität nur durch bedeutende Ausdehnung der Bestrahlungszeit kompensieren. Die für eine Reaktion ersten Grades genügende Lichtmenge von 3 H. können wir erzeugen, wenn wir bei 15 cm Entfernung 10 Minuten lang bestrahlen. Bei 60 cm Hautfocusdistanz benötigen wir dazu circa 100 Minuten, bei 1 m 20 cm circa 1000 Minuten, also absurd lange Bestrahlungszeiten. Allerdings, wenn uns die Zukunft grössere Strahlungsintensitäten bringt, so werden wir zunächst nicht etwa mittels derselben die Bestrahlungsdauer verkürzen, sondern durch Wahl grösserer Röhrendistanzen die Gleichmässigkeit der Reaktion verbessern. Und schon heute gewinnt bei rationellem Betrieb derjenige, der vermöge seines besseren Instrumentars über die grösseren Lichtintensitäten verfügt, wobei hauptsächlich der Röntgenröhren gedacht ist.

Die Wahl der Entfernung, die wir treffen müssen, muss daher ein Kompromiss zwischen Gleichmässigkeit und Strahlungsintensität, resp. zwischen Gleichmässigkeit und Zeitaufwand sein, die uns bezüglich der Entfernung in entgegengesetztem Sinn zu beeinflussen trachten. Wir gehen mit der Röhre um Zeit zu sparen, so nahe, als es die Gleichmässigkeit zulässt. Das Kompromiss berücksichtigt also die letztere mehr, es wird zu ihren Gunsten geschlossen, und wir erstreben statt der unerreichbaren absoluten eine relative, eine genügende Gleichmässigkeit.

Welche Gleichmässigkeit ist nun „genügend?“ Können wir es eine genügende Gleichmässigkeit nennen, wenn am Rande des Bestrahlungsfeldes leichte Rötung und subjektive Symptome, im Centrum aber eine Excoriation entsteht, welche erst nach zwei Monaten überhäutet ist und Pigmentveränderungen und Hautatrophie zurücklässt? Sicherlich nicht.

Wir wollen, um hier eine Regel zu finden, das Kapitel aus der Pathologie der Röntgendermatitis streifen, welches von den Graden derselben handelt.

Mit Kienböck stellen wir im Gegensatz zur üblichen Einteilung bei der Verbrennung vier Grade auf.[1])

1. Grad: Latenz ca. drei Wochen. Degeneration ohne entzündliche Reaktion; äusserlich nur an ihren Folgen (Desquamation und Depilation, Resorption pathologischer Gewebe) erkennbar. Ausgang ad integrum.

2. Grad: Latenz ca. zwei Wochen. Die vorigen plus entzündliche Erscheinungen ohne Blasenbildung. Ausgang ad integrum, ohne Narbenbildung.

3. Grad: Latenz ca. eine Woche. Die vorigen mit Blasenbildung, Exfoliation und Nässen. Ausgang ad integrum, jedoch später manifest werdende atrophische Veränderung.

4. Grad: Latenz ca. eine halbe Woche. Die vorigen plus Nekrose. Ausgang in Narbenbildung oft, erst nach provisorischer Überhäutung. Therapeutisch kommen der 1. und 2., selten der 3. wie der 4. Grad in Betracht.

Diese typischen Formen haben auch einen typischen Verlauf bezüglich ihrer Dauer und der Länge ihrer Latenzzeit. Die untenstehende Tabelle verzeichnet die Abhängigkeiten dieser Grössen voneinander und wir entnehmen ihr, dass im allgemeinen folgendes Verhältnis Giltigkeit hat:

---

[1]) Pathologie der Hautveränderungen durch Röntgenstrahlen. M. med. Woch. 1901, Nr. 19ff.

Absorbierte Lichtmenge (+)
|
Stärke der Degeneration (+)
|
Latenzzeit (—)
|
Höhe der Reaktion (+)
|
Dauer der Reaktion (+)

Je grösser die absorbierte Lichtmenge (+), desto kürzer (—) die Latenzzeit, desto höheren Grad erreicht die konsekutive Zell-Degeneration (+) und die makroskopische entzündliche Reaktion (+), desto längere Zeit (+) verstreicht bis zum Abheilen derselben.

Um ein im allgemeinen mit gewissen Einschränkungen zutreffendes Beispiel für eine Hautstelle zu geben, würde an bestimmter Stelle eine Reaktion

1. Grades, durch 3 H. erzeugt, eine Latenz von 3—4 W. und einen Ablauf von 1—3 Wochen
2. „ „ 4—5 „ „ „ „ „ 2—3 „ „ „ „ „ 4—8 „
3. „ „ 6—10 „ „ „ „ „ 1—2 „ „ „ „ „ 8—12 „
4. „ „ 12—∞ „ „ „ „ „ 2—6 Tg. „ „ „ „ 12—∞ ergeben.

Diese Einteilung kann natürlich keine exakte sein, besonders nicht bezüglich der Zeitangaben, welche gleichmässigen Übergang von einem Grad zum andern ebenso zeigen wie innerhalb eines Grades. Mir aber scheint sie selbst für praktische Zwecke noch zu grob. Ein Schwanken der Heilungsdauer zwischen 8—12 Wochen z. B. ist von zu ungleicher praktischer Bedeutung, als dass eine Unterteilung nicht erwünscht wäre, und so möchte ich auch zu vielen anderen Zwecken wenigstens für die beiden ersten Grade eine Unterteilung in je zwei Stufen vorschlagen, für welche hauptsächlich die Dauer der Reaktion massgebend ist. Die kürzer dauernden Reaktionen eines Grades bilden die erste, die länger dauernden die zweite Stufe desselben.

Man kann sich nun unter den gegebenen Verhältnissen leicht darauf einigen, dass eine genügende Gleichmässigkeit der Reaktion dann besteht, wenn die Reaktionshöhen eines Bestrahlungsfeldes innerhalb einer und derselben Stufe eines Grades liegen oder in gleicher Breite, wenn auch über die Grenzen einer Stufe hinüber. Diese Forderung gebietet sowohl die Heilungsabsicht als auch die Behandlungspraxis und sie ist durchaus nicht zu hoch gespannt. Denn noch immer kann hier die Reaktion im Centrum erst einige Wochen später weichen, als an der Peripherie. Was wir also genügende Gleichmässigkeit nennen ist recht bescheiden und fern dem Ideal und nur die Gewohnheit, die meisten Prozesse, weil sie centrifugal entstanden sind, centripetal heilen zu sehen, lässt uns die Unvollkommeit weniger deutlich fühlen.

Es entsteht nun die Frage: Welche Differenzen in der absorbierten Lichtmenge dürfen zwei Hautstellen z. B. das Centrum und der Rand maximo erhalten, wenn ihre Reaktionen innerhalb einer Stufe bleiben sollen, oder wie verhalten sich zahlenmässig die Mengen, welche zwei verschiedene Reaktionsgrade hervorrufen? Hier ist ja von vornherein alles möglich. Es kann ebensogut bei einfacher, zweifacher und dreifacher Lichtmenge der erste, zweite und dritte Grad entstehen, als bei einfacher, dreifacher und neunfacher, wie dies Kienböck für das Kaninchen ermittelt hat, als auch jedes andere Verhältnis. Dieses Verhältnis, in welchem die Reaktion anwächst, wenn die absorbierten Mengen in arithmetischer Reihe steigen, ist in Anlehnung an einen photochemischen Begriff[1]) als „Gradation“ der Röntgenreaktion, und die betreffende für die verschiedenen Gewebe sicher differente Fähigkeit, als deren Gradationsfähigkeit zu bezeichnen.

---

[1]) Eine kurze Orientierung hierüber findet sich Fortschritte B. V., Heft 6. Verfasser: „Die photochemischen Grundlagen der Röntgographie.“

So wie dem stetigen Wachsen der Lichtmengen nicht stetige, sondern andere, schicksalsreiche Schwärzungskurven der photographischen Platte entsprechen, so hat auch die Haut ihre besonderen Reaktionskurven[1]), und es unterliegt schon jetzt keinem Zweifel, dass auch der übrige Teil der Reaktionskurven wesentliche Differenzen analog der verschiedenen Gradationsfähigkeit der Platten aufweisen wird. Tierversuche werden hier den Weg weisen. Vorläufig können wir die „Gradation" der Reaktion noch nicht für die Wahl der Entfernung der Röhren verwerten, und dieselbe kann daher vorläufig nur empierisch ermittelt werden.

Zu diesem Zwecke wurden bei einer grossen Zahl von Reaktionen (42) auf ebenen und verschieden gekrümmten konkaven und konvexen Bestrahlungsfeldern, bei deren Bestrahlung verschiedene Röhrenstellungen und -Entfernungen gewählt und genau protokolliert und während der Descendenzperiode der Umkreis, in welchem die einzelnen Reaktionshöhen aufgetreten waren, vermessen. Dabei ergab sich zunächst bei den ebenen Flächen, dass die innersten Kreise von gleicher Reaktionsstufe Durchmesser hatten, die stets kleiner waren als die angewandten Röhrenentfernungen, selten grösser als die Hälfte der entsprechenden Focus-Hautdistanz. Dabei war noch in Rechnung zu ziehen, dass vollkommen ebene Flächen in ganz geringer Zahl, bei besonderer Kleinheit der zu behandelnden Stelle zur Verfügung standen, respektive nur wenige als so gut wie eben aufgefasst werden konnten. Man kann also annehmen, dass die Gleichmässigkeit der Reaktion auf planer Fläche in obigem Sinne genügend ist, wenn der Röhrenfocus in der Höhe des doppelten Durchmessers des kreisförmigen Herdes senkrecht über seinem Mittelpunkt steht.

$$E = 2\,d.$$

Man arbeitet in diesem Falle mit einem Strahlenkegel von konstanter Grösse, nämlich von 30° Flächenwinkel. Bei $E = 1{,}5\,d$, also bei einem Strahlenkegel von 40° tritt schon häufig eine in obigem Sinne ungleichmässige Reaktion auf. Versuchen wir die Regel an einigen Beispielen anzuwenden, so erhalten wir für einen Handrücken von 8 cm Durchmesser 16 cm Focusdistanz, für einen Lupusherd von 6 cm Durchmesser $E = 12$ cm. Für einen Herd am Rücken von $D = 30$ cm : $E = 60$ cm, eine sehr bedeutende Entfernung, welche, wenn man z. B. eine Menge von 4 H. erreichen will, selbst bei intensivstem Licht eine stundenlange Bestrahlungszeit erfordert.

Diese Schwierigkeit, welche nur bei sehr grossen Bestrahlungsfeldern entsteht, kann auf zwei Wegen umgangen werden. Schon früher haben Manche die grossen Felder in entsprechende kleine geteilt, deren gesunde und kranke Umgebung mit Bleiblech bedeckt und so die einzelnen Teile für sich, ebenso bestrahlt, wie wenn sie an verschiedenen Körperteilen gelegen wären. Man kann aber auch mehrere Röhrenstellungen, von denen aus jedesmal das ganze Feld getroffen wird, wählen. Danach unterscheiden wir also Partial- und Totalbestrahlung eines Feldes, je nachdem die Strahlen von einem Teil des Bestrahlungsfeldes durch Abdeckung abgehalten werden oder nicht, und je nachdem wir bei der Totalbestrahlung eine oder mehrere Röhrenstellungen wählen, einstellige oder mehrstellige Totalbestrahlung. Fig. 8 zeigt uns links den Strahlengang bei mehr-(zwei-)stelliger Totalbestrahlung, wobei sich die Bestrahlungsbereiche der einzelnen Felder überdecken, und die Strahlenwege teilweise überkreuzen. In Fig. 6 ist die einstellige Totalbestrahlung (Focus in O'') und in Fig. 7 die Partialbestrahlung (Foci in O mit Abdeckung des Gebietes $e\,b$ und hierauf Focus in O'' mit Abdeckung von $a\,c$ dargestellt). Wir wollen beide Verfahren untersuchen und uns zunächst graphisch die Lichtmengen vor Augen führen, welche die einzelnen Punkte des ganzen Feldes in beiden Fällen erhalten.

Die Kurven der einfallenden Lichtmengen sind, weil die Intensitäten nicht nur im

[1]) Auf die zahlreichen Ähnlichkeiten des Verhaltens der Haut mit dem der photographischen Platte hat zuerst Kienböck hingewiesen.

quadratischen Verhältnis zur Entfernung abnehmen, sondern auch der mit der Entfernung vom Fusspunkt des Focus immer mehr abnehmende Cosinus des Einfallswinkels in Betracht kommt, geometrisch sehr kompliziert und dürften zu den atypischen Kegelschnittlinien gehören. In Fig. 5 sind sie nicht exakt, sondern nur ungefähr zur Darstellung gebracht: Für einen Punkt b in zweifacher Distanz ($ob = 2oa$) sinkt die Intensität schon bei b unter $^1/_4$ ($4cb < oa$). Dazwischen verläuft die Intensitätskurve wie oc. Ihre senkrechten Abstände von der Bestrahlungsfläche zeigen die relativen Lichtintensitäten an, welche die Fusspunkte der letzteren erhalten. Die Ungleichmässigkeit der Bestrahlung eines Feldes drückt sich daher in dem Verhältnis zwischen dem kürzesten und dem längsten Abstand der Kurve von der Abscisse aus; im Falle Fig. 5 beträgt sie daher für das Gebiet ab 1 : 4 oder $^1/_4$ resp. etwas weniger (siehe oben); in Fig. 6 und 7 beträgt sie $^3/_4$ sowohl für die Partialbestrahlung, als auch für die einstellige Totalbestrahlung.

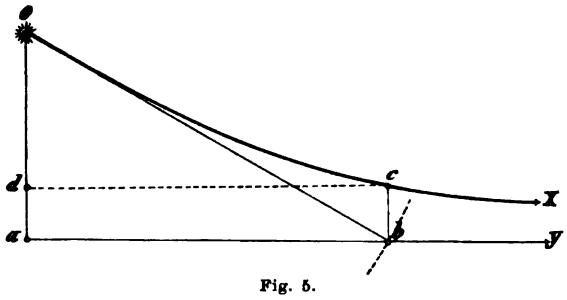

Fig. 5.

O = Focus, ay = bestrahlte, absorbierende Fläche, oa = Intensität der Strahlung in a, cb Intensität der Strahlung in $b \cdot cb < \frac{oa}{4} \cdot ox$ = Kurve der Strahlungsintensität. Ihre senkrechten Distanzen von der Ebene ay giebt die Intensität für die Fusspunkte.

Bei parallelen Strahlen würde die Kurve eine gerade Linie sein und die Ungleichmässigkeit $^1/_1$ sein, also ideale Gleichmässigkeit bestehen, wie uns das schon aus anderen Überlegungen klar geworden ist.

Betrachten wir nun die in Fig. 6, 7, 8 dargestellten Kurven: Fig. 6 zeigt die Kurve

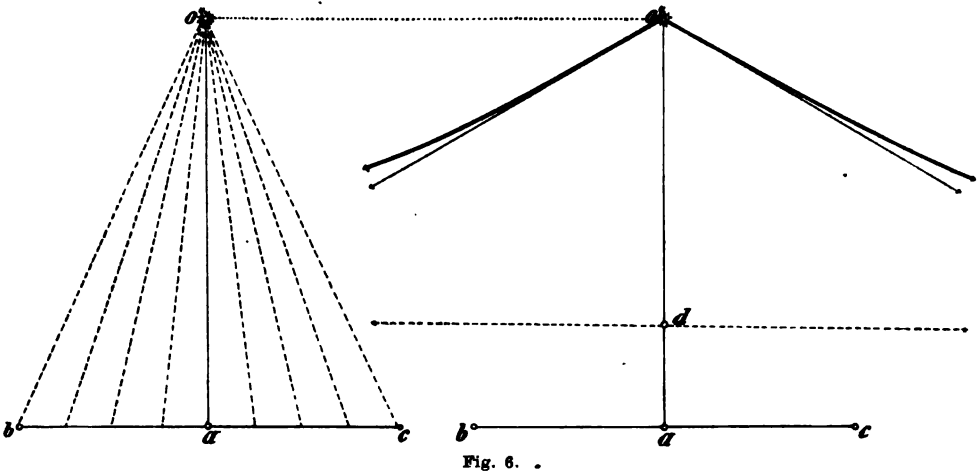

Fig. 6.

Links: Strahlengang bei einstelliger Totalbestrahlung. Focus in O. Rechts: Intensitätskurve bei einstelliger Totalbestrahlung.

bei einstelliger Totalbestrahlung, 7 bei zweistelliger Partial- und 8 bei zweistelliger Totalbestrahlung, so erkennen wir, dass die Ungleichmässigkeit in 6 und 7 gleich gross ist, in beiden Fällen circa $^3/_4$ beträgt. Wenn also an Stelle der einstelligen Totalbestrahlung die zweistellige Partialbestrahlung gesetzt wird, so ist für die Gleichmässigkeit selbst nichts gewonnen, aber die Entfernung der Foci von der Haut ist auf die Hälfte herabgesetzt und daher die Bestrahlungszeit auf die Hälfte ($2 \times ^1/_4$) reduziert. Jede weitere Verkürzung der Entfernung würde natürlich eine Schädigung der eben noch genügenden Gleichmässigkeit bedeuten.

Decken wir aber die Nachbarfelder nicht ab, sondern setzen sie beiden Bestrahlungen aus (mehrstellige Totalbestrahlung, Fig. 8), so erhalten wir durch Addition der von beiden Röhrenstellungen aus erzeugten Kurven (*m o k l* und *h i o' n*) nicht nur eine viel grössere Strahlungsintensität, sondern, wie die sumierte Kurve (*p q g r s*) zeigt, auch eine bedeutend grössere Gleichmässigkeit (circa 5 : 6). Wir haben hier an Bestrahlungszeit durch Reduktion der Entfernung auf

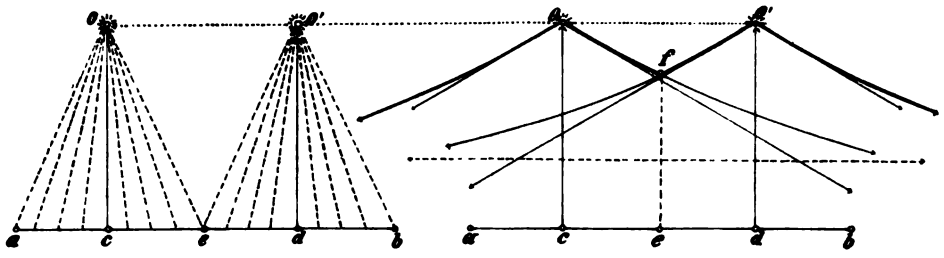

Fig. 7.

Links: Strahlengang bei Partialbestrahlung. Foci in *o* und *o'*. Bei Wirkung des Focus *o'* ist *ae* vor der Strahlung geschützt und vice versa. Rechts: Die ausgezogenen Linien geben die Intensitäts-Kurve wieder, die übrigen sind konstruktive Hilfslinien.

die Hälfte und bessere Ausnutzung der Strahlung mehr gewonnen, wie bei der zweistelligen Partialbestrahlung und haben durch die Mitbenutzung der anderen Röhrenstellung einen bedeutenden Gewinn an Gleichmässigkeit, nämlich circa $^{5}/_{6}$. Da nun circa $^{3}/_{4}$ eine genügende Gleichmässigkeit ist, so sind wir bei der mehrstelligen Totalbestrahlung in der Lage, die Röhrenentfernung (jetzt D = R) mit neuem Zeitgewinn noch einmal zu reduzieren, was bei mehrstelliger Partialbestrahlung unmöglich war. Bei mehrstelliger Totalbestrahlung kann daher,

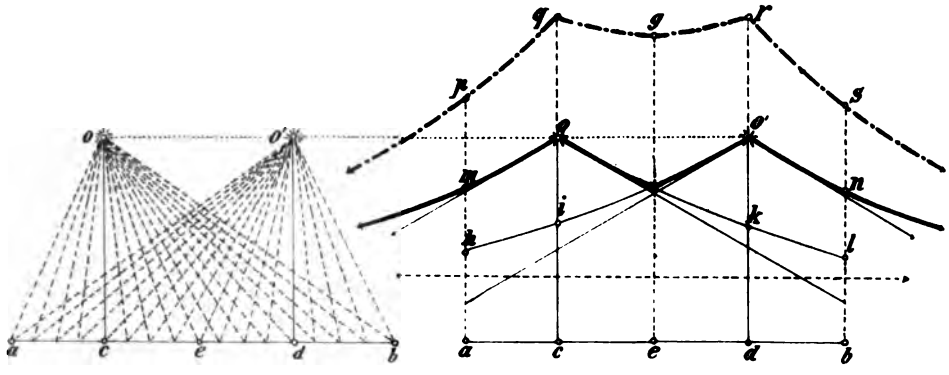

Fig. 8.

Links: Strahlengang bei mehr-(zwei-)stelliger Totalbestrahlung mit sich kreuzenden Strahlenregen und einander überdeckenden Bestrahlungsfeldern. Rechts: Die — . — . — . gezeichnete Linie ist die Intensitätskurve bei mehrstelliger Totalbestrahlung.

ohne dass die Gleichmässigkeit unter $^{3}/_{4}$ herabgedrückt wird, die Focus-Hautdistanz $^{2}/_{3}$ des Herddurchmessers betragen, wie eine einfache Konstruktion ähnlich den bisherigen lehrt. Der Zeitgewinn beträgt dabei gegenüber der einstelligen Totalbestrahlung circa $^{15}/_{16}$. Daraus geht als allgemeine Regel hervor, grosse Felder, welche von mehreren Röhrenstellungen aus bestrahlt werden sollen, **nur an den Grenzen abzudecken** und jede Röhrenposition auf das ganze Feld wirken zu lassen (mehrstellige Totalbestrahlung). Die mehrstellige Partialbestrahlung aber muss als minderwertig verworfen werden.[1])

[1]) Ein Kollege hat sie scherzweise die finsoide Röntgenbestrahlung genannt, weil sie wie in der Finsenbehandlung eine Stelle nach der anderen und jede für sich in Angriff nimmt. Sie hat noch einen

Wir werden also beispielsweise ein 30 cm im Durchmesser fassendes Gebiet nicht in 60 cm Entfernung einstellig bestrahlen, sondern zweistellig in 15 cm Entfernung. Jedenfalls werden wir über 30 cm Entfernung hinauszugehen vermeiden, also schon da, wo der Herd über 15 cm im Durchmesser misst, zwei statt einer Röhrenstellung wählen, wir werden dann an Gleichmässigkeit eher mehr thun, als minimo notwendig ist.

Wir teilen also den Durchmesser von Bestrahlungsfeldern, welche für einstellige Bestrahlung zu gross sind ($D > 15$ cm), in gleiche Teile zwischen 10 und 20 cm und stellen senkrecht über den Mittelpunkt eines jeden die Röhre in der seinem Durchmesser gleichen Entfernung $E = D$ (während bei der einstelligen Totalbestrahlung $E = 2\,D$ war).

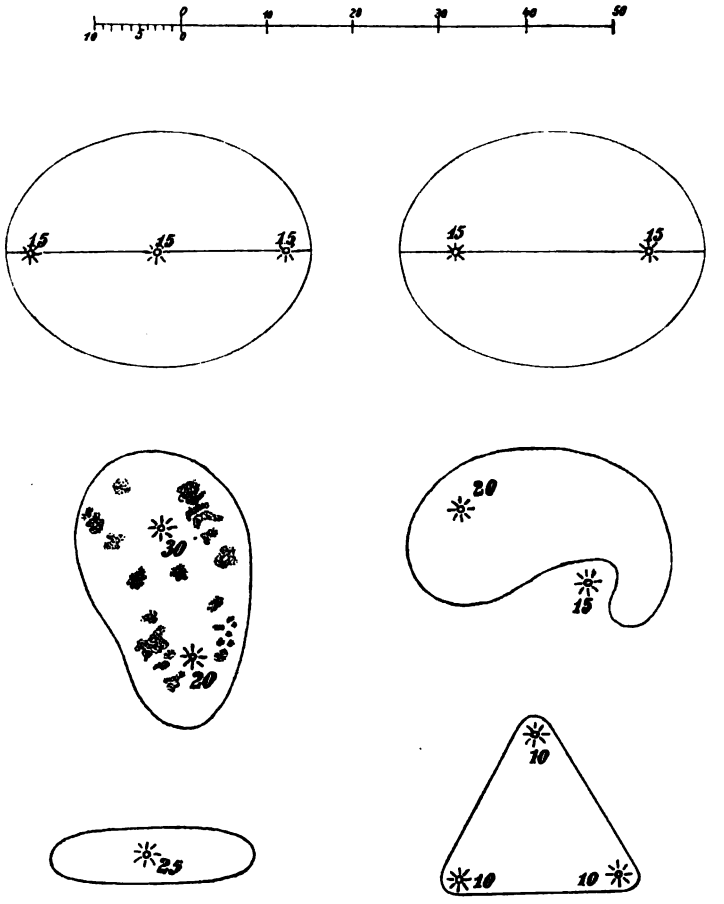

Fig. 9.

Beispiele von multiformen Bestrahlungsfeldern und der bei ihnen anzuwendenden Röhrenstellung. Ihre Dimensionen entsprechen dem beigegebenen Massstab (cm). Die Sterne bezeichnen die Zahl und Fusspunkte der anzuwendenden Focusstellungen, die Zahlen die Focushautdistanzen in cm.

Wir haben die Bestrahlungsfelder bisher der Einfachheit halber als Kreise gedacht. Bei anderen Formen ist natürlich der grösste Durchmesser massgebend. Wir müssen daher unsere Regel dahin abändern, dass bei einstelliger Totalbestrahlung die Focushautdistanz doppelt so hoch als der grösste Durchmesser gewählt wird und dass bei grösseren Herden die längeren Durchmesser eingeteilt werden.

An Fig. 8, welche die mehrstellige Bestrahlung eines Feldes veranschaulicht, sieht man, dass die Ränder des ganzen Bestrahlungsfeldes unter einem ziemlich raschen Intensitätsabfall und entsprechender Ungleichmässigkeit leiden, während die Kurve zwischen den beiden Röhrenorten (bei g) nur eine leichte Senkung zeigt. Wir erkennen auch die Ursache dieser Differenz darin, dass sich die beiden Strahlungen an den Stellen, welche zwischen ihnen liegen, mit grösseren Anteilen unterstützen als am Rand. Ein Ausgleich dieser Differenz lässt sich leicht dadurch erzielen, dass die Röhren statt senkrecht über den Mittelpunkt der Teilfelder näher dem Rande derselben aufgestellt werden. Wo in einer Linie mehr als zwei

zweiten, ausserhalb dieser Erwägung liegenden Nachteil, der sie auszuschliessen vermag. Es ist nämlich auch unter Benutzung besonderer darauf Bedacht nehmender Massregeln schlechterdings unmöglich, die Abdeckung des jedesmal von der Bestrahlung ausgeschlossenen Gebietes mittelst eines der üblichen Schutzmaterialien so genau vorzunehmen, dass an den Grenzen zweier Partialbestrahlungsfelder nicht ein schmaler Streifen entweder jedesmal oder keinmal vom Licht getroffen wird und daher entweder eine zu hohe oder keine Reaktion eingeht. In Frankreich ist sie auch heute noch die allgemein übliche.

Röhrenstellungen angewandt werden, betrifft diese Randstellung natürlich nur die endständigen Röhren, während die mittleren Feldern angehörigen senkrecht über die Mitte derselben gestellt werden.

Ebenso wendet man die Randstellung zweckmässigerweise bei Herden an, welche für die einstellige Bestrahlung zwar zu gross sind, deren grösster Durchmesser jedoch nur wenig über 15 cm beträgt.

Wir wählen diese randständige Röhrenstellungen, eingedenk dessen, dass wir dadurch an Gleichmässigkeit gewinnen, und ohne zu übersehen, dass wir den bei diesen Distanzen geringen Intensitätsverlust mit einigen Minuten längerer Bestrahlungszeit büssen müssen.

Wir kommen nun zur Erwägung der Umstände, von welchen die Gleichmässigkeit der Reaktion auf gekrümmten Flächen abhängt. Selbstverständlich können auch hier nur die Entfernung und der (Cosinus des) Einfallswinkel massgebend sein. Während aber bei der planen Fläche, die ja als ein besonderer Fall einer Kugelfläche ($r = \infty$) aufgefasst werden kann, die Krümmung als konstant im Einzelfall nicht in Betracht kommt, muss jetzt ausser der Ausdehnung auch noch die wechselnde Krümmung ins Kalkül gezogen werden.

Von den zwei Fällen, die sich hier ergeben, der konkaven und konvexen Krümmung, können wir der ersteren unter Umständen vollkommen gerecht werden. Alle Focushautdistanzen sind gleich und alle Einfallswinkel 90°, wenn wir die Lichtquelle in den Krümmungsmittelpunkt bringen ($E = r$). Wir thun dies aber aus den schon erörterten Gründen nur dann, wenn der Radius zwischen 10 und 30 cm liegt. Ist er grösser, so können wir die Fläche schon als ungefähr eben auffassen und wie früher erörtert behandeln. Ist der Radius kleiner als 10 cm, so können wir mit Röhren von gewöhnlichen Dimensionen[1]) den Focus nicht in den Krümmungsmittelpunkt bringen. Besser als die thunlichste Annäherung ist hier die Wahl mehrerer Röhrenstellungen in grösserer Entfernung (Fig. 10), ohne Rücksicht auf die Kleinheit der Fläche. Es kann dadurch, wie Fig. 10 zeigt, die radiäre Strahlung einigermassen ersetzt werden. Exakter Randschutz ist hier nötig.

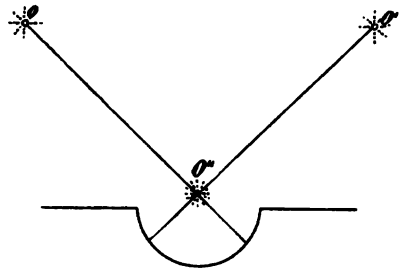

Fig. 10.

Bestrahlung konkaver Flächen, deren Radius kleiner ist als 10 cm, und die daher die Aufstellung des Focus in ihrem Krümmungsmittelpunkt O'' nicht erlauben.

Viel häufiger als konkave Bestrahlungsfelder (Achselhöhle, Kniekehle, Hals-, Schulter-, Supraclavicular-Grube) kommen am Körper die konvexen vor. Auch jene, deren Krümmung wir als annähernd plan nicht berücksichtigt haben, sind fast stets konvex. Wir betrachten zunächst jene unter ihnen, welche annähernd richtig als Kugeloberflächen aufgefasst werden können. Wir machen uns weiter klar, dass von einem Focus aus höchstens die Hälfte der Oberfläche einer Kugel überhaupt belichtet werden kann, und zwar dann, wenn der Focus in unendlicher Entfernung steht. Zwei in solcher Entfernung befindliche Foci können die ganze Kugeloberfläche bestrahlen. Allein der Einfallswinkel des Lichtes ist hier an den verschiedenen Stellen allzu verschieden, sein Cosinus nimmt alle Werte an zwischen 0 und 1. Die Entfernung und der Einfallswinkel nötigen uns daher zu mehreren Stellungen. Das Ideal, dem wir dabei nahe zu kommen trachten müssen, ist eine die Kugel auf einer grösseren Kugeloberfläche stetig umkreisende Röhre. Sie würde völlige Gleichmässigkeit garantieren. Die wenn auch schwierige Konstruierbarkeit entsprechender Apparate zur Röhrenbewegung zugegeben, wollen wir doch zunächst nach einfacheren Verfahren suchen. Statt der unendlichen Zahl von Röhrenstellungen, als welche die stetig bewegte Röhre aufgefasst werden kann, müssen

[1]) Röhren wie die Steinthalsche wären hier, wenn sie sonst gut funktionieren, zu erwägen. Derm. Kongr. Breslau 1901.

wir eine beschränkte Zahl wählen und zwar jene kleinste Anzahl, welche eben eine „genügende" Gleichmässigkeit gewährleistet.

Vier Röhrenstellungen und zwar je eine an den Ecken eines Tetraeders, das einer Kugel umgeschrieben ist, genügen, wie die Erfahrung gezeigt hat, nicht, ebensowenig acht an den Ecken eines umgeschriebenen Würfels, wohl aber zwölf an den Ecken eines umgeschriebenen Dodekaeders, respektive sechs für eine Halbkugel, z. B. den behaarten Kopf, wie auch Kienböck[1]) als Mindestmass zur Erreichung einer genügenden Gleichmässigkeit angegeben hat. Bezüglich der hierbei zu wählenden Entfernung genügt erfahrungsgemäss $E = 2r$.

Wir haben die Bestrahlung einer Fläche von zwei oder mehreren Röhrenstellungen aus, also die gegenseitige Überdeckung der Strahlungsbereiche zweier Röhrenpositionen als ein vorzügliches Mittel zur Verbesserung der Gleichmässigkeit kennen gelernt und haben auch die Ursache darin erkannt, dass diese Art der Bestrahlung dem Ideal, der stetig wandernden Röhre, nachstrebt. Wir werden aber zwei oder mehrere Röhrenstellungen doch nur dann anwenden, wenn das Bestrahlungsfeld zu gross oder zu stark gekrümmt ist, um noch von einer Röhrenstellung aus genügend gleichmässig getroffen zu werden. Die Erfahrung ergiebt, dass auf einer Kugeloberfläche noch eine genügend gleichmässige Reaktion bei Anwendung einer einzigen Röhrenposition entsteht, wenn der Durchmesser des Bestrahlungsfeldes gleich dem Radius der Kugel ist, auf deren Oberfläche es liegt ($d = r$) und wenn als Entfernung der doppelte Radius gewählt wird ($E = 2r$). Früheren Ausführungen parallel werden wir gut thun, bei Feldern, deren Durchmesser gleich dem Radius der Kugel ist, auf der sie liegen, nur dann eine einzige Röhrenposition anzuwenden, wenn dieser Radius 15 cm nicht übersteigt. Andernfalls müsste ja die Entfernung grösser als 30 cm gewählt werden, was die Lichtintensität schon allzu sehr herabsetzen und die Bestrahlungszeit verlängern würde. Hier, wie auf planen Flächen gewinnen wir ja durch mehrstellige Bestrahlung statt der einstelligen stets in mehrfacher Beziehung, und zwar sowohl an Gleichmässigkeit als auch an Bestrahlungszeit durch Wahl geringerer Entfernung und wir thun darum gut, die mehrstellige Bestrahlung zu bevorzugen, wo immer Zweifel bestehen.

Ausser den planen und kugeligen Oberflächenpartien und solchen, welche mit kleinen Fehlern den ersteren und letzteren zugerechnet und wie sie behandelt werden können, kommen an der Körperoberfläche noch Kombinationsformen vor. Es sind dies Oberflächenformationen, deren verschiedene Durchmesser nach verschiedenem Radius gekrümmt sind. So ist der sattelförmige Nacken, der häufige Sitz von Sykosis, im cephalocaudalen Durchmesser schwach konkav, im queren stark konvex gekrümmt. Vor allem aber verdient eine Kombinationsform ihrer Häufigkeit wegen besondere Beachtung, nämlich die Walzenform, welche nach der einen Richtung hin kreisförmig gekrümmt, nach der anderen plan ist. Die Extremitäten stellen hierzu das Hauptkontingent. Wir würden hier nach den bisherigen Ausführungen bei jedem solchen Herde für jeden Durchmesser andere Entfernungen und Stellungen der Röhre wählen müssen. Da dies aber nicht angeht, müssen wir uns für eine Art entscheiden und es ergiebt sich ohne weiteres, dass wir den Massstab bloss an den längeren Durchmesser legen dürfen. Dieser verlangt ja die grössere Entfernung, respektive die grössere Zahl von Röhrenpositionen, wenn Gleichmässigkeit erzielt werden soll. Im kleineren Durchmesser tritt dann eben eine mehr als genügende Gleichmässigkeit ein. Es wäre also verfehlt, den kürzeren Durchmesser zur Grundlage der Berechnungen zu machen, weil dann auf dem längeren nicht mehr eine genügende gleichmässige Reaktion entstehen würde. Allgemeiner ausgedrückt und für alle Fälle geltend, müssten wir sagen: Wir legen nach Berechnung beider Durchmesser jenen unserer Entschliessung zu Grunde, welcher, sei es wegen seiner Länge, sei es wegen seiner Krümmung, die grössere Röhrenentfernung respektive die grössere Zahl von Röhrenpositionen verlangt.

[1]) Technik der Röntgentherapie, Referat auf der Vers deutsch. Nat. u. Ärzte. Hamburg 1901.

Résumé.

Die allgemeinen physikalischen und geometrischen Erwägungen und die Ergebnisse der Empirie haben uns im Vorausgehenden zu Regeln über die Röhrenstellung geführt, deren wichtigste hier zusammengefasst werden sollen.

Die Intensität jedes von einem Punkte ausgehenden (focalen, in einer Kugelwelle verlaufenden) Lichtes nimmt (mit dem Quadrat der Entfernung) ab. Ein Strahl wird also um so schwächer, je länger der Weg ist, den er zurückgelegt hat. Zwei Strahlen treffen daher mit verschiedener Intensität auf der bestrahlten Fläche ein, wenn ihre Weglänge verschieden war. Das trifft aber bei der Röntgenbetrahlung fast immer zu. Denn nur wenn wir mit unserer focalen Lichtquelle ein Stück einer Hohlkugelfläche bestrahlen, können alle Strahlen vom Focus bis zur bestrahlten Fläche gleich lang sein, nämlich so lang wie der Radius, nach dem jene gekrümmt ist. Wir haben es aber nur selten mit annähernd konkaven Bestrahlungsfeldern (Kniekehle, Achselhöhle, seitliche Halsfläche und Schulter) sondern fast immer mit annähernd ebenen oder annähernd konvexen Flächen zu thun. Vergegenwärtigt man sich durch einige konstruktive Skizzen die Weglängen der Strahlen zu den einzelnen Punkten solcher Flächen, so erkennt man, dass sie nicht gleich sein können, dass zum Beispiel der Rand und die Mitte des Bestrahlungsfeldes[1]) von verschieden langen Strahlen getroffen werden. Die Intensität derselben ist daher auch verschieden gross. Die Bestrahlung muss also ungleichmässig sein. Man merkt dabei aber auch, dass sie immerhin weniger ungleichmässig ist, wenn die Lichtquelle 1. senkrecht über der Mitte des Betrahlungsfeldes aufgestellt ist und 2. wenn sie hoch über dem Bestrahlungsfeld steht. Wenn man diese Vorteile benützt, so gelangt man zwar, da diese unmöglich ist, zu keiner absoluten, wohl aber zu einer genügenden, relativen Gleichmässigkeit und kommt bei diesbezüglichen Versuchen empirisch zu folgenden Regeln: 1. Die Röhre wird mit dem Focus senkrecht über die Mitte des zu bestrahlenden Feldes gestellt und zwar 2. bei ebenen oder annähernd ebenen Flächen doppelt so hoch als der längste Durchmesser des Herdes beträgt, bei konvexen noch höher.[2])

Ist die zu bestrahlende Ebene sehr gross, so würde die Bestrahlungszeit sehr lang werden. Man geht daher über 30 cm Röhrendistanz nicht hinaus, teilt die zu grosse Fläche in entsprechend kleinere Teile ein und bestrahlt sie aus entsprechend kleinerer Entfernung[2]) nacheinander, als ob es sich nur um so kleine handelte, aber ohne dabei die anderen noch zu bestrahlenden oder schon bestrahlten Teile mit Schutzmaterial zu bedecken, also unter Überkreuzung der Einzelbestrahlungen.

Wir sehen, dass die Entfernung des Focus von der Haut, die Focushautdistanz für die Gleichmässigkeit der Bestrahlung wichtig ist und nicht, wie dies überall geschieht, nach Geschmack gewählt werden darf. Auch mit der Dosierung hat sie nichts zu thun; sie muss sich nach der Bestrahlungsfläche richten. Wo man die Gleichmässigkeit der Reaktion vernachlässigen kann, können noch kleinere Distanzen gewählt werden. Man wird dann im Interesse der Kürze der Bestrahlungsdauer eine kleinere Focus-Hautdistanz wählen.

Wer die genügende Gleichmässigkeit der Bestrahlung, wo sie notwendig ist, vernachlässigt, erhält ungleichmässige Reaktionen, also z. B. am Rande des Bestrahlungsfeldes zu niedrige, oder in der Mitte zu hohe. Wer grössere Entfernungen als die für die genügende Gleichmässigkeit zulässigen wählt, vermehrt unnützer Weise die Dauer oder Zahl der Bestrahlungen.

Die Verteilung der Röhrenstellung auf grösseren, regelmässigen und unregelmässigen Feldern, vor deren mannigfaltigste Formen uns die Pathologie stellt, ist in Fig. 9 in Beispielen

[1]) Dabei spielen auch noch die an verschiedenen Stellen verschiedenen Einfallswinkel der Strahlen respektive ihre Cosinus eine grosse Rolle.

[2]) Immer vom Focus, nicht von der Glaswand gerechnet.

dargestellt. Sie illustrieren nicht nur die Regeln, sondern auch die Möglichkeit, die Gleichmässigkeit im Einzelfalle beliebig zu erhöhen, ihre Technik unter Berücksichtigung der massgebenden Faktoren auszugestalten und zu verfeinern. Nicht die richtige Dosierung, welche technisch leicht ausführbar ist, nicht die Kürze der Bestrahlungszeiten, die vom leicht erlernbaren, rationellen Röhrenbetrieb abhängt, sondern die Gleichmässigkeit seiner Reaktionen wird den technisch vollkommenen Radiotherapeuten von dem anderen unterscheiden, an ihr wird die Sorgfalt, mit der gearbeitet wurde, gemessen. Denn die so vielgestaltige Oberfläche des Körpers mit ihren individuellen Varianten wird gerade die feinste Gleichmässigkeitstechnik in geometrische Regeln zu pressen nie erlauben.

Aus Dr. Philipp's Röntgeninstitut in Bonn.

Die Röntgenbestrahlung der Hoden des Mannes.

Von

Dr. **Philipp.**

Die radiologische Forschung teilt sich immermehr in drei grosse Gebiete: erstens die Röntgenographie, welche dank der erfolgreichen Arbeiten von Albers-Schönberg, Rieder, Holzknecht, Kienböck, Béclère u. a. fast vollkommen durchgearbeitet ist, zweitens die Röntgentherapie der Haut, welche bei der Behandlung vieler Affektionen — man denke an den flachen und den Papillarkrebs, die Alopecia areata, die Mycosis fungoides, den Favus, Herpes tonsuraus, Acne vulgaris, Sykosis — recht befriedigende Resultate gezeitigt hat, während bezüglich der Therapie anderer Hautkrankheiten, wie der Psoriasis vulgaris, Hypertrychosis, Verruca, Scrophuloderma und des Lupus vulgaris die Konkurrenz der bisherigen Behandlungsmethoden nicht oder nicht vollkommen besiegt worden ist, drittens die Beeinflussung der inneren Organe durch Röntgenstrahlen. Diese dritte Gruppe ist die jüngste von den dreien, und nur vorsichtig wagt sich hie und da eine Beobachtung an die Oberfläche mit der Besorgnis, sie könnte nicht ernst genommen werden. Der amerikanische Arzt Senn[1]) in Chicago war bekanntlich der erste, welcher mit der Heilung einer Leukämie vor die Schranken trat. Obwohl seine Publikation zunächst als echt amerikanisch belächelt wurde, fanden sich bald auch in Deutschland Röntgentherapeuten genug, welche durch intelligente und belesene Patienten gedrängt, diese Behandlung dem Dr. Senn nachmachen mussten, so z. B. Ahrens[2]), Krone[3]) und neuerdings Fried[4]) in Erlangen.

Hahn in Hamburg hatte die Freundlichkeit, schon Ende vorigen Jahres in seinem Institut dem Verfasser einen Leukämischen vorzustellen, welcher nach kurzer Behandlung erklärte, frei von Beschwerden zu sein. Solche auffallenden Effekte veranlassten allmählich immer mehr Autoren, dieser Angelegenheit wissenschaftlich näher zutreten. Albers-Schönberg[5]) war der erste, welcher durch Bestrahlung von Kaninchen und Meerschweinchen die sehr interessante Thatsache entdeckte, dass die männlichen Tiere die Fähigkeit verloren sich fort-

---

[1]) Med. Record 1903, 22. August.

[2]) Über einen Fall von Heilung einer schweren lienalen Leukämie mit grossem Milztumor durch Röntgenstrahlen. (Münch. med. Wochenschr. 1904, No. 24.)

[3]) Über die Einwirkung der Röntgenstrahlen auf innere Organe. (Münch. med. Wochenschr. 1904, No. 21.)

[4]) Vorläufiges Ergebnis der Röntgenbestrahlung zweier Leukämiker. (Münch. med. Wochenschr. 1904, No. 40.)

[5]) Über eine bisher unbekannte Wirkung der Röntgenstrahlen auf den Organismus der Tiere. (Münch. med. Wochenschr. 1903, No. 43.)

zupflanzen, ohne dass das körperliche Befinden oder die Kopulationsfähigkeit der Tiere im geringsten verändert worden wäre. Als Ursache dieser Sterilität erwies sich Nekrospermie, welche allmählich in Azoospermie überging. Schliesslich atrophierte der Hoden. Die Tiere wurden täglich ca. 15—30 Minuten bestrahlt und bedurften einer Bestrahlungsdauer von insgesamt 195—377 Minuten, um die erwähnte Wirkung zu erreichen.

Kurz darauf berichtete Heineke[1]) in Leipzig über das Absterben von Mäusen und kleinen Meerschweinchen nach 7—14tägiger Bestrahlung, welche bei der Sektion vornehmlich zwei Befunde an der Milz aufwiesen: exzessive Vermehrung des Pigments und Verschwinden der Follikel. Diese Untersuchungen sind von ihm dann später noch vervollständigt worden.[2]) Er fand, dass die Veränderungen an den Milzfollikeln (Zerfall der Lymphocytenkerne) zeitlich viel früher eintreten als die übrigen Degenerationen an der Milz und bei weitem früher als diejenigen an der Epidermis, dass die Latenzzeit der Strahlenwirkung und folglich die kumulative Wirkung, wie sie bei der Epidermis beobachtet wird, bei dem adenoiden Gewebe vollkommen fehlt, dass die erste Wirkung beim Hunde schon nach einer 15 Minuten währenden Bestrahlung unter dem Mikroskop zu erkennen ist und nicht nur an den Milzfollikeln, sondern auch an den Mesenteriallymphdrüsen.

Diese Befunde waren um so überraschender, als Scholtz an der Breslauer Hautklinik das Epithel als dasjenige Gewebe bezeichnet hatte, welches schneller und schwerer als alle übrigen Organe der Haut und des übrigen Körpers durch die Röntgenstrahlen benachteiligt würden, und diese Anschauung lange Zeit allgemeingültig gewesen war, nachdem sie auch durch Perthes und andere Autoren experimentell gestützt und sogar durch die klinische Erfahrung vollkommen bestätigt wurde, da ja bekanntlich bei Bestrahlungen sowohl an der Eintrittsstelle als auch an der Austrittstelle Röntgendermatitis beobachtet wurde. — Eine weitere Arbeit über diesen Gegenstand aus der Neisserschen Klinik von Baermann und Linser[3]) trat den Anschauungen von Scholtz und Perthes noch präziser entgegen, indem sie durch eine Reihe geistvoller Versuche bewiesen, dass der erste Angriffspunkt der X-Strahlen die Blutgefässe und besonders deren Intima, alle übrigen Wirkungen aber als sekundäre Gewebsschädigungen zu betrachten seien. Das die Strahlen stark absorbierende Blut sei die Hauptursache aller Veränderungen. Wenn es auch selbst wegen seines kurzen Aufenthaltes an einer Stelle nicht nachweisbar geschädigt werde, so übertrage es den in ihm stattgefundenen Energieumsatz der Strahlen (Goldsteinsche Hypothese) auf die benachbarte Intima durch Kontaktwirkung. Da nun in der Oberhaut und Schleimhaut ein besonders reichliches Gefässnetz vorhanden sei, werde hierdurch die starke sekundäre Röntgenwirkung in diesen Teilen erklärt, während bei den Tieren, welche ein spärlicher entwickeltes Hautgefässnetz haben, Röntgenulcera thatsächlich sehr schwer zu erzeugen seien. Auch die von Schmidt[4]) beschriebene „Vorreaktion" (Holzknecht) deute auf eine primäre Reaktion der Gefässe hin, ebenso wie die von Heineke gefundene Pigmentanhäufung in der Milz.

Diese Beobachtungen von Baermann und Linser haben die Frage bezüglich des ersten Angriffspunktes der Röntgenstrahlen um einen guten Schritt vorwärts gebracht, zumal da sie sich auch mit vielen anderen radiologischen Beobachtungen decken. Verfasser möchte hier nur an die so häufig und mit Vorliebe an denjenigen Hautstellen auftretende Röntgendermatitis erinnern, welche dem Knochen dicht anliegen, wie z. B. an den letzten Fingergliedern, um die Kontaktwirkung stark Röntgenstrahlen absorbierender Körper wahrscheinlich

[1]) Über die Einwirkung der Röntgenstrahlen auf innere Organe. (Münch. med. Wochenschr. 1903, No. 48.)

[2]) Über die Einwirkung der Röntgenstrahlen auf innere Organe. (Münch. med. Wochenschr. 1904, No. 18.)

[3]) Über die lokale und allgemeine Wirkung der Röntgenstrahlen. (Münch. med. Wochenschr. 1904, No. 23.)

[4]) Deutsche med. Wochenschrift 1904, No. 20.

zu machen, ferner an die neuerdings beobachtete intensivere Wirkung der Röntgenstrahlen nach Eosin-Injektionen, wie sie auf Grund der verdienstvollen Untersuchungen von Tappeiner von vielen Autoren, zuletzt von R. Kothe[1]) beschrieben wurde und wie sie vom Verfasser bei Bestrahlungen von Geschwülsten nach Jodipin-Injektionen beobachtet wurde. Auch die von Mühsam[2]) beschriebene Endarteriitis obliterans an dem amputierten Finger eines viel mit Röntgenstrahlen beschäftigten Arztes dürfte wohl hier zu erwähnen sein.

Aber trotz alledem scheint es nach der letzten Arbeit von Heineke, als wenn das adenoide Gewebe der Milz und des Darmes noch viel früher als die Blutgefässe nach den Bestrahlungen schädliche Veränderungen zeigen, wenn dieselben auch mehr vorübergehender Natur sein mögen. — Übereinstimmung ist demnach bisher unter den Autoren bezüglich des ersten Angriffspunktes nicht einmal am Tierexperiment erzielt worden. Verfasser hat daher geglaubt, das Ende dieser mühevollen und zeitraubenden Untersuchungen der beteiligten Autoren nicht abwarten zu sollen, bevor er das Experiment auf den Menschen übertrug, sondern er entschloss sich, besonders als sich durch Zufall sehr geeignete Versuchspersonen ihm zur Verfügung stellten, von allen bekannten Tierversuchen den lohnendsten und aussichtsvollsten am Menschen zu probieren. Als solcher erschien ihm Albers-Schönbergs Röntgenbestrahlung der Hoden. Wegen ihrer exponierten Lage erschienen diese Organe für das Experiment sehr günstig. Auch die Kontrolle ihrer Funktion konnte hier so bequem und sicher ausgeübt werden, wie bei keinem anderen Organ. Was aber diese Versuche für den Arzt besonders lockend machen musste, war die Aussicht, eventuell hierdnrch ein langersehntes soziales Heilmittel zu gewinnen, in der Form einer bequemen und schmerzlosen Sterilisierungsmethode.

Die beiden Männer, welche zu diesem Zwecke der Bestrahlung unterworfen wurden, sollen hier kurz beschrieben werden.

Fall I. Christian G., Schmied, 25 Jahre alt, hat beide Eltern durch den Tod verloren, die Mutter an Schwindsucht, den Vater an unbekannter Ursache. Von den sechs Kindern, welche der Vater von zwei Frauen hatte, sind vier gestorben, davon zwei an Phthisis. Auch ein Oheim des P. ist an Schwindsucht gestorben. Mit dem 15. Jahre wurde P. Schmied und blieb bis zu seinem 24. Jahre gesund, bekam dann plötzlich eine schwere Rippenfellentzündung und sollte auf ärztlichen Rat, nachdem er mehrere Monate im Hospital zugebracht hatte, in eine Lungenheilstätte gehen. P. verzichtete aber auf diese Wohlthat, weil er seine Familie nicht verlassen wollte. Seit drei Jahren verheiratet, hatte P. ein Kind, das zweite sollte binnen zwei Monaten geboren werden. Als er von starkem Husten befallen wurde, kommt er in die Behandlung des Verfassers, um eine gründliche Kur durchzumachen, die ihn wieder arbeitsfähig machen sollte.

Der grosse, schlank gewachsene, blasse, hohläugige P. ist stark abgemagert auf 110 Pfd. (gegen 140 Pfd. in früheren Jahren), kurzatmig, hüstelnd, heiser. Die Untersuchung der Lungen ergiebt in der Gegend der linken unteren Axillarlinie die stärkste Dämpfung und abgeschwächtes Atmen an derselben Stelle. Radioskopisch ist hier ein intensiver Schatten sichtbar, welcher medial in den Herzschatten übergeht und nach oben allmählich an Intensität abnimmt. Die Lungenspitzen erscheinen normal, dagegen sind links bei der Auskultation vereinzelte Rhonchi zu hören.

Fieber 37,7; im Sputum reichlich Tuberkelbazillen.

Als Therapie wurde dem P. ausser der sonst üblichen: Morphium, Bettruhe, gute Ernährung u. s. w. die Röntgenbestrahlung der Hoden vorgeschlagen und zwar mit der ausgesprochenen Absicht der Sterilisierung, um den P. in den Stand zu setzen, durch die Beschränkung der Kinderzahl für sich die Mittel zur Pflege zu gewinnen und seine Familie vor Hunger und Tuberkulose zu bewahren.

P. willigte freudigen Herzens ein. Vom 15. Februar 1904 an wurde derselbe 30 Tage lang täglich 10—15 Minuten mit einer mittelweichen Röhre in einer Entfernung von 10—15 cm Röhrenabstand bestrahlt. Er lag während dieser Prozedur auf dem Rücken und zog vermittelst

---

[1]) Deutsche med Wochenschrift 1904, No. 38.

[2]) Archiv f. klin. Chirurgie 1904, 74. Band, Heft 1 u. 2.

seiner mit Bleifolie geschützten Hände den Penis nach oben, während das Scrotum zwischen den gleichfalls mit Bleifolie geschützten Schenkeln lag. Als sich nach Verlauf von drei Wochen Röntgendermatitis an der Scrotalhaut zeigte, wurde das unterste Scrotum mit den Händen gefasst und hochgezogen, so dass die bisher der Röntgenröhre abgewendete nicht entzündete Seite noch einmal ca. acht Tage lang dem direkten Anprall der Strahlen ausgesetzt wurde. Die Bestrahlungsdauer hat im ganzen etwa 365 Minuten gedauert. Die Dermatitis war leicht und nach 14 Tagen ohne Narben geheilt. — Das Sperma wurde während der Behandlungszeit alle acht Tage eine halbe bis eine Stunde nach dem mit Condom erfolgten Coitus untersucht. Alle fünf Untersuchungen ergaben gegen alle Erwartung ein und dasselbe Resultat: sehr bewegliche Spermatozoen ohne die geringste Veränderung weder in der Grösse, noch in der Zahl, noch in der Form. Auch die übrigen körperlichen Bestandteile der Spermaflüssigkeit blieben konstant: nirgends Zeichen von Kerndegeneration oder abnormer Pigmentation. Eine sechste Spermaentleerung wurde deshalb in ein Uhrschälchen gefüllt und bei ganz geringem Röhrenabstand und ziemlich grosser Intensität etwa eine halbe Stunde lang bestrahlt, um zu erproben, ob die Spermatozoen sich nicht durch eine so starke Einwirkung würden beeinflussen lassen. Alle 5—10 Minuten wurde während der Bestrahlung mit dem Glasstab etwas Sperma entnommen und sofort unter dem bereitstehenden Mikroskop untersucht. Aber es zeigte sich kein Erfolg. Als darauf unter das Sperma einige Kubikzentimeter einer fünfprozentigen Eosinlösung gemischt wurden, um die Fluorescenz der Strahlen zu erhöhen, fanden sich nach einer weiteren halbstündigen Bestrahlung zwar eine grössere Zahl von Spermatozoen leblos in der rotgefärbten Flüssigkeit liegend, aber in ihrer Gestalt waren sie unverändert, so dass man annehmen musste, sie wären auch ohne Bestrahlung nach so langer Zeit schliesslich abgestorben, um so mehr, als andere Samentierchen mit unveränderter Lebhaftigkeit sich durch das Gesichtsfeld schlängelten.

Als dem P. eröffnet wurde, dass der Erfolg der Bestrahlung leider ausgeblieben sei, verlangte derselbe nach einer weiteren Hilfe. Nach Rücksprache mit einem Chirurgen wurde dem P. die beiderseitige Resektion der ductus spermatici vorgeschlagen, welche er sofort ausführen liess. P. blieb in Beobachtung und zeigte nach kurzer Zeit eine auffallende Besserung seines Hustens, nach zwei Monaten schon waren die Tuberkelbazillen verschwunden und nach einem halben Jahr hatte das Körpergewicht um 18 Pfund zugenommen. Da irgend welche wesentliche Behandlung oder Änderung der Lebensweise nicht stattgefunden hatte, konnte man nicht umhin bei dieser merkwürdigen Besserung an die Erfolge von Allgemeinheilung nach Castration zu denken, wie sie von Bogoljuboff beschrieben und von demselben Autor[1]) noch in letzter Zeit nach Entfernung des tuberkulösen Nebenhodens beobachtet wurden. Die Besserung bei unserem bestrahlten Phthisiker wurde hiernach, wenn überhaupt eine Einwirkung von den Genitalien auf den tuberkulösen Prozess möglich war, eher auf die Resektion als auf die Bestrahlung bezogen. Als indes von M. Seldin[2]) eine Arbeit erschien, welche die obenerwähnten Entdeckungen Albers-Schönbergs an Tieren vollkommen bestätigte und nach Röntgenbestrahlung, noch schneller nach Radiumbestrahlung eine Atrophie und Degeneration des spezifischen Kanälchenepithels in den Hoden mit Nekro- und Azoospermie feststellte, entschloss sich Verfasser, zumal da er auch in dem zweiten hier unten zu beschreibenden Falle einen Misserfolg gehabt zu haben glaubte, Albers-Schönberg hiervon Mitteilung zu machen und zu erklären, dass hier, wie bei so vielen anderen Experimenten — man denke an diejenigen mit Morphium — ein Unterschied zwischen Tier und Mensch bestehen müsse. Doch Albers-Schönberg erwiderte umgehend, dass er an einen solchen Unterschied in diesem Falle nicht glaube und dass nach seiner Meinung selbst eine minder starke Bestrahlung allmählich im Laufe eines

[1]) Arch. f. klin. Chirugie, 74. Band, 1904, 1. u. 2. Heft.

[2]) Über die Wirkung der Röntgen- und Radiumstrahlen auf innere Organe und den Gesamtorganismus der Tiere. (Fortschritte auf dem Gebiet der Röntgenstrahlen, Band VII, Heft 6.)

halben Jahres durch langsame Hodenatrophie vollkommene Azoospermie auch beim Menschen herbeiführen müsse. Da etwa ein halbes Jahr nach der Bestrahlung verflossen war, wurde die Probe auf das Exempel gemacht und, weil wegen der Resektion eine Entleerung der Spermatozoen per urethram nicht mehr möglich war, unter Anästhesie mit der Pravazspritze durch die Haut in den Nebenhoden eingegangen und auf diesem Wege Hodensekret entnommen. Die mikroskopische Untersuchung dieser Flüssigkeit bestätigte die Behauptung Albers-Schönbergs voll und ganz: es war keine Spur von irgend welchen Spermatozoen zu finden. Die Hoden erschienen etwas verkleinert, die potentia coeundi war vollständig erhalten.

Fall II. Jean V., Dekorateur und Hausbesitzer, 31 Jahre alt, verheiratet, hat zwei gesunde Kinder von fünf und ein Jahr; ein Kind von drei Jahren ist an Brechdurchfall gestorben. Sein Vater starb mit 58 Jahren an einer Lungenkrankheit, Mutter leidet seit den Geburten an Krampfadern, ist sonst gesund, ebenso die Geschwister des P. Bis zu seinem 23. Lebensjahre will P. keine Krankheit gekannt haben, dann bekam er plötzlich ohne nachweisbare Ursache Jucken am After, welches zeitweise so lästig wurde, dass er oft mehrere Nächte hintereinander nicht schlafen konnte. Morgens sei er häufig so schlaff gewesen, dass er nicht habe denken und arbeiten können. Er sei von einem Arzt und Spezialist zum anderen gelaufen, aber ohne jeden Erfolg. Schliesslich habe er nichts mehr getan und sein Schicksal in Geduld getragen. Zeitweise sei er aber recht lebensüberdrüssig gewesen. Nachdem er das Leiden volle acht Jahre getragen hätte, immer magerer und blasser geworden sei, habe ihm jemand geraten, den Verfasser zu konsultieren. Hier sei ihm nach einer kurzen vergeblichen Bäderbehandlung geraten worden, die Röntgenbestrahlung zu versuchen.

P. ist von mittlerer Grösse, blasser Gesichtsfarbe mit unterränderten Augen, wiegt 115 Pfund, zeigt an der Haut des Körpers nirgends Abnormitäten ausser am Anus eine ziemlich starke Röte. Diese reicht vom Anus bis zum Scrotum und nach der anderen Seite in der rima ca. 8 cm aufwärts, nach den Seiten ca. 6 cm weit. Die Affektion machte auf den ersten Blick den Eindruck einer frischen Intertrigo, bei näherer Besichtigung aber zeigten sich Zeichen der Chronicität: Rhagaden und Verdickungen. Namentlich war es eine ca. 4 cm lange Rhagade in der rima, welche eine ziemliche Tiefe erreichte, leicht blutete und stark schmerzte. Von anderen Stellen war es besonders eine kleine Schleimhautfalte im Anus nach der Scrotalseite zu, welche sich durch starkes Jucken und Brennen auszeichnete.

Die inneren Organe waren vollkommen gesund, die Urinuntersuchung ergab nichts Abnormes, besonders keinen Zucker. Die Lebensweise war sehr mässig, auch im Alkoholgenuss.

Nachdem P. darauf aufmerksam gemacht war, dass bei der Bestrahlung des Anus möglicherweise durch Mitbestrahlung der Hoden Sterilität erfolgen könnte, erklärte er sich damit einverstanden, zumal da seine Frau schon lange halskrank sei und keine Kinder mehr wünsche.

Die Bestrahlungen haben darauf in folgender Weise stattgefunden. Vom 12.—17. Januar 1904 täglich 10 Minuten mit einer weichen oder mittelweichen Röhre, vom 19.—28. Januar ebenso, ferner am 31. Januar 15 Minuten und am 1. Februar 10 Minuten, im ganzen also 195 Minuten. Vom 2. Februar ab ist P. dann ohne Erlaubnis des Verf. aus der Behandlung fortgeblieben, weil er, wie er später berichtete, ohne alle Schmerzen war und die Flechte für geheilt hielt. Nach einigen Monaten berichtete er ferner, dass er ein ganz kurzes Recidiv bekommen habe, aber seitdem ohne jegliche Beschwerden geblieben sei, allenfalls habe er noch hie und da eine geringe Empfindung an der Analfalte. Als derselbe ausserdem noch erzählte, dass bei seiner Frau die Menses ausgeblieben seien, nahm Verfasser an, dass die Gesamtdauer der Bestrahlung zu gering gewesen sei, um bei dem P. auch Sterilität zu erzeugen. Erst sieben Monate nach der beschriebenen Bestrahlung wurde Verfasser infolge der Überraschung, welche ihm der Fall I bereitete, veranlasst, auch diesen P. zur Untersuchung seines Spermas aufzufordern. Die eine halbe Stunde nach der Ejakulation untersuchte Samenflüssigkeit wurde in kleinen Mengen aus dem Condom mittels Glasstab auf den Objektträger verbracht und ohne jeden Zusatz mit dem Deckgläschen bedeckt. Etwa zehn solcher Präparate wurden in dieser Weise untersucht, ohne dass sich nur ein einziges Samenfädchen oder Reste von einem solchen ergeben hätten. Es musste also die Diagnose auf vollkommene Azoospermie gestellt werden, zumal da ein Grund zur Unwegsamkeit des ductus spermaticus nicht vorlag. Die sichtbaren

körperlichen Bestandteile des untersuchten Spermas zeigten wie im Falle I keine Degenerationserscheinungen, weder Zellschwund noch Pigmentation in den Zellen. Dass durch die Beimischung der Sekrete der Prostata und der Samenblasen die Präparate hier ein viel reichhaltigeres Aussehen hatten als im Falle I, bedarf keiner näheren Erörterung.

Es bleibt nur noch zu erwähnen, dass der impetus coeundi bei dem P. sich in der ganzen Zeit ohne die geringste Abschwächung vollzogen hat, ferner dass eine makroskopisch erkennbare Atrophie der Hoden nicht nachzuweisen war.

Was kann man aus diesen beiden Fällen lernen?

Zunächst ohne Zweifel die Thatsache, dass die Röntgenbestrahlung eine bequeme schmerzlose, unschädliche Methode darbietet, um den Mann zu sterilisieren. Diese Entdeckung kann gar nicht hoch genug angeschlagen werden in einer Zeit, wo man sich vergeblich abmüht eine brauchbare Methode der Unfruchtbarmachung bei der Frau zu ergründen, denn die Resektion der Tuben oder die Vaporisation des Uterus werden wohl niemals ad hoc ausgeführt werden, von den fakultativen Methoden ganz zu schweigen.

Wie im Falle I könnte die Röntgenbestrahlung zwar mit der Resektion der Samenleiter in Konkurrenz treten, welche bei der modernen hochentwickelten chirurgischen Technik gleichfalls ohne Schmerz oder Blutung und ohne Narkose ausgeführt werden kann und welche, wie der Verfasser sich neuerdings in einigen Fällen überzeugt hat, thatsächlich von verschiedenen Patienten bevorzugt wird, aber es bleiben doch noch genug ängstliche Männer übrig, welche vor der Idee auch der kleinsten Operation zurückschrecken und lieber den längeren Weg der Bestrahlung vorziehen. Die lange Dauer wird indes immer ein Nachteil der Röntgenbestrahlung bleiben, da der Erfolg der Azoospermie wahrscheinlich oft erst nach einem halben Jahre eintreten wird. Ob die bestrahlten Spermatozoen vielleicht schon nach kurzer Bestrahlung geschädigt werden und trotz ihrer Beweglichkeit zur Befruchtung unfähig geworden sind, müsste noch an weiteren Fällen erforscht werden. Nach dem Falle II zu urteilen, wäre dies nicht unwahrscheinlich, denn einer Befruchtung der Frau lag hier eigentlich kurz nach der Behandlung nichts im Wege, denn das oben erwähnte Ausbleiben der Menses hatte sich später als Irrtum herausgestellt. — Fall II lehrt ferner, dass bereits durch die halbe Bestrahlungszeit, welche im Falle I angewendet worden war, vollkommene Azoospermie erzeugt werden konnte. Es wäre nicht unmöglich, dass eine noch weitere Abkürzung der Bestrahlungsdauer hinreichen würde, um dieselbe Wirkung zu erzielen und dass das Abwarten der Azoospermie überhaupt vielleicht gar nicht nötig wäre, um Sterilität zu erzeugen.

Auf jeden Fall macht Fall II eine grössere Empfindlichkeit des männlichen Hodens gegenüber dem Kaninchenhoden wahrscheinlich, weil letzterer nach den Versuchen Albers-Schönbergs eine etwa doppelt so grosse Einwirkungsdauer gebrauchte, um denselben Effekt der Azoospermie zu erzielen (377 Minuten gegen 195 Minuten).

Daraus würde aber für die Radiologen eine erneute Warnung hervorgehen, im Umgange mit den X-Strahlen nicht gar zu furchtlos zu verfahren und den Ermahnungen und Schutzmassregeln von Albers-Schönberg[1]), welche von Levy-Dorn[2]) als übertrieben bezeichnet wurden, jetzt eine erhöhte Aufmerksamkeit zuzuwenden.

---

[1]) Fortschritte auf dem Gebiete der Röntgenstrahlen, Band VII, Heft 3 S. 144 und Centralblatt für Chirurgie 1903, No. 24.

[2]) Münchener med. Wochenschr., Dezember 1903.

Ein Beitrag zur Röntgentherapie.

Von

Dr. **R. Hahn,** Hamburg.

In Nachfolgendem möchte ich die Aufmerksamkeit derjenigen Kollegen, die sich mit Röntgentherapie beschäftigen, auf zwei Massnahmen lenken, die sich mir bei der Anwendung der Röntgenstrahlen zu therapeutischen Zwecken bewährt haben und hiermit zur Nachprüfung auffordern.

Es war uns schon immer aufgefallen, dass bei der Röntgenphotographie die Bilder besonders scharf wurden, wenn man die Extremitäten mit einer Esmarchschen Binde auf die Röntgenplatte festband. Einzig und allein die Immobilisation konnte es nicht sein, denn auf andere Weise immobilisierte Glieder gaben doch nicht ganz so feine Details wieder wie die mit Esmarchscher Binde befestigten Es musste also noch etwas anderes mitwirken, und da liegt es nahe, die mehr oder minder erzielte Blutleere in Betracht zu ziehen, die bei einer Umschnürung mit einer Gummibinde in einer Extremität entsteht. Wenn man an den tiefen Herzschatten denkt, den man sowohl bei Durchleuchtung auf dem Schirm, sowie beim Photographieren auf der Platte erhält, und der einzig und allein durch die Blutfüllung der Herzens hervorgerufen wird, so leuchtet es ohne weiteres ein, dass auch in den Extremitäten die freilich wesentlich geringere Blutmenge einen Einfluss auf die Durchleuchtungsfähigkeit haben muss und den Röntgenstrahlen mehr oder weniger den Eintritt in die tieferen Schichten verwehren wird. Schaltet man nun die Blutdurchtränkung der Gewebe durch eine Esmarchsche Binde aus, so sollte man meinen, dass die Strahlen besser durch und tiefer in die Gewebe eindringen müssten.

Ich habe nun eine Reihe von Versuchen in dieser Hinsicht gemacht und in der That meine Voraussetzung bestätigt gefunden, dass die Einwirkung der Röntgenstrahlen auf blutleere Bezirke eine intensivere ist. Während ich bisher eine Serie von fünf bis sechs Bestrahlungen benötigte, um eine stärkere Dermatitis in den bestrahlten Bezirken zu erzielen, komme ich nunmehr schon mit drei Bestrahlungen ebenso weit. Ausserdem habe ich den Eindruck, als ob die Abflachung wallartiger Ränder prompter und schneller vor sich gehe. Ob die Wirkung in der That eine mehr in die Tiefe gehende ist und die vorhandenen lupösen Herde energischer beeinflusst werden, muss die Zukunft lehren, da meine Fälle noch nicht lange genug in Beobachtung stehen und nicht zahlreich genug sind, um dies unzweifelhaft zu zeigen. Weitere Beobachtungen auch von anderer Seite werden ergeben, ob die Methode sich bewährt oder nicht.

So einfach nun das Verfahren der Blutleere an den Extremitäten sich anwenden lässt, so kompliziert dürfte es scheinen, eine Blutleere im Gesicht zu erzielen. Ich hatte mir zunächst Pelotten aus Celluloid anfertigen lassen und mit denselben die zu behandelnde Stelle bedeckt und durch Kompression, die durch Anziehen und Festbinden von vier Bändern bewirkt wurde, auch in der That leicht eine Blutleere erzielt. Obwohl die Celluloidplatten die Strahlen durchliessen, wie photographische Kontrollversuche ergaben, so wurde doch die Wirkung der Röntgenstrahlen durch die zwischen Objekt und Röhre eingeschaltete Celluloidschicht beeinträchtigt, so dass ich an der zur Dermatitis notwendigen Zahl der Bestrahlungen nicht sparen konnte. Freilich schien es, als ob in Bezug auf die Abheilung die durch die Pelotten erzielte Blutleere ebenfalls von günstigem Einfluss sei.

Als ich nun mit diesen Versuchen beschäftigt war, erhielt ich den Besuch des Kollegen Sanitätsrat Dr. Bertram, Meiningen, der mir riet, die Blutleere im Gesicht durch Adrenalin-Eucain-Injektionen herbeizuführen und dann zu bestrahlen. Diese Versuche gelangen voll-

kommen. Die Umgebung der Injektionsstellen wurde in gewünschtem Masse blutleer und der Erfolg der Röntgenbestrahlungen trat ebenso prompt ein wie nach den Esmarchschen Abschnürungen. Es war geradezu auffallend, wie schnell der wallartig aufgeworfene Rand der lupösen Stelle abflachte. Auch sonst hob sich die betreffende Stelle gegen ihre Umgebung, die ohne Injektionen behandelt war, durch ihr gutes Aussehen ab. Eine völlige Heilung des Lupus zeigt der betreffende Patient noch nicht. Die Zeit ist noch zu kurz.

Des weiteren habe ich dann einige Versuche gemacht, mit der von Tappeiner angeregten Eosinbehandlung. Die zunächst damit behandelten Patienten litten an enorm grossen Ulc. rod. des Kopfes und des Gesichts. Beide klagten über Schmerzen, die die Behandlung verursachte, die bei einem so stark waren, dass er die Weiterbehandlung refüsierte. In dem anderen Falle konnte ich ein promptes Sistieren der bis dahin sehr reichlichen Sekretion konstatieren, ohne dass es zunächst zu einer wesentlichen Verkleinerung der Geschwürsfläche kam. Erst durch die eingeleitete Röntgenbehandlung erreichten wir eine gute Überhäutung vom Rande her. Ich versuchte nun des weiteren die Eosinpinselungen bei einer frischen durch Röntgenbestrahlung entstandenen Excoriation und sah hierbei eine wesentlich schnellere Überhäutung des Röntgenulcus, wobei ich als besondere Annehmlichkeit es empfand, dass so gut wie gar keine Sekretion des Geschwürs mehr zu bemerken war.

Die Technik ist eine sehr einfache. Zunächst wird die Geschwürsfläche mit der Eosinlösung eingepinselt, dann eine einfache Lage Verbandgaze, die man dem Ulcus entsprechend schneidet, darübergelegt. Dieses Stück Gaze wird dann im Laufe des Tages wiederholt mit Eosinlösung angefeuchtet, während Patient sich möglichst intensiv von der Sonne bescheinen lässt.

Meine beiden Vorschläge sind so einfach, dass sie ohne weiteres nachgeprüft werden können. Hoffentlich bestätigt eine ergiebige Nachprüfung meine Resultate.

Aus dem Röntgenlaboratorium des Rudolfinerhauses in Wien-Döbling.

Transportabler Schaukasten.

Von

Dr. **R. Stegmann.**

Es ist ein dringendes Bedürfnis in einem Röntgenlaboratorium über einen Schaukasten zu verfügen, der es ermöglicht, die gefertigten Platten bei verschiedener Beleuchtung, deren Stärke jedesmal erst ausgesucht werden muss, zu betrachten. Ferner dient der Schaukasten zum Retouchieren und Pausen; ausserdem soll er einen grösserem Auditorium Bilder sichtbar machen.

Es sind nun schon eine grosse Zahl von solchen Kästen konstruiert, die entweder sehr unhandlich sind, deren Scheibe nur vertikal gestellt werden kann, die an der Wand befestigt werden müssen, die sehr leicht heiss werden, und die gewöhnlich sehr teuer sind. Einige vereinen alle diese Nachteile, andere nur den einen oder den anderen.

Fig. 1.



Fig. 2.



Fig. 3.



Fig. 4.

Ich habe mir nun von dem Schreiner und Monteur des Hauses einen Kasten von der Gestalt eines Schreibpultes konstruieren lassen (Fig. 1). Vorne ist er 1 m 10 cm, hinten 1 m 26 cm hoch. Der Ausschnitt zum Betrachten der Platten beträgt 40×50 und kann (Fig. 2) durch Einlagen oder ein schwarzes Tuch nach Bedarf und Format verkleinert werden. Der obere Teil, in welchem sich acht Glühlampen befinden (Fig. 3), kann nach vorne um ein Scharniergelenk gedreht und in beliebige Neigung gestellt werden (Fig. 4). Je zwei diametralgelegene Lampen sind verbunden. Es sind somit vier Helligkeitsmöglichkeiten gegeben, welche durch die an der Vorderseite angebrachten vier Schalter reguliert werden; der fünfte Schalter schaltet den durch einen Stechkontakt entnommenen Strom aus oder ein. Am Bodenbrett des Kastens, das die Lampen trägt, befindet sich eine Asbestplatte zum Schutze gegen die ausstrahlende Hitze. Innen ist alles weiss gestrichen. Im Kasten über den Lampen liegt eine horizontale 3 mm dicke Mattscheibe, die erstens dazu dient, das Licht möglichst zu zerstreuen und ferner die Lampenhitze von der zweiten „Beinscheibe" thunlichst fernzuhalten, da auf diese Scheibe die Platten, manchmal in noch feuchtem Zustand zur Betrachtung aufgelegt werden. Der ganze Kasten kann nach Bedarf auf Rollen gestellt, also an jeden Stechkontakt angeschlossen werden. Als Pult wird er zum Betrachten, Retouchieren und zum Pausen von Platten benutzt; steiler aufgestellt ermöglicht er die Betrachtung aus grösserer Entfernung und für ein grösseres Auditorium. Mit vier Beleuchtungsmöglichkeiten wird man jeder Platte gerecht; die Erhitzung ist durch die Mattscheibe keine störende. Die Kosten betragen bei dieser primitiven Ausführung 50 Mark. Die elegante Ausführung haben Seifert & Co. in Hamburg übernommen.

Ein neues orthodiagraphisches Zeichenstativ.

Von

Dr. **Max Levy-Dorn** (Berlin).

Wer den von der Antikathode senkrecht auf einen Fluoreszensschirm fallenden Strahl markiert, Objekt mit Projektionsfläche daran vorbeiführt, oder umgekehrt diese letzteren in Ruhe lässt und das Rohr mit Lotmarke verschiebt, indem er jedesmal den Schnittpunkt der Senkrechten mit der Projektionsfläche fixiert, sobald ein interessierender Teil des Objektes von derselben getroffen wird, der treibt Orthodiagraphie.

Es sind bereits eine grössere Zahl Apparate beschrieben worden, die Orthodiagraphie bequem, genau und unter möglichst verschiedenen Bedingungen ausführen zu können.

Das Zeichenstativ, das ich hier beschreiben will, und das von der Firma Reiniger, Gebbert & Schall meinen Angaben entsprechend ausgeführt worden ist, enthält neben den älteren bewährten Einrichtungen einige wesentliche Neuerungen, und empfiehlt es sich ganz besonders durch seinen soliden Bau und den grossen Umfang seiner Anwendungsfähigkeit.

Als Lotmarke dient ein Loch in einem Fluoreszensschirm, durch das der Zeichenstift für die Projektionsebene geführt wird, mutatis mutandis, genau so, wie ich es auf dem Karlsbader Kongress 1899[1]) angegeben, und wie es, soweit ich sehe, allgemeiner Gebrauch geworden ist, weil die jedesmalige Lage des Lotpunktes so am leichtesten und sichersten auf die Projektionsebene übertragen werden kann.

Die Lotmarke, also auch der Schirm, in dem ja diese hier liegt, und ebenso die Schreibvorrichtung sind im Einklang mit der Moritzschen[2]) Anordnung durch einen [-förmigen Rahmen mit dem Halter für das Röntgenrohr fest verbunden, so dass Lotmarke und Schreib-

[1]) Levy-Dorn: Zur Untersuchung des Herzens ... XVII. Kongress für innere Medizin, 1899.

[2]) Moritz, Münch. medizin. Wochenschr. 1900 No. 15, 29. Eine Methode, um beim Röntgenverfahren ... — Vergl. dazu Levy-Dorn, Deutsche medizin. Wochenschr. 1900 No. 35—37. Zur zweckmässigen Untersuchung der Brust ...

Fig. 1.

Fig. 2.

vorrichtung jede Bewegung des Rohres mitmachen müssen, ohne die Stellung zum Rohre zu ändern.

Der [-Rahmen trägt auch eine Stange zum Halten der Blende, die nach Wunsch in verschiedenen Formen, auch als Irisblende geliefert wird.

Als Schreiber dient ein senkrecht zum Schirm geführter, federnder Stift, oder Dermograph. Wer eine pneumatische Punktiervorrichtung vorzieht, kann auch eine solche erhalten.

Der [-Rahmen kann in allen Lagen, insbesondere vertikal und horizontal verstellt, und daher der Patient sowohl im Liegen als im Stehen, wie in jeder anderen Stellung orthodiagraphiert werden. Auch diese Einrichtung ist keine neue mehr; sie wurde zuerst von mir 1901 auf dem Kongress für innere Medizin beschrieben und demonstriert.

Die freie Beweglichkeit des [-Rahmens mit den daran befestigten Teilen bildet eine wesentliche Eigenschaft sämtlicher orthodiagraphischer Apparate. Ausser der zwanglosen Gleitbewegung auf Walzen hat sich, und zwar in noch höherem Masse, die Führung des Rahmens mittels zweier Drehachsen nach H. Boas[1]) viele Freunde erworben. Ich habe immer den geradlinigen Zwangsführungen das Wort geredet, weil man so gewissen Aufgaben der Messkunst besser genügen kann; als Beispiel sei auf die Notwendigkeit hingewiesen, den Unterschied zwischen den senkrechten Projektionen auf die bewegliche, gewölbte Brustwand und den wahren Grössen erkennen zu können, wie ich ihn in einer Arbeit über die Zwergfellbewegung[2]) mit Hilfe des dort beschriebenen Apparates leicht bestimmen konnte.

Trotz aller Sorgfalt liess sich aber kein Weg finden, bei alleinigem Gebrauch der geradlinigen Zwangsführungen die gewünschte leichte Beweglichkeit des [-Rahmens zu erzielen. In dem neuen Apparate wurde durch Zuhilfenahme einer einzigen Rotationsachse das Problem gelöst. Diese Rotations-

[1]) H. Boas, Deutsche Mechanikerzeitung 1902 No. 16 u. 17. Apparat zur orthogonal-parallelen projektivischen Aufnahme mittels Röntgenstrahlen.

[2]) Levy-Dorn, Deutsche medizin. Wochenschr. 1901 No. 49.

achse, welche zugleich die eine Seite des [-Rahmens bildet, ruht nämlich in einem kleinen Wagen aus Aluminium, der in einer zur Rotationsachse senkrechten Geradführung von der Form eines Parallelogramms in einer sog. Kulisse leicht und sicher rollt.

Der [-Rahmen wird natürlich durch einen geeignet angebrachten Hebel mit Gegengewicht ausbalanziert. Nun sind alle Bewegungen leicht zu bewerkstelligen und lassen sich auch alle Messungen ohne Mühe ausführen.

Ein Zeiger am Wagen zeigt auf einer Skala in der gradlinigen Führung die wahre Verschiebung des senkrechten Strahles, welches ja mit derjenigen des Rahmens identisch ist, in der einen Richtung; ein anderer auf der Rotationsachse befestigter Zeiger gleitet an einem Kreisbogen entlang, dessen Skala für die Exkursionen der Lotmarke in der zur Gradführung senkrechten Ordinate geeicht ist.

Die wahre Höhe und Breite der senkrechten Projektionen kann mithin in jedem Falle an den Skalen abgelesen werden, auch wenn die Aufzeichnung auf einer zum Fluoreszensschirm nicht parallelen, unruhigen und gekrümmten Fläche, wie z. B. auf der Brustwand erfolgt. Man hat nur nötig, sobald man die Punkte, deren Entfernung voneinander gemessen werden sollen, auf der Haut markiert, zugleich einen Strich mit Fettstift neben den Zeigerstiften[1]) zu machen und nachher im Hellen abzulesen. Wenn man weiterhin die gefundenen Zahlen auf zwei rechtwinkelige Coordinaten, etwa an den Ecken eines Papierblattes überträgt, so erhält man unmittelbar den Abstand der beiden Punkte.

Man kann aber auch so verfahren, dass man im Dunklen nur die röntgoskopische Hautfigur zeichnet, und sie dann im Hellen, bevor der Patient seinen Platz gewechselt, an den Skalen abmisst.

Derjenige, dem nur daran gelegen ist, eine Grösse-Bestimmung auszuführen, der auf die röntgoskopische Haut, oder Zeichenfigur im übrigen zerzichtet, braucht nur die oben erwähnten Striche an den Skalen anzubringen.

Wer die röntgoskopische Figur auf das zum Schirm gestellte Reissbrett zeichnet, findet an der Ablesungsvorrichtung mit den Skalen eine gute Kontrolle, ob der Schirm auch wirklich parallel zum Reissbrett stand, und ob sein Schreibapparat auch richtig funktionierte. Falls er im Stich lässt, so liefert die Ablesungsvorrichtung einen teilweisen Ersatz.

Endlich lassen sich die Skalen dazu benutzen, die Tieflage der Objekte auf einfachem Wege zu finden, auch wenn man die Objekte auf die Haut projiziert.

Die beistehende Figur wird das dazu nötige Verfahren dem Verständnis näherbringen

Es sei A = die Entfernung der Antikathode vom Schirm, lw = die senkrechte Projektion des Objektes $O_1\,O_2$ auf demselben d. h. die sog. wahre Länge; ls = das durch die gewöhnliche centrale Projektion bei der Rohrstellung R_2 auf den Schirm geworfene Bild des Objektes $O_1 . O_2$ d. h. die scheinbare Länge, a_1 und a_2 = die senkrechte Entfernung der Objektpunkte O_1 und O_2 von dem Schirm. Die gesuchte Entfernung ist dann:

$$a_1 = \frac{ls. - lw.}{ls.} A.$$

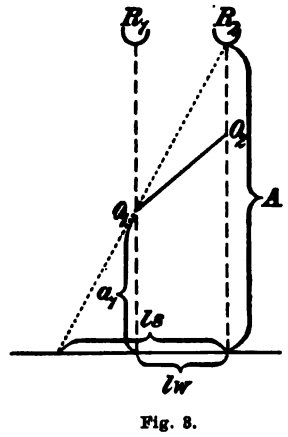

Fig. 8.

ls wird auf einer den Schirm bedeckenden Schreibfläche, lw durch Striche an den Skalen und A durch direkte Messung bestimmt. Man darf dabei aber nie vergessen, dass a_1 die Entfernung des Objekts von der Schirmoberfläche, nicht von dem Projektionspunkt auf die Hautoberfläche bedeutet, also verringert werden muss, wenn man diese erfahren will.

[1]) Sind die Zeigerspitzen, was empfehlenswert ist, gegabelt, so führe man den Fettstift durch den Gabelspalt; noch besser erscheint mir ein am Zeiger befestigter Zeichenstift. Auch Reiter, die sich mit den Zeigern nach je einer Seite der Skalen verschieben, sind zweckdienlich.

Die wie ein Parallelogramm geformte Führung, in welcher der Wagen, der Träger der Messvorrichtung, gleitet, befindet sich an einer festen drehbaren Eisenstange, die durch ein Gegengewicht ausbalanziert ist und leicht in jeder beliebigen Stellung fest geklemmt werden kann. Die beiden Hauptlagen des Apparates, die vertikale und horizontale, werden ohne Mühe durch einen Anschlag gefunden.

Ein kräftiges gusseisernes Stativ, das zwecks bequemen Verschiebens auf Rollen läuft, aber durch Schrauben während der Untersuchung festgestellt und zweckmässig gerichtet wird, trägt die ganzen bisher beschriebenen Teile. Ein Lot an demselben erleichtert die richtige Stellung.

Als grosse Annehmlichkeit wird empfunden werden, dass der Messapparat durch ein vermöge eines Rades leicht drehbares Schraubengewinde um 20 cm gehoben, beziehungsweise gesenkt zu werden vermag. Auf diesem Wege lässt sich der Apparat ohne Mühe bei Liegenden den verschiedenen Tischhöhen und bei Untersuchung Stehender den verschiedenen Grössen derselben anpassen.

Die Apparate, welche zur Lagerung des Kranken oder zur Ruhigstellung im Stehen (von Criegern[1]) u. a.) gebraucht werden, müssen unabhängig vom orthodiagraphischen Zeichenstativ aufgestellt werden, um es nicht zu stark zu belasten, und seine Bewegungsfreiheit oder Festigkeit nicht zu gefährden. Dasselbe gilt für eventuelle Massregeln zum Schutz des Untersuchers.

Zum Schluss sei hervorgehoben, dass sich das beschriebene Stativ auch für andere, als orthodiagraphische Aufgaben vorzüglich eignet. Alle Arme des [-Rahmens sind auf- und abschraubbar; auch das am Grundstativ befestigte Reissbrett lässt sich mühelos abnehmen. Man hat also nur nötig, allein den Rohrhalter an der Rotationsachse anzubringen (mit oder ohne Blende) und die Rotationsachse durch die dazu vorgesehene Schraube festzustellen. Unter Benutzung der graduierten Geradführung[2]), lassen sich erforderlichenfalls bequeme und genaue Verschiebungen des Rohres vornehmen, wie sie z. B. für Stereoskopaufnahmen ausgeführt werden müssen. Durch Drehen der Rotationsachse kann das Rohr für die Durchleuchtung von unten, wie Bestrahlung von oben, sowie überhaupt für jede Lage des Patienten eingestellt werden.

Wer sich für alle Fälle eine möglichst grosse Anpassungsfähigkeit des Instrumentariums sichern will, ganz besonders aber, wer sich mit wenigen Instrumenten begnügen muss, ohne doch seine Leistungsfähigkeit einzubüssen, wird die universelle Anwendungsfähigkeit des Stativs willkommen heissen.

Correspondenzen.[3])

Röntgenkongress in Berlin.

30. April bis 3. Mai 1905

in den Räumen der Ressource zur Unterhaltung, Oranienburgerstrasse 18 (am Montbijouplatz).

Röntgenausstellung.

Mit dem Röntgenkongress zu Berlin vom 30. April bis 3. Mai 1905 (cf. Prospekt) beabsichtigt die Röntgenvereinigung zu Berlin eine

Röntgenausstellung zu verbinden und beehrt sich, hiermit zu derselben ganz ergebenst einzuladen.

---

[1]) von Criegern, Kongress für innere Med. 1899.

[2]) Es ist dann jedesmal der Wagen in der Gradführung festzustellen.

[3]) Seitens der Redaktion der Fortschritte auf dem Gebiete der Röntgenstrahlen ist eine **Auskunftsstelle** für alle auf die Anwendung der Röntgenstrahlen sich beziehenden Angelegenheiten eingerichtet worden. Fragen medizinischer, physikalischer oder technischer Art werden beantwortet und, soweit dieselben von allgemeinem Interesse sind, unter dieser Rubrik publiziert. Alle Anfragen sind direkt an die Redaktion Dr. Albers-Schönberg, Klopstockstr. 10, Hamburg, zu richten.

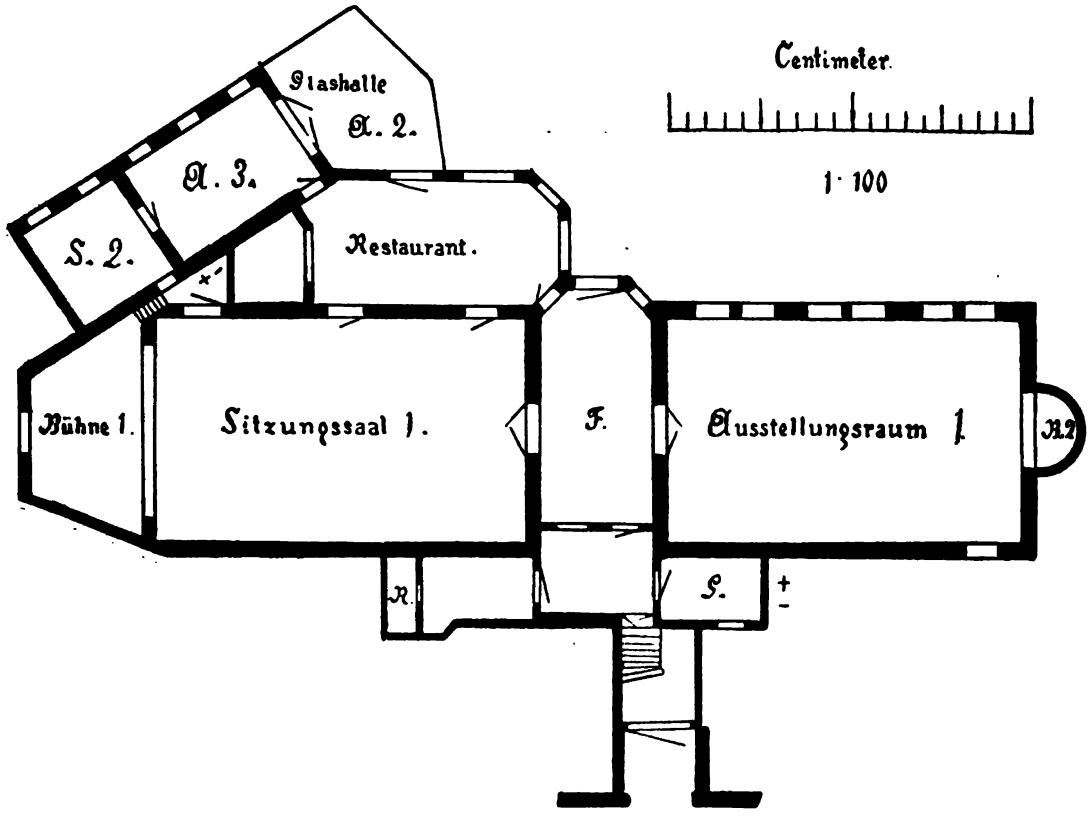

Plan der Kongress- und Ausstellungsräume.

Leitung. Die Leitung der Ausstellung ruht in den Händen des von der Röntgenvereinigung gewählten Organisationsausschusses.

Dauer und Ort. Die Ansstellung beginnt mit der Eröffnung des Kongresses am 30. April mittags 12 Uhr und endet am 3. Mai abends. Die Ausstellungsräume sind mit den Kongressräumen vereinigt.

Abteilungen. Die Ausstellung zerfällt in einen medizinischen und einen physikalisch-technischen Teil. Hierzu kommt eine Auslage der Röntgenlitteratur.

Der medizinische Teil umfasst alle Zweige der Heilkunde, insbesondere das Gebiet der Chirurgie, der Kriegs-Chirurgie, der inneren Medizin, der Zahnheilkunde, der Tierheilkunde, und der Röntgentherapie. Es sollen namentlich derartige Bilder, Originalplatten, Diapositive, stereoskopische Bilder und Platten, makroskopische und mikroskopische Präparate, sowie Moulagen ausgestellt werden, welche besondere medizinische Bedeutung haben oder deren Herstellung mit technischen Schwierigkeiten verbunden ist.

Im physikalisch-technischen Teil finden alle wissenschaftlichen physikalischen Apparate, sowie alle zur Röntgentechnik erforderlichen Apparate (Induktoren, Unterbrecher, Röhren etc.) und Hilfsapparate (Röhrenhalter, Blenden, Kassetten, Lagerungstische u. s. w.) Aufnahme. Hier sind auch die für die Röntgenographie, für die Demonstration der Platten und Bilder erforderlichen Apparate, Hilfsapparate, Chemikalien u. s. w. erwünscht.

Die Schutzvorrichtungen für Ärzte, Patienten, Techniker, Fabrikanten gegen die Schädigung durch Röntgenstrahlen können in beiden Abteilungen ausgestellt werden.

Die Litteraturausstellung umfasst die Auslage aller auf die Röntgenologie sich beziehenden Publikationen. Insbesondere ist erwünscht, dass die spezielle Röntgenlitteratur des In- und Auslandes möglichst vollständig ist, damit dieselbe gleichzeitig einen Überblick über die bisherige Entwickelung gestattet.

Teilnahme. Wissenschaftliche Institute, Physiker, Ärzte, Zahnärzte, Tierärzte Fabrikanten, Verlagsbuchhändler und andere Interessenten sind berechtigt auszustellen.

Elektrische Kraft. Für die Aussteller steht Gleichstrom von 110 und 220 Volt Spannung zur Verfügung. Beim Bedarf von Wechselstrom hat der Aussteller für den erforderlichen Umformer selbst Sorge zu tragen.

Es ist wünschenswert, dass die Apparate u. s. w. auch im Betrieb gezeigt werden. Für Apparate, welche die Leitung besonders hoch beanspruchen, behält sich die Ausstellungsleitung vor, den Betrieb auf bestimmte Stunden einzuschränken. Die Kosten für den benutzten Strom werden auf die Beteiligten repartiert.

Anmeldetermin. Die Anmeldeerklärungen müssen unter Benutzung des anliegenden Formulars bis spätestens den 15. März 1905 erfolgt sein. Die Ausstellungsleitung kann jedoch diesen Termin verkürzen, sobald die Räume besetzt sind.

Zulassung von Gegenständen und Platzbestimmung. Über die Zulassung von Gegenständen entscheidet allein die Ausstellungsleitung; desgleichen über die Bestimmung der Plätze. In dieser Beziehung werden Wünsche jedoch gern berücksichtigt.

Platzmiete. Die Platzmiete beträgt für die Dauer der Ausstellung für jedes Quadratmeter 10 Mark. Auf Wunsch stehen Tische zur Verfügung, für welche ausser der Platzmiete eine Leihgebühr von 5 Mark für das Quadratmeter zu entrichten ist. Die Beträge für Platz- und Tischmiete sind vor dem Beginn der Ausstellung zu entrichten.

Wissenschaftliche Institute können, soweit Platz zur Verfügung steht, auf Beschluss der Ausstellungsleitung von der Platzmiete ganz oder teilweise befreit werden.

Ausschmückung. Über die Ausschmückung des überlassenen Platzes werden keine Vorschriften gemacht. Es wird jedoch gebeten, dieselbe entsprechend dem Charakter der Ausstellung würdig zu gestalten.

Aufstellung der Gegenstände. Das Auspacken, Aufstellen und Anbringen der Ausstellungsgegenstände muss durch den Aussteller oder dessen Vertreter erfolgen.

Die Wände, Fussböden, Fenster dürfen zur Befestigung der Ausstellungsgegenstände oder Dekorationen nicht benagelt oder angebohrt werden. Für etwaige Beschädigungen haftet der Aussteller.

Legitimation. Jeder Aussteller und dessen Vertreter erhält eine Einlasskarte, welche aber auf andere Personen nicht übertragbar ist.

Einlieferung und Wegräumen. Die Einlieferung der Ausstellungsgüter muss so erfolgen, dass die Aufstellung rechtzeitig bis zur polizeilichen Abnahme geschehen kann. Das Ausstellungslokal steht den Ausstellern am 28. und 29. April für die Aufstellung der Gegenstände zur Verfügung.

Die Wegräumung der Ausstellungsgegenstände muss bis zum 4. Mai abends vollendet sein.

Während der Dauer der Ausstellung dürfen die Ausstellungsgegenstände aus der Ausstellung nicht entfernt werden.

Spedition. Sämtliche Ausstellungsgegenstände sind unter der Bezeichnung: „Gegenstände für die Röntgen-Ausstellung" an Herrn Spediteur Knauer, Berlin, Wichmannstrasse 5 zu senden. Mit demselben ist ein Vertrag geschlossen, wegen Ablieferung der Güter bis in den Ausstellungsraum, und kosten pro 100 kg 50 Pf. Rollgebühr. Die Colli sind mit den vom Ausschuss gratis verabfolgten Adressen zu versehen.

Hierdurch ist es möglich, dass die Aussteller ihre Gegenstände frühzeitig absenden können und rechtzeitig auf der Ausstellung vorfinden.

Zollerlass. Der Herr Provinzial-Steuer-Direktor zu Berlin hat genehmigt, dass diejenigen Gegenstände, welche für die Röntgen-Ausstellung aus dem Ausland eingeführt werden, zollfrei zu belassen sind, falls sie innerhalb 10 Tage nach der Ausstellung unter Zollkontrolle wieder nach dem Ausland ausgeführt werden. Die Ausstellungsgegenstände sind deshalb als solche zu kennzeichnen oder in den Frachtbriefen zu bezeichnen.

Feuer- und Diebstahlversicherung und sonstige Haftung. Die Versicherung gegen Feuersgefahr und Diebstahl ist obligatorisch und wird auf Rechnung der Aussteller von der Ausstellungsleitung besorgt. Es ist deshalb bei der Anmeldung der Wert der ausgestellten Gegenstände in Mark anzugeben. Die Prämie beträgt pro Mille 3,75 Mark.

Für Beschädigung der ausgestellten Gegenstände, sowie durch unvorhergesehene Ereignisse erlittenen Schaden wird keine Bürgschaft übernommen.

Katalog. Es wird ein Katalog der Ausstellungsgegenstände erscheinen. Demselben wird ein Anhang von Inseraten beigegeben. Der Katalog wird allen Kongressteilnehmern gratis verabfolgt.

Der erste Teil des Katalogs enthält nur die Aufführung der ausgestellten Gegenstände, edoch ist ein Hinweis auf den Inseratenteil gestattet. Jedem Aussteller steht hier ein Raum bis zu 5 cm Seitenhöhe **kostenlos** zur Verfügung; weiterer beanspruchter Raum wird mit je 1 Mark für den Centimeter Seitenhöhe berechnet.

Im Inseratenteil beträgt der Preis für $^1/_1$ Seite 30 Mark, für $^1/_2$ Seite 15 Mark. Hier sind Illustrationen sehr erwünscht, und können Clichés in einer Grösse von 18×10 cm aufgenommen werden. Unter Berücksichtigung des sehr niedrigen Preises ist die ausgiebige Benutzung des Inseratenteiles des Katalogs möglich und der Vollständigkeit wegen sehr erwünscht.

Die Texte und Clichés für den Katalog müssen bis spätestens den 15. März 1905 dem Ausstellungsausschuss eingesandt sein. Die Anmeldung erfolgt jedoch zweckmässig schon früher.

Beschwerden. Bei vorkommenden Beschwerden oder Zweifeln in Ausstellungsangelegenheiten entscheidet endgültig die Ausstellungsleitung.

Anmeldung, Anfragen, Correspondenzen sind an den Vorsitzenden oder den Schriftführer, **Zahlungen** an den Kassenführer des unterzeichneten Organisationsausschusses zu richten.

Organisations-Ausschuss.

Prof. Dr. **Eberlein**-Berlin.
Vorsitzender.
Luisenstr. 56.

Dr. **Immelmann**-Berlin.
Schriftführer.
Lützowstr. 72.

Dr. **Cowl**-Berlin.
Kassenführer.
Gleditschstr. 6.

Dr. **Albers-Schönberg**-Hamburg.
Corresp. Mitglied.

Prof. Dr. **Rieder**-München.
Corresp. Mitglied.

Dr. C. L. in Helsingfors stellt folgende Fragen, welche wir aus dem Leserkreis zu beantworten bitten:

1. Ist die Alveolarperiostitis bereits mit Röntgenstrahlen erfolgreich behandelt worden?
2. Sind Veröffentlichungen über diese Behandlungsart bereits in der Litteratur erschienen?
3. Ist es ratsam eine derartige Behandlung anzufangen?
4. Welches ist die geeignete Technik?

Bücherbesprechungen.

H. Bordier. **Die N-Strahlen und die N_1-Strahlen.** Paris 1905. 96 Seiten. Preis Frcs. 1,50.

Die N-Strahlen und die N_1-Strahlen, deren Existenz übrigens von vielen hervorragenden Physikern noch durchaus bestritten wird, führen ihren Namen nach der Stadt Nancy, wo dieselben vor einiger Zeit von dem Physiker Blondlot entdeckt worden sind, der auch dafür bereits von der französischen Akademie einen namhaften Preis erhalten hat. Nach demselben stellen beide Strahlengattungen gleichartige Erscheinungen dar, die dem Lichte verwandt sind, deren Wellenlänge aber für die N-Strahlen etwa 30—120 und für die N_1-Strahlen etwa 80—200mal kleiner ist als die der Lichtstrahlen gelber Farbe. Die Unsicherheit über die Existenz dieser Strahlungen rührt vor allem daher, dass die Wirkungen derselben sich in der Hauptsache nur vermittelst gewisser sehr schwacher Lichtquellen, vor allem eines phosphoreszierenden Schwefelkalziumschirms, nachweisen lassen, deren Intensität nämlich durch N-Strahlen etwas vermehrt und durch die N_1-Strahlen etwas vermindert werden soll, so dass mithin bei diesen Beobachtungen subjektive Einflüsse eine grosse Rolle spielen können. Überdies kommt hinzu, dass beide Strahlarten nicht wie das Licht auf die photographische Platte wirken und demnach objektive Spuren ihrer Wirkungen kaum zu erhalten sind. Auch scheint es nach dem vorliegenden Buche, das übrigens recht klar und übersichtlich geschrieben ist, als ob selbst die Anhänger der neuen Strahlungen noch nicht ganz einig darüber sind, ob wir es bei jenen Wirkungen wirklich mit einer objektiven Vermehrung bezw. Verminderung der Intensität der betr. Lichtquellen oder nur mit einer Absorption der Strahlen durch diese Quellen, sowie einer daraus resultierenden, sekundären Wirkung der letzteren auf das sie beobachtende Auge zu thun haben. Die letztere Auffassung wird wahrscheinlicher, wenn man bedenkt, dass nach den Beobachtungen von A. Charpentier — gleichfalls in Nancy — die Strahlen in ähnlicher Weise auch auf das Gehör, den Geruch und den Geschmack wirken sollen.

Von den sonstigen, teilweise recht sonderbaren Eigenschaften und Wirkungen der N-Strahlen mögen an der Hand des Buches noch folgende genannt werden. Von reinem Wasser werden dieselben vollständig absorbiert, von einer wässrigen Salzlösung dagegen vollständig durchgelassen, ebenso auch von Holz, Papier, Aluminium sowie von einer 3 mm dicken Silberplatte. Andererseits absorbiert wieder eine 0,2 mm dicke Nickelplatte dieselben vollständig. Vor anderen Strahlenarten haben sie ferner die Eigenschaft voraus, dass man sie z. B. vermittelst eines Kupferdrahtes oder auch sogar eines Bindfadens mehrere Meter weit fortleiten kann. Diese seltsame Eigenschaft soll durch vielfache Reflexionen der

Strahlen im Innern dieser Körper erklärt werden, was aber doch einerseits bei dem Kupferdraht eine ganz ausserordentliche Durchlässigkeit voraussetzen würde und andererseits beim Bindfaden schon wegen der unregelmässigen Oberfläche desselben sehr unwahrscheinlich ist.

Die Strahlen können reflektiert und gebrochen werden. Das Aluminium z. B. hat nach Blondlot für die N-Strahlen Brechungsexponenten zwischen 1,006 und 1,85, für die N_1-Strahlen solche zwischen 1,004 und 1,0125; erstere werden also hier erheblich stärker dispergiert als letztere. Die N-Strahlen erzeugen weiter auch Sekundärstrahlen, aber in völlig regelloser Weise, z. B. nicht im Platin, Silber und Aluminium, kräftig dagegen im Kupfer und Zink.

Als Quellen von N-Strahlen werden genannt: eine Reihe von Lichtquellen (Sonne, Nernstlampe, Auerbrenner u. s. w.), ferner aber auch die Röntgenröhre, mittelst derer sogar die Strahlen von Blondlot entdeckt wurden, sodann jeder sich in einem inneren Zwangszustand befindliche Körper (gehärteter Stahl, magnetisiertes Eisen, gepresste Stoffe, tönende Körper u. s. w.), weiter flüssige Gase, riechende Stoffe, lösliche Fermente, pflanzliche Gewebe und endlich vor allem auch der menschliche und tierische Organismus (Charpentier). Im letzteren Falle soll es besonders die Umgebung der Muskeln sein, von der jene Strahlen ausgehen und zwar um so mehr, je stärker der betreffende Muskel kontrahiert ist. Auch die Nerven liefern N-Strahlen und zwar um so stärkere, je vollkommener ihre Funktion ist. N_1-Strahlen dagegen scheinen besonders bei pathologischen Zuständen dieser Organe ausgesandt zu werden. Nimmt man hinzu, dass auch die Nerven die Eigenschaft haben, die Strahlen in sich fortzuleiten, so erklärt sich daraus eine Reihe höchst seltsamer von Charpentier beobachteter Erscheinungen, z. B. die, dass ein an die linke Seite des Schädels (Broca'sches Centrum) gehaltener Schwefelkalziumschirm eine Vermehrung der Intensität eines Phosphoreszenzlichtes anzeigt, wenn die betr. Person laut oder auch nur leise spricht, sowie auch die, dass man auf diese Weise sogar auf dem an die Stirn einer Person gehaltenen Schirm beobachten kann, ob die letztere nachdenkt oder nicht.

Diese Wirkungen auf die genannte phosphoreszierende Substanz sollen sich noch wesentlich erhöhen lassen, wenn man die letztere mit einem passenden Alkaloïde umgiebt, nämlich demjenigen, welches zu dem zu untersuchenden Organe die grösste Verwandtschaft hat, also z. B. Digitalis oder Atropin für Untersuchungen am Herzen, Strychnin für solche am Rückenmark, Chloral für solche am Gehirn u. s. w.

Zum Schlusse werden in dem Buche noch einige bestimmte physiologische und pathologische Fälle angeführt, bei denen die genannten Untersuchungsmethoden positive Resultate ergeben haben.

Walter (Hamburg).

Carl Beck, **Rœntgen-Rays Diagnosis and Therapy.** New York and London. D. Appleton & Co. 1904.

Den bekannten amerikanischen Werken von Williams und Pusey-Caldwell schliesst sich das vorliegende Buch von Beck würdig an. Es ist mit Freude zu begrüssen, dass einer der besten Kenner des Röntgenverfahrens und der Röntgendiagnostik in Amerika sich dazu entschlossen hat, seine jahrelangen Erfahrungen in einem Lehrbuch niederzulegen. Wohl niemand wird das Buch aus der Hand legen, ohne reichen Nutzen für seine technische und wissenschaftliche Ausbildung daraus gezogen zu haben.

In den ersten Kapiteln bespricht Beck die in Amerika und speziell in seinem Institut übliche Technik. Dieselbe unterscheidet sich in den wesentlichen Punkten nicht von der in Deutschland gebräuchlichen Methode. In vielen Fällen, z. B. Blendentechnik, ist sie mit derselben sogar identisch. Beck bevorzugt die deutschen Röhren von Gundelach und Müller. Von Interesse ist in der technischen Darstellung vor allen Dingen die Becksche Methode des Nachweises von Gallensteinen. Wie bekannt, ist der Nachweis von Konkrementen in der Leber bislang noch ein schwer zu erfüllender Wunsch der Ärzte gewesen. Durch die Becksche Methode scheint die Aussicht auf erfolgreichere Gallensteinuntersuchungen eröffnet zu werden.

Sehr ausführlich ist die Kasuistik behandelt. Eine grosse Anzahl von Röntgenogrammen veranschaulicht interessante und diagnostisch wichtige Fälle, welche in der Beckschen Klinik zur Untersuchung gekommen sind. Nicht allein die Chirurgie, sondern auch die innere Medizin wird besprochen. Eine besonders wertvolle Beigabe ist die Behandlung der Röntgentherapie. In Amerika ist schon seit Jahren die Therapie intensiver in Angriff genommen worden als in Deutschland. Unter den um die Ausbildung ihrer Technik besonders verdienten Forschern steht an erster Stelle Beck. Seine Erfolge sind, wie die Abbildungen des Lehrbuches beweisen, hervorragende. Auch die neueste Behandlung mit Radium, sowie die Finsentherapie, ist am Schluss des Buches abgehandelt. Ein reiches Inhaltsverzeichnis bildet den Schluss des von der Verlagsbuchhandlung aufs vorzüglichste ausgestatteten Werkes.

Albers-Schönberg (Hamburg).

Pusey und Caldwell: **The Practical Application of the Röntgen Rays in the Therapeutics and Diagnosis.** W. B. Saunders & Comp. Philadelphia. New-York. London. Preis 5 Dollars, gebunden 6 Dollars.

Das vorliegende grosse Werk erlebt bereits die zweite Auflage in einem Jahr, was einen Beweis dafür liefert, dass das Buch von grossem praktischem Werte ist. Die ausserordentliche Menge von Litteratur, welche sich während des vergangenen Jahres angesammelt hat, ist kritisch gesichtet und die neuesten Erfahrungen und Fortschritte aus ihr entnommen. Die Illustrationen zeigen vorwiegend klinische Fälle, welche es ermöglichen, den Nutzen der Röntgenstrahlen bei den verschiedensten Arten von Krankheiten in therapeutischer Hinsicht zu zeigen. Die Autoren haben ihre Arbeit geteilt, so dass Caldwell vorwiegend den technischen Teil der diagnostischen Anwendung, Pusey dagegen die Therapie behandelt. Das Buch beweist, mit welchem Fleiss und Erfolg in Amerika auf dem Gebiete der Röntgenforschung gearbeitet wird. Wir können die Herausgeber zu dem wohlgelungenen Werke, welches seiner grossen praktischen Bedeutung wegen allseitig zu empfehlen ist, beglückwünschen.

Albers-Schönberg (Hamburg).

Vereine und Kongresse.

Berliner medizinische Gesellschaft. 1904. 13. Juni.

Immelmann: **Über Londons neue Versuche mit Radium.** Londons frühere Studienergebnisse über die Einwirkung des Radiums auf die Netzhaut sind nicht bestätigt. Während er glaubte, dass Radium von der sonst nicht mehr leistungsfähigen Retina Erblindeter wahrgenommen würde, hat im Gegenteil Birch-Hirschfeld neuerdings gefunden, dass Radium Netzhaut und Sehnerven atrophisch macht. — Durch seine neuesten Versuche will London nun beweisen, dass Körper, welche der Emanation des Radiums ausgesetzt sind, nicht nur dessen physikalische, sondern auch dessen physiologische Eigenschaften annahmen. — Da sich die überleitete Radioaktivität in einem geschlossenen Raume bedeutend länger erhält, so hat L. folgendermassen seine Versuche angestellt: In eine Flasche hat er 10 mgr Radiumbromid, welches in 10 ccm Wasser gelöst war, gebracht. In eine zweite ebenso grosse Flasche that er verschiedene Körper wie Glas, Metall, Watte etc. Beide Flaschen verband er durch ein gebogenes Glasrohr. Nachdem er die Emanation einige Tage hatte wirken lassen, befestigte er die genannten Körper mittels einer Binde an der Beugeseite seines Vorderarmes; nach einigen Tagen trat an allen Stellen die Reaktion auf und zwar war die durch die radioaktivierte Watte hervorgerufene am grössten. Weiterhin setzte er in die der Emanation ausgesetzte Flasche einen Frosch und in eine gewöhnliche Flasche einen Kontrollfrosch. Während sich die beiden Frösche in den ersten acht Tagen gleich verhielten, wurde der „Emanationsfrosch" vom 10. Tage an apathisch, reagierte nicht mehr auf Reize und atmete träge; am 14. Tage trat der Tod infolge Erstickens ein. Dieser Frosch war so radioaktiv geworden, dass es L. gelang, nachdem er ihn auf eine photographische Platte gelegt hatte, ein vollständiges Radiogramm zu erhalten. Der Kontrollfrosch hingegen lebte 30 Tage, eine erfahrungsgemäss normale Zeit. Während bei diesen Versuchen die Emanation dauernd einwirkte, brachte L. weiterhin zwei kleine Mäuse, die noch von der Mutter genährt wurden, nur auf vier Stunden in Verbindung mit der Emanation; darauf wurden die Tierchen der Mutter zurückgegeben. Am dritten Tage begannen die radioaktivierten Mäuse unregelmässig zu atmen, die Nahrung zu verweigern und nach weiteren zwei Tagen trat der Tod ebenfalls durch Ersticken ein. Ergeben die Nachprüfungen dieser Versuche, dass es thatsächlich möglich ist, z. B. Watte radioaktiv zu machen uud ihr damit therapeutische Kraft zu geben, so können wir mit Hilfe eines kleinen Quantums Radium, welches bekanntlich nichts von seiner Kraft einbüsst, beliebige Mengen Watte radioaktivieren, um sie alsdann zu therapeutischen Zwecken zu verwenden.

Naturw. mediz. Verein in Strassburg. 1903. 19. Juni.

Naunyn spricht **über die Bedeutung der Röntgenuntersuchung in der Diagnose innerer Krankheiten** und demonstriert speziell Photogramme, welche die Bedeutung des Ca-Gehaltes der Gallensteine für die Erkennbarkeit im Röntgenbild zeigen (wie er dasselbe bereits 1900 auf dem internationalen Kongress demonstriert hatte). Auf der Klinik gelang es mehrfach in Fällen, in denen nachher bei der Operation Steine gefunden wurden, Schatten in den Gallenblasengegenden zu sehen, welche auf Steine bezogen werden konnten, doch waren dies immer Ca-arme Steine und da die dicke menschliche Galle ebenso undurchgängig ist für Röntgenstrahlen wie solche Ca-arme Steine, so glaubt Naunyn, dass das, was man da gesehen hatte, nur die Galle und nicht die Steine waren. Werner (Hamburg).

Ärztlicher Verein Hamburg. 1. November 1904.

Albers-Schönberg demonstriert einen Patienten mit **ausgedehntem Concroid der Nase.** Der Patient wurde im Röntgen-Institut des Allgemeinen Krankenhauses St. Georg behandelt. Die Entfernung der Geschwulst auf chirurgischem Wege war nicht mehr möglich. Im ganzen wurde 33mal à 6 Minuten bestrahlt. Der Abstand der Röhre betrug ca. 30 cm. Zur Anwendung gelangte das Verfahren des Vortragenden, welches im Gebrauch der Kompressionsblende zu therapeutischen Zwecken besteht. Es wurden Müllersche Wasserkühlröhren benutzt und dieselben mittelst eines 80 cm-Induktor und Wehnelt-Unterbrecher betrieben. Das Resultat ist ein vollkommen gutes, die Geschwulst ging ausserordentlich schnell zurück, ohne das es zu einer nennenswerten Reaktion durch die Bestrahlung gekommen war. Der kosmetische Erfolg ist ein vorzüglicher. Mit Ausnahme einiger Substanzdefekte zeigt die Nase ein völlig normales Verhalten. An Stelle der Geschwulst hat sich eine feine, weissliche, glatte Haut gebildet, welche stellenweise von erweiterten Gefässen durchzogen ist. Im Augenwinkel befindet sich noch eine kleine, etwa erbsengrosse Partie, welche zur Zeit der Demonstration nicht als völlig abgeheilt bezeichnet werden kann. Dieselbe wird noch weiter bestrahlt. Vortragender spricht sodann über die Theorie der Heilung oberflächlicher Carcinome mittelst Röntgenstrahlen. Er betont die spezifische Wirkung der Strahlen auf das carcinomatöse Gewebe und wendet sich gegen die Ansicht, dass die Wirkung der Röntgenbestrahlung identisch mit der Wirkung von Ätzungen etc. sei. (Autoreferat.)

Vereinigung der Sanitätsoffiziere des IX. Armeekorps in Altona. Sitzung vom 20. Febr. 1904.

Brinkmann. **Über Osteombildung des Oberschenkelknochens nach Hufschlag.** Ein Kanonier erhielt am 20. Oktober 1903 einen Hufschlag gegen die Mitte der Aussenseite des rechten Oberschenkels. Nach völligem Schwinden der ersten nicht sehr bedeutenden schmerzhaften Schwellung begann etwa nach 14 Tagen unter mässigen Beschwerden erneute Anschwellung des Oberschenkels in der Gegend der Verletzung; die Anschwellung nahm allmählich unter Steigerung der Beschwerden zu. Bei der Krankmeldung Anfang Dezember wurde eine dem Oberschenkelknochen fest aufsitzende, gleichmässig knochenharte, etwa 14 cm lange und 8 cm breite Geschwulst festgestellt, über welcher die Muskulatur frei beweglich war; die umgebenden Weichteile, insbesondere die benachbarten Lymphknoten, zeigten keinerlei entzündliche Reaktion. Die Geschwulst veränderte sich von da ab nicht merklich. Die Mitte Dezember im Garnisonlazarett Altona vorgenommene Durchleuchtung ergab einen dem Oberschenkelknochen unmittelbar und breit aufsitzenden Knochenschatten von 14 cm Länge und 3 cm Höhe. Auch fernerhin trat eine merkliche Veränderung der Geschwulst nicht mehr ein. Es handelte sich also um Bildung eines Osteoms von sehr erheblicher Grösse nach verhältnismässig geringfügiger stumpfer Gewalteinwirkung auf den Knochen; charakteristisch ist — gegenüber Myositis ossificans, Periostitis und ähnlichem — das selbstständig einsetzende Wachstum lange nach der Verletzung und dem Abklingen der ersten Reaktionserscheinungen an den mit betroffenen Weichteilen, wodurch der Geschwulstcharakter offenbar wird. Von einer Operation wurde wegen Befürchtung eines Rezidivs abgesehen. — Auf die Seltenheit dieser Affektion hatte kurz vor der Aufnahme des Kanoniers Professor König-Altona hingewiesen, der im ärztlichen Verein Hamburg einen ähnlichen Fall aus dem Altonaer Krankenhause vorstellte. In der Literatur fänden sich nur noch 5 Fälle (zusammengestellt in Band 33 von Bruns Beiträgen zu klinischen Chirurgie Seite 556). Werner (Hamburg).

Ges. der Charitéärzte.

Pels Leusden. Bei einem Fall von **Lupus** der Hand gab Röntgen-Finsen-Behandlung keinen Erfolg, mikroskopisch war kein auf Heilung hinweisender Vorgang zu entdecken; bei einem Fall von Gesichtslupus trat während der Behandlung ein Sarkom auf, bei einem Fall von **Hautkrebs** des Gesichtes entwickelten sich Drüsenmetastasen. (Wieviel Fälle sind ausser diesen drei mit Erfolg behandelt? Ref.)

Ver. deutscher Ärzte in Prag.

Eckstein: hat bei einem $5^1/_2$ Monate alten Kind eine **Teleangiektasie** mit Radiumbromid beseitigt. Anwendungsweise: Die Radiumkapsel mit Gewicht auf die ergriffene Stelle gedrückt. Dauer 8 Minuten Tynische Reaction. Heilung mit flacher, weisser Narbe.

Freie Ver. der Chirurgen Berlins, Sitzung 9. 5. 1904.

Immelmann spricht über Darstellung von **Nieren- und Uretersteinen,** die jetzt bei über Erbsengrösse stets gelingt. Er befolgt dabei die von Albers-Schönberg gegebenen Vorschriften unter Benutzung von dessen Kompressionsblende.

Mühsam. **Röntgendermatitis.** Hat durch mikroskopische Untersuchung eines wegen Röntgenulcus amputierten Fingers in den Gefässen desselben sehr starke Auflockerung der Intima (Eudarteriitis obliterans) gefunden, ebenso wie Gassmann, jedoch keine Vacuolenbildung dabei beobachtet wie jener. Die Prognose der entwickelten Geschwüre ist sehr ungünstig, Prophylaxe ist das einzige Mittel ihr Entstehn zu verhindern.

Levy-Dorn beschreibt eine **Bleikiste** in die die Röhre eingeschlossen ist, vorne befindet sich eine Öffnung für einen Schieberahmen, in den alle möglichen Blenden, auch Compressionsblenden, eingesetzt werden können, während durch Bleiglasfenster der Betrieb der Röhre beobachtet und durch eine andere seitliche Öffnung, die beliebig verschliessbar ist, an einem Testobjekt (Knochen) die Qualität der Strahlen geprüft werden kann. Wegen der Schwere des Kastens (50 kg.) ist er mit einer Schraube einstellbar, die durch ein Räder- und Kettenwerk betätigt wird. Die Bleikiste steht fest, der Untersuchungstisch wird dagegen an sie heran gefahren. . . . . p.

The London Roentgen Society. 1904. 7. April.

Philipps zeigte verschiedene mit **Radium** und **Polonium** erzeugte Bilder.

Miller demonstrierte Blondolets **N-Strahlen.**

Gardiner: Radiographien von Mumien aus den Sammlungen des British Museum. Durch die Durchleuchtung kann man ganz gut das Alter der **Mumien** bestimmen.

Deau zeigte **Röntgenröhren** zu therapeutischen Zwecken. Die Neuerung besteht darin, dass die Röhre selbst mit einer dünnen Bleikapsel umgeben wird, in die kleine Löcher geschnitten werden können, die dann durch eine sterilisierbare Glasröhre auf die zu bestrahlende Hautfläche gerichtet werden können.

5. Mai. Vezey: **The Rœntgen Society**: its past work and future prospects.

Glew: **Some Experiments with Alpha Rays.**

Harris: **The Rœntgenrays.** Vortr. giebt einen interessanten summarischen Überblick über seine Erfahrungen an 3000 Fällen in sechs Jahren. Er hat nie Schädigungen gesehen unter Beobachtung folgender drei Kautelen: 1. So kurz als möglich zu exponieren, 2. nicht zu weiche Röhren zu benutzen und 3. möglichst weiter Röhrenabstand. Bei der Untersuchung von 294 auf **Nierensteine** verdächtigen Fällen hatte H. 50 positive Resultate. Siebenmal notierte er Fehldiagnosen: dreimal waren die Patienten sehr dick und fett, zwei Fälle hatten Harnsäuresteine, die keinen deutlichen Schatten geben, zweimal wurde auf Grund eines positiven Schattenbefundes operiert, aber kein Stein gefunden. Schöne Untersuchungsresultate ergaben die ophthalmologischen und die zahnärztlichen Fälle. Die therapeutischen Erfolge unterscheiden sich nicht wesentlich von denen anderer Autoren: Sehr Gutes leisteten die X-strahlen in der Behandlung des **Keloid.** Keine wesentlichen Erfolge sah H. bei **Skirrhus Hypertrichosis, Sarcom** und **Lupus erythematodes.**

Société médicale des Hôpitaux de Paris. 1904. 10. Juni.

Béclère: **Un cas d'épithéliome végétant de la région temporo-maxillaire guéri par la radiothérapie.** Die Heilung des gänseeigrossen Cancroids, dessen Malignität durch histologische Untersuchung festgestellt wurde, erfolgte durch 13 Bestrahlungen im Laufe eines Vierteljahres. Hand in Hand mit der allmählich zur Vernarbung führenden Reaktion ging ein Nachlassen der zeitweise sehr erheblichen Schmerzen, und der Neigung zu Blutungen. Interessant ist bei dieser Beobachtung, dass der Kranke mehrfache mit kurzdauernden hohen Temperatursteigerungen einhergehende Anfälle von Gallenkoliken und Cholangitis durchzumachen hatte, die die Heilung wesentlich verzögern.

17. Juni. Béclère: **Guérison par la radiothérapie d'un sarcome du maxillaire supèrieur, récidivé après deux interventions chirurgicales.** Es handelt sich um ein sehr gefässreiches, kleinzelliges Sarcom, das nach viermonatlichem Bestehen einem 23jährigen Patienten zuerst zweimal operativ entfernt wurde. Die Bestrahlungen wurden etwa $^3/_4$ Jahr lang fortgesetzt, bald in kurzen, rasch aufeinander folgenden Sitzungen, bald in stärkeren Beleuchtungen in grösseren Intervallen kombiniert wurde diese Therapie mit subkutanen Arsen- und Chininjektionen. Das Resultat ist glänzend.

Werner (Hamburg).

Journallitteratur.

Münchener med. Wochenschrift. 1904. Nr. 35, 36, 37.

Rieder. **Radiologische Untersuchungen des Magens und Darmes beim lebenden Menschen.** Die radiologische Untersuchung des Magendarmkanals wird vorgenommen, indem den Speisen resp. dem Klysma Bismut. subnitr. beigemengt wird. Dieses schlägt sich aus den Speisen nicht nieder, sondern bleibt innig damit vermengt. Die Röntgenuntersuchung vermeidet die Fehler der Leichenuntersuchung: Verschiebung der natürlichen Lage der Organe. Die Durchstrahlungsrichtung ist dorso-ventral, die Röhre steht in Nabelhöhe. Magen. Man sieht seine Stellung, kann grosse und kleine Curvatur deutlich unter-

scheiden, ebenso den Pylorusteil, dessen Abgrenzung durch eine Furche vom übrigen Teile des Magens deutlich hervortritt. Ebenso ist eine incisura cardiaca in characteristischer Weise sichtbar, die den Magen gewissermassen in Vor- und Hauptmagen trennt. Die Cardia selbst ist radiologisch nicht abzugrenzen. Bei entsprechender Füllung kann man die Grösse des Magens feststellen, leichter und gefahrloser als durch Aufblähung und den anderen älteren Verfahren. Ferner ist die Motilität und der Einfluss von Tumoren u. a. pathologischen Zuständen zu beobachten, ebenso wie Geschlechtsunterschiede (Tiefstand des Magens häufiger und stärker beim Weib). Am Dünndarm lassen sich für gewöhnlich nur wenig Beobachtungen anstellen, da die cylindrische Form, der verdünnte Chylus und die starken peristaltischen Bewegungen einer Darstellung nicht günstig sind. Vorteilhafter für eine solche sind die Verhältnisse des Dickdarmes, dessen Haustren namentlich sich durch das Wismut deutlich hervorheben. Coecum und Colon ascendens sind deutlich erkennbar, in letzterem findet sich häufig eine Kotsäule, wenn andere Teile des Dünn- und Dickdarmes bereits leer sind. Das Colon transversum zeigt besonders deutlich die Haustren und ist vielfach erheblich gekrümmt, M, S, W, U, Vförmig, kann bis ins kleine Becken herabhängen. Durch wismuthaltige Einläufe wurde die bisher stets noch strittige Frage gelöst, ob Einläufe bis ins Coecum vordringen können, und zwar in bejahendem Sinn. Selbst ganz gewöhnliche, in Seitenlage beigebrachte Einläufe erreichen die Bauhinsche Klappe, Lageveränderungen der Darmschlingen sind dabei leicht zu sehn. Ein wesentlicher Fortschritt ist durch die Röntgenuntersuchung für die Beobachtung der Funktion erzielt, hauptsächlich der des Magens, während man am Dünndarm wenig davon wahrnehmen kann; die motorischen Vorgänge im Dickdarm dagegen lassen sich leicht feststellen. An den Umbiegestellen des Dickdarms sind stets Gasansammlungen zu erkennen. Die Röntgenuntersuchung ist ein Fortschritt in morphologischer und physiologischer Hinsicht und wird bei weiterem Ausbau mit Sicherheit noch Bedeutung für die praktische Medicin erlangen.

Deutsch. **Die Radiotherapie bei Gebärmuttergeschwülsten.** Vorläufige kurze Mitteilung über einen Fall von Uterusmyom, der wegen Operationsverweigerung mit R-Strahlen behandelt wurde. Unter 122 Bestrahlungen im Laufe von zwei Jahren ging der das ganze kleine Becken ausfüllende, bis handbreit über den Nabel reichende Tumor auf kaum Manneskopfgrösse zurück, das Becken wurde frei. Urinbeschwerden hatten schon nach der 12. Bestrahlung aufgehört, das Allgemeinbefinden war sehr gebessert. Günstig beeinflusst wurden noch andere Uterusmyome, ein Uterusmyom kompliziert mit Ovarialkystom, ein Uteruscarcinom (verjaucht, inoperabel). Die Blutungen bei Myom liessen während der Bestrahlung von selbst nach. Bei allen Myomkranken traten ähnliche Symptome auf wie bei Schilddrüsenbehandlung des Kropfes (Herzklopfen, Reizbarkeit u. a. nervöse Erscheinungen), die bei Aussetzen der Bestrahlung bald schwanden. Die angewandte Technik ist nicht mitgeteilt. . . . . p.

Presse medicale 1904 Nr. 67.

Aubertin-Bauchard **Therapeutische Notizen** teilen in der Presse médicale 1904 Nr. 67 Beobachtungen bei Behandlung von Leukämie mit Röntgenstrahlen mit, besonders die Blutveränderungen sind angegeben. Nach jeder Sitzung nimmt die Zahl der weissen Blutkörperchen stark zu, um nachher wieder abzunehmen und zwar unter die Zahl der vor der Bestrahlung vorhandenen. Nach längerer Zeit nimmt die Zunahme bedeutend ab, als endgültiges Ergebniss bleibt die bedeutende Abnahme der weissen Blutkörperchen, die schon besteht, ehe die Milzschwellung nachgelassen hat.

Deutsche med. Wochenschrift. 1904. Nr. 35 u. 36.

Köhler. **Frühreaktion nach Röntgenbestrahlung.** (Zu dem gleichnam. Art. von Dr. H. E. Schmidt in Nr. 20 ders. Wochenschr.) K. kommt auf Grund seiner Beobachtungen zu dem Schluss, dass die „Frühreaktion" überhaupt keine Wirkung der R-Strahlen sondern eine nur durch die von der Röhre ausstrahlende Wärme erzeugte Hyperämie ist. Beweis: Die sogen. Frühreaktion kommt zu stande hauptsächlich nach längerer Bestrahlung bei kurzem Röhrenabstand, besonders bei weichen Röhren. Hierbei wird die Röhre meistens erheblich warm, während bei harten Röhren, vorausgesetzt, dass sie keinen zu dünnen Antikathodenspiegel haben, die Erwärmung geringer ist. Bestrahlt man mit sehr weicher Röhre, deren Antikathode mit Wasser gekühlt ist, so bleibt „Vorreaktion" aus, trotz späterer starker Dermatitis; bestrahlt man mit harter Röhre, deren Antikathodenspiegel dünn ist und die Hitze nicht ableitet, so tritt „Vorreaktion" auf.

1. Die „Vorreaktion" ist abhängig von der Beschaffenheit des Antikathodenspiegels, nicht vom Härtegrade der Röhre. 2. Sie steht mit der eigentlichen Wirkung der R-Strahlen in keiner Beziehung. 3. Sie ist reine Wärmewirkung. Einen Wert hat diese Hauthyperämie vielleicht durch die Wärme aber nicht in therapeutischer Beziehung, nähere Versuche über Einwirkung der R-Strahlen auf erwärmte Haut sind erst noch anzustellen.

Berliner klinische Wochenschrift. 1904. Nr. 29.

Spiethoff. **Beitrag zum therapeutischen Wert der Dreyerschen Sensibilisierungsmethode.** Eine Nachprüfung der von Dreyer angegebenen, von Neisser und Halberstädter warm empfohlenen

neuen Methode an der Klinik von Lassar hat so wenig günstige Resultate erzielt, dass der Verf. die Ergebnisse seiner Bemühungen als vollkommen negative bezeichnet. Es handelt sich bekanntlich um die Unterstützung der Finsen-Behandlung des Lupus durch vorausgehende subkutane Injektionen von 1‰ Erythrosinlösungen in die tiefen Schichten des lupösen Gewebes. Nach 2—3 Stunden folgt dann eine 20—30 Minuten währende Finsen-Bestrahlung. Das Verfahren ist ungemein schmerzhaft und erfreut sich schon aus diesem Grunde kaum der Beliebtheit bei den Patienten. In keinem der Versuchsfälle erwies sich die Dreyersche Methode der einfachen Finsen-Methode überlegen. Ebensowenig wurde der therapeutische Erfolg rascher erzielt: Kurz die Sensibilisierungsmethode scheint weder zu einer zeitlichen Abkürzung noch zu einer Steigerung der Wirkungsfähigkeit der Finsen-Behandlung geeignet zu sein.

Nr. 32. Lammers. **Ein Fall von Schenkelhalsfraktur beim Kinde.** $4^1/_2$ Jahre alter Knabe kommt zum Arzt, weil er hinkt. Linkes Bein in leichter Flexion, Auswärtsrotation und Abduction. Schenkelkopf an normaler Stelle. Verkürzung um 1 cm. Die Diagnose war erst durch das Röntgenbild zu stellen. Der Schenkelhals erscheint verkürzt, der Schenkelschaft ist etwas in die Höhe geschoben, aus der unteren Hälfte des Schenkelhalses ist ein dreieckiges Stück herausgebrochen. Knochenbrüche, welche zwischen Kopf und Schenkelschaft, sodann zwischen letzterem und dem dreieckigen Bruchstücke verlaufen, zeigen die Heilung. Derartige Frakturen sind sehr selten, ihre Diagnose ohne Röntgenaufnahme wohl kaum zu stellen. Verf. glaubt, wenn man regelmässig hinkende Kinder, bezw. Kinder, die auf die Hüfte gefallen sind und bei denen die Diagnose nicht ganz klar ist, durchleuchten wird, würde man auch diese Bruchform häufiger beobachten können. Wichtig ist die möglichst frühzeitige Erkennung wegen der einzuleitenden Therapie, die übrigens auch dann noch oft genug im Stich lässt.

Nr. 34. Köhler. **Wichtiger Röntgenbefund bei Schrotschuss ins Auge.** In Bd. 6. Seite 190 der Fortschritte hat Verf. seinerzeit eine Methode angegeben, durch die man unterscheiden kann, ob ein ins Auge eingedrungener Fremdkörper innerhalb oder ausserhalb der Orbita lagert. Er macht zwei Aufnahmen der Orbita während verschiedener Blickrichtungen der Bulbi. In dem jetzt beschriebenen Falle fand sich ein Schatten, der bei veränderter Blickrichtung seinen Ort wechselte. Das Schrot musste also im Augapfel sitzen. Trotzdem war der Augenspiegelbefund negativ. Dieser Widerspruch ist dadurch erklärt, dass man annimmt, dass der Fremdkörper in der äusseren Hälfte der Bulbuswandung in der Gegend des Eintrittes des Sehnerven sitzt, eine Gegend, die man mit dem Spiegel natürlich nicht sehen kann. Werner (Hamburg).

Wiener klin. Wochenschrift. 1904. Nr. 28.

Herrmann und Pesandorfer. **Radioaktivität der Karlsbader Thermen.** Es lag nahe, die Radioaktivitätsprüfung, die schon bei einer Reihe bekannter Quellen ausgeführt ist, auch bei den Karlsbader Quellen vorzunehmen. In einer vorläufigen Mitteilung skizzieren die Verff. das Resultat ihrer Untersuchungen. Während bei Sprudelwasser, Sprudelstein, Sinter, Sprudelsalz und Sprudellauge keine Einwirkung auf die photographische Platte konstatiert werden konnte, ergab die Untersuchung das der Hauptmenge nach aus Kohlensäure bestehenden Quellengases positive Ergebnisse. Wurde das Quellengas von Ozon und Kohlensäure befreit, so war die Wirkung noch deutlicher. Mit dem von Geitel verbessertem Aluminiumplättchen-Elektroskop ausgeführte Versuche bewiesen gleichfalls die Radioaktivität des Quellengases. Innerhalb 3—4 Tage nimmt die Aktivität des Gases bedeutend ab, d. h. die Beeinflussung der photographischen Platte, die Fähigkeit die Luft zu ionisieren und leitend zu machen. Die charakteristische Abnahme der Radioaktivität weist daraufhin, dass die dem Sprudel entströmende Exhalation neben der 92,2% betragenden Hauptmasse von Kohlensäure eine nicht unbedeutende Menge Emanation enthält. Die Verff. meinen, mit feineren Methoden würde der Nachweis der Radioaktivität des Wassers selbst gelingen.

Nr. 30. von Schumacher. **Ein Fall von sekundärer Syndaktylie an den Zehen.** Die Syndaktylie betrifft die drei ersten Zehen des linken Fusses einer Frau mit sonst gesunden Gliedmassen. Verf. giebt eine ausführliche Beschreibung der Abnormität mit Illustrationen des Röntgenbildes, sowie des präparierten Fusses. Er charakterisiert die Missbildung als eine exogene, sekundäre, partielle, distale Syndaktylie.

Nr. 34. Frank. **Wirbelerkrankung bei Tabes dorsalis.** Ein 55jähr. Tischler, der früher immer ganz gesund gewesen, namentlich keine Lues durchgemacht hat, erlitt im Juli 1902 ein geringfügiges Trauma in der Kreuzgegend, ohne weitere Folgen davon zu verspüren. Ein Jahr später traten tabische Symptome auf: lanzinierende Schmerzen. Parästhesien, Blasenstörung, leichte Gangstörung und transitorische Diplopie. Die Untersuchung im Sept. 1903 ergab das Fehlen von luetischen Erscheinungen. Pupillen myolisch und lichtstarr; Analgesie beider Nervi ulnares; Fehlen der Patellar und Achillessehnenreflexe. Incontinentia vesicae et alvi, keine Ataxie. Der Kranke zeigt eine vornübergebeugte Haltung, eine Kyphoskoliose im Brust-Lendenwirbelsegment und einen Knochentumor neben der Lendenwirbelsäule. Es wurde von der Lendenwirbelsäule mittels Kompressionsblende ein umschriebenes Stück radiographisch aufgenommen. Auf dem Bilde zeigen der 2. und 3. Lendenwirbel

ein ganz anderes Bild als der 4. und 5. Die letzteren erscheinen fast vollkommen normal; doch verglichen mit normalen Bildern zeigt sich der Schatten eigentümlich aufgehellt und die Umrisse ziemlich scharf. Der 2. und 3. Lendenwirbel dagegen sind nicht in allen ihren Einzelheiten zu sehen und geben einen viel dunkleren Schatten. Bandscheibe zwischen 3. und 4. Wirbel scheint intakt. Neben dem 2. und 3. Wirbel erkennt man eine knöcherne Exostose, welche etwa $1^1/_2$ cm hoch erscheint und 1 cm nach links vorspringt, die Spitze hakenförmig nach oben kehrt und mit einer Synostose des 2. und 3. Wirbels einherzugehen scheint. — Die Frage, ob das Trauma die Veranlassung zur Tabes gegeben hat, glaubt Verf. verneinen zu müssen. Er nimmt vielmehr an, dass es sich um eine der tabischen Arthropathien handelt, deren Studium neuerdings durch die Röntgendurchleuchtung schon manche Förderung gefunden hat. Wichtig ist es jedenfalls in vielen Fällen von Erkrankung des Nervensystems eine systematische Wirbelsäulendurchleuchtung vorzunehmen, eine Forderung, die schon von v. Leyden erhoben ist.

Wiener klinische Rundschau. 1904. Nr. 26.

Schüller und Robinsohn. **Die röntgenologische Untersuchung der Schädelbasis.** Die Anfertigung brauchbarer Röntgenbilder der Schädelbasis und die richtige Deutung derselben unterliegen namhaften Schwierigkeiten. Und doch können alle Teile der Schädelbasis zur Darstellung gelangen, nur bedarf es dazu einer ganzen Reihe in verschiedenen Durchleuchtungsrichtungen angefertigter Aufnahmen. Die Verfasser unterscheiden vier Gruppen: die frontalen, sagittalen, axialen und schrägen Aufnahmen und geben eine detaillierte Beschreibung der Schattenverhältnisse, die in diesen Richtungen zur Kenntnis des Beobachters kommen. Bei den Aufnahmen in schrägen Durchmessern beschreiben die Verff. eine Reihe typischer Bilder. Die praktische Verwendbarkeit dieser Methode zeigt sich besonders bei der Untersuchung von Missbildungen, von Form- und Grössenanomalien des Schädels und ferner bei den destruktiven und hyperostotischen Prozessen an der Schädelbasis. Schliesslich gaben auch Verletzungen Anlass zur Durchleuchtung.

Deutsche militärärztliche Zeitschrift. 1904. Nr. 8. August.

Regling. **Seltener Fall von Ulnarfraktur.** Sind schon isolierte Brüche der Elle durch indirekte in der Längsrichtung wirkende Gewalt (z. B. Fall auf die Hand) nicht häufig, so gehören solche durch gewaltsame Torsion (Pro- oder Supination) zu den grössten Seltenheiten. In diese Kategorie gehört der beschriebene Fall: ein Soldat fühlt beim Heben eines Tränkeimers auf die Krippe plötzlich einen starken Schmerz im Vorderarm, kann sofort den Arm nicht mehr gebrauchen. Keine sicheren Frakturzeichen. Die Ulna war mit Erhaltung des Periosts gebrochen, was sich besonders nach Auftreten des Kallus im Röntgenbild nachweisen lies.

Archiv für Kinderheilkunde. Bd. 38. Heft III/IV.

Lehndorff: **Röntgenbefund bei Barlow'scher Krankheit.** Es handelt sich um einen mit fabrikmässig sterilisierter Milch ernährten achtmonatlichen Knaben, der mässig anämisch und rhachitisch und durch Krankheit herabgekommen war. Er bekam allmählich zunehmende, höchst schmerzhafte, derbe Anschwellungen der Diaphyse. Die Probepunktion ergiebt periostale Hämatome. Die Diagnose des Morb. Barlow wird durch die Therapie bestätigt. Nach fünf Wochen tritt Heilung ein. Das Röntgenbild zeigt den Oberschenkel in seiner unteren Hälfte verbreitert, parallel mit dem unteren Femurende einen Schatten, der, scharf an der Diaphysengrenze beginnend, in einer konvexen Linie verläuft und an der Stelle der grössten Verbreiterung den Knochenschatten um 8—10 mm überschreitet. Ähnliche Veränderungen bestehen an beiden Unterschenkelknochen. Unterhalb des dunkelen, leicht zackigen Schattenstreifens findet sich eine ca. 3 mm breite, beiderseits unscharf begrenzte Zone, wo eine deutliche Aufhellung des Knochenschattens wahrzunehmen ist. Diesen wichtigen Befund erklärt L. dahin, dass das durch Blutung abgehobene Periost, seine osteogenetische Funktion geltend machend, junge neue Knochenbälkchen bildet und weiter, dass echte Diaphysenfrakturen vorhanden sind. Er weist jedoch selbst darauf hin, dass Ähnlichkeit mit Befunden an syphilitisch erkrankten Röhrenknochen die differential-diagnostische Bedeutung abschwächt. Werner (Hamburg).

Anatomische Hefte. 25. Bd. H. 77.

Zuppinger: **Die aktive Flexion im unbelasteten Kniegelenk.** Verf. hat sehr umfangreiche und eingehende mathematische und kinematische Untersuchungen angestellt, zur Lösung der Frage, welcher Art von Gelenken das Kniegelenk angehört. Röntgenographie ist als Hilfsmittel dabei verwandt, ihre Ergebnisse sind in Form von Umrisszeichnungen auf zwei Tafeln wiedergegeben. Gesamtergebnis: 1. Die aktive Flexion im Kniegelenk inklusive Schlussrotation ist zwangläufig, jedoch ist die Zwangläufigkeit nicht streng. 2. Das Knie ist kein konaxiales Gelenk, d. h. die Relativbewegungen der Tibia sind von denen des Femur verschieden. 3. Die Flexionsbewegung setzt sich im medialen wie im lateralen Gelenke zusammen aus einer Rollung und nachfolgenden Gleitung der Tibia längs der Femurkondylen. 4. Die Rollung im lateralen Gelenk ist grösser als im medialen, daraus ergiebt sich die Schlussrotation. 5. Die Polbahnen für die Rollbewegungen sind die vorderen Partien der tibialen und femoralen Gelenkprofile.

für die Gleitbewegungen die Evoluten der Femurkondylen mit ihrer Tangenten-Achse für die Rotation gehen durch die hintere, äussere Partie der tibialen Gelenkfläche. 6. Der Zwanglauf wird durch die jeweils gespannten Bänder dirigiert. 7. Diese Bänder werden durch die Form der Gelenkprofile in Spannung gehalten. 8. Die Gelenkknorpel und Menisken sind die Druckorgane, die Correlata der Bänder, welche Zugorgane sind. 9. Die Hemmung der Extension erfolgt der Hauptsache nach durch Anschlag, die der aktiven Flexion durch Annäherung an den toten Punkt. 10. Auswärtsrotatoren für die Schlussrotation giebt es am Knie nicht. 11. Die Patella vergrössert das statische Moment der Extensoren. . . . p.

Elektr. Echo XVII. 32. 1904.

Otto: **Röntgenstrahlen im Dienste der Kabelfabrikation.** Diese Strahlen sind für die Bedürfnisse der Technik, nämlich für die Feststellung von Fremdkörpern in der Isolierschicht der Kabel, nutzbar gemacht worden. Der dazu benutze Apparat enthält alle die nötigen Teile, ausser der Hauptstromleitung, den Funkeninduktor, den Kondensator, den Unterbrecher mit dem Motor und den Schieberrheostaten für denselben, den für die Regulierung des Primärstromes nötigen Widerstand und endlich die Röntgenröhre und den Durchleuchtungsschirm. Beim Gebrauch wird das Kabel unter dem Leuchtschirm hergezogen, wobei das Licht der Röhre jede Unregelmässigkeit und Verunreinigung in der Isolierschicht im Bilde auf dem Schirme wiedergiebt.

Electr. World a. Eng. 44 S. 290. 1904.

E. Fleischmann-Aschheim: **Röntgenstrahlen-Praxis in San-Francisco.** Es ist bekannt, dass das Glas für die X-Strahlen undurchsichtig ist — im grösseren oder kleineren Grade von der Dicke der Platte abhängig — aber diese Eigenschaft war noch nicht in der Praxis angewandt. Die Metalle wie Blei, Aluminium, Eisen, Kupfer sind zwar für die X-Strahlen undurchsichtig, aber die Glasplatte hat ausser der Eigenschaft den Operateur vor der schädlichen Wirkung der X-Strahlen zu schützen, noch die wesentliche Eigenschaft, dass sie das ungestörte Einsehen auf das operierte Objekt und auf die X-Strahlenröhre, zum Zwecke der Prüfung der Strahlenintensität, erlaubt. Man benutzt dazu einen Glasschirm von ohngefähr 2 engl. ft. Breite und $5^1/_2$ engl. ft. Höhe, den man beim Operieren, wenn möglich, zwischen den Operateur und die X-Strahlenröhre hinstellt; die exponierten Hände sind durch die Gummihandschuhe geschützt. Ein solcher Glasschirm kann ebensogut in der Radiotherapie wie in der Radiographie benutzt werden. F. B.

Brit. med. journ. 1904. 11. Juni.

M. H. Mc. Leod. **The therapeutic value of Thorium and Radium.** Verfasser beschreibt eine Anzahl von Apparaten zur Anwendung des Radiums. Den grössten Erfolg sah er bei kleinen Ulcera rodentia; sind diese Geschwüre grösser als ein Markstück, so zieht er die Behandlung mit Röntgenstrahlen vor, da man rascher damit vorwärts kommt. Gelegentlich verlieren aber die Röntgenstrahlen ihre Wirkung, so dass kein weiterer Fortschritt zu bemerken ist; in diesen Fällen empfiehlt sich die Weiterbehandlung mit Radium. Epitheliome werden weniger gut beeinflusst, hier empfiehlt sich am meisten die Exzision. Lupus reagiert sehr gut, doch ist die Behandlung vor der Hand kaum durchführbar, da man zu wenig Radium besitzt, um grössere Herde gleichzeitig behandeln zu können. Man kann es aber gut mit der Finsenmethode kombinieren, da man mit dem Radium schwer zugängliche Stellen, wie die Nasenschleimhaut, die Augenlider etc., leicht behandeln kann. Bei Lupus verrucosus wirkt Radium besser als die Finsenmethode. Bei Lupus erythematodes wurde kein Erfolg erzielt. Man soll lieber unter- als überexponieren, da stärkere entzündliche Reaktion leicht zur Bildung hartnäckiger Geschwüre führt. Thorium, das in grossen Mengen angewendet wurde, blieb erfolglos.

The Lancet. 1904. April 16.

H. G. Plimmer: **Krebsbehandlung mit Radiumbromid.** An 17 Kranken des Krebs-Hospitals in London stellte Plimmer seine therapeutischen Versuche mit 30 mmg Radiumbromid an. In allen Fällen war die Diagnose Carcinom durch mikroskopische Untersuchung der primären Geschwulst oder einer Metastase sichergestellt. Die Expositionszeit variierte zwischen 5 und 20 Minuten. Die das Radium enthaltende Kautschukkapsel wurde direkt an den Krebsknoten angelegt. Nach der einmaligen Bestrahlung wurden die Fälle durch einen ganzen Monat hindurch nicht untersucht. Nach dieser Zeit war in allen Fällen der Effekt negativ, entweder war gar keine Veränderung nachzuweisen, oder ein Anwachsen der Geschwulst. Eine Bestrahlung von zehn Minuten war in der Regel hinreichend, nur auf der Haut Blasen und später Schorfe zu erzeugen. Unter den Schorfen erschienen langsam heilende Ulcerationen. Das Radium hatte überdies keinen Effekt in Bezug auf die Besserung der Schmerzen. Von drei Kranken, die mit Radium behandelt worden waren und bald starben, wurden die Knoten exstirpiert und einer genauen mikroskopischen Untersuchung unterzogen. In keinem Falle konnte eine Veränderung in den Carcinomzellen oder in dem Bindegewebe nachgewiesen werden. Bloss eine Rundzelleninfiltration des subkutanen Gewebes an den Stellen, die bestrahlt worden waren, kam zur Beobachtung. Der Umstand, dass Apolant in Ehrlichs Laboratorium einen sehr günstigen Einfluss auf die rasch wachsenden Impfcarcinome bei Mäusen konstatierte, und das Exner in Wien rapid wachsende Melano-Sarcomknoten

mit günstigstem Erfolge bestrahlt, führt Plimmer zu der Ansicht, dass Radiumbestrahlungen nur bei jungen, rasch wachsenden Zellen erfolgreich angewendet werden, während ältere Zellen, speziell solche, die von Bindegewebsschichten überzogen sind, weniger leicht beeinflusst werden können.

Scott. med. and surg. journ. 1904. Febr.

W. A. Jamieson: **On the treatment of various forms of cutaneous disease by the X-rays and light.** Dass die X-Strahlen keine direkt tödliche Wirkung auf die Mikroben ausüben, geht unzweideutig aus den Erfolgen bei der Behandlung der Sykosis hervor. Da die Strahlen die Eigenschaft haben, eine Trennung des Haares von der Papille zu veranlassen und sein Wachstum und sein Wiedererscheinen zu verhindern, wenigstens für eine Zeit, so töten sie nur die Staphylokokken, indem sie ihnen den durch die Haare und ihre Scheiden gelieferten Nährboden entziehen und die Follikel entleeren. Bei der Sykosis ist die Vitalität der Staphylokokken nicht völlig aufgehoben, solange Pusteln an den Stellen wieder erscheinen, an welchen junge Haare wieder wachsen. Beim Favus dagegen gilt als bestes Mittel die Epilation, und die X-Strahlen unterstützen ihre Wirkung. Von selbst vermögen sie dem Achorium kein Ende zu setzen. Die bakterizide Wirkung beim Lupus kann am besten durch die hervorgerufene Phagocythose erklärt werden. Die Bazillen sind nur gering an Zahl und in den Knötchen verstreut. Sie werden leicht in Mitleidenschaft gezogen, wenn die polynukleären Leukocyten an Zahl und Aktivität zunehmen. Bei Mycosis fungoides und Ulcus rodens haben wir es mit keiner bakteriellen Krankheit zu thun, wenigstens sind die sie veranlassenden Organismen noch nicht isoliert. Die hervorragende Wirkung der Strahlen bei diesen beiden Krankheiten scheint nur durch die Fähigkeit bedingt zu sein, welche die Strahlen besitzen, um abirrende Zellen der Kontrolle des trophischen Nerven wieder zu unterwerfen.

Med. news. 1904. Febr. 20.

Skinner: **Two cases of severe X-ray necrosis, presenting some unusual features.** Den beiden mitgeteilten Fällen ist gemeinsam, dass die Nekrose auffallend lange Zeit nach Aussetzen der Röntgenbestrahlung auftrat, einmal nach fünf, das andere Mal nach sechs Monaten. Die voraufgegangene Behandlung war sehr lange ausgedehnt worden — 75 Sitzungen in 9 Monaten resp. 115 in 14 Monaten. Bemerkenswert ist noch, dass im zweiten Falle die Nekrose eingeleitet wurde durch Auftreten mehrfacher kleiner subkutaner Blutextravasate.

Glasgow med. journ. 1904. Juni.

Sloan: **Note on the X-ray treatment of cancer.** Verf. spricht sich auf Grund seiner Erfolge an drei Fällen (Carcinom der Scheide der Brustdrüse und des Blinddarmes) dahin aus, dass mit den X-Strahlen in gewissen Fällen noch Erfolge erzielt werden können, wo alle anderen Mittel im Stiche lassen. Doch kommt es zuweilen zu heftigen Schmerzen und zu Geschwürsbildung, so dass grosse Vorsicht geboten ist. Von den drei Fällen des Verf. wurden zwei wesentlich gebessert, keiner geheilt.

Werner (Hamburg).

Archives of the Rœntgenray. No. 48—50.

Lodge: **High frequency and radium.** Ein Vortrag über die Entstehung der Hochfrequenzphänomene, der von vorzüglicher Übersichtlichkeit und Klarheit ist. Zahlreiche schematische Abbildungen verdeutlichen die angeführten Thatsachen aufs Beste. Zu eingehendem Referat sind die Vorträge nicht geeignet.

Gamlen: **The treatment of some skin diseases with X-rays.** Er ist sehr enthusiasmiert von der Anwendung der R.-Strahlen bei chronischem, frischem und parasitärem Ekzem. Seiner Ansicht nach ist kein Fall von Ekzem, mag er noch so chronisch und andern Behandlungsarten unzugänglich sein, als unheilbar zu betrachten, ehe R.-Strahlen versucht sind. Er wendet weiche Röhren an, erzeugt mittelstarke Reaktion durch mehrere Bestrahlungen. Nach scheinbarer Verschlimmerung durch die Reaktion tritt nach deren Ablauf völlige Heilung ein. Nach dieser noch einige Bestrahlungen zur Befestigung des Resultates. Er hat bei keinem seiner Kranken innerhalb 14 Monaten Rückfall beobachtet. Die Behandlung dauerte zwei Monate. Ausführliche Krankengeschichten von Ekzem, Sykosis, parasitärem Ekzem. Abbildungen.

Gamlen: **A record of attempts to treat psoriasis by X-rays with an example.** Auch diese Krankheit ist sicher mit R.-Strahlen zu heilen, durch Anwendung gleicher Röhren und ähnlicher Dosen wie oben beschrieben. Ob Rückfälle entstehen, kann er wegen Kürze der Zeit nicht sagen. Krankengeschichte. Hochfrequenzentladungen gleichzeitig, abwechselnd mit R.-Strahlen verbessern das Ergebnis, allein sind sie wirkungslos.

Walsham: **On the diagnosis of partial pneumothorax by the Rœntgen-rays.** Die Diagnose des partiellen Pneumothorax ist oft sehr unsicher, wenn derselbe klein ist. Röntgenstrahlen lassen sie sicher stellen. An Stelle der Luftansammlung ist eine stark aufgehellte Stelle sichtbar. In seinem Fall bestand partieller Pneumothorax rechterseits, das Herz war stark verdrängt. Die Abbildungen zeigen die Verhältnisse sehr deutlich während des Bestehens der Affektion und nach Abheilung. Ursache war Tuberkulose, die sich durch Lungeninfiltrationen auf dem Bild kennzeichnet.

Journ. of the american medical association. 16. Juli bis 5. Aug. 1904. Vorträge von der 55. Jahresvers. der americ. med. assoc.

Pusey spricht über Natur und **therapeutische Anwendung des Radiums** und die damit erzielten Erfolge. Sein Vortrag ist eine Zusammenfassung der in der Literatur niedergelegten Erfahrungen. Eigene Versuche und Erfahrungen bringt er nicht. In therapeutischer Hinsicht ist bisher das Radium überschätzt worden.

Diskussion: Corlett-Cleveland betrachtet Radium (und Röntgenstr.) als Hilfsmittel bei der Finsenbehandlung des **Lupus** und berichtet über günstige Erfahrungen.

Schamberg-Philadelphia. Die Empfindlichkeit verschiedener Individuen gegen Radium ist sehr verschieden. Die von ihm ausgehende Energie ist weit geringer als die einer Röntgenröhre. (Die bis jetzt verwandten Mengen sind aber auch sehr klein! Ref.)

Bulkley-New York. Bei Hautkrankheiten ist Radium den Röntgenstrahlen unterlegen. Mit Erfolg wird es bei inoperabelen Geschwülsten von Hohlräumen (Mund, Oesophagus) verwandt. Führt Fälle an. Die einzelnen Radiumsalze sind ihrer Herkunft nach sehr verschieden wirksam, auch er nimmt aber eine verschiedene Empfänglichkeit für die Wirkung an. Versuche mit **Uran-** und **Thoriumsalzen** waren gänzlich ergebnislos.

Lieberthal-Chicago spricht über einen Fall von **Darierscher Dermatose.** Hier interessiert nur, dass allein die mit Röntgenstrahlen behandelten Teile (Gesicht) glatt und weich wurden, ohne dass die dunkle Färbung verschwand. Alle andern Behandlungsarten waren ergebnislos. Diskussion:

Bulkley-New York berichtet über eine Patientin, deren Handflächen und Fusssohlen sehr stark, bis zur völligen Unbrauchbarkeit, befallen waren. Durch kräftige Röntgenbestrahlung wurde die Affektion völlig zum Schwinden gebracht.

Allen-New York stellt einen Vergleich zwischen Licht-, Röntgen- und Hochfrequenzbehandlung an, wobei er auf eigener Beobachtung von 450 Fällen basiert. 1. In der grössten Mehrzahl der Hautaffektionen ist die Röntgenbehandlung den beiden andern überlegen. 2. Bei **Lupus** ist die Finsenbehandlung wirksamer. Vereinigung von Licht- und Hochfrequenzbehandlung hat ebenfalls gute Erfolge gegeben. 3. Bei **Krebs** ist die Röntgenbehandlung viel wirksamer als Lichtbehandlung. 4. Hochfrequenzentladungen sind genau dosierbar, nicht unangenehmer in der Anwendung als Finsenlicht und geben bei kleineren Affektionen durch Lupus, Hautkrebs, Lupus erythemathodes u. a. Hautkrankheiten schnellere und bessere Resultate als die beiden andern Verfahren. 5. Alle drei können unter Umständen zweckmässig vereinigt oder nach einander verwandt werden, je nach dem Stadium der Krankheit.

Diskussion: Corlett-Cleveland. Röntgen- und **Finsenlicht** sind die wirksameren Heilfaktoren.

Gottheil-New York betont die völlige Unschädlichkeit des Finsenlichtes.

Baum-Syracuse berichtet über einen Fall grosser **Ulceration am Hinterkopf** unbekannter Natur der durch R.-Strahlen zur Heilung kam. Auf der Narbe sollen nachher üppige Haare gewachsen sein, trotzdem in der Geschwürsfläche alle epithelialen Gebilde der Haut fehlten. (? Ref.) Ein Fall von Eiterhöhle nach **Bubo inguinalis**, die alle möglichen Eitererreger enthielt, wurde durch Einführen der Hochfrequenzelektrode in wenigen Tagen keimfrei. **Pruritus** des Scrotum wurde durch Hochfrequenzbehandlung schnell geheilt.

Schamberg-Philadelphia. Lupus wird oft sehr gut durch Röntgenstrahlen beeinflusst, aber nicht in allen Fällen.

Skinner-New Haven warnt vor Anwendung der R.-Strahlen gegen **Haarausfall.**

Currier-Detroit dagegen beobachtete stärkeres Wachsen der Haare nach R.-Behandlung wegen verschiedener Krankheiten.

Varney-Detroit. **R.-Verbrennungen** beugt er durch häufige und kurze Sitzungen vor. Ebenso verfährt

Bulkley. Dieser machte bei Behandlung von R.-Verbrennungen die besten Erfahrungen mit Überpinseln der Geschwüre mit 25% wässeriger Ichthyollösung. Hochfrequenzbehandlung wandte er mit Erfolg an bei Teleangiektasieen und juckenden Hautaffektionen.

Allen. Die Heilung von Röntgenverbrennungen zweiten und dritten Grades wird durch Hochfrequenzentladungen sehr günstig beeinflusst.

Pfahler-Philadelphia. Mitteilung von sechs Krankengeschichten. 1. 15jähriges Mädchen mit ausgedehntem Naevus im Gesicht mit Neigung zur Ausbreitung. Acht Bestrahlungen mit weicher Röhre, je zehn Minuten, brachten oberflächliche Verschorfung. Nach Abfall des Schorfes glatte, pigmentlose Heilung. 2. **Naevus** des halben Gesichts und der halben oberen Körperhälfte mit Arm. Nur die Hand wurde behandelt wie vorbeschrieben. Nach 36 Sitzungen in neun Monaten war die Färbung der bestrahlten Teile gleich der der gesunden Haut. Frost u. dgl. führen noch tiefere Färbung vorübergehend herbei. Das viel vorsichtiger (kleinere Dosen) behandelte Gesicht hat sich auch wesentlich gebessert. 3. **Gesichtslupus.** Befallen: Kinn, Lippen innen und aussen, Nase, Teil der Nasenschleimhaut.

Bestand fünf Jahr, vielfach ohne radikalen Erfolg behandelt. Weiche Röhre in 25 cm Entfernung, acht Minuten Bestrahlung. 13 Sitzungen in acht Wochen, später wöchentlich eine. 30 Sitzungen im Verlauf von acht Monaten führten zu völliger Heilung. 4. Krebs der Unterlippe bei 41jährigem Mann. Geschwulst von Walnussgrösse, ulceriert, beiderseitige Unterkieferdrüsen geschwollen, Operation verweigert. Unter 42 Bestrahlungen mit weicher Röhre wurde die Geschwulst wenig kleiner, dagegen verschwanden nach fünf Monaten die Drüsen. Schliesslich Operation, auch nachher noch Bestrahlung. Pf. ist der Ansicht dass bei Lippenkrebs Operation und Bestrahlung zusammen angewandt werden sollen. 5. Ulcerierte Flechte (morphea) bei 25jähriger Frau. Sie hatte aller Behandlung Trotz geboten. Mit R.-Bestrahlung (45) in acht Monaten Heilung. 6. Acne und Flaumbildung. Nach wiederholter Behandlung mit monatelanger Unterbrechung keine völlige Entfernung des Flaumhaares ohne Wiederkehr. Die Acne wird gut beeinflusst, bei der nötigen Vorsicht (Bleischutz der nicht behandelten Teile, milde Reaktion) ist die Behandlung ungefährlich.

Diskussion: Price-Scranton teilt einen Fall von Sarkomrecidiv (kleinzelliges Rundzellensarkom) mit, der durch Bestrahlung geheilt wurde. Heilung besteht noch jetzt nach 15 Monaten.

Allen-New York erzielte guten Erfolg mit R.-Bestrahlung bei Ichthyosis. . . . p.

New York and Philadelphia med. journ. 9. Jan. 1904.

S. Tracy. **Radium: induced radioactivity and its therapeutical possibilities.** Verf. hat in Verfolgung seines Radiumstudiums versucht, die Radioaktivität auf Medien zu übertragen, deren therapeutische Verwendung einfach und praktisch wäre; er fand, dass die Normalkochsalzlösung ein gutes Objekt dafür ist. Er ging in der Weise vor, dass er in eine Flasche mit Kochsalzlösung zwei hermetisch verschlossene Tuben mit Radiumbromid brachte, von denen die eine 1800000, die andere 950000 radioaktiver Substanz entsprach. Die Tuben blieben 24 Stunden in der Lösung, welch letztere dann erhebliche radioaktive Eigenschaften aufwies. Dies bewies Verf. dadurch, dass er auf zwei photographische Platten verschiedene Schlüssel u. s. w. legte, über welche er für je 24 Stunden die präparierte Flasche mit Kochsalzlösung hängte. Es wurden Bilder erzielt, die, wie die beigefügten Illustrationen zeigen, ganz den mit Röntgenstrahlen erzeugten entsprechen.

Die Wirkung der Lösung kann gesteigert werden durch Abbrennen von Magnesium in der Nähe, durch Entladen einer Leydener Flasche oder Exposition von ultravioletten Strahlen.

Die bisherige Anwendungsweise des Radiums direkt auf bösartige Geschwülste, Hautkrankheiten, Lupus u. s. w. erfährt dadurch eine bemerkenswerte Erweiterung, da hierdurch eine innere Anwendung der Lösung möglich erscheint, und so eine Bekämpfung der Infektionskrankheiten, der Geschwülste des Magendarmkanals u. s. w., eine Beeinflussung von Wundhöhlen durch Tränken der Gase mit der Lösung, die jedesmal leicht frisch herzustellen wäre, nicht unwahrscheinlich ist; auch könnte gleichzeitiger innerlicher Gebrauch von Chinin Fluorescenz auslösen und die Kombination mit Bestrahlung durch ultraviolettes Licht erhöhte Wirkung erreichen.

Inwieweit diese Ideen praktische Bedeutung haben, lässt sich vorerst nicht beurteilen; Verf. ist selbst mit den ersten Versuchen darüber beschäftigt, glaubt zwar günstige Beeinflussung zu sehen, kann aber noch nichts Definitives berichten. Werner (Hamburg).

Physik. med. Monatshefte 1904. Heft 5 und 7.

Hans Curschmann: **Zur Radiologie der Heilungsvorgänge bei unkomplizierten Pneumothorax.** Die Arbeit, welche der Poliklinik der II. Medicinischen Klinik in Berlin entstammt, schliesst sich an die Arbeiten von Holzknecht und Kienboeck über die Beobachtungen am Pneumothorax an. Sie ergänzt die genannten Arbeiten in sehr wertvoller Weise und bringt unter Beifügung einer Reihe von Krankengeschichten manches Neue. Die beigegebenen Aufnahmen sind von der Neuen Photographischen Gesellschaft in Berlin hergestellt.

Heft 7. De la Camp: **Ein anatomisches Substrat der sogenannten Hiluszeichnungen im Röntgenbild.** Die Publikation beschäftigt sich mit der Erkläruug der jedem Röntgenuntersucher bekannten Hilusschatten in der Lnnge. An zahlreichen Versuchen an der Leiche wird eine anatomische Erklärung dieser Schatten geliefert. Die Einzelheiten sind im Original einzusehen.

Bähr: **Über Pseudarthrosen im Metacarpus.** Kasuistischer Beitrag.

Ottendorf: **Zur Röntgendiagnostik der Skoliose.** Die Arbeit handelt vorwiegend über den Zusammenhang zwischen Halsrippen und Skoliosen. Unter den in der orthopädisch-chirurgischen Heilanstalt von Vulpius beobachtetr Fällen von cervicaler Skoliose war nur in einem Fall mit Sicherheit eine Halsrippe als Ursache der Deformität festzustellen. H. A.

Druck von Hesse & Becker in Leipzig.

Beiträge zur Topographie des Magen-Darmkanales beim lebenden Menschen nebst Untersuchungen über den zeitlichen Ablauf der Verdauung.

Von

Prof. **H. Rieder** (München).

(Hierzu Tafel VII, VIII, IX, X, XI.)

Zur radiologischen Untersuchung des menschlichen Magen-Darmkanales haben sich, wie allgemein bekannt, die bisher verwendeten Methoden der Lufteinblasung und Sondeneinführung nicht vollkommen bewährt. Es lag deshalb nahe, eine andere Methode ausfindig zu machen, welche uns genaueren Einblick in den Verdauungskanal auf radiologischem Wege gestattet, und eine solche Methode, für deren Brauchbarkeit ich den Beweis erbringen werde, soll in folgendem geschildert werden.

Man mischt zu besagtem Zwecke der Nahrung oder dem Clysma Stoffe bei, welche die Röntgenstrahlen in hohem Grade absorbieren, also am besten solche Metallsalze, welche, auch in grösseren Dosen verabreicht, den Magen-Darmkanal passieren, ohne den Organismus und speziell die Verdauungsorgane irgendwie zu schädigen. Hierzu eignet sich wohl am besten das Bismutum subnitricum, welches in den bekannten, mit schwarzem Schwefelwismut überzogenen Kryställchen in den Faeces wieder vorgefunden wird.

Die Verwendung dieses Salzes zu radiologischen Zwecken ist ja nicht neu — schon seit Jahren leistet uns dasselbe gute Dienste zum Nachweise und zum Studium von Ösophagus-Erkrankungen (Stenose, Divertikel, diffuse Erweiterung der Speiseröhre u. s. w.).

Trotz der Verabreichung relativ grosser Mengen dieses mikrokrystallinischen Salzes (siehe die einzelnen Versuche am Schlusse dieses Aufsatzes!) haben wir niemals eine nachteilige Wirkung desselben auf den Organismus — nur vorübergehende Obstipation — beobachten können[1]).

Vielleicht werden auch andere Substanzen gefunden werden, die sich noch besser als Bismutum subnitricum für diesen Zweck eignen. Ferratin, Ferrum reductum, kolloidales Silber und verschiedene andere, für den Magen-Darmkanal ziemlich indifferente Arzneistoffe haben sich dem Verfasser nicht so gut bewährt als Bismutum subnitricum und zwar besonders deshalb, weil sie doch nicht in so grosser Dosis wie das letztgenannte Präparat verabreicht werden können.

Versuchsanordnung.

Bei der Zufuhr per os wurden die zu verwendenden Nahrungsmittel (Mehlbrei, Kartoffelbrei, Milch, Fleischpurée) in einer Menge von etwa 0,4 Kilo nach inniger Vermischung

[1]) Auch R. Pick (Die Behandlung des chronischen Magenkatarrhs mit grossen Wismutdosen, Berliner klinische Wochenschrift 1893, No. 31) hat schon sehr grosse Wismutdosen (14—16 g) und zwar bei Magenkranken verabreicht, ohne je nachteilige Wirkungen derselben gesehen zu haben.

derselben (unter Zusatz von Milch) mit 2—3 Esslöffel Bismutum subnitricum (ca. 30 g) dem Magen-Darmkanal einverleibt und nun in gewissen Zeitabschnitten, der Plattengrösse 40 : 50 cm entsprechende Röntgen-Aufnahmen des Rumpfes (mit Ausschluss der oberen Thoraxpartien) vorgenommen.

Bei der Zufuhr per rectum wurde eine Mischung von ca. 1000 ccm Wasser oder Milch oder Öl mit 100 g Bismutum subnitricum dem Darme einverleibt, und zwar wurde diese Darmeingiessung bei Rücken- oder Seitenlage des Patienten ausgeführt unter Verwendung eines gewöhnlichen Glastrichters oder Irrigators mit einfachem Ansatz oder mit weichem Darmrohr. Gute Dienste leistet hierbei die Verwendung eines Friedlieb'schen Gummiballons (wie solcher zu Magenausspülungen gebräuchlich ist), doch möchte ich von der Verwendung desselben abraten, da der Kranke hierdurch, wie ich mich überzeugt habe, zu sehr belästigt wird, insofern offenbar wegen des hierbei stattfindenden Druckes längerdauernde Leibschmerzen hervorgerufen werden. An die Darmeingiessung schloss sich die Röntgenaufnahme an; dieselbe wird jedoch zweckmässig erst einige Minuten nach Verabreichung des Darmeinlaufes vorgenommen, um dem spezifisch schweren Wismutsalze zur Sedimentierung in den Aussackungen (Haustren) des Darmes Zeit zu lassen, da dann viel schönere, klarere Bilder gewonnen werden, wie ohne weiteres die Betrachtung von Fig. 29 und 30 (auf Tafel XI) erkennen lässt.

Der Stand der Vakuumröhre (stets kamen weiche Polyphos-Röhren zur Verwendung) wurde bei allen Aufnahmen so gewählt, dass die Antikathode in Höhe des Nabels zu stehen kam und 60 cm von der Bild aufnehmenden Fläche, d. h. der photographischen Platte, entfernt war. Ausserdem wurde zur Erhöhung der Bildschärfe eine weite Blende (12 cm Durchmesser) der Röntgenröhre vorgeschaltet. Die Aufnahmen wurden sämtlich bei aufrechter Stellung der Versuchsperson (im Stehen oder Sitzen) und zwar während der Atempause in Inspirations-Stellung vorgenommen, wodurch allerdings die im Epigastrium gelegenen Eingeweide, also zumeist Magen und Colon transversum, etwas nach abwärts gedrängt werden.

Stets war die Strahlenrichtung eine sagittale und zwar dorsoventrale. Damit die zu gewinnenden Bilder nicht durch die Magen-Darmbewegungen gestört werden, sind möglichst kurzdauernde, d. h. nur mehrere Sekunden währende Expositionen angezeigt, so dass die Verwendung von Verstärkungsschirmen nicht wohl umgangen werden kann. Zur Hervorrufung des Bildes auf dem zur Aufnahme verwendeten Film empfiehlt es sich, jedesmal frischen Entwickler zu benutzen.

Häufig wurde bei den radiographischen Aufnahmen eine künstliche Orientierungsmarke, d. h. ein Bleistückchen, eine Geldmünze u. dgl. zur Kennzeichnung des Nabels verwendet, da die Lage desselben — wenn sie auch nicht als absolut konstant und zuverlässig gelten kann — doch neben den natürlichen knöchernen Orientierungspunkten (Rippen, Wirbelkörper, Beckenknochen) einen guten Anhaltspunkt bei der topischen Orientierung giebt.

A. Topographisches.

Der normale Situs viscerum war schon oft Gegenstand eingehender anatomischer Untersuchungen.

Henke[1]) lehrte als erster, dass die Därme eine ganz bestimmte Lage innerhalb der Bauchhöhle haben, doch sei es schwierig, sie abzugrenzen, da die Schlingen von dem einen Raum in einen andern sich verlagern können.

Er ging bei seinen topographischen Untersuchungen, welche namentlich auf den Dünndarm sich erstreckten, in der Art vor, dass er zunächst den Situs nach Eröffnung der Bauchdecken zeichnete und dann nach Entfernung der oberflächlichen Darmschlingen auch die tieferen Schlingen, worauf er durch Vergleich der Zeichnungen den Verlauf des Darmes vom Duodenum bis zum Coecum feststellte.

[1]) W. Henke, Der Raum der Bauchhöhle des Menschen und die Verteilung der Eingeweide in demselben, Archiv für Anatomie und Physiologie. Anatomische Abteilung Leipzig 1891.

His[1]) machte seine ersten diesbezüglichen Studien an Gypsabgüssen, welche direkt nach der Natur an unversehrten Leichen nach Entfernung der äusseren Bedeckung gewonnen wurden. Ausserdem injicierte derselbe $^1/_2$—1 proz. Chromsäure (etwa 5—10 Liter) von der Arteria cruralis aus — und zwar so lange, bis die Chromsäurelösung aus den eröffneten Venae jugulares und crurales ausfloss. Doch betont dieser Autor mit Recht, dass durch die Herausnahme einzelner Körperteile bez. Organe die Lage der Nachbarteile erheblich beeinträchtigt wird.

Sernoff[2]) bediente sich gleichfalls der Chromsäuremethode, indem er den Körper mit einer grösseren Menge Chromsäure injicierte und so den Darm und das Mesenterium in situ härtete. Nach Eröffnung der Bauchhöhle wurde ein Gypsabguss vom Darme genommen und hierauf erfolgte eine Färbung der oberflächlichen Darmschlingen — behufs ihrer Kennzeichnung — mit Fuchsin.

Endlich Franklin P. Mall[3]) injicierte den Körper mit 33 prozent. Karbollösung von der Arteria femoralis aus, wodurch die Brust- und Bauchorgane vollständig gehärtet wurden; alsdann liess er die Leichen gefrieren und untersuchte sie erst nach ein bis zwei Jahren.

Übrigens wurde auch von verschiedenen anderen Untersuchern an gefrorenen Leichen der Situs viscerum eingehend studiert. Doch galt die bisher bei Leichen festgestellte Lage des Magens und der Därme in der Bauchhöhle als nicht ganz einwandsfrei, da die genannten Organe nachgiebig und beweglich sind.

Dass aber Gestalt und Lage der Eingeweide, besonders des Magens, bei Leichen durch Formalinhärtung einwandsfrei geprüft werden kann, zeigte W. His in einer erst kürzlich erschienenen verdienstvollen Studie[4]), auf die wir später noch zurückkommen werden, desgleichen Gérard[5]).

Natürlich muss aber, da namentlich der Magen nach dem Tode erhebliche Veränderungen seiner Grösse und Gestalt erleidet, eine derartige Formalininjektion noch an der lebenswarmen Leiche vorgenommen werden.

Es existieren also zur Zeit bereits verschiedene Arbeiten über die Lage der Baucheingeweide beim normalen Menschen, indessen sowohl die Topographie des Magens als die des Darmes, besonders des Dünndarmes, bedarf noch vielfach der Aufklärung, da die Lagerungsverhältnisse dieser Organe grossen Schwankungen unterworfen sind.

Bei Lebenden, welche vor der Entdeckung der Röntgenstrahlen derartigen topographischen Untersuchungen grosse Schwierigkeiten darboten, ist nun aber mit Hilfe des radiologischen Verfahrens, wie Verfasser sich durch zahlreiche Untersuchungen überzeugt hat, die Topographie der Baucheingeweide ausgezeichnet zu studieren.[6])

Es sollen nun die einzelnen Abschnitte des Magen-Darmkanales in Bezug auf ihre topographische Lage einer Erörterung unterzogen und daran anschliessend die bisherigen Untersuchungsergebnisse mit den auf Röntgenbildern sich ergebenden Befunden verglichen werden.

1. Magen-Topographie.

Was zunächst den Magen anlangt, so gelten (seit Luschka[7]) sein Anfangs- und sein Endstück auch als seine Fixationspunkte, insofern die Cardia mit dem Oesophagus, der Pylorus mit dem Duodenum fest verbunden ist. Doch betont Braune[8]) besonders, dass —

[1]) W. His, Über Präparate zum Situs viscerum, Archiv für Anatomie und Entwicklungsgeschichte, Jahrg. 1878 S. 53 u. ff.

[2]) W. Sernoff, Internationale Monatschrift für Anatomie und Physiologie 1894.

[3]) F. P. Mall, Über die Entwicklung des menschlichen Darmes und seine Lage beim Erwachsenen. Archiv für Anatomie und Entwicklungsgeschichte, Jahrg. 1897 Supplementband S. 403.

[4]) W. His, Studien an gehärteten Leichen über Form und Lagerung des menschlichen Magens, Archiv für Anatomie und Entwicklungsgeschichte 1903 S. 345 u. s. f.

[5]) G. Gérard, De quelques anomalies du côlon transverse, Bibliographie anatomique, Paris et Nancy, Tome XII 1903 pag. 56.

[6]) Verfasser hatte nur Gelegenheit bei Erwachsenen oder nahezu Erwachsenen diese Verhältnisse zu studieren, bei Kindern müssten dieselben noch viel schöner zu kontrollieren sein.

[7]) H. v. Luschka. Die Anatomie des menschlichen Bauches, Tübingen, 1863, und Die Lage der Bauchorgane des Menschen, Karlsruhe, 1873.

[8]) W. Braune. Topographisch-anatomischer Atlas, 3. Auflage, Leipzig, 1888.

neben dem Oesophagus und dem zugehörigen Bandapparate — nur der absteigende, stärker befestigte Teil des Duodenums für die Fixierung des Magens in Betracht komme. In der That ersieht man schon bei Kontrolle der normalen Magenverdauung sowie in Fällen von Gastroptose, wie fest die Verbindung zwischen Magen und Oesophagus im Vergleich zu der Fixation des Pylorus ist.

Durch genauere Untersuchung an Lebenden kann man sich leicht von der sehr wechselnden Grösse, Form und Lage des Magens bei verschiedenen, selbst gesunden Personen überzeugen, wobei allerdings der Umstand, ob derselbe leer, wenig oder stark gefüllt ist, wesentlich in Betracht kommt.

Nach den älteren anatomischen Lehrbüchern (von Hyrtl, Henle u. a.) steht bei leerem Zustande des Magens die kleine Curvatur nach oben, die grosse nach abwärts, bei gefülltem Magen die kleine Curvatur nach rückwärts, die grosse nach vorne.

Luschka lehrte, dass der normale Magen mit dem grössten Teil seiner Länge schräg von links hinten nach rechts und vorne herabsteige, sich aber in seinem Pylorusteile erhebe und dabei stärker von der vorderen Bauchwand abweiche.

Derselbe, wie später auch Braune, beschreibt aber den leeren Magen als stark in sich zusammengezogen (kontrahiert), seine kleine Curvatur sei nach oben gekehrt, die grosse stehe nach abwärts; dabei befinde sich der Pylorus in der Mittellinie des Körpers, während er bei stärkerer Anfüllung des Magens nach rechts hinüberrücke.

Während wir über Lage und Form des leeren Magens keinen Aufschluss durch Röntgenbilder bekommen, findet man bei mässiger Füllung des Magens auf Radiogrammen gesunder Personen das ganze Organ mit Ausnahme des Pylorus in der linken Körperhälfte gelagert und ferner seine Längsaxe nicht horizontal, sondern vertikal oder höchstens etwas diagonal. Dabei steht die kleine Curvatur im Bereich des Magenkorpus medial, in ihrem Pyrolusteile cranial und dorsalwärts gerichtet, die grosse im Bezirk des Magenkorpus lateralwärts, in ihrem Pylorusteile kaudal und ventralwärts gerichtet. Die kleine Curvatur sieht also nach der Mittellinie und bildet in der Projektion eine grosse Strecke weit die linksseitige Begrenzung der Wirbelsäule, indem sie ungefähr mit der linksseitigen Grenze der Wirbelsäule zusammenfällt, die grosse sieht in ihrem Fundus- und Corpusteile nach links, bez. unten, in ihrem Pylorusanteile nach rechts. Nach meiner Erfahrung steht der Magen bei weiblichen Personen im allgemeinen tiefer als bei männlichen, am tiefsten bei Gastroptose. Ich habe mich aber überzeugt, dass auch beim männlichen Geschlechte in die Länge gezogene Mägen häufig vorkommen und dass dieselben besonders bei langen mageren Individuen zu finden sind.

Dass Lage und Form des Magens eine sehr variable und bei verschiedenen Menschen sehr verschiedene ist, zeigt schon ein Blick auf die dieser Arbeit beigegebenen Abbildungen. Die Gestalt des Magens ist aber, abgesehen von der Füllung desselben, auch vom Kontraktionszustand der Muscularis abhängig und deshalb werden radiographische Aufnahmen des Magens selbst bei einem und demselben Individuum, in verschiedenen Zeiträumen vorgenommen, nicht immer das gleiche Resultat ergeben.

Doyen[1]) war vielleicht der erste, welcher die vertikale Lage des Magens hervorhob und die Luschka'sche Auffassung von der Lage des normalen Magens bekämpfte[2]).

Schon vor mehreren Jahren versuchten sowohl C. Wegele[3]) als E. Lindemann[4]) sich

---

[1]) Doyen, Traitement chirurgical des affections de l'estomac. Paris 1895.

[2]) Nach mündlicher Mitteilung von Prof. G. Klein (München) findet sich übrigens schon bei Peplizk (1499) und bei Magnus Hundt (1501) vertikaler Stand des Magens (analog den Thieren) abgebildet.

[3]) C. Wegele, Ein Vorschlag zur Anwendung des Röntgen'schen Verfahrens in der Medizin. Deutsche medizin. Wochenschr. 1896 No. 18.

[4]) E. Lindemann, Demonstration von Röntgenbildern des normalen und erweiterten Magens. Deutsche medizin. Wochenschr. 1897 No. 17.

der Röntgenstrahlen zu topographischen Magenuntersuchungen zu bedienen, indem sie eine Sonde mit für diese Strahlen undurchlässigem Inhalt (Metall-Mandrin) in den Magen einführten; ebenso M. Levy und Dubois-Reymond[1]), welche im Anschluss an die Aufblähung des Magens mit Gas die Radioskopie in Anwendung zogen.

Den genannten Autoren folgte Rosenfeld[2]), welcher gleichfalls versuchte, Lage, Form und Grösse des Magens vermittelst der Röntgenstrahlen zu bestimmen. Er kam zu der Überzeugung, dass die Normalform des Magens die vertikale ist und dass der Magen nur mit dem Endabschnitte des Pylorus die Mittellinie nach rechts überschreitet — eine Auffassung, die nicht allgemein acceptiert wurde, durch meine jüngsten Untersuchungen aber bestätigt wird.

Einen ähnlichen Befund in Bezug auf die Lage des Magens, wie den eben skizzierten, hat auch His (l. c.) bei seinen mit Formalin gehärteten Leichen erhoben. Nach seinen Untersuchungen nimmt die Pars pylorica an der Ausdehnung des Magens aber selbst bei stärkerer Füllung nur geringen Anteil — die Volumszunahme beschränke sich hauptsächlich auf den Fundus bez. Corpus.

Dem muss entgegengehalten werden, dass gerade der Pylorusteil des Magens schon bei mässiger Füllung desselben, mindestens in derselben Weise wie der Fundus in Anspruch genommen wird, wie auf Röntgenbildern zu ersehen ist, und dass die allmähliche Entleerung des Magens während der Verdauung wie in einem Gefäss mit unterer Ausflussöffnung gerade von der hochliegenden Cardia nach dem tiefliegenden Pylorus zu erfolgt. Deshalb sind auch Speisereste gegen Ende der Verdauung nur in der regio pylorica sowie in den angrenzenden untersten Partien des Magencorpus anzutreffen.

Auffällig auf Röntgenogrammen ist noch das fast stets zu beobachtende Vorhandensein einer grösseren Gasansammlung während der Magenverdauung in Form einer rundlichen, scharf begrenzten Partie im obersten Teile des Magens.

Ferner erscheint meist in charakteristischer Weise auf Röntgenbildern mässig gefüllter Mägen und zwar am Übergang von Magenfundus (Antrum cardiacum „His") und Magencorpus die nach Braune den kardialen Magenschluss bewirkende Einkerbung der Magenwand, welche die rückläufige Bewegung des Speisebreies verhindern soll. Nach den Angaben von His, welcher sie stets bei seinen formalingehärteten Mägen nachweisen konnte und als Incisura cardiaca bezeichnete, ist diese Grenzmarke auf Seite der kleinen wie der grossen Curvatur zu finden. Auf dorsoventralen Radiogrammen ist aber gewöhnlich die Incisura cardiaca nur im Bereich der grossen Curvatur deutlich zu erkennen (Fig. 6, 19, 20).

Sie bildet also die Grenzlinie zwischen Magencorpus und Magenfundus[3]).

Zuweilen finden sich ausser der Incisura cardiaca auf dem Röntgenbilde noch an anderen Stellen Einschnürungen oder Hervorbuchtungen der Magenwand von verschiedener Stärke (Fig. 14, 19) und zwar sind derartige Kontraktionswellen besonders an der grossen Curvatur des Magens zu sehen. Bei grosser peristaltischer Unruhe des Magens sind seine Umrisse stets unscharf und verschwommen.

Der zwischen Oesophagus und Cardia bestehende Einschnitt ist ebensowenig wie die Cardia selbst auf den Radiogrammen abzugrenzen.

Der meist in gleicher Höhe mit dem tiefsten Punkte der kleinen Curvatur stehende Pförtner folgt stets der Richtung des Duodenums und ist wie in situ, so auch häufig auf

[1]) M. Levy, Die Durchleuchtung des menschlichen Körpers mittelst Röntgenstrahlen zu medizinisch-diagnostischen Zwecken. Physiologische Gesellschaft zu Berlin, Sitzung vom 12. Juni 1896.

[2]) G. Rosenfeld, Klinische Diagnostik der Grösse, Form und Lage des Magens. Centralblatt für innere Medizin, 1899 No. 1 und Zur Topographie und Diagnostik des Magens, Münchener medizin. Wochenschr. 1900 No. 35 und Beiträge zur Magendiagnostik, Zeitschrift für klinische Medizin, Bd. 37, Seite 81 u. ff.

[3]) Bei dieser Gelegenheit sei bemerkt, dass es sehr wünschenswert wäre, wenn eine Klärung in der Bezeichnung der einzelnen Magenabschnitte herbeigeführt werden könnte. Selbst in den anatomischen Lehr- und Handbüchern stösst man auf viele diesbezügliche Unklarheiten bez. Ungenauigkeiten.

Röntgenbildern (Fig. 1) durch eine seichte ringförmige Einschnürung — den Sulcus pyloricus —, welche eine scharfe Abgrenzung vom Duodenum bildet, gekennzeichnet.

Auf Seiten der kleinen Curvatur kann man mitunter, z. B. in Fig 19, eine ziemlich scharfe Abgrenzung der Pars pylorica vom Corpus erkennen und zwar durch die Incisura angularis. Ein eigentliches Antrum pyloricum ist aber auf Röntgenbildern nicht zu erkennen. Dabei weicht der Pylorus nicht unerheblich von der vordern Bauchwand ab und deshalb sowohl als auch wegen seiner lebhaften motorischen Tätigkeit erscheint derselbe auf dorsoventralen Röntgenbildern, namentlich wenn der Magen stärker gefüllt ist, weniger scharf und deutlich als die übrigen, der Vorderfläche des Körpers näherliegenden Abschnitte des Magens. Bei mässigem Füllungszustande des Magens liegt der Pförtner zwar meistens rechts von der Wirbelsäule, überschreitet aber — entgegen der bisherigen Annahme — nicht immer die Mittellinie, ja er kann sogar bei stärkerer Gastroptose (Fig. 20) etwas links von derselben angetroffen werden.

Beobachtet man den Magen während seiner Verdauungs-Thätigkeit, so kann man deutlich erkennen, dass der Austritt von Speisebrei aus dem Magen rasch nach der Nahrungszufuhr erfolgt, indem man wismuthaltige Nahrung schon gleich nach ihrer Einfuhr im Anfangsstück des Duodenums nachzuweisen vermag. Ferner sieht man, wie mit dessen zunehmender Entleerung der Pylorus, welcher nach der Nahrungszufuhr meist rechts von der Wirbelsäule angetroffen wird, allmählich nach links und etwas nach oben rückt, so dass derselbe gegen Ende der Magen-Entleerung links von der Wirbelsäule gefunden wird. (Fig. 9, 10, 15, 16.)

Auf Radiogrammen, die bei mässig gefülltem Magen aufgenommen wurden, ist, wie erwähnt, die grosse und die kleine Curvatur deutlich sichtbar; beide beschreiben, wie oben bereits auseinandergesetzt, von oben nach unten und zwar von der Längs- zur Queraxe des Körpers verlaufende Grenzlinien.

Die früher geübten Methoden zur Bestimmung der kleinen und grossen Curvatur beim Lebenden behufs Nachweises einer Magen-Ektasie müssen als unzulänglich bezeichnet werden. So ist die bis zum sichtbaren Hervortreten der Magenwand gesteigerte Aufblähung zur Bestimmung der kleinen Curvatur, sowie der Nachweis des tiefsten Punktes der grossen Curvatur vermittelst der Sondenspitze in unmittelbarem Anschluss an die Aufblähung oder die Feststellung der Plätscher-Geräusche bez. die Perkussion des mit Flüssigkeit gefüllten Magens im Stehen zum Nachweis der grossen Curvatur durchaus nicht zuverlässig. Auch der diaphanoskopische Nachweis der Magengrenzen vermittelst der Lichtsonde hat sich wegen des Mitleuchtens von Darmschlingungen nicht bewährt. Wesentlich bessere Resultate giebt schon die von Rosenfeld (l. c.) ersonnene Methode, bei der eine weiche, mit Schrot gefüllte, unten geschlossene und mit seitlichen Öffnungen versehene Sonde zur Bestimmung der tiefsten Stelle des Magens und nach vorheriger Lufteinblasung die Radioskopie zur Bestimmung der Lage und Grösse des Magens benutzt wird. Störend ist hier nur die mit der Anwendung des Verfahrens einhergehende Belästigung des Kranken. Wohl deshalb hat auch die letztgenannte Methode sich keinen Eingang in Klinik und Praxis zu verschaffen gewusst. Allgemein hat man bisher beim Unterricht und in der Praxis die Methode der künstlichen Aufblähung des Magens in Anwendung gezogen, um über den Stand der grossen und kleinen Curvatur, über Gesamtgrösse, Form und Lage des Magens sich zu orientieren — eine Methode, welche doch unter Umständen gewisse Gefahren in sich birgt, namentlich bei ulcerösen Prozessen des Magens, abgesehen davon, dass die Magenform bei Verwendung grösserer Mengen von Gas eine grobe Verzerrung erleidet.

Jetzt aber besitzen wir in dem Röntgen-Verfahren unter Zuhilfenahme von Bismutum subnitricum eine brauchbare, stets ausführbare und vollkommen unschädliche, wenn auch nicht so einfache Methode wie die Aufblähung. Zudem gestattet die Aufblähung des Magens mit Luft (vermittelst der Magensonde) oder mit Kohlensäure nicht, dessen Ausdehnung und Conturen so sicher und genau festzustellen, wie mit Hilfe der Wismutmethode. Den älteren Methoden ist das Röntgen-Verfahren also entschieden vorzuziehen, da der Tief-

stand der grossen und meist auch der kleinen Curvatur nach Zufuhr von $^1/_4$ Liter mit 1—2 Esslöffel Wismutpulver versetzter Milch durch ein Radiogramm innerhalb weniger Minuten leicht und sicher nachgewiesen werden kann. Dabei ist zweckmässig die Nabelgegend, wie eingangs erwähnt, und eventuell auch die Gegend des Schwertfortsatzes, durch eine Bleimarke kenntlich zu machen! Auch die auf dem Röntgenbilde meist deutlich abgrenzbaren Wirbel können natürlich zur Lagebestimmung der grossen und kleinen Curvatur, des Pylorus u. s. w. mit benützt werden.

Normaler Weise steht die Cardia (nach Rauber) in Höhe des elften Brustwirbels, der Pylorus an der rechten Seite des ersten Lendenwirbels. Nach eigenen Beobachtungen steht der tiefste Punkt der kleinen Curvatur normalerweise in Höhe des zweiten bis vierten, der grossen in Höhe des dritten bis fünften Lendenwirbels. Kleine Curvatur und Cardia dürfen natürlich auf Grund der oben geschilderten Magenstellung künftighin nicht mehr als synonym gebraucht werden. Eine mit Tiefstand kombinierte Senkrechtstellung des Magens ohne jede Grössenzunahme kann in Folge des Tieferrückens der unteren Magengrenze eine Ektasie vortäuschen. Darüber besteht wohl kein Zweifel, dass Ektasie (d. h. diffuse Dilatation) und Gastroptose (d. h. Dilatation in der Längsrichtung) vor der allgemeinen Anwendung des Röntgen-Verfahrens sehr häufig klinisch nicht genügend auseinander gehalten wurden.

Wie Form und Lage des Magens, so ist auch seine Grösse durch das Röntgen-Verfahren gut zu erurieren, in exakter Weise allerdings nur durch das orthodiagraphische Verfahren und diese Bestimmung der Magen-Form und Grösse mit Hilfe senkrecht auffallender Strahlen gelingt bei nicht zu korpulenten Leuten ganz gut. Doch muss eine derartige Bestimmung sofort nach der Aufnahme wismuthaltiger Nahrung vorgenommen werden.

Um die volle Umgrenzung des gefüllten Magens auf dem Röntgenbilde sichtbar zu machen, müssen natürlich grössere Mengen von Wismutbrei oder mit Wismutsalz versetzter Flüssigkeit, also zirka ein Liter, verabreicht werden.

In Bezug auf Grösse des Magens spielen ausser dem Füllungszustande Alter, Individualität, Körpergrösse, aber auch pathologische Veränderungen der Magenwandung eine grosse Rolle.

Grösse, Gestalt und Lage des Magens sind ferner sehr verschieden, je nachdem der Füllungszustand des Magens ein regelmässig wechselnder (beim Gesunden!) oder ständig ein abnorm hoher (Ektasie!) oder geringer (Inanition!) ist. Ausserdem wurden schon sowohl von anatomischer Seite (Luschka, His u. a.) als von klinischer (Meinert, Martius u. a.) die grossen Unterschiede erörtert, die in dieser Beziehung das männliche und weibliche Geschlecht darbietet.

Endlich sind Verengerungen des Pförtners auf die Grösse und hochgradige Gravidität sowie das Schnüren der Brust (durch Tragen eines engen Korsetts, behufs Erzielung einer schlanken Taille) auf Form und Lage des Magens von besonderem Einfluss.

Verlagerungen des Magens nach oben, seitlich und besonders nach unten werden häufig beobachtet. So kann bei Lungen-Emphysem, Habitus phthisicus, Kyphoscoliose, Tumorbildung im Abdomen, Leukämie, Lebercirrhose, wie nach dem Schnüren eine Verlagerung der Baucheingeweide und speziell des Magens erfolgen. Diese „Enteroptose", zu deren genauerem Studium besonders die bekannte Arbeit von Glénard angeregt hat, ist von grosser, praktischer Bedeutung, insofern die Entstehung nervöser Magensymptome und sonstiger nervöser Erscheinungen häufig auf dieselbe zurückgeführt werden muss.

Die Lage- und Formveränderungen des Magens und Quercolons sind besonders wichtig, weil die übrigen Bauchorgane sich den veränderten Raumverhältnissen anpassen müssen. Am häufigsten kommt Verlagerung des Magens nach unten vor. Verlagerung desselben nach oben beobachtet man besonders bei Meteorismus, Ascites, Graviditas und bei Unterleibstumoren, seitliche Verlagerung des Magens besonders bei Lebervergrösserung und Milztumoren.

Über die schon oben angedeuteten Geschlechtsunterschiede und die durch das Schnüren veranlassten Form- und Lageveränderungen des Magens sei noch kurz Folgendes bemerkt:

Schon Huschke gab an, dass der weibliche Magen länglicher ist als der männliche und auch Luschka (die Lage der Bauchorgane des Menschen S. 14) lehrte, dass beim weiblichen Geschlechte die Richtung des Magens häufig eine vertikale ist. His fand sogar schon bei 12jährigen Mädchen steile Magenstellung; er lässt es aber unentschieden, ob die Steilheit, welche dem fötalen Zustande entspricht, eine Geschlechtseigentümlichkeit oder Folge der Bekleidung ist.

Meinert[1]) vertrat ursprünglich die Ansicht, dass keine Geschlechtseigentümlichkeit der Steilstellung des menschlichen Magens zu Grunde liegt, sondern dass eine pathologische Verlagerung infolge der Bekleidungsart beim weiblichen Geschlechte vorhanden ist. Nach ihm handelt es sich in solchen Fällen um „Gastroptose", welche er allerdings bei 90 % erwachsener Frauen gefunden haben will. Derselbe Autor, der seine Untersuchungen an Lebenden nach Aufblähung des Magens mit Gas vorgenommen hat, nahm stets dann Gastroptose als bestehend an, wenn die kleine Curvatur bei der künstlichen Aufblähung bis unter den Schwertfortsatz herabstieg.

Nach weiteren Untersuchungen kam Meinert[2]) zu der Auffassung, dass zweierlei Lagetypus des normalen Magens zu unterscheiden seien, nämlich ein solcher mit der Verlaufsrichtung nach vorne und rechts und einer mit der Verlaufsrichtung nach abwärts. Der dem 2. Typus angehörende „herabhängende" Magen finde sich bei beiden Geschlechtern und zwar besonders bei paralytischem Thorax und bei Enteroptose, aber doch viel häufiger beim weiblichen als beim männlichen Geschlecht.

Bei langen, schmächtigen Leuten überwiege in Bezug auf Häufigkeit des Vorkommens der herabhängende Magen und Meinert nimmt an, dass bei Gruppierung der Wirbeltiere nach ihrer zunehmenden Schmächtigkeit eine allmählige Anpassung der Form und der Lage des Magens an den sich verschmälernden Bauchraum stattfindet — bis herab zu den Schlangen, deren langgezogene Mägen völlig in die Verlaufsrichtung der Wirbelsäule eingerückt sind.

Auch Kussmaul[3]) sprach schon die Ansicht aus, dass der Befund eines vertikalen Magens bei Erwachsenen für das Stehenbleiben dieses Organes auf fötaler Entwicklungsstufe spreche.

In der Fötalperiode ist ja stets der Magen als spindelförmige Erweiterung mit senkrechter Längsaxe an dem gerade verlaufenden Verdauungsrohre zu sehen. Ursprünglich ist also der Magen senkrecht gestellt und in dieser Lage bleibt er in der Regel, sodass er im ausgebildeten Zustande, d. h. beim Erwachsenen, sich in Vertikalstellung befindet, wobei der Pylorus transversal gelagert ist.

Davon, dass der Druck der Bekleidung stets als Ursache der so häufig zu beobachtenden Vertikalstellung des Magens anzusprechen ist, kann aber keine Rede sein, denn auch bei Mädchen, die niemals ein Corset oder sonstige beengende Kleidungsstücke getragen haben, findet sich ein derartig vertikal gestellter Magen. Die Vertikalstellung des Magens ist also keine Ausnahmestellung, wie man früher allgemein annahm, sondern die Normalstellung.

Was die Ausbildung des sogenannten Schnür- und Senk-Magens betrifft, der neben der Vertikalstellung einen erheblichen Tiefstand aufweisst, so kommt derselbe nach der bisherigen landläufigen Auffassung durch künstliche Verengerung der unteren Brust- und oberen Bauchgegend zu Stande. Durch den Druck des Korsetts werden die Baucheingeweide direkt nach abwärts und nach vorne gedrängt, es kommt zur Ausweitung des Bauches durch Erschlaffung der Bauchdecken, zu Diastase der Recti und zur Entstehung des Hängebauches, während das Zwerchfell hinaufgedrängt wird. Die Bauchhöhle wird auf diese Weise nach oben verlängert, der Brustraum verkürzt, das vordere Lungenvolumen verkleinert, das Herz wird (wie man durch transversale Röntgen-Aufnahmen nachweisen kann) gehoben, und ausserdem um seine Queraxe gedreht. Es handelt sich hierbei nicht um eine totale Abwärtsdrängung des ganzen Magens, wie bei der Nephroptose, sondern nur um ein Herabtreten oder Herabsinken des Magens, da derselbe ein punctum fixum an der Cardia bezw. dem Oesophagus hat. Der Magen ist dabei durch das Herabdrängen der unteren Magengrenze gestreckt und in die Länge gezogen; die Magenaxe steht vertikal, der Pylorus liegt in der Mittellinie oder linkerseits und zwar sehr tief. Schon Kussmaul hat betont, dass die Dislocation des Pylorus hierbei die Hauptrolle spielt und je nach dem Grade dieser Dislocation unterschied Kussmaul einen vertikalen oder einen subvertikalen Magen, bezw. eine Schlingen- oder Hörnchenform des Magens. Dabei biegt der Pylorus-Anteil oft scharf nach oben ab (Merkel), so dass eine Angelhakenform des Magens zustande kommt. Ein solcher Schnürmagen (Fig. 20) zeigt dann

---

[1]) E. Meinert. Über normale und pathologische Lage des menschlichen Magens und ihren Nachweis. Centralblatt für innere Medizin, 1896. Nr. 12 und 13.

[2]) E. Meinert. Welches ist die normale Lage des menschlichen Magens? Verhandlungen der Gesellschaft deutscher Naturforscher und Arzte (71. Versammlung zu München 1899). Leipzig, Verlag von F. C. W. Vogel. 1900. pag 52/53.

[3]) A. Kussmaul. Die peristaltische Unruhe des Magens, Sammlung klinischer Vorträge Nr. 181. Leipzig, Breitkopf & Härtel. 1880.

die Gestalt eines Schlauches mit zwei nahezu parallel zu einander oder doch spitzwinklig zu einander, also fast vertikal gestellten Schenkeln; er kann als ein elastischer Sack aufgefasst werden, der an seinem kardialen Ende stark, an seinem duodenalen Ende aber nur schwach befestigt ist.

Aber erst weitere Untersuchungen, namentlich auf radiologischem Gebiete, können uns darüber Klarheit bringen, wo die Grenze zu ziehen ist zwischen normalem (vertikal stehendem) Magen und Gastroptose.

Dass im Anschluss an das Tragen unpassender Kleidung auch Form und Lageveränderungen des Dickdarmes, besonders Senkung desselben auftritt, wobei das Colon transversum, meist auch eine oder beide Flexuren (die rechte seltener als die linke) herabgedrängt werden, soll in dem folgenden, die Topographie des Darmes behandelnden Abschnitt noch näher ausgeführt werden. Ja Glénard hält die Erschlaffung der Colon-Fixationen, welche einen guten Schutz gegen das Herabtreten des Magens gewähren, als Vorbedingung für die Entstehung der Gastroptose.

2. Darm-Topographie.

Wir wollen nun, unter voller Berücksichtigung der bisherigen, d. h. ohne Zuhilfenahme der Röntgenstrahlen erzielten Untersuchungs-Ergebnisse den wismuthaltigen, aus dem Magen in den Darm übergetretenen Chymus mit Hilfe des Röntgen-Verfahrens durch das lange, vielfach gewundene Darmrohr verfolgen und dabei zusehen, ob wir aus diesen radiologischen Untersuchungen diagnostische Anhaltspunkte für die praktische ärztliche Thätigkeit gewinnen können. Liegt doch die topische Diagnostik der Darmkrankheiten noch sehr im Argen!

Nur zu häufig genügt eben nicht die praktische Regel, dass der Dünndarm erkrankt ist, wenn die mittleren und unteren Bauchpartieen der Sitz subjektiver oder objektiver Veränderungen sind, und der Rückschluss auf eine Dickdarmerkrankung, wenn an den peripheren Teilen des Bauches sich Krankheitserscheinungen einstellen, ist gleichfalls nicht immer zutreffend.

Auch die Annahme, dass das Coecum in der rechten fossa iliaca liegt und eine Erkrankung des Querkolon vorliegt, wenn der Sitz einer Darmkrankheit in der epigastrischen Gegend gelegen ist, stimmt häufig nicht mit dem anatomischen Befund überein.

Der ca. 8 Meter lange Dünndarm durchzieht in zahlreichen, scheinbar ungeordneten, aber doch ziemlich typisch gelagerten Windungen die Bauchhöhle, indem er von der Lendenwirbelsäule seitlich nach abwärts zieht bis zur fossa iliaca dextra, wo er in den Dickdarm einmündet. Für eine gewisse Gesetzmässigkeit in der Lagerung der Därme spricht unter anderem die bei Tieren nach operativen Eingriffen gemachte Beobachtung, dass, wenn man die Darmschlingen in willkürlicher Weise in die Bauchhöhle zurückgebracht hatte und die Bauchwunde dann zugenäht wurde, Darm und Netz rasch wieder ihre normale Lage einnahmen.

Franklin P. Mall (l. c.) fand auch bei seinen Untersuchungen nach Eröffnung der Bauchhöhle, dass grössere getrennte Gruppen von Darmschlingen vorhanden waren und dass den Hauptabschnitten des Dünndarmes abgegrenzte Gebiete der Bauchhöhle zukommen.

Wir verdanken diesem Autor ein gutes Schema des Verlaufes von Jejunum und Ileum und dessen Abweichungen.

Er teilt in topographischer Hinsicht den Dünndarm in mehrere grössere Abschnitte ein, und zwar unterscheidet er ein oberes, mehr links gelegenes, grosses Convolut von Darmschlingen, ein weiteres, etwas tiefer und mehr nach rechts gelegenes, nach links und unten zu ein drittes und endlich ein zu unterst gelegenes, nach rechts zu gegen das Coecum sich erstreckendes.

Häufig fand Mall, dass in der rechten Körperhälfte überhaupt keine Dünndarmschlingen vorhanden waren, oder dass sich die ersten Darmschlingen in der rechten, statt in der linken Körperhälfte befanden. Der Dünndarm kann offenbar, namentlich wenn er ausgedehnt ist, fast in allen Teilen des Bauches und Beckenraumes vorkommen; allerdings, wenn er schlaff und wenig ausgedehnt ist, rückt er weiter in die Beckenhöhle hinab.

Die Dünndarmschlingen, deren Verbindung mit dem Pylorus auf Radiogrammen häufig nachzuweisen ist, füllen auf Röntgenbildern gewöhnlich den mittleren Bezirk des Bauches,

häufig aber auch einen grossen Teil des kleinen Beckens aus (Fig. 21) und bilden hierbei längere, aber stärker gekrümmte und schmälere Bogen als die Dickdarmschlingen. —

Das Anfangsstück des Dünndarms, das 20—30 cm lange Duodenum, welches nur eine grosse Darmschlinge darstellt, die zwischen Pylorus und Jejunum liegt, und teilweise unter bezw. hinter dem Magen verläuft, besteht nach Huschke aus einem oberen queren, einem absteigenden und einem unteren queren Abschnitt. Es verläuft nach hinten gegen die Wirbelsäule; seine Convexität ist nach rechts, hinten und unten gerichtet, weshalb es auf dorsoventralen Bildern nicht gut sichtbar ist; auch wird es zum Teil von Leber und Magen überdeckt. Durch das Ligamentum hepato-duodenale ist es nach hinten und oben fixiert, aber doch ist eine derartige Beweglichkeit ermöglicht, dass das Duodenum den Bewegungen des Magens zu folgen imstande ist, ohne stärkere Zerrungen zu erleiden.

Der Zwölffingerdarm ist der kürzeste und weiteste Teil des Dünndarmes; er legt sich hufeisenförmig um den Kopf des Pankreas herum und ist in seinem untern Teile sehr wenig beweglich.

Der Übergang des Duodenum in das Jejunum ist auf dem Röntgenbilde nicht sichtbar.

Jejunum und Ileum, zusammen ca. 7 m lang, sind nur von Netz- und Bauchhaut bedeckt. Auf Radiogrammen nehmen sie vorwiegend den Mittelteil des unteren Bauchraumes ein und werden vom Dickdarm fast vollständig umschlossen.

Unter Jejunum (Leerdarm) versteht man ja — topographisch-anatomisch — den in der Nabelgegend und in der linken fossa iliaca befindlichen Teil des Dünndarmes, welcher etwa die oberen drei Fünftel des letzteren ausmacht, während man als Ileum (Krummdarm) diejenigen Dünndarmschlingen bezeichnet, welche rechts, d. h. in der fossa iliaca dextra und im kleinen Becken gelegen sind und etwa die untern zwei Fünftel des Dünndarms ausmachen.

Luschka verlegt das Jejunum in die oberen, das Ileum in die unteren Abschnitte der Bauchhöhle und behauptet, dass das erstere sich abwärts nach der linken fossa iliaca ausdehnt, während das Ileum im Becken gelegen sei und sich nach der rechten fossa iliaca erstreckt.

Nach Hoffmann liegt das Jejunum hauptsächlich in der regio umbilicalis und in der linken regio iliaca, das Ileum in den unteren Bauchregionen und im kleinen Becken.

Nach Henke verlaufen die Dünndarmschlingen in der linken Körperhälfte transversal, in der rechten parallel der Körperaxe.

Es bestehen also gewisse Verschiedenheiten hinsichtlich der anatomischen Auffassung über die Lage dieser Darmabschnitte.

Leer- und Krummdarm lassen sich schon anatomisch nicht leicht voneinander trennen, um so weniger ist diese Unterscheidung auf dem Röntgenbilde möglich.

Der Umstand, dass der Dünndarm nur wenig gefüllt und der Chymus ausserdem stark verdünnt ist und zudem rascher fortbewegt wird als im Dickdarm, macht es erklärlich, dass auch auf dem Röntgenbilde die Lage der Dünndarmschlingen oft schwer zu bestimmen ist. Ausserdem sind die letzteren im Gegensatz zu denen des Dickdarmes cylindrisch und glatt, so dass eine Ablagerung von wismuthaltigem Chymus dort nicht zur Beobachtung kommt.

Die Kerkringischen Falten sind auf dem Röntgenbilde niemals zu sehen.

Am deutlichsten ist auf demselben noch die letzte, dem Ileum angehörige Schlingengruppe zu erkennen, welche den mittleren Bauchraum ausfüllt und in das kleine Becken heruntertritt. (Fig. 21.)

Manchmal sieht man auch das Ende des Dünndarmes in der rechten Fossa iliaca an der Einmündung in das Coecum.

Die Einmündungsstelle des Ileum in den Dickdarm ist z. B. gut auf Fig. 22, nicht aber bei allen Personen auf dem Radiogramme sichtbar, wahrscheinlich weil oftmals eine Überlagerung derselben durch die Coecal-Haustren stattfindet.

Der Dünndarm mündet in geringer Entfernung über dem blinden Anfange des Dickdarmes, in der Fossa iliaca dextra, in den letzteren an dessen medialer Seite in der Art ein,

dass das schräg nach rechts aufsteigende Endstück des Dünndarmes mit dem unterhalb der Einmündung gelegenen Teil des Dickdarmes einen spitzen Winkel bildet.

Nach den Angaben von Schiefferdecker[1]) ist indessen diese Einmündungsstelle (in der Fossa iliaca dextra, in der Höhe der Articulatio sacro-iliaca) so unregelmässig gelagert wie die Flexura sigmoidea; auch kann die Einmündung unter verschiedenen Winkeln erfolgen.

Der Dickdarm, welcher erheblich kürzer (seine Gesamtlänge beträgt im Durchschnitt $1^1/_2$ m, doch ist die seiner einzelnen Abschnitte grossen Schwankungen unterworfen), aber viel weiter und ausdehnungsfähiger ist als der Dünndarm, bildet einen grossen, den Dünndarm umrahmenden Kranz. Derselbe nimmt vom Blinddarm bis zum After ganz allmählig an Weite ab, erstreckt sich erst nach aufwärts, dann steigt er unter dem Magen schräg nach links hinauf und auf der linken Seite herab, um über dem linken Ileopsoas mit einer Sförmigen Krümmung in die Kreuzbeinhöhlung und von da zum After zu gelangen.

Er besteht bekanntlich aus drei grossen Abteilungen, d. h. aus dem Coecum (Blinddarm), dem Colon (Grimmdarm) und dem Rectum (Mastdarm). Das Colon zeigt hierbei drei Umbiegungen.

Seine erste Umbiegungsstelle rechterseits, die Flexura coli dextra, hat man als Leberbiegung, seine linksseitige Umbiegungsstelle, die Flexura coli sinistra, auch als Milzbiegung, die Flexura sigmoidea (S. Romanum) auch als Hüftbiegung bezeichnet.

Je weiter der Darminhalt nach abwärts rückt, desto fester wird derselbe infolge des abnehmenden Wassergehaltes. Im Dickdarm erfolgen die peristaltischen Bewegungen nur langsam, so dass der mehr und mehr eingedickte Inhalt in den durch die Plicae semilunares gebildeten rundlichen Ausbuchtungen, den sog. Haustren, längere Zeit liegen bleibt und nur ganz allmählich weiter abwärts rückt — es kommt mehr und mehr zur Bildung zylindrischer Ballen, welche dem Lumen des Dickdarmes entsprechen und auch auf Röntgenbildern sich deutlich markieren.

Von den charakteristischen Kennzeichen des Dickdarmes, den bandartigen Streifen der Längsmuskulatur (Taenia coli), welche sich bis zum Wurmfortsatze erstrecken, den Falten (Plicae semilunares), welche in das Innere des Darmes vorspringen und den durch die letzteren gebildeten Aussackungen (Haustren), welche durch Einschnürungen (Sulci transversi) von einander getrennt und durch die drei Längszüge der Muscularis in drei Parallelreihen angeordnet sind, sowie den Appendices epiploicae sind nur die unter sich parallel gestellten Haustren auf Radiogrammen zu sehen.

Die Lage-Anomalien des Dickdarmes werden bei Besprechung seiner einzelnen Abschnitte noch besonders erwähnt werden. Nur soviel sei zunächst bemerkt, dass neben der schon oben kurz berührten Tieflagerung einzelner Dickdarmabschnitte, welche besonders bei Schnürbrust beobachtet wird, auch Hochlagerung einzelner Dickdarmpartien durch den Druck des hinter dem Netz gelegenen Dünndarmes, besonders Hochlagerung des Coecum sowie des S-Romanum, vorkommt.

Das in der Fossa iliaca dextra gelegene Coecum, das blindsackförmige Anfangsstück des Dickdarmes unterhalb der Einmündungsstelle des Ileum, welches bei normaler Lage dieses Darmstückes etwa der Mitte des Poupart'schen Bandes entspricht, ist in Bezug auf seine Länge sehr variabel, meist sehr kurz, aber viel weiter als der Dünndarm, überhaupt der weiteste Teil des Dickdarmes. Nach unten und gegen den Wurmfortsatz spitzt sich der Blinddarm etwas zu, so dass er in gefülltem Zustande eine stumpf kegelförmige Gestalt annimmt. Er ist übrigens durch seine Ausbuchtungen (Haustren) von benachbarten Dünndarmschlingen gewöhnlich leicht zu unterscheiden. Auf den Röntgenbildern ist er an seiner charakteristischen, gedrungenen,

[1]) P. Schiefferdecker. Beiträge zur Topographie des Darmes. Archiv für Anatomie und Entwicklungsgeschichte 1886, Seite 335.

ampullenförmigen Gestalt und seinen abgerundeten Haustren zu erkennen; doch ist weder die in dasselbe einmündende Ileocoecal-Klappe (Valvula coli s. Bauhini) noch der Wurmfortsatz des Coecum auf radiographischem Wege sichtbar zu machen.

Das Coecum ist meist deutlich gegen das Colon ascendens abgesetzt, indem die Grenzfurche dieser beiden Darmabschnitte auf Röntgenbildern in der Regel gut zu unterscheiden ist.

Mitunter trifft man das Coecum verlängert oder es zeigt Umknickungen und Umbiegungen. So fand Curschmann[1]) dasselbe nach oben umgeschlagen, so dass es ein entsprechendes Stück des Colon ascendens überdeckte. Auch hat man es schon, zusammen mit dem Colon ascendens einen beweglichen, medianwärts liegenden Tumor bildend, gelegentlich eines operativen Eingriffes angetroffen (v. Angerer). Infolge von kongenitaler Verkürzung des Colon ascendens kann der Blinddarm, welcher ursprünglich in unmittelbarer Verbindung mit dem Colon transversum steht, auch bis zur Leber hinaufrücken.

Neben dem Colon ascendens gilt das Coecum als eines der am meisten beweglichen Teile der Bauchhöhle, da es durch das hier bandartig gestaltete Peritoneum nur lose in der fossa iliaca dextra befestigt ist.

Das Coecum mit angrenzendem Colon ascendens stellt bei mässiger Füllung mit Chymus auf Röntgenbildern einen gleichmässig weiten, nach unten zu abgerundeten Cylinder mit einzelnen queren, den Haustren entsprechenden Einschnürungen (Fig. 3, 11, 12, 13, 16, 17) dar.

Das der Regio lumbalis und hypochondriaca dextra angehörende Colon ascendens beginnt wie erwähnt an der Grenzfurche des Coecum, steigt in der Regio lumbalis und hypochondriaca ziemlich vertikal zur unteren Fläche der Leber auf und reicht bis zur Flexura coli dextra. Es tritt in der Nähe der Gallenblase nach vorne, macht hier eine starke Biegung, die Flexura coli dextra, um sich dann nach links zu wenden und so in das Colon transversum überzugehen. Es findet sich zwar in situ meist von Dünndarmschlingen überlagert, dieselben sind aber auf den Röntgenbildern gewöhnlich nicht sichtbar — vielleicht werden sie durch das gefüllte Colon zur Seite gedrängt.

Das Colon ascendens kann erfahrungsgemäss bei starker oder abnormer Entwicklung des Gekröses bedeutende Verlagerung zeigen, doch wird Schlingenbildung mit Axendrehung hier nur sehr selten beobachtet.

Als Flexura coli dextra bezeichnet man allgemein den Winkel, in dem sich das Colon ascendens abknickt. Diese Abknickung ist auf Röntgenbildern sehr deutlich zu sehen, wenn auch nicht immer vollständig, da die Flexur gewöhnlich von der Leber teilweise überdeckt wird.

Das von der Gallenblase bis zur Milz sich erstreckende und durch die Verbindung mit der Flexura coli sinistra einerseits und der Flexura coli dextra andererseits etwas fixierte und ausserdem durch das Ligamentum gastrocolicum an den Magen geheftete Colon transversum ist durchschnittlich $^1/_2$ m lang, oft auch länger oder kürzer. Es verdient wegen seiner wenigstens beim Erwachsenen meist von der Horizontalen abweichenden Verlaufsrichtung seinen Namen nicht. Vom grossen Netz, welches das Colon transversum ebenso wie die Mehrzahl der Dünndarmschlingen überdeckt, ist natürlich auf Röntgenbildern nichts zu sehen.

Das Colon transversum nimmt, der Krümmung der grossen Curvatur des Magens folgend, eine von rechts nach links meistens steil ansteigende Richtung, indem es vom rechten Hypochondrium durch den oberen oder den unteren Teil der Regio umbilicalis nach dem linken

[1]) H. Curschmann, Topographisch-klinische Studien, Deutsches Archiv für klinische Medicin, Band 53, 1894, S. 1 u. ff.

Hypochondrium bis zur Milz verläuft und zwar meist in einem leichten Bogen, dessen Konvexität, besonders bei herabhängendem Magen, nach unten gerichtet ist, also von der Regio hypochondriaca dextra durch den oberen Teil der Regio umbilicalis zur Regio hypochondriaca sinistra. Der Bogen liegt mit seinem linken Ende (Flexura coli sinistra) meist viel höher als mit seinem rechten (Flexura coli dextra), offenbar da das linke Ende des Quercolons durch die Milz weniger behindert ist als das rechte Ende desselben durch die Leber.

Beim Colon transversum, das in der Norm einen gewissen Schutz gegen die Entstehung einer Gastroptose bildet, sind Abnormitäten in Bezug auf Lage und Form besonders häufig. Oft bildet dasselbe — namentlich bei Frauen — eine in die Bauchhöhle, ja bis ins kleine Becken herabhängende Schlinge, so dass dadurch der Zwischenraum von einer Flexur zur andern erheblich verkürzt wird; zuweilen zeigt es doppelte Schlingenbildung oder mehrere schwächere Biegungen. Auch eine grosse, die Vorderfläche der Leber überragende Schlinge kann dasselbe bilden (Curschmann), welche sich nach oben bis gegen die Herzgrube erstrecken kann, besonders wenn eine oder beide Flexuren fehlen. Variationen im Verlaufe dieses Darmstückes sind überhaupt sehr häufig. So behauptet Cohan[1]), dass gar kein Normaltypus des Quercolons besteht und dass dasselbe in allen Teilen der Bauchhöhle sich vorfinden kann. Gérard (l. c.) beschreibt V, U, W, M und S-Formen des Colon transversum. (In unseren Abbildungen zeigen Fig. 4, 23, 29 eine V-Form, Fig. 27 eine W-Form, Fig. 30 eine S-Form). Doch dürfen Lageabweichungen des Colon transversum ebensowenig wie die Vertikalstellung des Magens der Enteroptose in die Schuhe geschoben werden. Die Füllung des Colon transversum ist auf dessen Lage und Ausdehnung nicht von grossem Einfluss. So zeigt dasselbe bei ein und derselben Person das eine Mal bei geringerer Füllung (wismuthaltige Nahrung), das andere Mal bei stärkerer Füllung (wismuthaltiger Einlauf) die gleichen topographischen Verhältnisse.

Zum Magen kann das Colon transversum in einem sehr verschiedenen Verhältnisse stehen, je nach dem verschiedenen Füllungszustande der beiden Organe.

Die Haustren treten am Colon transversum deutlicher und charakteristischer hervor als an irgend einem andern Dickdarmabschnitte; von den dreifachen Kolonnen derselben sind aber auf Röntgenbildern nur eine oder zwei zu sehen.

Das Colon transversum biegt unter spitzem Winkel in das Colon descendens ein. Die hierdurch gebildete Flexura coli sinistra s. splenica ist (durch das Ligamentum splenicocolicum) viel besser fixiert als die rechte Flexur. Der Winkel, in dem Colon transversum und descendens in dieser Flexur ineinander übergehen, ist gewöhnlich viel spitzer als der der rechten Flexur und man sieht, dass das zur Flexur aufsteigende und das von ihr herabkommende (nach rückwärts ziehende) Darmstück sich teilweise decken. Im Gegensatz zur rechten Flexur ist die linke meist sehr hoch gelegen. Sie verläuft über das untere Ende der linken Niere zur linken Fossa iliaca und reicht auch weiter nach hinten als die rechte Flexur.

Curschmann (l. c.) hat schlingenartige Vergrösserungen der rechten wie der linken Flexur beobachtet, wie überhaupt Ausdehnungen der linken Flexur und des Colon transversum viel häufiger sind als Ausdehnungen des Magens. Doch sind Axendrehungen am Quercolon und an den Flexuren viel seltener als an andern Dickdarmpartien.

Nach Bildung der linken Flexur steigt der Dickdarm als Colon descendens, welches meistens viel länger ist als das Colon ascendens, links lateralwärts durch die Regio lumbalis und hypochondriaca herab. Das Colon descendens ist von Dünndarmschlingen bedeckt, und man sieht auf dem Röntgenbilde, dass in der von ihm eingenommenen Region während der Dünndarmverdauung schwach gefüllte Darmschlingen liegen.

In der linken Darmbeingrube geht das Colon descendens in das sehr bewegliche, mit S-förmiger Krümmung versehene Colon sigmoideum (Flexura sigmoidea, S-Romanum) über.

---

[1]) E. Cohan, Recherches sur la situation du colon transverse, Thèse de Paris, 1898 Nr. 178, 5 pl.

Der vom Colon descendens nach abwärts steigende Schenkel des letztgenannten Darmabschnittes heisst Colonschenkel, das zum Rectum ziehende Endstück desselben, welches über die Lendenwirbelsäule nach dem Kreuzbein zu verläuft, Rectumschenkel. Die Flexur, welche durch das Colon sigmoideum gebildet wird, erstreckt sich in der Regel in das kleine Becken, kann aber auch in die Bauchhöhle aufsteigen. In letzterem Falle biegt es sich stark nach rechts, um dann erst zum kleinen Becken zurückzukehren.

Engel[1]) sagt schon, dass bei allseitiger Ausdehnung das S Romanum die Form eines zylindrischen, nur hier und da leicht eingeschnürten Schlauches habe und wenn nur einzelne Partien ausgedehnt seien, so zeigten diese nicht selten eine fast kugelartige Form. Häufig wird auch Hochlagerung des ausgedehnten S Romanum beobachtet, welche dann häufig die Ursache von Axendrehungen ist.

Das Colon sigmoideum kann sogar die Mittellinie überschreiten, ja sich bis zum Coecum oder gar bis zur Leber erstrecken. Die Lage des Colon sigmoideum ist übrigens in hohem Grade abhängig von der des Colon transversum und descendens, ja die Anatomen nehmen an, dass von allen Darmabschnitten das Colon sigmoideum neben dem Colon descendens den grössten Variationen in Bezug auf Lage und Form unterworfen ist.

Auch Volvulus ist hier sehr häufig zu beobachten.

Sind die Dünndarmschlingen stark ausgedehnt, so findet man (nach Engel) das S-Romanum in dem Beckenwinkel vor der linken Synchondrosis sacro-iliaca.

Das S-Romanum bildet ja gewöhnlich eine einfache, unregelmässige Schleife, doch kann man an demselben häufig auf Röntgenbildern den Colonschenkel und Mastdarmschenkel voneinander unterscheiden. Bei der grossen Häufigkeit der am S-Romanum vorhandenen Anomalien hat aber die Berücksichtigung des Röntgenbildes hier keine besondere praktische Bedeutung.

Der Mastdarmschenkel des Colon sigmoideum geht in der Gegend des Promontorium direkt in den nach dem Damm zu verlaufenden Mastdarm über. Derselbe, die unterste Abteilung des Darmkanals, liegt ganz in der Beckenhöhle und erreicht mit dem Anus sein Ende. Er ist glatt und zylindrisch, ohne Haustren und ohne Taenien, 15—20 cm lang; er macht zwei Biegungen in sagittaler und meist ebensoviel in frontaler Ebene.

Oberhalb seiner Ausmündung befindet sich eine starke Erweiterung, die Ampulla recti.

Auf dorsoventralen Bildern, welche bei unsern Untersuchungen ausschliesslich zur Verwendung kamen, wird das in den hinteren Partien des Beckens gelegene Colon sigmoideum und Rectum ziemlich weit unter die Symphyse projiziert. —

Die Bestimmung der Lage des Dickdarmes kann, wie in Folgendem gezeigt werden soll, auch ganz gut durch Massnahmen vom Rectum aus erfolgen.

Dieselbe geschah bisher gewöhnlich durch Einblasen von Luft ins Rectum mittels eines Doppelgebläses oder nach der Empfehlung von Boas durch Vornahme eines Einlaufes ins Rectum und Bestimmung des Plätscherbezirkes. Diese Methoden geben indessen nur ungenügende Resultate, da die einzelnen Darmabschnitte auf diese Weise nicht sicher unterschieden werden können.

Die topographischen Verhältnisse des Darmes, speziell des Dickdarmes, können, wie oben gezeigt, durch Darreichung wismuthaltiger Nahrung, noch besser aber durch die in neuester Zeit geübte Eingiessung wismuthaltiger Flüssigkeiten in das Rectum (nach gründlicher Entleerung des Darmes) studiert werden. Man sieht auf Radiogrammen (Fig. 27, 28, 29, 30), die im Anschluss an derartige rektale Infusionen aufgenommen wurden, die gefüllten Dickdarmschlingen mit ihren Haustren geradezu plastisch hervortreten.

---

[1]) Engel, Einige Bemerkungen über Lageverhältnisse der Baucheingeweide im gesunden Zustande, Wiener medizin. Wochenschr. 1857 Nr. 30—40.

Stegmann[1]) und Schüle[2]) haben zuerst auf diese Methode aufmerksam gemacht und dieselbe zur allgemeinen Anwendung empfohlen. Schüle läugnet (wohl mit Recht) gleich Boas die Passierbarkeit des Colon sigmoideum durch Sonden und ihr Vordringen bis zum Colon transversum, da sie sich bei weiterem Vorschieben in der Mastdarm-Ampulle nur aufrollen.

Die einzige zuverlässige Kontrolle der Sondierung und des Vordringens der infundierten Flüssigkeit im Dickdarme besteht in der Radiographie und gerade bei Verwendung dieser Methode hat Schüle gezeigt, dass die Sonde sich meistens schon in der Rectum-Ampulle aufrollt und dass bei weiterem Vordringen der Sonde nur ein Ausweiten und Empordrängen des S-Romanum stattfindet, weshalb das Colon descendens oder gar das Colon transversum nie erreicht werde.

Dass selbst gewöhnliche rektale, in Rücken- oder Seitenlage ausgeführte Einläufe bei weiterem Vorschieben der Sonde die Bauhin'sche Klappe leicht erreichen, ja sogar überschreiten können, zeigen die Röntgenbilder (Fig. 27 mit 30) ganz deutlich. In Übereinstimmung mit diesem Befunde steht auch die Thatsache, dass man zuweilen nach Klystieren eine Entleerung derselben durch Erbrechen beobachtet hat.

Man sieht hieraus, dass zur Ausspülung des Dickdarmes mit Flüssigkeit durchaus keine so hohen, unter besonderen Vorkehrungen ausgeführten Einläufe nötig sind. Auffällig ist die Thatsache, dass in den von uns beobachteten Fällen (siehe die Protokolle r—z) bei rektaler Infusion die Flüssigkeit fast niemals ins Coecum übertrat; offenbar stellt die Ileocoecal-Klappe, worauf wohl Nothnagel zuerst aufmerksam gemacht hat, sich der andrängenden Flüssigkeit meistens erfolgreich entgegen.

Nach Eingiessung wismuthaltiger Flüssigkeit (Wasser oder Milch oder Öl) giebt uns das Röntgenbild Aufschluss nicht bloss über die Lage, sondern auch über die Ausdehnung, bez. Weite des Dickdarmes, da wir auf dem Radiogramm die Konturen der einzelnen Darmschlingen gut unterscheiden können.

Wir erkennen also nach Wismuteinläufen mit Sicherheit, wieweit die Flüssigkeit im Dickdarm vorgedrungen ist, auch lassen sich etwaige Lageveränderungen des Dickdarmes auf diese Weise eruieren.

Die Belastung des Darmes durch ein grösseres Clysma erzeugt übrigens keine Enteroptose, wie man vielleicht annehmen könnte. Darüber belehrt ein Vergleich von Darmbildern, die nach innerlicher Darreichung von Wismutbrei und nach rektaler Infusion von 1 l wismuthaltiger Flüssigkeit vorgenommen wurden. Betreffs der einzelnen instruktiven, auf Röntgenbildern erkennbaren Details muss auf die nachstehend protokollierten Untersuchungen sowie auf die zugehörigen Illustrationen (Fig. 27 mit 30) hingewiesen werden.

B. Physiologisches.

Wie die Topographie der Verdauungsorgane, so kann auch die motorische Funktion derselben durch das Röntgenverfahren einer systematischen Untersuchung unterzogen werden.

Die motorische Magen- und Darmfunktion an Tieren wurde bisher meistens im Zustande der allgemeinen Narkose studiert und zwar im Kochsalzbade, nach Eröffnung der Bauchhöhle. Seltener wurden Magen- oder Darmfisteln angelegt oder ein isolierter kleiner Magen (Pawlow)[3]) und nach der Ausheilung eine diesbezügliche Untersuchung vorgenommen.

---

[1]) Stegmann, Eine neue Darstellungsart des Gangsystems des menschlichen Körpers mittels Röntgenstrahlen. Verhandlungen der naturforschenden Gesellschaft, Freiburg i. Br. und Verhandlungen des Chirurgenkongresses zu Berlin, Pfingsten 1903.

[2]) Schüle, Über die Sondierung und Radiographie des Dickdarmes. Archiv für Verdauungskrankheiten, Bd. X Heft 2, Berlin 1904 und Sitzung des Vereins Freiburger Arzte vom 29. Januar 1904 (Autoreferat. Münchener medizin. Wochenschr. 1904 No. 16).

[3]) J. P. Pawlow, Die Arbeit der Verdauungsdrüsen. Deutsche Ausgabe, besorgt von A. Walter (J. F. Bergmann, Wiesbaden). 1898.

Derartige vivisektorische und chirurgische Eingriffe, welche für den mechanischen Ablauf der Verdauung gewiss nicht gleichgültig sind, suchten zuerst Cannon (Boston)[1]), dann Roux und Balthazard (Paris)[2]), endlich Kraus (Karlsbad)[3]) auszuschliessen, indem sie an intakten Fröschen, Mäusen, Meerschweinchen, Katzen und Hunden radioskopische und radiographische Versuche anstellten, nachdem sie diesen Tieren Bismutum subnitricum unter das Futter gemischt hatten. Ja Roux und Balthazard haben sogar versucht, auf dem Leuchtschirm den menschlichen Verdauungsmechanismus zu kontrollieren, allerdings ohne in diesem letzteren Falle zum gewünschten Ziele zu gelangen.

Zweifellos stellen die Versuche der genannten Forscher eine Bereicherung der physiologischen Untersuchungstechnik dar und verdienen sowohl aus diesem Grunde gewürdigt und in erweitertem Massstabe nachgeprüft zu werden, als auch deswegen, weil auf diesem Wege auch die verschiedenen Verdauungsphasen gut studiert werden können.

Die im Folgenden geschilderten Versuche dürften den Beweis liefern, dass man mit Hilfe des Röntgenverfahrens einen schönen Einblick in die motorische Thätigkeit des Magens und Darmes auch beim Menschen erhalten kann.

1. Magen-Motilität.

Was zunächst die motorische Funktion des Magens anlangt, so haben in jüngster Zeit besonders die Arbeiten von v. Mering und von Moritz nach dieser Seite hin aufklärend gewirkt und speziell die grosse Bedeutung des Magens als Schutzorgan für den Darm, speziell den Dünndarm, klargelegt.

Es zeigte sich, dass dem Darm eine viel grössere Verdauungsthätigkeit zukommt als dem Magen; denn eine Resorption von Fett findet im Magen gar nicht, von Eiweiss und Kohlehydraten nur in sehr geringem Grade statt. Dementsprechend ist die motorische Thätigkeit des Magens bei Einfuhr dieser Nahrungsstoffe nicht die gleiche, d. h. Fett, z. B. Öl, wird erfahrungsgemäss langsamer aus dem Magen entleert, als andere Nahrungsstoffe.

Von grossem Einfluss auf die Motilität des Magens ist ausser der chemischen auch die mechanische Beschaffenheit (die Konsistenz) der Nahrung, insofern Verkleinerung derselben die Motilität wesentlich erhöht. Die letztere wird auch beschleunigt durch innerliche und äusserliche Anwendung von Wärme, z. B. warme Getränke und warme Leibumschläge.

Die Motilität des Magens wird aber noch von verschiedenen anderen Faktoren beeinflusst, so von dem jeweiligen Zustande des Nervensystems, von körperlichen Bewegungen u. s. w. Bekannt ist auch der verlangsamende Einfluss, welchen die Menstruation auf die Magen-Verdauung ausübt.

Endlich Kohlensäure regt erfahrungsgemäss die Magenperistaltik stark an, ohne (nach Moritz) die Austreibung zu beschleunigen.

Beobachtungen über Magenentleerung nach Einnahme verschiedener Nahrungsstoffe müssen auf Grund der genannten Einflussnahme verschiedener Faktoren unter möglichst gleichen Bedingungen angestellt werden.

Schliesslich sind auch die anatomischen Verhältnisse des Magens selbst von grossem Einfluss auf die Magen-Motilität, insofern namentlich bei den Formen von Gastroptose, die

---

[1]) W. B. Cannon, The movements of the stomach studied by means of the Röntgen rays, American Journal of Physiol. Bd. I, pg. 359 u. ff. 1898.

Derselbe: The movements of the intestines, studied by means of the Röntgen rays, Journ. of the medical Research. Jan. 1902. S. 72.

[2]) Roux et Balthazard, Etude du fonctionnement moteur de l'estomac à l'aide des rayons de Röntgen. Arch. de physiol. 1898. pg. 85.

[3]) O. Kraus, Radiographische Verdauungsstudien, Fortschritte auf dem Gebiete der Röntgenstrahlen. Bd. VI Heft 6 S. 252 u. ff.

mit Schlingenform der pars pylorica einhergehen, eine mechanische Behinderung der Magenentleerung zu erwarten ist, sowie bei Magen-Ectasie, wo infolge der muskulären Insufficienz eine Störung der Motilität die Regel ist.

Ferner wurde der Pylorus als der eigentliche Motor des Magens erkannt und festgestellt, dass die Überführung der Ingesta vom Magen in den Darm nur in kleinen Portionen erfolgt. Da nun durch Flüssigkeiten, wie v. Mering und Moritz nachgewiesen haben, die rhythmische Thätigkeit des Pylorus sehr rasch angeregt wird, verlassen diese rascher den Magen als konsistentere Nahrungsstoffe.

Wasser (in einer Menge von 300—400 ccm) verlässt nach den Beobachtungen von Moritz bei Hunden schon innerhalb 20—30 Minuten den Magen, beim Menschen (in einer Menge von 500 ccm genossen) in $^1/_2$—$^3/_4$ Stunde bis auf einen kleinen Rest. Viel langsamer als Wasser verlässt Bier den Magen.

Der Pylorus gestattet aber nur in Intervallen den Durchtritt des Chymus, indem derselbe nur erfolgen kann, wenn die tonische Kontraktion der sphinkterartig wirkenden Ringmuskulatur nachlässt. Hingegen kommt die rythmische Entleerung des Magens zum Stillstand, wenn der Dünndarm stark gefüllt ist, um einer Überfüllung des letzteren vorzubeugen. Dieser regulatorische, bezw. hemmende Einfluss des Darmes auf die Pylorus-Muskulatur kommt in Wegfall bei Darmfistelfunden und deshalb beobachtet man hier auch besonders rasche Entleerung des Magens.

Da die Aufenthaltsdauer einer Speise im Magen einen Anhaltspunkt für deren Magenverdaulichkeit giebt, so bietet die erstere ein grosses, physiologisches Interesse.

Aber auch der Kliniker muss die Motilität des Magens als eine der wichtigsten Funktionen dieses Organes wohl berücksichtigen.

Von den bisher angewandten Methoden zur Motilitätsprüfung des Magens hat sich nur die zuerst von v. Leube angegebene, d. h. einige Stunden nach Verabreichung einer Probemahlzeit den Magen auszuhebern, als praktisch brauchbar erwiesen.

Sofort nach Zufuhr der Nahrung beginnt die Austreibung derselben. Doch weichen die Angaben verschiedener Forscher hinsichtlich des beendigten Übertrittes von Ingesten in den Darm wesentlich voneinander ab.

v. Leube nimmt an, dass ein gesunder Magen längstens in 6—7 Stunden die nicht in übermässiger Menge eingeführte Nahrung in den Darm zu befördern vermag.

Pentzoldt hat im Verein mit mehreren seiner Schüler die Aufenthaltsdauer der verschiedensten Speisen im Magen unter Anwendung der Magensonde bezw. der Ewald'schen Expressions-Methode geprüft und bei Einnahme mässiger Mengen von Flüssigkeit 1—3 Stunden, bei festen Speisen nie über 5 Stunden Aufenthaltsdauer im Magen festgestellt.

Verfasser hat sich nun davon überzeugt, dass auch die Röntgen-Untersuchung als eine brauchbare Methode zur Motilitätsprüfung des Magens anzusehen ist.

Um diese Behauptung zu beweisen, muss zunächst die Frage erörtert werden, ob dem zu derartiger Prüfung verwendbaren basisch-salpetersauren Wismut ein besonderer Einfluss auf die Magenverdauung, speziell die motorische Thätigkeit, zukommt. Das scheint aber nicht der Fall zu sein; denn Schüle (l. c.) hat nachgewiesen, dass zwar durch grössere Wismutdosen die Sekretion der Magensäure herabgesetzt, aber die Motilität des Magens und die Verdauung selbst nicht verändert wird.

Schüle fand bei Verabreichung von Mehl- oder Kartoffelbrei (400 g) eine Magenverdauung von durchschnittlich zweistündiger Dauer; auch bei Zusatz von Wismutpulver (ca. 7 g) zum Probefrühstück ergab sich keine Verzögerung (sondern sogar eine leichte Erhöhung) der Motilität.

Bei der Prüfung der Magen-Motilität auf radiographischem Wege erhält man, wie meine bis jetzt allerdings noch nicht sehr zahlreichen Versuche ergeben, ungefähr dieselben Werte wie mit Hilfe der Ausheberungsmethode.

Ein Beispiel (Protokoll h) möge diese Behauptung veranschaulichen!

Anna P., 35 Jahre alt, erhält eine Probemahlzeit, bestehend aus Beefsteak und Kartoffelbrei. Nach 6 Stunden wird bei der Ausheberung der Magen leer befunden und bei der Ausspülung werden nur Spuren von Speiseresten gefunden. Tags darauf dieselbe Probemahlzeit, mit 2 Esslöfel Wismutpulver. Die darnach vorgenommene Aufnahme (Fig. 20) ergiebt vertikalen Magen, Pars cardiaca „His" und Corpus gut geschieden. Nach drei Stunden hat der grösste Teil der Speisen den Magen verlassen, nach 6 Stunden ist der Magen vollständig leer und der Chymus im Dünndarm und in den Anfängen des Dickdarmes zu finden.

Nur dann, wenn vor Ablauf der für die Magenverdauung gültigen Zeitperiode Flüssigkeiten oder konsistentere Nahrung nachgenommen wurde, wie dies in den meisten der nachstehend protokollierten Untersuchungen der Fall war, konnte wismuthaltiger Chymus noch bis zu 12 Stunden nach Zufuhr des wismuthaltigen Speisebreies radiographisch nachgewiesen werden. (Siehe Fig. 2, 11, 16.) Zudem kamen hier sehr grosse Mengen von Brei (ca. 400 g) und Wismutsalz (ca. 40 g) zur Einführung.

Durch unsere Röntgenbilder wird die oben erwähnte Beobachtung von v. Mering und Moritz bestätigt, dass die Entleerung des Magens successive erfolgt, d. h. sein Inhalt nimmt nur allmählich ab, wie ja bekannt ist, dass von Zeit zu Zeit ein Teil des verflüssigten Chymusbreies unter Eröffnung des Pylorus in das Duodenum übertritt.

Es hat sich ferner gezeigt, dass die Entleerung des Magens nach dem Genuss von Flüssigkeiten, z. B. Milch, eine viel raschere war als nach der Zufuhr fester bezw. breiartiger Speisen — eine Bestätigung der von Moritz u. a. gemachten diesbezüglichen Angaben.

Dass durch die stärkere Anfüllung des Magens dessen spezifische Entleerungsgeschwindigkeit gesteigert wird, zeigte sich in allen Fällen unserer Beobachtung, indem der Mageninhalt im Anfang viel rascher abnahm als in den späteren Stunden. Ein kleiner Nahrungsrest ist oft lange Zeit im Magen nachzuweisen.

An den verschiedenen Abschnitten des Magens lassen sich, wie nochmals betont werden soll, während der Verdauungstätigkeit desselben von Kontraktion seiner Wand herrührende Einkerbungen derselben — namentlich bei peristaltischer Unruhe des Magens — auf radiologischem Wege nachweisen. —

Das Röntgenverfahren ermöglicht ziemlich genau eine Differenzbestimmung zwischen der in den Magen eingeführten und der eine gewisse Zeit nachher noch in ihm befindlichen Nahrungsmenge.

Wenn auch die fast beständige Sekretion des Magens hier mit in Betracht gezogen werden muss, so kann doch die Frage, wie lange nach Aufnahme gewisser Speisen der Magen noch belastet bleibt, durch eine radiographische Aufnahme sicher entschieden werden.

Auch kann auf diese Weise die bisher angewandte, nicht immer ausführbare Untersuchungsmethode mit Hilfe des Magenschlauches in geeigneten Fällen durch das Röntgen-Verfahren ersetzt werden.

Bei Patienten, wo die Einführung der Schlundsonde aus irgend einem Grunde nicht angängig ist, kann die Motilität des Magens auf diese Weise leicht und sicher kontrolliert werden, nicht aber natürlich die bei der Verdauung sich abspielenden chemischen Vorgänge. Bei Einfuhr von Kohlehydrat- und Eiweisskost wird die Motilität gleich befunden (Protokoll a, b, c, Versuch I—III), bei Fettnahrung ist sie wahrscheinlich herabgesetzt.

Das hohe spezifische Gewicht der wismuthaltigen Nahrung scheint also auf den Ablauf der Magenverdauung nicht verlangsamend einzuwirken, was sich ja auch daraus ersehen lässt, dass im Beginn der Magenverdauung — wie nach Darreichung gewöhnlicher wismutfreier Nahrung — eine sehr rasche Abnahme des Mageninhalts erfolgt.

Das Wismutsalz bleibt auch nicht, wie wir das im Darm beobachten können, in den Falten der Schleimhaut längere Zeit haften. Der wismuthaltige Nahrungsrest ist vielmehr stets am tiefsten Punkt des Magens zu finden und nimmt stetig, wenn nicht neuerdings Nahrung per os zugeführt wird, an Grösse ab.

Dabei bleiben Nahrungsstoffe und basisch salpetersaures Wismut während ihres Aufenthaltes im Magen und Darmkanal — wahrscheinlich infolge der sich stetig wiederholenden peristaltischen Bewegungen — gut gemischt, wie man aus der gleichmässigen Absorption der Röntgenstrahlen seitens des wismuthaltigen Chymus in allen Regionen des Magens und Darmes zu verschiedenen Beobachtungszeiten ersehen kann.

2. Darm-Motilität.

Die zur Weiterbeförderung und Mischung des Darminhaltes so notwendige Darmbewegung ermöglicht dem Speisebrei die verschiedenen Verdauungssäfte zuzuführen und eine Wechselwirkung zwischen Nahrungsbestandteilen und Verdauungssäften zu erzielen.

Während wir über die motorische Tätigkeit des Magens verhältnismässig gut unterrichtet sind, wissen wir nur sehr wenig über die motorische Tätigkeit der einzelnen Darmabschnitte.

Zur Beobachtung des zeitlichen und örtlichen Ablaufes der Darmverdauung waren die Physiologen bisher auf die Beobachtung der freigelegten Därme an Tieren angewiesen.

Auf diese Weise erst wurde festgestellt, dass bei dem in Verdauungstätigkeit befindlichen Darme die peristaltischen Bewegungen ein grosses Darmstück entlang wellenförmig vor sich gehen.

Die Verdauungsvorgänge im menschlichen Darmkanal sind aber wie die im Magen sich abspielenden auf radiologischem Wege wohl zu kontrollieren! Doch ist beim Studium des zeitlichen Ablaufes der Dickdarmverdauung zu berücksichtigen, dass das hierzu unentbehrliche Bismutum subnitricum obstipierend wirkt und dass wahrscheinlich noch wismuthaltiger Chymus in den Haustren abgelagert ist, wenn schon später eingenommene wismutfreie Nahrung den Dickdarmkanal passiert.

Um die Motilität der einzelnen Darmabschnitte zu prüfen, ist der Darm vor der Darreichung wismuthaltiger Nahrung möglichst zu entleeren!

Die Dünndarmschlingen sind nicht bloss deshalb, weil sie nur wenig (flüssigen) Inhalt führen, schwer auf dem Röntgenbilde zu erkennen, sondern auch weil sie die Nahrungsbestandteile rasch passieren lassen und deshalb oft ein etwas verschwommenes Bild auf der photographischen Platte geben. Die Beweglichkeit am Dünndarm ist ja eine sehr viel lebhaftere als am Dickdarm; denn während unter normalen Verhältnissen der Inhalt des letzteren diesen in 20—24 Stunden passiert, wird der Weg durch den sehr viel längeren Dünndarm in 2—6 Stunden zurückgelegt.

Die Schnelligkeit des Durchganges des Chymusbreies durch den Dünndarm hat man übrigens auch an Darmfisteln des Menschen beobachtet und konstatiert, dass frühestens zwei Stunden nach Einnahme von Nahrung der Chymusbrei die Grenze des Dickdarmes erreicht. Auf Röntgenbildern (Fig. 9, 10, 15, 22) zeigt sich auch, dass für gewöhnlich schon nach 3—4 Stunden die Nahrung im Dickdarm angetroffen wird.

Abweichungen von diesen Befunden lassen sich radiographisch leicht nachweisen, z. B. bei Enteroptose, wo mitunter nach 12 Stunden erst Spuren von Speisebrei im Dickdarm nachzuweisen sind.

Wenige (d. h. 3—4) Stunden nach einer bestimmten Nahrungsaufnahme ist unter normalen Verhältnissen die zu einem bestimmten Zeitpunkt eingeführte Nahrung gleichzeitig im Magen, im Dünndarm und im Dickdarm anzutreffen.

Über die jeweilige Beteiligung der einzelnen Darmabschnitte an der Verdauung gibt in jedem einzelnen Falle das Röntgenbild genauen Aufschluss, indem der Blinddarm, das Colon ascendens und descendens und namentlich das Colon transversum mit seinen charakteristischen Haustren auf derartigen Bildern mit aller Deutlichkeit auf der photographischen Platte zu erkennen sind.

Nach Zufuhr der mit Bismutum subnitricum vermengten Nahrungsstoffe war es stets auffällig, dass dieselben sehr lange im Coecum verblieben, gleichgültig ob eine vorwiegend aus Eiweiss oder aus Kohlehydraten bestehende Nahrung gereicht wurde.

Es wäre interessant zu prüfen, wie sich Vegetabilien in dieser Beziehung verhalten und ob nicht vielleicht die in jüngster Zeit so gesteigerte Ausbreitung des Vegetarianismus die Ursache der jetzt sich auffällig häufenden Blinddarmentzündungen ist. (Gerade bei Herbivoren, z. B. bei Kanichen, ist ja der Chymus lange Zeit hindurch im Blinddarm anzutreffen, so dass man oft den übrigen Darm leer findet und nur im Blinddarm Speisebrei antrifft.)

Angestaute Kotmassen findet man sehr häufig ausser im Coecum und Colon ascendens auch im S Romanum und natürlich auch im Rectum. An den Umbiegestellen des Qucerolons, d. h. in der rechts- und linksseitigen Flexur, welche gewissermassen die Aufhängepunkte der Colonguirlande bilden, sammeln sich mit Vorliebe Gase an; wie man auch auf den Röntgenbildern (Fig. 15, 18 u. s. w.) an diesen Stellen lufthaltige Partien fast stets erkennen kann. In der That sind häufig gewisse Schmerzensäusserungen an Darmstörungen leidender Personen durch Gasansammlung in einem oder beiden Hypochondrien bedingt.

Der Darminhalt wird nicht immer in einer kontinuierlichen Säule fortbewegt (Fig. 23 mit 26), wie dies ja auch Kraus (l. c.) in seinen Froschversuchen schon beobachtet hat.

Auf Röntgenbildern erwachsener Personen sieht man, dass der Darminhalt nur langsam und allmählich weiter befördert wird, und dass nicht alle Darmschlingen gleichzeitig gefüllt sind, wenn der Speisebrei einerseits schon bis zum Dickdarm vorgedrungen ist und andererseits noch teilweise im Magen sich befindet. Es wird eben anscheinend in regulatorischer Weise soviel aus dem Magen in den Darm befördert, als dieser verarbeiten kann; weshalb niemals ein beträchtlicher Inhalt des Dünndarms nachzuweisen ist, und auch im Dickdarm erfolgt manchmal streckenweise Stillstand der Darmbewegung, indem zwischen grösseren gefüllten Dickdarmabschnitten einzelne Strecken des Colon leer von Speiseresten befunden werden. (Fig. 12, 13 u. s. w.)

Beim Menschen trifft man die ersten Schlingen des Dünndarmes sogar meistens leer an, daher der dem Duodenum sich unmittelbar anschliessende Teil des Dünndarmes von Alters her „Jejunum" d. h. Leerdarm, benannt worden ist.

Lage-Anomalien des Darmes sind wahrscheinlich von ebenso grossem Einfluss auf die Fortbewegung des Darminhaltes, wie solche des Magens für die Magenmotilität. Besonders ein stärkeres Herabsinken des Colon transversum, wobei es oft zu scharfer, winkliger Abknickung desselben kommt, ist wahrscheinlich für die Fortbewegung des Darminhaltes sehr ungünstig.

Auch die Aufenthaltsdauer der Nahrungsbestandteile in den einzelnen Abschnitten des Dickdarmes kann durch das Röntgenverfahren festgestellt werden.

Bei unseren Versuchen hat sich kein wesentlicher Unterschied ergeben hinsichtlich der Motilität während der Magen- und Darmverdauung, je nachdem Eiweiss oder Kohlehydrate verabreicht wurden. Fett wurde in dieser Beziehung nicht geprüft.

Es dürfte schliesslich nicht gleichgültig sein für die Beurteilung der Magen- und Darmverdauung, ob während des Ablaufes derselben neuerdings Nahrungsstoffe per os zugeführt werden oder nicht. In unseren Versuchen wurde vornehmlich der erste Fall berücksichtigt.

Das Wismut ist ausserordentlich lange (3—4 Tage) im Dickdarm nachzuweisen und es ist nicht anzunehmen, dass für gewöhnlich Speisereste solange im Colon sich aufhalten als wismuthaltige Nahrungsstoffe. Wenn sich das oftgenannte Wismutsalz, welches im Darmkanal adstringierend wirkt und gewissermassen einen Ausguss der Dickdarmhaustren darstellt, auch nicht zur genauen Feststellung des zeitlichen Ablaufes der Dickdarmverdauung eignet, so kann mit Hilfe desselben doch die Vorwärtsbewegung des Darminhaltes kontrolliert werden.

Schliesslich sei noch darauf hingewiesen, dass die Konturen des wismuthaltigen Speisebrei enthaltenden Magens und Darmes bei guter Röhrenbeschaffenheit und zweckmässiger

Blendenverwendung auch auf dem Leuchtschirm zu erkennen sind, allerdings nicht mit der Deutlichkeit wie auf der photographischen Platte. Übrigens sind auch die von Magen und Darm aufgenommenen Radiogramme öfters, besonders bei beleibten Personen, so flau, dass sie, um alle Details erkennen zu können, vor einer Mattscheibe oder vor dem sogenannten Lichtkasten betrachtet werden müssen.

Zur Bekräftigung der obigen Erörterungen über Darmmotilität soll hier eine kurze Skizze über den zeitlichen Nachweis wismuthaltigen Speisebreies im Magen-Darmkanal, wie derselbe auf Radiogrammen eines gesunden Erwachsenen sich gewöhnlich erbringen lässt, hier folgen:

Sofort nach der Nahrungszufuhr ist der Speisebrei im Magen und eventuell auch im Duodenum nachzuweisen.

Nach etwa $^1/_2$ Stunde zeigen sich vereinzelte Dünndarmschlingen in der linken Fossa iliaca und zahlreiche median zwischen Articulatio sacro-iliaca dextra et sinistra, aber so, dass zwischen Magen und Dünndarmschlingen einer- und zwischen letzteren und Symphyse andererseits ein grösserer freier Zwischenraum sich findet.

Nach ca. 1—2 Stunden findet sich erheblich weniger Speisebrei im Magen, dagegen lassen sich median und rechts (die Darmbeinschaufel zum Teil ausfüllend) zahlreiche Dünndarmschlingen nachweisen.

Nach ca. 3 Stunden finden sich noch Speisereste im Magen, Dünndarmschlingen lassen sich median und unten (Ileum) nachweisen, rechterseits zeigen sich die ersten Speisepartikel auch im Verbindungsstück zwischen Ileum und Coecum sowie in den Anfängen des Dickdarmes, d. h. im Coecum und Colon ascendens.

Nach ca. 4 Stunden kann man noch Reste im Magen konstatieren, Speisebrei im Ileum median oberhalb der Symphyse, im Verbindungsstück von Ileum und Coecum, im Coecum, Colon ascendens und Anfangsteil des Colon transversum.

Nach ca. 6 Stunden findet sich Speisebrei im Ileum, d. h. median, oberhalb der Symphyse, im Coecum, Colon ascendens, transversum und descendens.

Nach ca. 8—10 Stunden im Coecum, Colon ascendens, transversum, descendens.

Nach ca. 12 Stunden im Coecum, Colon ascendens, transversum und descendens.

Nach ca. 24 Stunden im Coecum und im gesamten Colon einschliesslich des Colon sigmoideum.

Nach ca. 36 Stunden in allen Abteilungen des Colon.

Nach ca. 48 Stunden trifft man nur mehr spärliche Nahrungsreste im ganzen Dickdarm.

Nach ca. 60 Stunden findet man Reste im Colon transversum, descendens, sigmoideum und Rectum.

Erst drei bis vier Tage nach der Zufuhr wismuthaltiger Nahrung wird der Verdauungskanal frei von Wismut angetroffen.

Schlussbemerkungen.

Die Ergebnisse der oben geschilderten Untersuchungen sind nicht unwichtig in morphologischer Hinsicht, insofern der Situs viscerum bisher fast nur an Leichen studiert werden konnte. Und es besteht kaum ein Zweifel, dass Lage und Form der verschiedenen Abschnitte des Verdauungskanales durch das Röntgenverfahren weit besser zu bestimmen sind als durch das Studium des Situs bei Operierten oder an Leichen. Auch gelang es erst mit Hilfe des Röntgenverfahrens, Lage und Form des normalen Magens zu eruieren.

Die beigegebenen Röntgenbilder liefern ferner den Beweis, dass die Umrisse nicht bloss des Magens, sondern auch des Darmes trotz der grossen Beweglichkeit dieser Organe auf radiographischem Wege gut zur Darstellung gebracht werden können.

Man findet auch durch unsere Untersuchungen den alten anatomischen Lehrsatz bestätigt, dass die Lageverhältnisse der Baucheingeweide, besonders der einzelnen Darmabschnitte, beim Menschen grosse Verschiedenheiten darbieten und dass in dieser Beziehung kleine Abweichungen noch als physiologisch und erst grössere, die Grenzen der Gesundheit überscheitende, als pathologisch aufzufassen sind.

Gröbere Form- und Lageveränderungen von Magen und Dickdarm sind aber von grosser praktischer Bedeutung, denn durch die Dislocation eines Bauchorganes werden auch die Funktionen anderer, damit in Zusammenhang stehender beeinflusst.

Um Lageveränderungen des Magens und der Därme sichtbar zu machen, giebt es kein besseres Mittel als die radiographische Wismutmethode.

Doch müssen Abweichungen in der Lage der Baucheingeweide, besonders des Magens, wenn sie auf radiologischem Wege nachgewiesen werden, unter Berücksichtigung der Projektionsverhältnisse beurteilt werden und namentlich die Stellung der Antikathode muss beachtet werden.

Auch in physiologischer Beziehung darf die radiologische Untersuchung des Magendarmkanales einen gewissen Wert beanspruchen, indem der zeitliche Ablauf der Magenverdauung sowie das Passieren der einzelnen Darmabschnitte durch die Nahrung auf diese Weise festgestellt werden kann.

Das Röntgenverfahren dürfte dazu berufen sein, einen vollgültigen Ersatz für diesbezügliche Beobachtungen an Tieren und für die bisherigen Untersuchungsmethoden am lebenden Menschen zu liefern.

Über die motorische Funktion des menschlichen Magens und Darmes im allgemeinen und über die Thätigkeit der Verdauungsorgane bei Einverleibung verschiedener Nahrungsstoffe (Fett, Eiweiss, Kohlehydrate) in den Verdauungskanal kann die Methode Aufschluss geben und durch das Studium von Radiogrammen können wir uns — das wird wohl jedermann zugeben — eine viel bessere Vorstellung von den motorischen Verdauungsvorgängen im Darme machen, als durch irgend eine andere Methode.

Allerdings darf auch die Radioskopie bei derartigen Verdauungsversuchen nicht vernachlässigt werden, weil da die einzelnen Akte der Bewegung des Verdauungsrohres mit dem Auge verfolgt werden können. Zumal bei Tieren sind radiographische Untersuchungen schwieriger auszuführen, weil bei diesen nicht wie beim Menschen die Atembewegungen ausgeschaltet werden können.

Auch seitens der praktischen Medizin, d. h. der Chirurgie und inneren Medizin, dürfte die Möglichkeit, Form, Lage und Grösse sowie die Ausdehnung der einzelnen Bauchorgane unter Umständen sicherer bestimmen zu können, als mit den bisherigen Untersuchungsmethoden, freudig begrüsst werden.

Ich erinnere an die Darstellung des Magens mit seinen einzelnen Abschnitten, der Pars cardiaca, des Corpus und der Pars pylorica, an die Darstellung der Dünndarmschlingen, der Ileocoecalverbindung, des Dickdarmes mit seinen Haustren und zwar des charakteristisch geformten Coecums, des Colon ascendens und descendens mit ihren Flexuren, des Colon transversum und sigmoideum sowie des Rectums.

Querkolon und Magen, deren Abgrenzung durch die Perkussion oft schwierig oder gar unmöglich ist, können durch radiologische Untersuchung, d. h. durch Darreichung von wismuthaltiger Milch oder Wismutbrei, absolut sicher in ihrer Lage bestimmt werden.

Die Aufblähung des Magens und Darmes mit Kohlensäure bez. Luft, welche für den Patienten lästiger als das oben beschriebene Verfahren und zudem nicht ganz gefahrlos ist, kann auf diese Weise umgangen werden; auch liefert dieselbe zweifellos weniger zuverlässige Resultate als die radiologische Untersuchung.

Die Differential-Diagnose „Magen-Ectasie“ und „Gastroptose“ dürfte gleichfalls durch die Anwendung des Wismutverfahrens erleichtert werden.

Durch die radiologische Untersuchung ist gewiss in vielen Krankheitsfällen Aufklärung über die Lagerung des Darmes, den Sitz einer Stenose u. s. w. zu erhalten, zu deren Feststellung so oft ein praktisches Bedürfnis vorliegt.

Auch bei Invagination, Axendrehung des Darmes, Tumoren des Verdauungstractus und anderen Erkrankungen desselben dürfte die beschriebene Methode zum diagnostischen Studium sich eignen. Endlich kann die bisher allein gültige Prüfung der motorischen Leistungsfähigkeit des Magens durch Ausheberung des Speiserückstandes nach bestimmten Zeitabschnitten durch die Röntgenuntersuchung ersetzt werden. Aber auch die motorische Arbeitsleistung des Darmes kann vermittelst der Röntgenstrahlen bis zu einem gewissen Grade kontrolliert werden.

Die Zufuhr wismuthaltiger Nahrungsstoffe kann wohl bei allen Kranken, die etwas Nahrung zu sich nehmen können, zur Verwendung kommen. Nur wenn die Nahrungsaufnahme sehr erschwert oder unmöglich ist, sowie bei hartnäckigem Erbrechen ist sie nicht ausführbar. In solchen Fällen, z. B. bei Ileus, wird man wegen des bestehenden Brechreizes und der störenden antiperistaltischen Bewegung sich der oben geschilderten Wismuteinläufe bedienen. Diese sind unter allen Umständen der Aufblähung des Colons mit Luft vom Anus aus vorzuziehen, da dieses Verfahren schmerzhaft ist und ausserdem keine absolut zuverlässigen Resultate giebt.

Wir schliessen mit der Behauptung, dass die Anwendung der Röntgenstrahlen im Gebiete des Verdauungskanals als eine die Magen- und Darmdiagnostik wesentlich unterstützende, höchst zweckmässige klinische Untersuchungsmethode anzusehen ist.

Protokolle

zu den einzelnen topographischen Untersuchungen und Verdauungsversuchen, welche der vorliegenden Arbeit zu Grunde gelegt wurden.

Verdauungsversuche.

a) Gastroptose.

Marie M., 24 Jahre, Köchin, steht wegen Urticaria in Behandlung. Sie will nie an Magenstörungen oder Verdauungsbeschwerden gelitten haben, giebt aber zu, sich früher geschnürt zu haben. Durch Palpation und Perkussion ist keine Abnormität in Bezug auf den Situs viscerum zu eruieren. Prüfung der Magenmotilität durch Darreichung einer Probemahlzeit und Ausheberung nach sechs Stunden ergiebt normalen Befund.

I. Versuch. Am 28. März gründliche Entleerung des Darmes, abends nur Suppe. Am 29. März erhält Patientin morgens neun Uhr 300 ccm Mehlbrei, vermischt mit zwei gehäuften Esslöffeln Bismutum subnitricum.

1. Radiographische Aufnahme direkt nach der Nahrungszufuhr. (Fig. 1.)

Magen tiefstehend. Nur die Pars pylorica und die angrenzenden Partien des Corpus sowie das Anfangsstück des Duodenum ist gefüllt, Magen zeigt ausgesprochene Hörnchenform. Kleine Curvatur in der pars pylorica in Höhe des vierten Lendenwirbels, grosse Curvatur an der Grenze von Lendenwirbelsäule und Kreuzbein. Pylorus selbst in Höhe des dritten Lendenwirbels.

2. Fünf Stunden nach der Nahrungszufuhr. (Patientin hat mittags etwas wismutfreie Nahrung zu sich genommen.) Im Magen wenig Inhalt, Chymus im Dünn- und Dickdarm nachzuweisen.

3. Acht Stunden nach der Nahrungsaufnahme. (Fig. 2.)

Im Pylorusteil des Magens, in Höhe des vierten Lendenwirbels, noch Nahrungsreste. In der Gegend der Cardia helle Luftblase. Dünndarminhalt nicht nachzuweisen. Ileocoecalverbindung undeutlich, dagegen die Konturen des Coecum, Colon ascendens, transversum (mit den Flexuren) und descendens sehr deutlich durch ihre Haustren gekennzeichnet. An den obersten Partien der Flexuren Gasansammlung. Colon transversum guirlandenartig nach unten gewölbt.

30. März erhält Pat. morgens Kaffee, mittags und abends gewöhnliche Kost.

4. 30. März morgens sieben Uhr Radiographie, d. h. 22 Stunden nach der Nahrungsaufnahme. (Fig. 3.)

Wismuthaltiger Chymus im Coecum und Colon ascendens sowie im Rectum nachzuweisen, Reste im Colon transversum, den beiden Flexuren sowie im Colon descendens.

5. 32 Stunden nach der Nahrungsaufnahme. (Fig. 4.)

Wismuthaltiger Chymus im ganzen Dickdarm nachzuweisen.

6. 48 Stunden nach der Nahrungsaufnahme. (Fig. 5.)

Wismuthaltige Nahrungsreste noch im ganzen Dickdarm nachzuweisen, besonders im Coecum und Colon ascendens.

b) Dieselbe Patientin wie in a.

II. Versuch. Am 5. Mai Darmeinlauf. Abends nur Suppe. 6. Mai früh eine Tasse Milch. Um acht Uhr vormittags 500 g Kartoffelbrei mit drei Esslöffel Bismutum subnitricum.

1. Radiographische Aufnahme sofort nach der Nahrungszufuhr. (Fig. 6.)

Magen vertikal, Fundus vom Corpus scharf abgesetzt. Tiefpunkt der kleinen Curvatur in Höhe des vierten Lendenwirbels, der grossen unterhalb des fünften Lendenwirbels, Incisura cardiaca (His) stark ausgesprochen. In der Gegend der Cardia, die oberste Begrenzung des Chymus bildend, eine grosse rundliche Luftblase. Pförtner in Höhe des dritten Lendenwirbels, Anfangsteil des Duodenum sowie Jejunum nur angedeutet.

2. Eine halbe Stunde nach der Nahrungsaufnahme. (Fig. 7.)

Mageninhalt erheblich geringer. Gasblase im obersten Bezirke des Magens noch vorhanden. Vom Pylorus an bis zur Symphyse lassen sich, vorwiegend in den mittleren Partien des Abdomens, Dünndarmschlingen nachweisen. Die Lage der beiden Colonflexuren durch kleine Luftansammlungen gekennzeichnet.

3. Zwei Stunden nach der Nahrungsaufnahme. (Fig. 8.)

Mageninhalt hat weiter abgenommen. Gasblase in der Regio cardiaca weniger umfangreich. Zahlreiche Dünndarmschlingen vom Pylorus bis zur Ileocoecalverbindung ersichtlich, auch im Coecum und Colon ascendens schon wismuthaltiger Chymus nachzuweisen.

4. Drei Stunden nach der Nahrungsaufnahme. (Fig. 9)

Speisereste nur im Pylorusteil des Magens und den angrenzenden Magenpartien, so dass eine Art Hörnchenform zustande kommt ähnlich wie in Figur 1. Pförtner immer noch median gelegen, in Höhe des dritten Lendenwirbels. Gasblase in der Regio cardiaca schwach sichtbar. Im Dünndarm und im ganzen Colon wismuthaltiger Chymus.

5. Vier Stunden nach der Nahrungsaufnahme. (Fig. 10.)

Im Magen nur wenig Inhalt, dagegen reichlich im Dünndarm (Ileumschlingen in den unteren und mittleren Partien des Abdomens) sowie im Coecum und im gesamten Colon. Ileocoecalverbindung deutlich! Coecum und Colon ascendens durch die Grenzfurche scharf abgesetzt. (Patientin nimmt mittags gewöhnliche Nahrung in geringer Menge zu sich.)

6. Sechs Stunden nach der Nahrungsaufnahme.

In der Regio pylorica (vom unteren Rande des fünften Lendenwirbelkörpers von der Mittellinie bis fingerbreit über den Querfortsatz dieses Wirbels hinausreichend) Speisereste. Diese mit Speisebrei gefüllte Partie des Magens ist nach oben durch eine horizontale Linie begrenzt, nach unten ist sie konvex gestaltet. Im Dünndarm, namentlich in den untersten Ileumschlingen, Speisereste. Ileocoecalverbindung deutlich, im Coecum und Colon viel Inhalt, nur im Colon sigmoideum wenig Inhalt.

7. Acht Stunden nach der Nahrungszufuhr. (Fig. 11.)

Im Magen ein kleiner Nahrungsrest, im Dünndarm wenig Chymus, Coecum vom Colon ascendens scharf abgesetzt, im Coecum und im gesamten Colon einschliesslich des Colon sigmoideum viel wismuthaltiger Chymus.

8. 24 Stunden nach der Nahrungszufuhr. (Fig. 12.)

Nur im Coecum und Colon ascendens sowie im Colon sigmoideum und Rectum viel wismuthaltiger Chymus; im Colon transversum und descendens nur vereinzelte wismuthaltige Bröckel.

9. 32 Stunden nach der Nahrungszufuhr. (Fig. 13.)

Im Coecum und Colon ascendens viel wismuthaltiger Chymus, desgleichen im Colon sigmoideum und Rectum, während das Colon transversum und descendens nahezu frei von Speiseresten sind.

10. 48 Stunden nach der Nahrungszufuhr.

Im Coecum, Colon ascendens, transversum, descendens immer noch erhebliche Nahrungsreste, durch welche sogar die Haustren noch deutlich erweitert werden; im Colon sigmoideum kein Inhalt, wohl aber im Rectum.

c) Dieselbe Patientin wie in a und b.

III. Versuch. Am 18. Mai Darmeinlauf, abends nur Suppe. 19. Mai früh eine Tasse Milchkaffee. Um acht Uhr vormittags 400 g Haché und zwei gehäufte Esslöffel Bismutum subnitricum.

1. Radiographische Aufnahme sofort nach der Nahrungszufuhr.

Magen vertikal gestellt, zeigt in der Projektion zwei parallele Schenkel, einen längeren links-

seitigen und einen kurzen rechtsseitigen. Tiefster Punkt der kleinen Curvatur in Höhe des fünften Lendenwirbels, der grossen in der Gegend der linken Symphysis sacro-iliaca. Pförtner in Mittellinie an der Begrenzung des dritten und vierten Lendenwirbelkörpers.

2. Eine halbe Stunde nach der Nahrungszufuhr.

Magen weniger gefüllt. Tiefpunkt der kleinen Curvatur in Höhe des fünften Lendenwirbels, der grossen in der Gegend der linken Symphysis sacro-iliaca. Pförtner in der Gegend des vierten Lendenwirbels. Chymus im Dünndarm, namentlich in den mittleren und unteren Partien des Abdomens, nachzuweisen.

3. Eine Stunde nach der Nahrungszufuhr.

Fast der gleiche Befund wie bei 2.

4. Zwei Stunden nach der Nahrungszufuhr.

Im Magen bedeutend weniger Inhalt, wismuthaltiger Chymus im Dünndarm sowie in Spuren auch im Coecum und Colon ascendens.

5. Drei Stunden nach der Nahrungszufuhr.

Im Pylorusteil des Magens etwas Chymus (Pförtner in der Mittellinie, in Höhe des vierten Lendenwirbels), ebenso in den Dünndarmschlingen der mittleren und unteren Bauchpartien, sowie im Coecum und Colon ascendens.

6. Sechs Stunden nach der Nahrungsaufnahme. (Mittags Bouillon mit Ei!)

Im Pylorusteil des Magens noch Reste von wismuthaltigem Chymus. Solcher ist auch nachzuweisen in den untersten Ileumschlingen sowie im Coecum und Colon ascendens.

7. Acht Stunden nach der Nahrungszufuhr.

Im Magen sowie im Dünndarm Speisereste, reichlicher Chymus im Coecum und Colon ascendens, welche durch eine Einkerbung scharf voneinander getrennt sind.

8. Zehn Stunden nach der Nahrungszufuhr.

Speisereste im Magen, in den unteren Partien des Ileum viel Chymus, weniger im Coecum und Colon ascendens.

9. 24 Stunden nach der Nahrungszufuhr.

Wismuthaltiger Chymus nur im Coecum und Colon ascendens, welche scharf voneinander zu trennen sind, sowie Spuren in Form kleiner Bröckel im Colon transversum.

10. 32 Stunden nach der Nahrungszufuhr.

Wismuthaltiger Chymus im Coecum, Colon ascendens, Colon transversum, Spuren im Colon descendens und tiefer.

11. 48 Stunden nach der Nahrungszufuhr.

Wismuthaltiger Chymus im ganzen Colon (nur von der Mitte des Colon transversum bis zur linken Flexur ist dasselbe frei von Chymus!) sowie im Rectum.

d) Dieselbe Patientin wie in a, b und c.

IV. Versuch. Marie M., 24 Jahre, Köchin, erhält am 27. Mai 1904 per os 500 ccm Milch mit zwei gehäuften Esslöffeln Bismutum subnitricum.

1. Sofort nach der Nahrungszufuhr radiographische Aufnahme.

Magen tiefstehend, wie bereits bei früheren Versuchen festgestellt, nur seine unteren Partien sind gefüllt. In der Regio cardiaca eine cirkumskripte lufthaltige Partie. Grosse Curvatur: untere Begrenzung zwei bis drei Querfinger unterhalb der Verbindung von Lendenwirbelsäule und Kreuzbein. Pylorus in der Höhe des vierten Lendenwirbels. Kleine Curvatur entspricht in der Projektion der Mitte des fünften Lendenwirbels.

2. Vier Stunden nach der Nahrungszufuhr.

Magen und Dünndarm frei von wismuthaltigem Chymus, dagegen findet sich solcher reichlich im Coecum und Colon ascendens.

e) Enteroptose. Dilatatio ventriculi.

Edna U., 27 Jahre. Seit mehreren Jahren Appetitstörungen. Vor drei Jahren Magenkatarrh und Gelbsucht. Seither Schmerzen im Epigastrium und grosse Unruhe in den Gedärmen. Gewisse Speisen werden nicht vertragen, verursachen Sodbrennen. In letzter Zeit zunehmende Appetitlosigkeit sowie Unbehagen im Magen nach dem Essen, manchmal sofort nach der Mahlzeit, manchmal später. Niemals Erbrechen. Trotz häufig ausgeführter Magenspülungen, elektrischer Behandlung, Massage keine Besserung. Sehr mageres, graciles Mädchen. Abdomen leicht eingesunken. Keine Druckschmerzpunkte. Magenplätschern bis zwei Querfinger unterhalb des Nabels. Ausheberung wird wegen Verdachts auf Ulcus ventriculi unterlassen. Leichte Scoliose.

I. Verdauungsversuch (zur Eruierung der topographischen Verhältnisse des Magens und Darmes). Patientin erhielt 400 g Reisbrei mit 40 g Bismutum subnitricum.

1. Radiogramm sofort nach der Nahrungszufuhr. (Fig. 14.)

Magen tiefstehend, fast vertikal, eigentümlich geformt, verschiedene bucklige Hervorragungen der Magenwand, besonders an der grossen Curvatur. Cranialer Teil des Magens schlauchförmig, Incisura cardiaca wenig deutlich, in der Regio cardiaca rundliche Luftblase, unterhalb derselben der den Magen ausfüllende Chymus. Nabelmarke am oberen Rand des vierten Lendenwirbels, Tiefpunkt der kleinen Curvatur am oberen Rand des fünften Lendenwirbels, der grossen Curvatur in der Mitte des Kreuzbeines. Pylorus undeutlich, in Höhe des fünften Lendenwirbels, etwas rechts von demselben.

2. Radiogramm vier Stunden nach der Aufnahme wismuthaltiger Nahrung. (Fig. 15.)

Der Magen ist ganz in die linke Körperachse herübergerückt, nur der caudale Teil desselben ist noch gefüllt, man kann aber seine Fortsetzung, d. h. den von Nahrung freien Teil des Magens cranialwärts bis zur Cardia verfolgen. Pylorus am linken Rande des vierten Lendenwirbelkörpers, Nabelmarke am oberen Rande dieses Wirbels. Tiefpunkt der grossen Curvatur etwas höher stehend als direkt nach der Nahrungsaufnahme; im Dünndarm zerstreute Wismutbröckel, vom Dickdarm nur Ausgüsse vereinzelter, zierlicher Haustren des Colon transversum mit Sicherheit zu unterscheiden und zwar sehr tief, etwas nach rechts von der Mittellinie und dicht oberhalb der Symphyse. Der Sitz der Colonflexuren durch lufthaltige Partien in den oberen Partien des Abdomens angedeutet.

3. Radiogramm acht Stunden nach der Nahrungszufuhr. (Drei Stunden nach der Mittags-Mahlzeit.)

In den untersten Partien des Magens wismuthaltiger Chymus. Magen in derselben Lage wie vor vier Stunden. Dünndarm nicht abgrenzbar. Vom Dickdarm nur Blinddarm und Colon ascendens deutlich abgrenzbar.

4. Radiogramm zwölf Stunden nach Zufuhr wismuthaltiger Nahrung. (Fig. 16.)

In den untersten Partien des Magens nur noch wenig wismuthaltiger Chymus, die übrigen Partien des Magens cranialwärts zu verfolgen, in der Gegend der Cardia etwas verbreitert: Milzschatten sehr deutlich abzugrenzen. Dünndarm nicht zu differenzieren, dagegen Coecum und Colon ascendens deutlich abzugrenzen. Die Lage der rechten und linken Colonflexur, besonders der letzteren, deutlich sichtbar.

5. Radiogramm 24 Stunden nach der Zufuhr wismuthaltiger Nahrung. (Fig. 17.)

Im Magen kein wismuthaltiger Inhalt (in der Gegend der Cardia grosse Luftblase), desgleichen Darm leer (Patientin hat eine Stunde vor der Aufnahme einen Einlauf erhalten!), nur im Coecum und Colon ascendens reichliche wismuthaltige Nahrungsreste. Ausgüsse der Haustren deutlich, aber Grenzfurche undeutlich. Nabel markiert durch Bleiplättchen.

f) Dieselbe Patientin wie in e.

II. Versuch (zur Prüfung der Magenmotilität). Patient erhielt wieder 300 g Brei mit zwei Esslöffel Bismutum subnitricum und zwar abends acht Uhr.

1. Radiogramm sofort nach der Nahrungsaufnahme.

Magen sehr tief stehend, nur in seinen unteren und mittleren Partien gefüllt, Lage des Pylorus, der kleinen und grossen Curvatur, des Nabels wie beim I. Versuch. Leber steil gestellt, unterer Rand derselben rechterseits sichtbar. Milzschatten deutlich; rechte Colonflexur gut sichtbar, linke weniger deutlich abzugrenzen.

2. Radiogramm zwölf Stunden nach der Nahrungsaufnahme, d. h. acht Uhr morgens. (Fig. 18.)

Magen leer, auch im Dünndarm kein wismuthaltiger Chymus nachzuweisen. Coecum und Colon ascendens, rechte Colonflexur, Colon transversum (das guirlandenförmig bis zur Symphyse reicht), linke Flexur, sowie Colon descendens in Bezug auf Lage und Form auf dem Bilde deutlich abzugrenzen.

g) Chlorose.

Frieda H., 24 Jahre, in Behandlung wegen Chlorose, erhielt am 30. März abends nur Suppe sowie eine Dosis Brustpulver behufs Entleerung des Darmes. 31. März erhält Patientin morgens nur Milchkaffee, um $10^1/_2$ Uhr Mehlbrei mit Wismut; im Anschluss an die Nahrungsaufnahme Radiographie, die nach sechs, neun und 22 Stunden wiederholt wird.

1. Bald nach der Nahrungsaufnahme.

Magen vertikal, zeigt verschiedene Einkerbungen. Kleine Curvatur in ihrem Pylorusteile in Höhe des dritten, grosse in Höhe des fünften Lendenwirbels. Pförtner etwas nach rechts von der Mittellinie. Im Duodenum und Jejunum bereits Chymus nachweisbar.

2. Sechs Stunden nach der Nahrungsaufnahme. (Patientin hat mittags etwas Speise genossen.)

Reste im Magen, gefüllte Dünndarmschlingen, namentlich in den mittleren und unteren Partien des Abdomens, wismuthaltiger Chymus im Coecum, Colon ascendens, transversum, descendens. Colon ascendens und descendens verlaufen fast vertikal, linke Flexur höher als die rechte, Colon transversum verläuft fast genau horizontal.

3. Neun Stunden nach der Nahrungsaufnahme.

Reste im Magen, wismuthaltiger Chymus in den unteren Partien des Ileums sowie in allen Abteilungen des Colons.

4. 22 Stunden nach der Nahrungsaufnahme.

Magen und Dünndarm leer, wismuthaltiger Chymus in allen Abteilungen des Colons sowie im Rectum.

h) Gastroptose. Hysterie.

Anna P., 35 Jahre, erhielt am 18. Juni 1904 ein Beefsteak, ferner Kartoffelbrei mit ca. zwei Esslöffel Bismutum subnitricum und etwas Wasser.

1. Radiographische Aufnahme sofort nach der Nahrungszufuhr. (Fig. 20.)

Magen vertikal, langgezogen, schlauchförmig. Cranialer Teil des Magens kugelig geformt, die untere Hälfte desselben mit Chymus gefüllt, welcher durch eine horizontale Linie von der überstehenden Gasschicht abgegrenzt ist. Kleine Curvatur im Fundusteil in der Projektion etwa zwei Finger breit nach links von der Wirbelsäule, in der Pars pylorica am oberen Rande des fünften Lendenwirbels; grosse Curvatur im Pylorusteil in der Fossa iliaca sinistra. Pförtner am unteren Rande des vierten Lendenwirbels. Anfangsteil des Duodenum undeutlich sichtbar.

2. Drei Stunden nach der Nahrungszufuhr.

Mageninhalt nur in den untersten Partien des Corpus und in der Pars pylorica. Pförtner in der Nabelgegend (entsprechend dem vierten Lendenwirbel). Kleine Curvatur bildet (in der Projektion) die untere Grenze des vierten Lendenwirbels, grosse Curvatur ist gleichfalls etwas nach oben gerückt. Im Dünndarm, Coecum und Colon ascendens ist wismuthaltiger Chymus nachzuweisen.

3. Sechs Stunden nach der Nahrungsaufnahme.

Magen leer, unteres Ileum in der Gegend der Symphyse, Coecum, Colon ascendens, transversum und descendens enthalten wismuthaltigen Chymus. Colon transversum Vförmig, nach unten verlagert, reicht bis oberhalb der Symphyse, zeigt dieselbe Lage und Form wie nach Darmeinlauf (Fig. 28 u 29). Die Magenmotilität ist also hier trotz der hochgradigen Abnormität des Magens (in Bezug auf Lage und Form) normal befunden worden — ebenso wie Tags vorher, wo nach Darreichung einer Probemahlzeit (Beefsteak, Kartoffelbrei, Wasser) unter Anwendung der Sondenmethode der Magen gleichfalls leer gefunden wurde.

i) Max K., 16 Jahre, Rekonvaleszent von Typhlitis. 22. April Aufblähung des Magens mit Kohlensäure. Die Konturen des Magens sind nicht deutlich auf dem Radiogramm zu sehen. 22. April Darmeinlauf. Abends nur Suppe. 23. April morgens sieben Uhr Milchkaffee. Acht Uhr morgens 400 g Mehlbrei mit zwei Esslöffel Bismutum subnitricum gemengt.

1. Sofort nach der Nahrungszufuhr radiographische Aufnahme.

Magen vertikal gestellt. Tiefpunkt der kleinen Curvatur in Höhe des zweiten bis dritten Lendenwirbels, der grossen in Höhe der unteren Grenze des fünften Lendenwirbels. Pylorus an der rechtsseitigen Begrenzung des dritten Lendenwirbels. Sulcus pyloricus und Anfangsteil des Duodenum deutlich sichtbar.

2. Eine halbe Stunde nach der Nahrungszufuhr. (Fig. 21.)

Mageninhalt hat abgenommen, vom Pylorus nach abwärts sieht man Darmschlingen verlaufen, zwischen grosser Curvatur des Magens und Symphyse ein grosses Convolut von Dünndarmschlingen, schmal und vielfach gewunden, auf der Abbildung leider nicht sehr deutlich.

3. Eine Stunde nach der Nahrungszufuhr.

Mageninhalt ist weiter zurückgegangen, vereinzelte Dünndarmschlingen in den oberen Partien des Abdomens rechts und links, zwischen grosser Curvatur des Magens und Symphyse ein grosses Konvolut in verschiedenen Richtungen verlaufender, schmaler, starkgewundener Dünndarmschlingen.

4. Zwei Stunden nach der Nahrungszufuhr.

Nur in den tiefsten Partien des Magens bezw. der Pars pylorica noch Inhalt, in den medianen unteren Partien des Abdomens und rechts gegen das Coecum zu unregelmässige, verschieden grosse Chymuspartikel; Konturen der einzelnen Darmschlingen nicht deutlich abzugrenzen.

5. Drei Stunden nach der Nahrungszufuhr.

Im Magen noch Spuren von Speisebrei, in verschiedenen Dünndarmregionen zerstreute Wismutpartikel, im Coecum und Colon ascendens bereits wismuthaltiger Inhalt nachzuweisen.

6. Vier Stunden nach der Nahrungszufuhr. (Fig. 22.)

Magen leer, unterste Ileumschlingen stark gefüllt, eine Ileumschlinge bis zur Einmündung ins Coecum zu verfolgen (auf der Abbildung leider nicht sehr deutlich). Im Coecum und Colon ascendens sowie in den Anfängen des Colon transversum wismuthaltiger Chymus.

7. Sechs Stunden nach der Nahrungszufuhr.

In den untersten Ileumpartien wismuthaltiger Inhalt, ferner in dem kleinen, verkürzten und verschmälerten Coecum, sowie in dem verzerrten Colon ascendens; fortlaufende Spuren von Chymus im Colon transversum und descendens.

8. Acht Stunden nach der Nahrungszufuhr.

Dünndarm enthält nur Reste von Speisebrei, im Coecum und Colon ascendens viel Inhalt, wenig im Colon transversum und descendens. Colon ascendens und Flexura coli dextra verzerrt und undeutlich abzugrenzen.

9. Zehn Stunden nach der Nahrungszufuhr.

Im Ileum immer noch Spuren von Speisebrei. Coecum, Colon ascendens und RFlexur schwer abzugrenzen. Inhalt des Colon transversum hat erheblich zugenommen (zwei Serien von Haustren!), dasselbe steigt ziemlich steil nach links empor, im Colon descendens Spuren von Wismut nachzuweisen.

10. Zwölf Stunden nach der Nahrungszufuhr.

Fast der gleiche Befund wie bei 9.

11. 24 Stunden nach der Nahrungszufuhr (eine Stunde vorher Darmentleerung!)

Im Colon ascendens und descendens wenig Inhalt, Colon transversum frei von Wismut, in der Flexura sigmoidea sowie im Rectum grosse wismuthaltige Kotballen.

12. 32 Stunden nach der Nahrungszufuhr.

Spärliche wismuthaltige Nahrungsreste im ganzen Dickdarm.

13. 54 Stunden nach der Nahrungszufuhr.

Spuren von Wismut noch in verschiedenen Dickdarmpartien nachzuweisen.

k) Bartholomäus W., 22 Jahre, Zimmermann, ist Rekonvaleszent von croupöser Pneumonie. 18. April 1904 Aufblähung des Magens mit Kohlensäure; das Radiogramm lässt die Grenzen des Magens nicht deutlich erkennen. 21. April 1904 erhält derselbe morgens Milch, dann um $8^1/_2$ Uhr 350 g Mehlbrei mit zwei Esslöffel Bismutum subnitricum. Mittags und abends gewöhnliche Kost.

1. Direkt nach der Zufuhr wismuthaltiger Nahrung Radiographie.

Magen subvertikal, ziemlich klein, nicht tiefstehend. His'sche Furche scharf ausgeprägt. Kleine Curvatur in der Pars pylorica an der untern Grenze des ersten Lendenwirbels, grosse Curvatur an der Grenze von zweitem und drittem Lendenwirbel. Pförtner in Mittellinie, in Höhe des zweiten Lendenwirbels. Die Lage der rechten und linken Flexura coli ist durch Gasblasen angedeutet.

2. Eine Stunde nach der Nahrungszufuhr.

Über die Hälfte des Mageninhaltes ist bereits in den Darm übergetreten, so dass das Magencorpus zum grössten Teile leer ist. In den verschiedensten Partien des Dünndarms, namentlich medial, grössere wismuthaltige Bröckel, welche den Verlauf der Dünndarmschlingen anzeigen.

3. Zwei Stunden nach der Nahrungszufuhr.

Im Magen (Pars pylorica) wenig Inhalt; im Dünndarm zerstreut zahlreiche Bröckel, etwas wismuthaltiger Chymus schon im Coecum und Colon ascendens.

4. Drei Stunden nach der Nahrungszufuhr.

Magen fast leer, in den medial gelegenen Dünndarmschlingen zerstreute Chymuspartikel, die untersten Ileumschlingen deutlich zu sehen, voll von Chymus; im Coecum und Colon ascendens ist derselbe noch nicht weiter vorgedrungen.

5. Vier Stunden nach der Nahrungszufuhr.

Magen leer, ebenso Dünndarm mit Ausnahme der untersten Ileumschlingen. Im Dickdarm ist der Chymus im Anfangsteile des Colon transversum angelangt.

6. Sechs Stunden nach der Nahrungszufuhr.

Reste von wismuthaltigem Chymus in den untersten Ileumschlingen. Coecum und Colon ascendens stark gefüllt, im Colon transversum wenig Inhalt, im Colon descendens nur Spuren von Wismut.

7. Acht Stunden nach der Nahrungszufuhr.

Wismuthaltiger Chymus im Coecum, Colon ascendens, Colon transversum, auch in beiden Flexuren; zerstreute Partikel im Colon descendens. (Das Colon transversum steigt steil in die Höhe von der rechten zur linken Flexur.)

8. Zehn Stunden nach der Nahrungszufuhr. (Fig. 23.)

Inhalt des Coecum hat abgenommen, viel Chymus im Colon ascendens, in der Flexura coli dextra, im Colon transversum und in der Flexura sinistra; wenig Inhalt im Colon descendens.

9. 12 Stunden nach der Nahrungszufuhr: derselbe Befund wie bei 8.

10. 24 Stunden nach der Nahrungszufuhr. (Fig. 24.)

Wenig Inhalt im Coecum, mehr im Colon ascendens, wenig im Colon transversum, descendens und sigmoideum. Die Haustren des Colons viel weniger ausgesprochen als in Aufnahme 7 und 8.

11. 32 Stunden nach der Nahrungszufuhr.

Derselbe Befund wie bei 10, aber auch im Rectum wismuthaltiger Chymus sichtbar.

12. Nach weiteren zwei Tagen Darmkanal vollständig frei von Wismut.

l) Therese M., 14 Jahre, steht wegen Epilepsie in ärztlicher Behandlung. Sie erhält am 25. Mai einen Darmeinlauf und ein Abführmittel, abends nur Suppe, am 26. Mai früh Morgens nur Milchkaffee, um 8 Uhr vormittags einen Teller Griesbrei mit zwei Esslöffel Bismutum subnitricum.

1. Radiographische Aufnahme direkt nach der Nahrungszufuhr.

Magen gut gefüllt, vertikal gestellt. Tiefpunkt der kleinen Curvatur in Höhe des dritten, der grossen in Höhe des fünften Lendenwirbels. Der Pförtner selbst dicht rechts neben der Wirbelsäule in Höhe des dritten Lendenwirbels. Auch in den Anfangsteilen des Duodenum wismuthaltiger Chymus nachweisbar.

2. Eine Stunde nach der Nahrungszufuhr.

Mageninhalt erheblich geringer; nur die Pars pylorica ist noch gefüllt. Im Anfangsteil des Duodenum sowie in den linksseitigen und besonders in den dem mittleren, untern Bauchraum angehörigen Dünndarmschlingen ist Chymus nachzuweisen.

3. Zwei Stunden nach der Nahrungsaufnahme.

Im Magen (Pars pylorica) wenig Inhalt, im Duodenum, Jejunum und Ileum, besonders in den untersten Ileumpartien (unten und rechts) ist Chymus nachzuweisen.

4. Drei Stunden nach der Nahrungsaufnahme.

Derselbe Befund, doch auch im Coecum Chymus vorhanden. (Patientin nimmt etwas Milch und Mehlspeise — ohne Wismut — zu sich).

5. Fünf Stunden nach der Nahrungsaufnahme.

Reste im Magen, wenig Chymus im Dünndarm, mehr im Coecum und Colon ascendens sowie im Colon transversum bis zur linken Flexur nachzuweisen. Das Colon transversum verläuft längs der grossen Curvatur des Magens, nach unten konvex ausgebogen, schief von rechts unten nach links oben. Linke Flexur viel höher stehend als die rechte.

6. Sieben Stunden nach der Nahrungsaufnahme.

Wismutreste im Magen; im Dünndarm sowie im Coecum, Colon ascendens und Colon transversum wismuthaltiger Chymus, in der linken Flexur sowie im Colon descendens nur Spuren in Form von kleinen Bröckeln nachweisbar.

7. Neun Stunden nach der Nahrungsaufnahme. (Fig. 25.)

Reste im Magen, viel Chymus im Dünndarm, d. h. in den Schlingen der unteren mittleren Bauchpartien, im Coecum und Colon ascendens, kleinere Nahrungsreste in Form unregelmässig geformter Bröckel im Colon transversum, Spuren in der linken hochliegenden Flexur und im Colon descendens nachweisbar. Nach der radiographischen Aufnahme gewöhnliche Abendkost!

8. 24 Stunden nach der Nahrungsaufnahme. (Fig. 26.)

Magen und Dünndarm leer, wismuthaltiger Chymus im gesamten Colon sowie im Rectum nachzuweisen. Die Stellung der Flexura coli dextra und sinistra gut ersichtlich.

m) Otto H., 24 Jahre, normale Körperorgane, mittelgross, von mittlerem Ernährungsstand, erhält am 30. Juli 1904 ca. 400 g Mehlbrei mit zwei Esslöffel (25 g) Bismutum subnitricum gemischt.

Sofort nach der Nahrungsaufnahme Radiographie. (Fig. 19.)

Magen in normaler Höhe, vertikal, liegt mit Ausnahme des Pars pylorica ganz in der linken Körperaxe. Cardialer Teil des Magens leer. Mageninhalt cranialwärts durch eine horizontale Linie begrenzt. An der kleinen und grossen Curvatur verschiedene, offenbar von peristaltischen Bewegungen herrührende Vorbuchtungen und Einziehungen der Magenwand, so dass eine unregelmässige Begrenzung des Magens zustande kommt. Pylorus in Höhe des dritten Lendenwirbels, die kleine Curvatur reicht nach unten bis zur Grenze des zweiten und dritten, die grosse bis zur Grenze des dritten und vierten Lendenwirbels. Nabelmarke entsprechend der Mitte des dritten Lendenwirbels. Incisura cardiaca nicht sicher zu unterscheiden.

m) 18jähriger, gesunder, sehr langer Mechaniker erhält am 17. Juli 1904 500 g. Mehlbrei mit drei Esslöffel Bismutum subnitricum. Radiogramm sofort nach der Nahrungsaufnahme. Magen tiefstehend, wie bei Gastroptose und vertikal. Incisura cardiaca deutlich ausgesprochen, Tiefpunkt der kleinen Curvatur sowie des Pylorus in Höhe des vierten Lendenwirbels, Tiefpunkt der grossen Curvatur an der Grenze von Lenden- und Kreuzbeinwirbelsäule, Nabel dem untern Rande des dritten Lendenwirbels entsprechend.

o) Wilhelm G., 37 Jahre, Arzt (Ulcus ventriculi) erhält am 14. Juni 1904 eine grössere Portion Mehlbrei (ca. 400 g) vermischt mit Bismutum subnitricum (zwei Esslöffel).

Radiographische Aufnahme direkt nach der Nahrungszufuhr.

Magen vertikal, tiefstehend. Incisura cardiaca „His" deutlich ausgesprochen. In den obersten Partien des Magens rundliche Gasblase. Kleine Curvatur direkt unterhalb des (markierten) Nabels an der oberen Grenze des vierten Lendenwirbels. Grosse Curvatur untere Grenze des fünften Lendenwirbels. Pförtner in Höhe des vierten Lendenwirbels.

p) Michael E., 38 Jahre, Werkführer (Leukaemia lienomedullaris) erhält am 20. Juni 1904 ca. 400 g Mehlbrei mit zwei Esslöffel Bismutum subnitricum gemischt.

Sofort nach der Nahrungsaufnahme Radiographie.

Magen tiefstehend, vertikal, nach rechts verlagert. Pylorus in Höhe des fünften Lendenwirbels, zwei Finger breit nach rechts von diesem. Grosse Curvatur reicht in ihrem Pylorusteile nach unten bis in die Mitte zwischen Nabel und Symphyse, lateralwärts steht sie zwei Querfinger nach links von der Wirbelsäule.

Darmeinläufe.

r) Am 6. Juni 1904 erhält Marie M., 24 Jahre alt (dieselbe Person wie in Fig. 1—13), Köchin (Hysterie), in Rückenlage vermittelst eines langen, biegsamen Darmrohres einen Einlauf von 1000 ccm Milch mit 100 g Bismutum subnitricum.

Fünf Minuten nach vollzogenem Einlauf radiographische Aufnahme. (Fig. 27.)

Rectum, Flexura sigmoidea, Colon descendens und transversum sind mit wismuthaltiger Flüssigkeit erfüllt. Im Colon ascendens wenig Inhalt. Coecum frei von Flüssigkeit, desgleichen der Dünndarm. Aussackungen des Colons treten deutlich hervor. An der oberen Grenze der Flexura coli dextra und sinistra finden sich Gasansammlungen. Im Epigastrium in der Gegend des Magen-Fundus eine grössere Gasblase.

s) Am 27. Juni 1904 erhält Frau P., dieselbe Person wie in h Fig. 20 (Hysterie) nach langsamem Vorschieben einer langen weichen Sonde einen Darmeinlauf, bestehend aus 1200 ccm Milch mit 100 g Bismutum subnitricum.

Perkussion nach dem Einlaufe ergiebt Dämpfung in den abhängigen Partien des Abdomens (nur in der Gegend der Fossa iliaca sinistra besteht lauter tympanitischer Schall), sowie in der regio umbilicalis.

Radiographische Aufnahme. (Fig. 28.)

Rectum, Flexura sigmoidea, Colon descendens, transversum, ascendens sind prall mit Flüssigkeit gefüllt. Haustren im ganzen Colon deutlich ausgesprochen. Coecum und Dünndarm frei von Wismut bez. Flüssigkeit. In der Flexura coli dextra eine grosse, in der Flexura coli sinistra eine kleine Gasblase oberhalb der horizontalen Flüssigkeitsgrenze. Colon transversum ist V-förmig gestaltet, eine grosse median gelegene Schlinge reicht weit nach abwärts, bis nahe an die Symphyse. Nabel durch Bleimarke gekennzeichnet.

t) Dieselbe Person wie in s erhält am 7. Juli 1904 in Rückenlage vermittelst eines weichen Darmrohres einen Darmeinlauf, bestehend aus einem Liter Olivenöl und 100 g Bismutum subnitricum.

Fünf Minuten später radiographische Aufnahme (Fig. 29) in aufrechter Körperstellung.

Die Ampulle des Rectum, das S-Romanum, das Colon descendens, transversum, ascendens und Coecum treten plastisch hervor, aber nicht in dem Grade wie nach Wasser- oder Milcheinläufen. Im Dünndarm ist kein Inhalt nachzuweisen. Nabel markiert.

u) Am 17. Mai 1904 erhielt Therese M., dieselbe Patientin wie in l (Fig. 25 u. 26), 14 Jahre alt, Kindsmädchen (Epilepsie), mittels langer Gummisonde einen Darmeinlauf, bestehend aus 1 Liter Milch und 100 g Bismutum subnitricum.

Nach demselben ergibt sich perkutorisch Dämpfung über den abhängigen Partien des Abdomens sowie im Epigastrium.

Das Radiogramm (Fig. 30), lässt ersehen, dass das Rectum mit seiner Ampulle, die Flexura sigmoidea, Colon descendens, transversum, ascendens, nicht aber das Coecum mit wismuthaltiger Flüssigkeit erfüllt sind und plastisch heraustreten. In den unteren Partien der Darm-Aussackungen hat sich Wismut abgesetzt. Linke Flexura sehr hochstehend, Colon transversum S förmig, eine grosse Schleife nahe der rechten Flexur bildend. Etwas Flüssigkeit ist offenbar auch in den Dünndarm vorgedrungen, denn die unteren Lendenwirbel erscheinen undeutlich, sie sind wahrscheinlich von Flüssigkeit überlagert. Doch enthält letztere daselbst wie in den ersten Partien des Dickdarms wenig Wismut — offenbar weil in den untersten Partien des Dickdarms schon grössere Mengen dieses Metallsalzes zur Ablagerung gekommen sind.

v) Am 16. Juni 1904 erhält Frau N., 30 Jahre alt (Hysterie), in Rückenlage mittels eines kurzen Darmrohres einen Einlauf von 1000 ccm mit 100 g Bismutum subnitricum gemengtem Wasser.

Radiographische Aufnahme zehn Minuten nach beendigter Eingiessung. Die Flüssigkeit ist hier nur wenig über die linke Flexur vorgedrungen.

In Rectum und Flexura sigmoidea viel wismuthaltiger Inhalt. Auch Colon descendens, Flexura coli sinistra und Endstück des Colon transversum sind mit Flüssigkeit erfüllt und treten plastisch hervor. An den tiefsten Stellen der Aussackungen des Colon transversum und descendens finden sich stärkere Wismutablagerungen.

w) Marie W., 23 Jahre, Fabrikarbeiterin (Hysterie), erhält am 22. Juni 1904 einen Darmeinlauf von 1000 ccm Milch mit Bismutum subnitricum.

Fünf Minuten nach vollzogenem Einlauf radiographische Aufnahme.

Flüssigkeit ist bis zur Bauhinschen Klappe vorgedrungen. Colon transversum sehr tiefstehend, eine U Form bildend. Linke Flexur erheblich höher als die rechte.

x) Dieselbe Patientin erhält am 27. Juni 1904 per os ein Quart Milch mit einem Esslöffel Bismutum subnitricum vermengt, per rectum einen Liter Milch mit 100 g Bismutum subnitricum.

Fünf Minuten später radiographische Aufnahme.

Die untersten mit Wismutmilch erfüllten Partien des Magens als halbmondförmige Kontur sichtbar; die grosse Curvatur und die Pars pylorica des Magens zwischen Nabel (markiert!) und Symphyse. Das ganze Colon ist ausgefüllt mit wismuthaltiger Flüssigkeit, die Haustren deutlich sichtbar. Colon transversum zwischen Symphyse und grosser Curvatur des Magens.

z) Josefa K., 16 Jahre, Dienstmädchen (Angina follicularis), erhält am 18. Juni 1904 in Rückenlage mit weicher Sonde einen hohen Darmeinlauf bestehend aus 1000 ccm Milch mit 100 g Bismutum subnitricum.

Sofort nach Beendigung des Einlaufes radiographische Aufnahme.

Rectum, Flexura sigmoidea und die übrigen Abschnitte des Colons sind erfüllt mit wismuthaltiger Flüssigkeit. Letztere hat offenbar die Ileocoecalklappe überschritten und ist in den Dünndarm vorgedrungen. Linke Flexur sehr hochstehend, rechte tiefer als der Norm entspricht. An der obersten Begrenzung beider Flexuren sind Gasblasen sichtbar. Haustren des Colon wenig deutlich, offenbar weil die Radiographie sofort an den Einlauf angeschlossen wurde.

Verzeichnis der beigegebenen Abbildungen (Fig. 1 bis 30 der Tafeln VII bis XI.)

Verdauungsversuch I. Marie M. 24 Jahre.

Fig. 1.	Direkt nach der Zufuhr wismuthaltiger Speisen.	Erklärung:	Protokoll	a 1
„ 2.	8 Stunden „ „ „ „ „ „ „	„	„	a 3
„ 3.	22 „ „ „ „ „ „ „	„	„	a 4
„ 4.	32 „ „ „ „ „ „ „	„	„	a 5
„ 5.	48 „ „ „ „ „ „ „	„	„	a 6

Verdauungsversuch II. Dieselbe Person wie in Versuch I.

Fig. 6.	Direkt nach der Nahrungszufuhr	Erklärung:	Protokoll	b 1
„ 7.	½ Stunde „ „ „	„	„	b 2
„ 8.	2 Stunden „ „ „	„	„	b 3
„ 9.	3 „ „ „ „	„	„	b 4
„ 10.	4 „ „ „ „	„	„	b 5
„ 11.	8 „ „ „ „	„	„	b 7
„ 12.	24 „ „ „ „	„	„	b 8
„ 13.	32 „ „ „ „	„	„	b 9

Verdauungsversuch III. Edna U. 27 Jahre.

Fig. 14.	Direkt nach der Nahrungszufuhr	Erklärung:	Protokoll	e 1
„ 15.	4 Stunden „ „ „	„	„	e 2
„ 16.	12 „ „ „ „	„	„	e 4
„ 17.	24 „ „ „ „	„	„	e 5

Verdauungsversuch IV. Dieselbe Person wie in Versuch III.

Fig. 18.	12 Stunden nach der Nahrungszufuhr	Erklärung:	Protokoll	f 2
Mägen: Fig. 19.	24jähriger Mann, normal, mittelgross, direkt nach der Nahrungszufuhr	„	„	m
„ 20.	Anna P., 35 Jahre, Hysterie, Enteroptose, mittelgross, direkt nach der Nahrungszufuhr . . .	„	„	h 1

Dünndarm:	Fig. 21.	Max K., 16 Jahre, Typhlitis-Rekonvaleszent. $^1/_2$ Stunde nach der Nahrungszufuhr	Erklärung:	Protokoll	i 2
Ileocoecal-verbindung:	Fig. 22.	Derselbe wie in Fig. 21. 4 Stunden nach der Nahrungszufuhr	„	„	i 6
Dickdarm:	Fig 23.	Bartholomäus W., normal, 22 Jahre 10 Stunden nach der Nahrungszufuhr	„	„	k 8
	„ 24.	Derselbe wie in Fig. 23. 24 Stunden nach der Nahrungszufuhr	„	„	k 10
	„ 25.	Therese M., normal, 14 Jahre. 9 Stunden nach der Nahrungszufuhr	„	„	l 7
	„ 26.	Dieselbe wie in Fig. 25. 24 Stunden nach der Nahrungszufuhr	„	„	l 8
Darmeinläufe:	Fig. 27.	Marie M., 24 Jahre (dieselbe wie in Fig. 1—13). Milch-Wismut-Einlauf	„	„	r
	„ 28.	Anna P., 35 Jahre, (dieselbe wie in Fig. 20) Milch-Wismut-Einlauf	„	„	s
	„ 29.	Dieselbe Person wie in Fig. 20 u. 28. Öl-Wismut-Einlauf	„	„	t
	„ 30.	Therese M. (dieselbe wie in Fig. 25 und 26). Wasser-Wismut-Einlauf	„	„	u

---

Aus dem Röntgenlaboratorium des K. K. Allgemeinen Krankenhauses in Wien (Dr. Holzknecht, Privatdozent für medizinische Radiologie).

I.

Das Trochoskop, ein radiologischer Universaltisch.

Von

Dozent Dr. **G. Holzknecht** und Dr. **I. Robinsohn.**

Mit 3 Abbildungen im Text.

Denken wir uns einen radiologischen Untersuchungstisch — wir haben ihn Trochoskop benannt — unter dem eine mittels verborgener Stromzuleitung betriebene Röntgenröhre derart angebracht ist, dass sie durch äussere Handgriffe in Funktion gesetzt 1. durch die Kombination einer fortschreitenden und einer Rotationsbewegung unter jeden beliebigen Punkt der Tischplatte gebracht werden, 2. um jeden Punkt in der Mittellinie des Tisches eine Rotationsbewegung ausführen kann, so ergeben sich daraus die im folgenden zu schildernden Anwendungsmöglichkeiten.

Bei jeder derselben geht man im Allgemeinen in der Weise vor, dass man den Patienten in der der speziellen Absicht entsprechenden Weise auf der für Röntgenlicht durchlässigen Platte des Tisches lagert, die Irisblende maximal erweitert, die Röntgenröhre in Betrieb setzt, Tag- und künstliches Licht verlöscht.[1]) Nun wird mit dem Schirme der Lichtkreis über dem Patienten aufgesucht und unter Benützung der äusseren Handgriffe des Tisches das Zentrum des Lichtkreises und damit der Fokus der Röntgenröhre unter den zu untersuchenden Körperteil gebracht. Nach Vertauschung des Röntgenlichtes mit dem Tageslicht wird die Blende auf die entsprechende Weite gestellt.[2]) .

---

[1]) Der Wechsel zwischen Tages- und Röntgenlicht und umgekehrt pflegt hier vom Wartepersonal auf das Kommando „Licht-Dunkel“! ausgeführt zu werden.

[2]) Die manipulierenden Aerzte schützen ihren Körper vor Röntgenstrahlen durch einen von der Brust bis zum Knie reichenden Bleischurz oder durch Umhüllung der Röhre mit dem von Gundelach in den Handel gebrachten Bleiglasmaterial.

Das weitere Vorgehen richtet sich nach den verschiedenen Arten der Verwendung, als da sind: Durchleuchtung und Aufnahme in liegender Stellung des Körpers oder von Körperteilen von oben und unten her (reziproke Aufnahmen), anatomisch genaue Blendeneinstellung, Kompressionsdurchleuchtung und -Aufnahme, Durchleuchtung bei rotierender Röhre, radiologische Operationen und Funktionsprüfungen, Fistelexplorationen, Ortho- und Stereodiagraphie etc.

I. Durchleuchtung im Liegen.

Bei der einfachen Durchleuchtung im Liegen kann man bei engster Blende unter Benutzung der von aussen dirigierbaren Einstellvorrichtung der Röntgenröhre in bequemer Weise auch an denjenigen Körperteilen Stelle für Stelle absuchen, an welchen die Durchleuchtung bei dem bisher üblichen Vorgehen mühsam und lästig war, wie insbesondere an den unteren Extremitäten bei der Untersuchung im Stehen. Man hat dabei den Vorteil, etwa mit dem auf dem Tische aufruhenden Beine des Patienten Lageveränderungen vornehmen zu können, was im Stehen natürlich sehr misslich ist. Bei Patienten, deren schwerer Allgemeinzustand das Stehen oder Sitzen erschwert oder unmöglich macht, treffen diese Vorteile auch für alle übrigen Körperteile zu.

II. Das Trochoskop als „Sucher".

Das Trochoskop ermöglicht eine Reihe von Verbesserungen in der Aufnahmstechnik:

1. Die vorausgehende diaskopische Kontrolle des Arrangements der Aufnahme.

2. Unmittelbaren Übergang von der Durchleuchtung zur Aufnahme mit Beibehaltung der diaskopisch ermittelten günstigsten Verhältnisse bezüglich der Röhren- und Objektstellung.

3. Exakte Abblendung, d. h. Einstellung der Blendenweite in Bezug auf Lage und Grösse, genau entsprechend der diaskopisch sichtbaren erkrankten Körperpartie.

ad 1. Mehr als Postulat, denn als praktischer Usus hat es bisher gegolten, die Aufnahmsrichtungen vorher mittels der Durchleuchtung zu kontrollieren. Insbesondere bei Kontinuitätstrennungen im Skelett wurde das Bedürfnis einer vorherigen Einstellung in der zur Erkennung der Dislokation günstigsten Richtung sehr stark empfunden. Viele Aufnahmen verlieren bekanntlich, wenn die Projektionsrichtung eine ungünstige war, an Wert und geben zu Wiederholungen Anlass, oder sie bringen sogar vorhandene Veränderungen nicht zur Darstellung. Beispielsweise sind Frakturen mit geringfügiger Dislokation in manchen Aufnahmsrichtungen nicht erkennbar. Auch die übliche Anfertigung zweier Bilder in zwei aufeinander senkrecht stehenden Aufnahmsrichtungen bietet nicht immer sicheren Schutz vor dem Übersehen derartiger Frakturen. Denn es lässt sich unschwer der Fall denken, dass eine Frakturlinie oder richtiger Frakturfläche, in keiner von zwei Projektionsrichtungen zur Darstellung gebracht wird, weil sie eben in einer dritten Ebene liegt, und nur von einem bestimmten Punkte aus in sie hineingeleuchtet werden kann. Diesen Punkt, resp. diese Aufnahmsrichtung zu treffen, war bei dem bisherigen Aufnahmeverfahren dem Zufall überlassen, während bei vorausgeschickter diaskopischer Einstellung die Frakturlinie auf der Aufnahme auch dann mit voller Schärfe erscheinen wird, wenn sie bei der Durchleuchtung kaum angedeutet und nicht zur Evidenz erkennbar war. Wer erfahren hat, wie sehr die Nebensächlichkeit oder Beweiskraft des Bildes von der Aufnahmsrichtung abhängt, wird den Wert der diaskopisch kontrollierten Aufnahme zu schätzen wissen.

ad 2. Will man von der einmal diaskopisch gewonnenen günstigen Projektionsrichtung zur Aufnahme übergehen, so muss dies ohne Veränderung der gewonnenen Lage von Röhre und Objekt geschehen können. Dieser Bedingung lässt sich aber fast nur am Trochoskop sicher leicht und rasch entsprechen. Denn was jeder gewissenhafte Radiologe gelegentlich mit dem Versuche bezweckt und bald wieder aufgegeben hat, nämlich sich zur

Kontrolle der Projektionsverhältnisse mit dem Schirme unter den Tisch zu begeben, gelingt mit Hilfe des Trochoskops mühelos; dazu kommt, dass nach der Einstellung nicht die geringste Lageveränderung mehr mit dem Objekte vorgenommen werden muss, da die Platte nicht zwischen das Objekt und die Unterlage, auf welcher es aufruht, gebracht werden muss, sondern



Fig. 1.

einfach an Stelle des Schirmes auf die freie Oberfläche des Objektes, Schichtseite nach unten, gelegt wird. Sie wird dort mittels Sandsäcken etc. niedergedrückt und befestigt.

ad 3. Die exakte Einstellung der Blenden hat immer grosse Schwierigkeiten bereitet. Bei der wachsenden Erkenntnis des Wesens der Blendenwirkung ist noch hinzugekommen, dass wir bei unseren Blendenaufnahmen stets den Zwiespalt empfinden, die Blende einerseits mög-

lichst eng zu nehmen, und dadurch ihre Wirkung zu steigern, andererseits möglichst weit, damit nichts Wichtiges durch sie verdeckt wird. Bei relativ weitem Blendenfeld sind diese Schwierigkeiten zwar durch die Einführung der von einem von uns angegebenen Winkelblenden[1]) erheblich eingeschränkt worden, bei engster Blendeneinstellung geschieht es aber noch immer häufig, dass das Blendenfeld für die Ausdehnung des veränderten Gebietes zu gross war, oder was schlimmer ist, dass ein Teil dieses Gebietes durch den Blendenrand verdeckt wurde, ja dass kleine Herde vollständig verfehlt wurden. Dagegen ist die trochoskopische Einstellung engster Blenden leicht und sicher und man vermöchte z. B. ohne weiteres den eng abgeblendeten Femurkopf auf eine Platte $^5/_7$ cm zu projizieren.

Um tastbare, oder überhaupt durch eine andere klinische Untersuchungsmöglichkeit gefundene, aber auf dem Schirme nicht sichtbare Bildungen zwecks eventueller radiographischer Darstellung trochoskopisch einzustellen, bedient man sich mit Vorteil mittels Heftpflasters aufgeklebter Bleimarken, die, wenn sie stören, nach vollzogener Einstellung entfernt werden.

III. Reziproke Aufnahmen.

Von jedem Körperteil lässt sich im Grunde eine unendliche Zahl von radiologischen Projektionsbildern erzielen. Die nach der Richtung differenten Projektionsverhältnisse bedingen es, dass nicht eine einzige Projektion der anderen gleicht. Unter der unendlichen Zahl von Projektionsrichtungen giebt es nun einzelne Gruppen, welche deshalb wertvoll sind, weil sie einen detailreicheren Einblick in den Zustand des betreffenden Körperteils gewähren als andere, bei welchen Überdeckungen häufiger sind.

Es war immer ein leichtes, mittels Durchleuchtung eines Skelettes oder auch bei der einfachen Betrachtung eines solchen diejenigen Projektionsrichtungen auszudenken, welche die besten Projektionsverhältnisse darbieten. Man hätte sich nun, die Entwickelung der radiologischen Diagnostik verfolgend, füglich wundern müssen, dass von den zweckmässigen Projektionsrichtungen eigentlich nur ein geringer Teil frühe und allgemeine Verwendung gefunden hat, wenn man nicht selbst oft und oft beim Arbeiten diese Absicht dem Zwecke bequemer Durchführbarkeit geopfert hätte.

So ist z. B. von allen Aufnahmsrichtungen des Thorax die ventro-dorsale (Röhre vorne, Platten hinten) die ungünstigste: die Organe des Mediastinum, welche der vorderen Fläche des Thorax anliegen, werden vergrössert und verschwommen auf die der hinteren Thoraxfläche anliegende Platte projiziert. Trotzdem begegnen wir in den ersten Jahrgängen der radiologischen Litteratur nur dieser Aufnahmsrichtung; sie ist auch heute noch die vorherrschende. Die viel wertvollere dorso-ventrale Aufnahme benötigt nämlich, wenn nicht besondere Vorrichtungen (Aufnahmsstuhl von Holzknecht und Kienböck, Cowl, Sjögren) benutzt werden, eine unbequeme Lagerung des Patienten, die Bauchlage; Kinder, Herz- und Lungenkranke können in dieser Stellung fast niemals untersucht werden.

Die Aufnahme des Hüftgelenkes in Rückenlage ist die weitaus verbreitetste, obwohl die physiologische Haltung des Schenkelhalses die Aufnahme in entgegengesetzter Richtung um vieles günstiger gestaltet.

Aufnahmen des Schädels, bei denen die Stirn oder die vordere Gesichtsfläche der Platte aufliegen müsste, wird allgemein nur wegen der Unbequemlichkeit der Bauchlage vermieden und selbst wo eine sagittale Aufnahme unbedingt notwendig ist, wie bei Lokalisation von Fremdkörpern, die im Gesichtsschädel oder Vorderhirn liegen, sehen wir in den Arbeiten immer wieder die fronto-okzipitale Aufnahme (Platte hinten) wiederkehren, welche der reichen anatomischen Anhaltspunkte, die der Gesichtsschädel bietet, entbehrt.

---

[1]) Vgl. in der vorliegenden Nummer: Robinsohn, Zur Vereinfachung der Blendentechnik. Die Wirbelblende.

War es in der Reihe von Fällen, aus denen einige Beispiele herausgehoben wurden, die Absicht, für den Patienten unbequeme und erzwungene Lagen zu vermeiden, welche anatomisch ungünstige Projektionsrichtungen akzeptieren liess, so musste man in anderen, um der Stabilität des Objektes willen, auf bessere Aufnahmsrichtungen verzichten. Der Carpus gleicht in seinem architektonischen Aufbau einem Mauergewölbe; es ist daher klar, dass nur ein sich an der Palmarseite befindliches Auge durch sämtliche Gelenkspalten sieht, resp. dass nur eine palmo-dorsale Aufnahme die Konturen aller Carpalknochen unverdeckt erkennen lässt. Trotzdem ist die palmo-dorsale Aufnahme der Hand eine Rarität: die Hand liegt nämlich bei der dorso-palmaren Aufnahme ohne unser Hinzutun ruhig auf der Volarseite auf, während es ihr bei entgegengesetzter Haltung an Unterstützungspunkten fehlt.

Wir könnten diese Beispiele leicht häufen und aus allen ginge hervor, dass der Bequemlichkeit der Ausführung und dem Mangel an entsprechenden technischen Einrichtungen, der klinische Nutzen des Verfahrens, der einzige Endzweck desselben oft geopfert wurde.

IV. Kompressionsdurchleuchtung.

Die Wichtigkeit der Eliminierung des störenden Einflusses massiger Weichteile bei der Aufnahme durch die Kompression ist durch die verdienstvollen Arbeiten Albers-Schönbergs über diesen Gegenstand allgemein verbreitet und anerkannt. Das Trochoskop bietet nun eine einfache und bequeme Gelegenheit, dieselben Vorteile auch für die Durchleuchtung auszunutzen, eine Thatsache, die uns schon die ersten Versuche am Trochoskop aufdrängten. Ebenso, wie man den Nutzen der Blende überhaupt am sinnfälligsten am Schirme wahrnehmen und beweisen kann, so ist man überrascht von der Verbesserung, die schon der leiseste Druck auf das zwischen Röhre und Schirm befindliche Objekt am Schirmbilde hervorbringt. Gewisse Ansätze zur Kompressionsdurchleuchtung hat wohl jeder gemacht, wenn er die Weichteilmassen des Oberarmes oder Oberschenkels, der Nase etc. mit den Fingern kompromiert hat, um etwa einen Fremdkörperschatten deutlicher zu sehen, oder das zwischen Schirm und Blende gefasste Abdomen plattzudrücken versucht hat. Schürmeyer hat zu diesem Zwecke sogar eine eigene Blendenvorrichtung, die freilich nur im Stehen des Patienten anwendbar ist, angegeben.

Allein mit vollem Nutzen und in bequemer Weise bei entspannter Muskulatur der Patienten lässt sich die in Zukunft als besondere Technik auszubildende Kompressionsdurchleuchtung nur gegen den Widerstand der Unterlage ausüben, auf welcher der Patient ruht.

Nachdem man sich mit Hilfe eines gewöhnlichen Schirmes am Trochoskop eine allgemeine Orientierung verschafft hat, wird dieser mit dem Kompressionsschirm vertauscht. Dieser besteht aus einem Kompressionsrohr aus Holz von verschiedener Grösse und Form, in das ein entsprechender Schirm versenkt ist. Nachdem man die Weichteile mit Hilfe des Rohres von oben her eingedrückt hat, erscheint auf dem Schirme ein durch seine Klarheit oft überraschendes Bild. Von den vielfältigen Anwendungsmöglichkeiten der Kompressionsdurchleuchtung wollen wir vor allem die Aufsuchung von Fremdkörpern im Abdomen und die wesentliche Bereicherung der Nierensteindiagnostik hervorheben.

Obwohl dieser Umstand in der radiologischen Literatur eigentümlicherweise keinen deutlichen Ausdruck gefunden hat, ist sich doch jeder Radiologe bewusst, dass die Mehrzahl der kleinen Fremdkörper im Abdomen mit der bisherigen Technik nicht nachweisbar war — ein in der Praxis oft missliches Ereignis. Die diesbezüglichen Schwierigkeiten waren selbstverständlich je nach der Grösse und dem spezifischen Gewicht des Fremdkörpers verschieden. Die radiologische Aufnahme, die ja im ganzen mehr als das lichtschwache Durchleuchtungsbild Chancen bot, den Nachweis des Fremdkörpers zu erbringen, hatte, hatte hier wegen der Verwischung des Bildes durch die respiratorischen und peristaltischen Verschiebungen meist wenig Erfolg. Wahrhaft erfreulich ist es dagegen zu sehen, wie an einer Stelle des

Abdomens, an der bei einfacher Durchleuchtung — natürlich mit enger Blende — nichts wahrnehmbar ist, bei leichtem Druck des Kompressionszylinders die früher graue, leere Fläche an Helligkeit rasch zunimmt und den Fremdkörperschatten erscheinen lässt. Ein gleich verlässliches Resultat ist nur durch eine grosse Serie von, das ganze Abdomen allmählich abschreitenden gewöhnlichen Kompressionsaufnahmen zu erlangen. Abgesehen davon, dass eine solche Abschreitung des Abdomens mittels Kompressionsaufnahmen sehr zeitraubend ist, besteht die Möglichkeit, dass zwischen der einen Aufnahme und der anderen der Fremdkörper durch peristaltische Bewegung und durch mechanische Verschiebung aus einer noch nicht aufgenommenen in eine bereits aufgenommene Stelle gelangt und auf diese Weise der Untersuchung entgeht. Während wir seit Anwendung der Kompressionsdurchleuchtung am Trochoskop wiederholt verschluckte oder durch die Bauchdecken eingedrungene kleine Fremdkörper, sogar Nadeln im Abdomen auffinden und ihre Wanderung regelmässig verfolgen konnten, ist uns vor Einführung des Trochoskops niemals gelungen, eine Nähnadel im Verdauungstrakt nachzuweisen.

V. Kompresssionsaufnahme.

Ersetzt man in dem im vorhergehenden beschriebenen Kompressionszylinder den eingepassten Schirm durch eine entsprechend grosse und geformte Platte oder einen Film und fixiert den Zylinder mit einer improvisierten resp. besonderen Vorrichtung, so lässt sich das vorhin beschriebene Bild der Kompressionsdurchleuchtung radiographisch festhalten. Dabei ist es von grosser Wichtigkeit, dass die Weite der im Tisch befindlichen Blende der Weite des Zylinders der Kompressionsblende genau angepasst wird, vor allem nicht grösser ist, als es dieser entspricht.

VI. Durchleuchtung bei rotierender Röhre.

Die Durchleuchtung mit unter dem Tisch befindlicher fixer Röhre bietet bei unveränderter Lage des Objektes nur eine Projektion desselben. Zahlreiche Fälle, in denen eine Beurteilung der Distanz zweier gesehener Punkte notwendig ist, erfordern bekanntlich mindesteus eine zweite, am besten auf die erste senkrechte Projektionsrichtung. Insbesondere ist es die Absicht, bei Kontinuitätstrennungsn des Skelettes und Lageveränderungen der Gelenkenden während der Durchleuchtung Stellungskorrekturen vorzunehmen, welche zur Benutzung einer zweiten Projektionsrichtung drängen. Eine zweite auf die erste senkrechte Projektionsrichtung ist nun zwar am Trochoskop, wenn man die Lage des Objektes nicht wechseln oder wenn man sich nicht durch Benutzung einer zweiten ausserhalb des Trochoskops aufgestellten Röhre des Vorteils der wohlversorgten Röhre und ihrer geschützten Stromzuführung verlustig gehen soll, nicht verwendbar. Das gleiche Resultat aber erreicht man im Prinzip durch zwei unter dem Tisch befindliche Röhren, von denen keine genau senkrecht unter dem Objekt steht und deren Strahlung das Objekt unter einem möglichst grossen Winkel trifft. Aber zu diesem Zwecke wäre nicht nur eine zur rechten und eine zur linken Seite des Objektes postierte Röhre notwendig, sondern auch eine zephal- und eine kaudalwärts verschiebliche. Ja zur vollen Exaktheit müsste der Fokus dieser Röhre auch alle Zwischenstellungen zwischen den vier angegebenen einnehmen, also an alle Punkte der Peripherie eines Kreises gebracht werden können.

Nun ersieht man aus nachstehender Beschreibung, dass der Fokus der Röhre bei unserer Konstruktion unter Benützung der einen Kurbel auf der Peripherie eines Kreises bewegt werden kann.

Durchleuchtet man mittels rotierender Röhre bei entsprechend eingestellter Blende ein in einen Punkt der Mittellinie des Tisches gebrachtes Objekt, z. B. zwei dislozierte Frag-

mentenden, so kann man bei richtiger Deutung des beständig wechselnden Schattenbildes der Fragmentenden eine vollkommene Klarheit über das wirkliche, das objektive gegenseitige Lageverhältnis derselben (mit Ausnahme der Dislocatio ad peripheriam) erlangen. Allerdings wird man sich denkend und übend an das neue Bild einer kreisförmig parallaktischen Verschiebung gewöhnen müssen.[1])

VII. Fremdkörperoperationen im abwechselnden Röntgen- und Tageslicht.

Wiederholt wurde auf die noch immer verbreitete irrtümliche Auffassung hingewiesen, als könnte man mit Hilfe eines oder zweier, in aufeinander senkrecht stehenden Durchleuchtungsrichtungen aufgenommenen Radiogrammen, quasi nach einer Vorlage, Fremdkörper, deren Extraktion ja seit der Entdeckung Röntgens in einen grösseren Indikationskreis fällt, in jedem Falle mühelos entfernen. Die unausbleiblichen Misserfolge, verursacht durch die wiederholt besprochene Unmöglichkeit, plane Projektionsbilder verschiedener Richtung exakt für eine räumliche Vorstellung zu verwerten, führten aber nicht, wie man annehmen sollte, zu der Erprobung exakterer geometrischer Methoden, sondern brachten vielmehr bei den Operateuren die Fremdkörperradiologie in einen gewissen Misskredit, der in dem verschiedentlich geäusserten Ausspruch, die Fremdkörper würden seit Einführung der Röntgenstrahlen wohl öfters gesucht, aber seltener gefunden, gipfelte. Dass dem so ist, kann nicht geleugnet werden. Wie oft sah man thatsächlich den Operateur nach längerem, für Arzt wie Patienten gleich peinlichem, zerwühlendem und doch vergeblichem Suchen von der Beendigung dieser atypischesten aller Operationen Abstand nehmen. In diese Verhältnisse brachten auch die zahlreichen — gegenwärtig sind es 81 — Lokalisationsmethoden, meist geometrischer Natur, keine Besserung. Jederzeit aber hatte der Chirurg wie der Radiologe den Gedanken, Lokalisation und Operation in einen Akt zusammenzuziehen, eine naheliegende Abhilfe für die Misshelligkeit, einmal den Fremdkörper im Röntgenlichte zu sehen und ihn später bei Tageslicht nicht finden zu können. Die Fremdkörperpunktion (Perthes), bezw. die Harpunierung (Holzknecht-Grünfeld) setzte hier an und wies dem Chirurgen einen klaren, anatomisch wie funktionell erwogenen direkten Weg. Indes haften auch dieser Methode immer noch Mängel genug an, das Ideal an Einfachheit, Sicherheit und Schnelligkeit ist durch sie nicht erreichbar; allerdings bleibt sie für gewisse Fälle und für jene Verhältnisse, unter denen das einzeitige Operieren unmöglich ist, noch immer das beste Verfahren. Allen Anforderungen wird hingegen durch die einzeitige Aufsuchung im wechselnden Röntgen- und Tageslichte entsprochen.

Dieselbe giebt die Möglichkeit, die anatomisch und funktionell günstigste Stelle zur Inzision zu benützen, auf dem kürzesten Wege zu dem fremden Körper zu gelangen und in jedem Momente durch einfache Umschaltung den Operationsgang zu kontrollieren. Allerdings stehen der praktischen Ausführung nicht unwesentliche technische Schwierigkeiten entgegen, die aber durch eine einmalige Adaptierung des Instrumentars zu beheben sind. Zunächst die entsprechende Einrichtung des Operationsraumes, der sowohl die Untersuchnng im Röntgenlichte als auch die aseptische Operation bei Tages- resp. künstlicher Beleuchtung gestatten muss, weiters die Versorgung der Kabel für die Zuleitung des Stromes in einer den Operateur wie den Patienten nicht behindernden Weise. Endlich darf die Asepsis durch den komplizierten Mechanismus des radiologischen Instrumentars in keiner Weise beeinträchtigt werden.

Allen diesen Anforderungen entspricht das Trochoskop.[2])

---

[1]) Diesem immerhin schwierigen Verfahren steht freilich als Ideal die Röntgenstereoskopie gegenüber, aber ihre Technik ist derzeit noch nicht praktikabel. Über Stereodiagraphie mit Hilfe des Trochoskops s. Abschnitt XI.

[2]) Vgl. Holzknecht-Grünfeld, Die Fremdkörperentfernung bei wechselndem Röntgen- und Tageslicht als Grundlage der Lehre von den radioskopischen Operationen. (Deutsche Zeitschr. f. Chirurgie, Bd. LXXIII, 1904.)

In praxi spielt sich der Vorgang folgendermassen ab: Nach einer provisorischen Durchleuchtung, welche zunächst den Nachweis des Fremdkörpers überhaupt erbringt und einer beiläufigen Lokalisation des letzteren wird der Operationsplan, d. h. der Ort des Hautschnittes, die Ebene der Schnittführung und die weitere Präparation an der Hand der Zugänglichkeits-

Fig. 2.

verhältnisse mit Berücksichtigung der Topographie (Faserverlauf der Muskulatur, Sehnen, Bänder, Nerven, Gefässe etc.) bis ins kleinste Detail erwogen. Dadurch ist man in die Lage versetzt, mit der kleinstmöglichen Verletzung auszukommen und die durch das Eindringen des Fremdkörpers bedingte functio laesa durch die Operation zu beheben, statt sie durch die

Operation nur noch zu vergrössern. Der Patient, das chirurgische Instrumentar etc. wird nun in der herkömmlichen Weise operationsreif vorbereitet und am Orte der Wahl der entsprechende Hautschnitt geführt. Nach Einführung einer Sonde in die Wunde wird durchleuchtet und der Schatten des Sondenknopfes mit dem Fremdkörper zur Deckung gebracht. Bewegt sich sodann der Fremdkörper bei geringen Bewegungen der Sonde mit, dann ist man in der richtigen Tiefenschichte und kann ihn entweder bei künstlichem Lichte zu Tage fördern oder unter Röntgenlicht mit einem an Stelle der Sonde eingeführten fassenden Instrumente extrahieren. Bewegt sich der Fremdkörper noch nicht mit der Sonde, dann muss man dort tiefer präparieren.

Ob man im gegebenen Falle den Fremdkörper während der Durchleuchtung fasst, wobei event. ein wenig vom umgebenden Gewebe mitgeht oder bei künstlichem Lichte präparatorisch weiterarbeitet, entscheidet die Relevanz oder Irrelevanz einer derartigen Verletzung in Ansehung der topographisch-funktionellen Verhältnisse. Ein paar Muskelfasern des Thenar kann man schlechterdings opfern, in der Palma, am Handgelenk etc. muss man vorsichtiger sein.

Mit der geschilderten Methode wurden im Röntgenlaboratorium des k. k. Allgemeinen Krankenhauses bisher zahlreiche Fremdkörper entfernt. Der Fortschritt drückt sich am besten in den erheblich abgekürzten Aufsuchungszeiten aus, welche zwischen ein bis zehn Minuten schwankten. Die zur Entbindung notwendige Zeit hängt natürlich von den topographischen Verhältnissen und der Form des Fremdkörpers ab.

VIII. Radiologische Funktionsprüfungen.

Es ist naheliegend und muss als geboten bezeichnet werden, die Lokalisation von Fremdkörpern in den Weichteilen durch die Prüfung auf die Mitbewegungen derselben mit den Exkursionen der Gelenke, Sehnen, Muskeln, Ränder zu vervollständigen. Aus der verschiedenen Art, Richtung und Exkursionsgrösse oder aus dem Fehlen der Mitbewegungen ergeben sich ja reichlich Anhaltspunkte für die topischen Beziehungen der Fremdkörper zu den Bandapparaten der Gelenke, den Muskeln und den Sehnen.

Bisher haben sich nur wenige experimentelle Arbeiten mit der radiologischen Funktionsprüfung beschäftigt, so namentlich mit dem Mechanismus der Intercarpalgelenke und mit den Belastungsdeformitäten der Weichteile der Fusssohle.

Zahlreiche andere Möglichkeiten aus dem Bereiche der radiologischen Funktionsprüfung konnten jedoch wegen der gleichen Mängel der Durchleuchtungstechnik, die wir oben wiederholt geschildert haben, und die den Anstoss gaben zur Einführung des Trochoskops, bisher nicht verwirklicht werden.

Eine grosse Zahl derselben lässt sich nun ohne besondere Schwierigkeiten anbahnen, so:

Die physiologische Prüfung, insbesondere der komplizierten und nicht sichergestellten Mechanismen der kleineren Gelenke, ferner die pathologischen Abweichungen von den auf diese Weise gefundenen Normen sowohl dort, wo durch traumatische und pathologische Schädigung des Bandapparatss abnorme Beweglichkeit entstanden ist, als auch dort, wo dieselbe beschränkt oder aufgehoben ist (Ankylose), insbesondere wieder dort, wo zahlreiche kleine Gelenke den Zustand ihrer Einzelfunktion der prüfenden Hand verbergen.

Die Prüfung der Beweglichkeit von Fremdkörpern und Konkrementen. Wir meinen die von uns seither oft herangezogene passive Beweglichkeit der Fremdkörper im Darme und der Konkremente im Nierenbecken, ferner die eventuelle Möglichkeit freie und abgesackte Steine in der Blase zu unterscheiden.

Die Prüfung auf Beweglichkeit bei Verdacht auf Pseudarthrose, insbesondere wo grosse, äusserlich sichtbare Exkursionen fehlen oder es sich um die kleineren der äusseren Untersuchung schwerer zugänglichen Knochen handelt.

IX. Radioskopische Fistelexploration.

Zu den älteren Angaben der radiologischen Litteratur zählt die Methode, Verlauf und Ausdehnung von Fistelgängen dadurch zu eruieren, dass dieselben vor der Durchleuchtung oder Aufnahme mit spezifisch schweren Flüssigkeiten gefüllt werden. Allein weder die diesbezügliche Technik (Wahl der Flüssigkeit, ein allen Einzelfällen anpassbares Instrumentarium), noch auch die radiologische Beurteilung der Resultate hat bisher eine weitere Verbreitung gefunden.

Auch diese Untersuchungsart wird durch die Anwendung des Trochoskops wesentlich erleichtert, durch die Möglichkeit der radioskopischen Aufsuchung der zweckmässigsten Aufnahmsrichtung, der Möglichkeit einer genauen Blendeneinstellung etc.

X. Das Trochoskop als Orthodiagraph.

Wenn man über die Irisblende des Trochoskops die dem Tisch nach Bedarf beigegebene Zentriervorrichtung legt, so sind im Prinzipe jene technischen Bedingungen erfüllt, auf welchen das orthodiagraphische Verfahren beruht. Bei den üblichen Orthodiagraphen ist mit Recht besonderes Gewicht darauf gelegt, dass der zeichnende Stift selbst die ungemein bewegliche Röhre bei seinen Exkursionen mitnimmt. Dadurch ist ein sehr rasches und bequemes Aufschreiben der orthodiagraphisch aufzunehmenden Linien und Punkte möglich und ein solches ist dort notwendig, wo es sich um die Erledigung eines grossen orthodiagraphischen Materials handelt z. B. bei einer auf diese Methode gerichteten oder auf ihr basierenden Untersuchungsreihe.

In der Gesamtsumme der allgemeinen radiologischen Praxis spielt dagegen der Orthodiagraph keine besondere Rolle und es ist daher ohne weiteres möglich, das in der erwähnten Weise ergänzte Trochoskop, wenn auch mit etwas langsamerer Ausführung, an Stelle des eigentlichen Orthodiagraphen zu verwenden.

XI. Trochoskopische Stereodiagraphie.

In Bezug auf ein in der Mittellinie liegendes Objekt nimmt die Röntgenröhre des Trochoskops, wenn man sie in zwei einander entgegengesetzten Stellungen (Rotation um 180°) benützt, jene Lagen ein, welche für stereoskopische Aufnahmen notwendig ist. Dabei kann der Winkel zwischen den beiden Aufnahmsrichtungen durch entsprechende Einstellung der Blende entsprechend gewählt werden. Damit erscheinen alle technischen Bedingungen gegeben, um stereoskopische Aufnahmen zu bewerkstelligen. Als besonderer Vorteil der Benutzung des Trochoskops zu denselben erscheint die Möglichkeit, die Stellung vorher zu sehen und die auf dem Objekt liegende Platte ohne die komplizierte und unhandliche Kassette auf einfachste Weise durch blossen Austausch zu wechseln.

* * *

Die zahlreichen, mit den vorhergehenden Ausführungen weder intensiv noch extensiv erschöpften Möglichkeiten, welche das Trochoskop bietet, wurden hier zum Teil nur andeutungsweise mitgeteilt, um den grossen Gewinn, welchen die Röntgentechnik schon jetzt ohne weiteres aus denselben ziehen kann, allgemein zugänglich zu machen. Und als grossen Gewinn bezeichnen möchten wir Möglichkeiten wie die so erfreuliche Vermehrung der diagnostischen Sicherheit bei der Nephrolithiasis, einer Affektion, bei welcher die Indikation zu einem relativ schweren Eingriff in so hohem Masse auf der radiologischen Untersuchung beruht. Jede Vermehrung der Symptomatologie eines solchen Leidens, wie sie durch den Nachweis der palpatorischen und respiratorischen Beweglichkeit und die eigentümliche Konstanz der Übereinstimmung zwischen Druckempfindlichkeit und Lage des steinhaltigen Nierenbeckens gegeben ist, ist als erheblicher Fortschritt zu betrachten.

Dieses und die anderen Kapitel, über die uns bereits ein grosses Erfahrungsmaterial vorliegt, sollen Gegenstand monographischer Bearbeitungen werden.

Zum Schlusse sei die Abbildung und kurze Beschreibung des Trochoskops beigegeben.[1])



Fig. 3.

Das Trochoskop, ein radiologischer Universaltisch für Durchleuchtung und Aufnahme im Liegen, in einfachen und reziproken Stellungen, orientierte Blendeneinstellung, Kompressionsdurchleuchtung und Kompressionsaufnahme, Durchleuchtung bei rotierender Röhre, radiologische Operationen und Funktionsprüfungen, Fistelexplorationen, Ortho- und Stereodiagraphie.

(Der mittlere Teil der durchlässigen Tischplatte ist durchbrochen gezeichnet, damit die Blendenplatte mit der Irisblende sichtbar wird. Die beiden Kurbeln, welche die Längs- und Rotationsbewegung beherrschen, sind an der vom Beschauer abgewandten Stirnseite [rechts im Bilde] angebracht.)

Das Trochoskop besitzt zwei ca. 20 cm vom Erdboden und 40 cm voneinander entfernte Holzleisten, auf welche der ganzen Länge nach zwei Eisenschienen aufmontiert sind. Diesen ist ein leichter Wagen aufgesetzt, der mittels Riemen und kleinen Schnurrollen mit der an der Stirnseite des Tisches angebrachten ersten Kurbel über die ganze Länge des Tisches geschoben werden kann. Die Eisenschienen dienen auch gleichzeitig als Zuleitungsschienen und werden direkt mit den sekundären Ableitungsklemmen des Induktors verbunden. Im Zentrum des Wagens ist eine Achse angebracht, die durch ein Zahnrad getrieben, mit einer zweiten Kurbel von der Stirnseite des Wagens aus in rotierende Bewegung gesetzt werden kann. Bei der Längsbewegung schaltet sich das Zahnrad selbsttätig vom Triebe ab, so dass man mit der einen Kurbel die Längsbewegung, und mit der anderen die Kreisbewegung des Wagens mit der darauf befindlichen Röhre machen kann. Die Röhre ist zum Höher- und Tieferstellen eingerichtet und gestattet eine Annäherung bis zu 12 und eine Weitestentfernung bis zu 26 cm von der unteren Seite des zu durchleuchtenden Objektes. Auf der sich drehenden Achse sind vier Stützen für eine Zinkplatte von 60 cm Durchmesser und 1 mm Stärke angebracht, auf welcher eine gegen das Zentrum zu verschiebbare Irisblende montiert ist. An der Irisblende sind mehrere Zapfen (kleine Handgriffe) ein geschraubt, welche man mit der Hand durch den an der Längswand des Tisches angebrachten Schlitz erreichen kann, wodurch eine leichte Verstellung der Blende möglich ist. Für die Zuleitung des Stromes wird im Boden ein Schacht gegraben, durch welchen die beiden sekundären Ableitungsdrähte des Induktors geführt sind, damit man ohne Gefahr von den elektrischen Schlägen um den Tisch herum tätig sein kann. Wenn die Untergrundleitung nicht durchführbar ist, so können die Kabel an der freien Stirnseite des Tisches (im Bilde links) zugefügt werden, da der Radiologe und der Chirurge sich an der Stirnseite, welche die Kurbeln trägt, aufhalten. Die Weiterleitung von den Schienen erfolgt durch die Metallräder des Wagens, von hier durch eine im Innern mit einem Draht versehene Holzsäule, wo die

[1]) Der Apparat wurde nach unseren Angaben von der Firma Reiniger, Gebbert & Schall in Erlangen hergestellt.

Weiterleitung auf eine kleine federnde Rolle führt, die den Strom an einen darauf schleifenden grossen Metallring abgiebt, der mit der Röhre verbunden ist. Der zweite Pol führt zur Achse im Innern des Tisches und von hier zur Röhre. Die obere Platte des Tisches hat einen Rahmen, welcher mit dicht gestellten Gurten und einem festen Stoff überzogen ist, auf welche das zu durchleuchtende Objekt gelegt wird. Der Tisch ist aussen mit einem waschbaren weissen Lack lackiert und wird bei Operationen mit Billroth-Battist, sonst mit Leintüchern bedeckt.

II.

Zur Vereinfachung der Blendentechnik. Die Winkelblende.

Von

Dr. **I. Robinsohn.**

Mit 7 Figuren im Text.

Band VII, Heft 3 der „Fortschritte auf dem Gebiete der Röntgenstrahlen" (unter „Correspondenz") bringt einige wichtige Ausführungen Walters, als Antwort auf eine entsprechende Anfrage von Holzknecht.

Man finde — giebt Walter an — dass die Härte der Sekundärstrahlung des Objektes zwei bis drei Nummern höher in der Skala (von Benoist-Walter) liege, als die der Primärstrahlung der Röhre, während die von der Glaswand der Röhre herrührenden Sekundärstrahlen dieselbe Härte haben, wie die direkte Strahlung. Auf diesen Unterschied sei es in erster Linie zurückzuführen, dass die von der Glaswand herrührende Sekundärstrahlung bei der Durchleuchtung stärkerer Objekte die Klarheit des Bildes erheblich weniger beeinträchtigt, als die im Objekte selbst erzeugten Sekundärstrahlen. Die Sekundärstrahlung sei nämlich um so weicher, d. h. um so weniger durchdringungsfähig, je grösser das Atomgewicht des dieselben erzeugenden absorbierenden Mediums ist. Die Sekundärstrahlen des Bleies z. B. vermögen kaum durch ein dünnes Blatt Papier hindurchzudringen, während diejenigen des Kohlenstoffs und seiner organischen Verbindungen an Penetrationskraft selbst die härteste Primärstrahlung hinter sich lassen.

Aus den vorstehenden Ausführungen Walters geht klar hervor, dass die Aufgabe der Blendentechnik weniger in der Abhaltung der von der Glaswand der Röhre herrührenden Sekundärstrahlen, der sogenannten Glasstrahlen, bestehen müsse, als vielmehr in der möglichst weitgehenden Verhütung des Zustandekommens von Sekundärstrahlen im Objekte selbst, namentlich in dessen Weichteilen. Denn die von der Glaswand und überhaupt von den umgebenden Gegenständen herrührenden Sekundärstrahlen (exogene Strahlen, Holzknecht) haben wenig Penetrationskraft und werden beim Passieren des Objektes aufgebraucht, während die im Objekte selbst, namentlich in dessen tieferen Partien entstehenden sekundären Strahlen (entogene Strahlen, Holzknecht) grosse Penetrationskraft besitzen und neben den primären Strahlen die Bildentstehung beeinflussen.

Bisher wurde auf die exogenen Strahlen ein grosses Gewicht gelegt und eine Reihe von Autoren (Albers-Schönberg, Dessauer und Wiesner, Donath, Gocht etc.) haben Blendenvorrichtungen angegeben, welche neben den entogenen auch die exogenen Sekundärstrahlen abhalten sollten. Diese Blendenvorrichtungen haben (bis auf die Kompressionsblende) das eine gemeinsam, dass sie in die Nähe der Röntgenröhre postiert sind.

Im folgenden sei der Kürze halber für die in die Nähe der Röntgenröhre postierten Blenden der Terminus röhrenständig, für die dem Aufnahmsobjekt genäherten der Terminus objektständig gebraucht.

Die genannten Autoren verwenden als röhrenständige Plattenblenden zwei Typen: Blenden mit fixer Öffnung und variabler Entfernung vom Fokus und Blenden mit fixer Stellung zum Fokus und variabler Öffnung (Irisblenden).

Eine Blende der ersten Art hat z. B. Donath angegeben. Zur Beschreibung der Blende selbst und zur Schilderung der Art ihrer Anwendung sei diesem Autor selbst das Wort überlassen[1]):

„Verfasser verwendet kleinere Blenden und bringt dieselben gleich unterhalb der Röhre mit einer Klammer an, die er am Röhrenstativ selbst befestigt. Die genaue Einstellung der Blende ist sehr einfach. Zunächst wird die Röhre so aufgestellt, dass sie die gewünschte Entfernung von der Platte hat, darauf an Stelle der Platte ein Fluoreszenzschirm auf den Aufnahmetisch gelegt und dann die Blende in der Höhe so verstellt, dass gerade nur ein der Plattengrösse entsprechendes Stück des Schirmes zum Aufleuchten kommt. An diese Stelle wird dann die Platte und darüber das Aufnahmeobjekt gelegt."

Die Langatmigkeit dieser Schilderung lässt das Verfahren als nicht gar so einfach erscheinen, als der Autor es meint, auch kann man sich durch einen Versuch leicht vom Gegenteil überzeugen. Abgesehen davon, dass dieses Verfahren das Arbeiten im verdunkelten Raume voraussetzt, weil man sonst bei jeder Aufnahme gezwungen ist, das Auge an die Dunkelheit zu akkommodieren, und dass es zeitraubend ist, dürfte es in vielen Fällen auch undurchführbar sein. Ohne vorherige diesbezügliche Untersuchung, d. h. bevor die aufzunehmende Person auf dem Aufnahmetisch gelagert ist, wird es in vielen Fällen unmöglich sein zu entscheiden, welche Lage die aufzunehmende Partie auf dem Tische haben wird und welche Stellung zum Objekte, resp. welche Höhe man der Röhre geben solle. Eine einwandsfreie Arbeitsmethode muss von dem Prinzip ausgehen, dass vor allem das Objekt in bequemer und zweckentsprechender Weise auf dem Aufnahmetisch gelagert werden und dass sich die Röhre in Stellung und Höhe, dann aber auch die Blende und die Plattengrösse den besonderen Verhältnissen des Aufnahmsobjektes adaptieren müsse und nicht umgekehrt das Objekt der fixen Stellung der Röhre resp. Blende.

Dies gilt natürlich nicht minder für die Irisblende. Ich hebe diese selbstverständliche Thatsache nur deswegen besonders hervor, weil in den Beschreibungen der röhrenständigen Irisblenden meist ebenfalls nur die theoretische und nicht die praktische Anwendungsmöglichkeit ihren Ausdruck findet.

Es sei des Beispiels halber als Typus der röhrenständigen Irisblenden gleich die vollkommenste angeführt, die von Albers-Schönberg angegebene „Schiebeblende", welche Gocht treffend als „viereckige und vierspaltige Irisblende" definiert.

Aus der Beschreibung, die Albers-Schönberg[2]) von dieser Blende giebt, seien folgende Sätze citiert:

„Man kann somit (mit Hilfe der Schiebeblende) aus dem zu durchleuchtenden Körperteil ein Quadrat oder ein Rechteck mit kleiner Basis und grosser Höhe oder ein Rechteck mit grosser Basis und geringer Höhe herausblenden. Solche Bleidiaphragmen, welche Öffnungen von jeder beliebigen Grösse hervorzubringen imstande sind, erleichtern die Einstellung sehr wesentlich, da man sich schnell diejenige Blendenweite ausprobieren kann, welche erforderlich ist, um bei einem gewissen Abstande eine gewisse Plattengrösse vollständig auszuzeichnen."

Das wäre die theoretische Anwendungsmöglichkeit der Schiebeblende, wie verhält es sich jedoch mit der praktischen?

Da dem jedesmaligen „Ausprobieren" mit Zuhilfenahme des Leuchtschirmes dieselben Nachteile anhaften, die oben Donath für seine Blende so drastisch geschildert hat, sieht sich Albers-Schönberg gezwungen, zu einem Auskunftsmittel zu greifen. Er führt fixe Masse ein für die Entfernung zwischen Fokus und Blende einerseits, Blende und somit auch Fokus und Platte andererseits. Nach einer von Albers-Schönberg aufgestellten Tabelle beträgt z. B. bei einer Fokus-Blendendistanz von $8^1/_2$ cm, Blenden-Plattendistanz von 27 cm und einer Blendenweite von $4^1/_2$ cm die auf der Platte bestrahlte Fläche im entsprechenden Durchmesser 16 cm, bei einer Blendenweite von 4 cm der Durchmesser der bestrahlten Fläche 14 cm.

[1]) Donath, Die Einrichtungen zur Erzeugung der Röntgenstrahlen, 1903. III. Auflage, S. 186.
[2]) Albers-Schönberg, Röntgentechnik 1903, S. 59.

Wenn ich hinzufüge, dass die Tabelle überhaupt nur wenige Angaben enthält, nämlich Angaben bezüglich der Grösse des bestrahlten Feldes bei 8 cm Blendenweite und der Blenden-Plattendistanz von 41, 36 und 33 cm, ferner $4^1/_2$ cm Blendenweite und 27 cm Blenden-Plattendistanz, endlich 4 cm Blendenweite und 27 resp. 23 cm Blenden-Plattendistanz, Entfernungen, berechnet ausschliesslich für bloss drei Plattenformate, nämlich die Formate 30×40, 18×24 und 13×18, so ist leicht einzusehen, dass das anscheinend einfache Manipulieren nur durch Verzichtleistung auf eben den Vorteil erkauft ist, der oben angepriesen wurde, die Variabilität.

Dabei ist zu bedenken, dass der einfachen und billigen Donathschen Blende durch Einführung fixer Abstände, die ja ebenfalls ein für allemal empirisch mit Hilfe des Leuchtschirmes oder rechnerisch leicht zu finden sind, die gleichen Eigenschaften verliehen werden können, wie der an und für sich teueren und ein schweres und kompliziertes Stativ erheischenden Blende von Albers-Schönberg.

Die röhrenständigen Blenden sind daher nicht nur überflüssig, sofern es sich um die Abhaltung der exogenen Sekundärstrahlen handelt — wie eingangs mittels Zugrundelegung der Walterschen Untersuchungen erörtert wurde — sondern sie erweisen sich auch in der praktischen Anwendung als umständlich, zeitraubend, ungenau und unzulänglich, wie selbst aus den wohlmeinendsten Schilderungen ihrer Autoren hervorgeht und wie wir bei eigenen diesbezüglichen Versuchen erfahren haben.

Den röhrenständigen Blenden haftet ferner der gemeinsame Nachteil an, dass es mit ihrer Hilfe bei Inkaufnahme sämtlicher Beschränkungen höchstens nur so viel gelingt, mehr oder weniger verlässlich eine beschränkte Anzahl von Plattenformaten „auszuzeichnen", d. h. die Basis des die Blende passierenden Lichtkegels resp. der Lichtpyramide in der Höhe der Platte dieser selbst gleich zu machen. Nun haben wir es aber so gut wie nie mit Objekten zu thun, deren uns hauptsächlich interessierenden Partien, speziell Skelettteile irgend eines der gebräuchlichen Plattenformate vollständig bedecken, vielmehr bleibt, selbst wenn man das jeweilig entsprechendste Plattenformat[1]) wählt, auf der Platte immer ein mehr oder minder grosser Luftraum zurück, der als schädlich ausgeschaltet werden muss, nicht minder, wie die Weichteile. Es ist, mit anderen Worten, für die Qualität des Röntgenbildes am vorteilhaftesten, soweit als möglich die blossen Skelettteile herauszublenden.

Dies kann man unter gewöhnlichen Bedingungen, d. h. ohne vorherige Durchleuchtung, etwa mit Zuhilfenahme des Trochoskops[2]) nur durch objektständige Plattenblenden exakt bewerkstelligen. Am primitivsten in der Weise, dass man die aufzunehmende Partie mit drei, vier oder mehr Bleiplatten umgrenzt. Diese Teilstücke jedoch zu einem fixen Ganzen zu vereinigen ist eine missliche Sache, ein Umstand, auf den mich ein Kollege, der dieses Verfahren geübt hatte, aufmerksam machte, als er das sogleich zu beschreibende Blendenverfahren kennen lernte.

Nach diesem Verfahren geschieht die Abblendung durch ein Paar gegeneinander verschieblicher objektständiger, rechtwinkeliger „Winkelblenden". Diese Blenden

---

[1]) Vgl. Holzknecht u. Kienböck, Die Einrichtung des Plattenarchivs (Fortschr. a. d. G. der Röntgenstrahlen. Bd. V): „Es ist leicht einzusehen, dass praktisch-sparende Anpassung an die Objektgrösse — viele Formate (etwa $1^1/_2$ Dutzend) notwendig sind, nicht nur die üblichen (aus der Kameraphotographie übernommenen): $^{40}/_{50}$, $^{30}/_{40}$, $^{21}/_{30}$, $^{18}/_{24}$, $^{13}/_{18}$ und die kleineren $^{9}/_{13}$, $^{6}/_{9}$, $^{5}/_{7}$, sondern auch die durch Längsspaltung der ersteren erhältlichen; $^{10}/_{50}$, $^{15}/_{40}$, $^{11}/_{30}$, $^{9}/_{24}$, $6^5/_{13}$ und $4^5/_{13}$, wie sie heute von zwei Fabriken (Schleussner-Frankfurt und Siebert-Wien) einzeln gepackt geliefert werden. Viel mehr als die Hälfte der Röntgenaufnahmen sind von Extremitäten herzustellen, denen aber Längsformate entsprechen, will man die „luftschwarzen" Randteile bei Aufnahme grosser Abschnitte sparen. Übrigens sind auch bei Rumpfaufnahmen, wo man nur bestimmte Abschnitte untersuchen will (z. B. Schultern, Wirbelsäule, Lungenspitzen, Hüftgelenk, Nieren rechts und links verglichen), quergelegte Längsformate willkommen."

[2]) Vgl. die vorhergehende Arbeit: Holzknecht und Robinsohn, Das Trochoskop, ein radiologischer Universaltisch.

sind aus 1 mm dickem, am besten beiderseits mit Kautschuk überzogenem Blei (nach Holzknecht-Grünfeld) geschnitten.[1]) Es hat sich nach monatelanger Erprobung als zweckmässig herausgestellt, zwei Blendenpaare von verschiedener Grösse vorrätig zu halten. Die kleinere gestattet Aufnahmen mit der grössten Blendenlichtung von 13×18 cm, die andere solche bis 30×40 cm. Die kleinere ist die am häufigsten verwendete, die grössere kommt fast nur bei Übersichtsaufnahmen des ganzen Beckens Erwachsener, bei Thoraxaufnahmen, bei Aufnahmen grösserer Extremitätenabschnitte in Betracht. (Die Dimensionen sind der Fig. 1 zu entnehmen.)

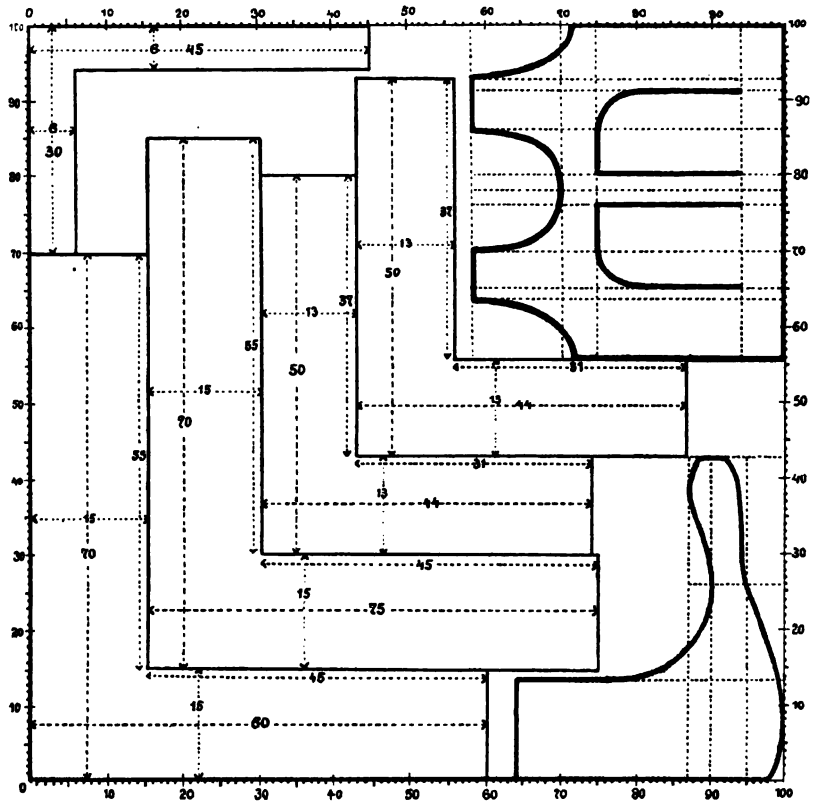

Fig. 1.

Aus 1 m² gewöhnlichen oder kautschukbedeckten Bleibleches kann, wie in vorstehender Figur vorgezeichnet ist, ein vollständiger Satz objektständig zu gebrauchender Plattenblenden geschnitten werden und zwar: 1. je ein Paar grösserer und kleinerer eigentlicher Winkelblenden (links unten) und eine schmale Winkelblende zur Umrahmung konvexer Körperteile (links oben), 2. eine Schulterblende (rechts unten), 3. eine „Lungenspitzenblende" (rechts oben).

Es ist ohne weiteres einzusehen, dass ein solches Blendenpaar gestattet, durch gegenseitige Verschiebung der Teilstücke jede Blendenlichtung einzustellen, welche innerhalb der Grenzen der maximalen Blendenweite liegt. (Fig. 2.)

Es ist mir sehr wohl bekannt, dass verstellbare Winkelblenden sowohl bei optischen Instrumenten (z. B. im Försterschen Photometer) als auch in der Radiologie (von Béclère) bereits verwendet wurden, doch geschah dies nur in Form von fixen, in Rahmen montierten, in Schienen laufenden lichtquellständigen Blenden. Die Nachteile der Verwendung letzterer in der Radiologie wurden oben gezeigt. Ich verwende dagegen die Winkelblenden objektständig, d. h. sie werden dem Objekte selbst aufgelegt. An dieses schmiegen sie sich wegen ihrer Plastizität an, tragen zu dessen Fixation bei, bedürfen aber selbst nur in den wenigsten Fällen einer besonderen Fixierung und zwar desshalb, weil der eine Schenkel meist seiner

[1]) In fertigem Zustande werden die Winkelblenden von der Firma Rudolf Siebert in Wien und den radiologischen Firmen geliefert.

ganzen Länge nach der aufzunehmenden Partie aufruht, während der andere sie quer überbrückt; da nun dieser quere Schenkel wieder dem längsverlaufenden Schenkel der zweiten Blende aufruht, welcher selbst wieder durch den Querschenkel der ersten Blende getragen wird, ist es, zumal man die überstehenden Ränder abbiegen kann, jedesmal leicht, dem Blendenrahmen die nötige Stabilität und Formbeständigkeit zu geben.

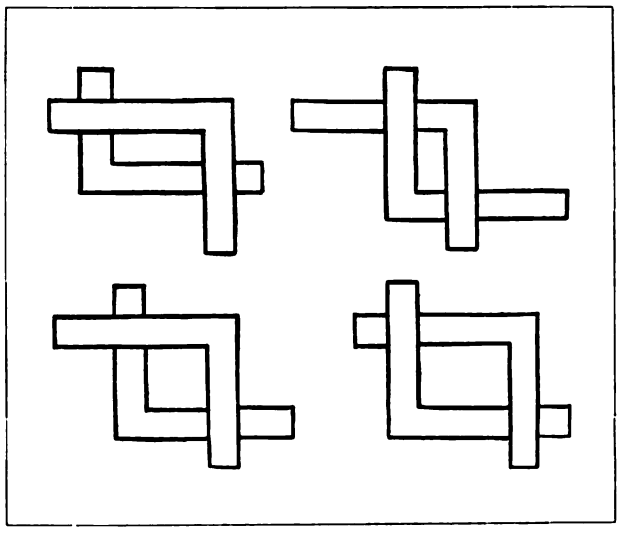

Fig. 2.

Selbst unter scheinbar ungünstigen Verhältnissen lässt sich die Winkelblende leicht anbringen. Der Patient sitze z. B. zur Thoraxaufnahme auf dem Aufnahmstuhl und es wäre der Mittelschatten herauszublenden. Man legt dann den einen Schenkel der einen Blende horizontal etwa in der Höhe des Zwerchfelles auf, das obere Ende des zweiten vertikalen Schenkels wird um die Schulter des Patienten oder die Sessellehne geschlagen und so der horizontale Schenkel suspendiert erhalten (s. Fig. 3). Dasselbe geschieht mit der zweiten Blende.

Durch die gegenseitige Verschiebung der Blendenplatten lassen sich zunächst nur Figuren mit geraden Seiten und rechten Winkeln herausblenden. Wo eine geringe Abweichung von der rechteckigen Figur notwendig ist, lässt sie sich leicht durch Aufbiegen der inneren Blendenränder an den entsprechenden Stellen erzielen. Beim Knie- und Ellbogengelenk jedoch, die zur Erzielung grösserer Stabilität bei seitlichen Aufnahmen in mehr weniger rechtwinkeliger Beugestellung radiographiert werden sollen, beim Schultergelenk und auch beim Hüftgelenk, ferner bei tangentialen Aufnahmen der Schädelkapsel und überhaupt dort, wo die aufzunehmenden Skelettteile sich in keine aus durchaus rechten Winkeln begrenzte Figur hineinfügen, würde bei rechtwinkeliger Abblendung an den konvexen Partien ein grosser Luftraum unausgeschaltet bleiben. In diesen Fällen jedoch lässt sich eine geradezu ideale Abblendung in leichtester Weise dadurch

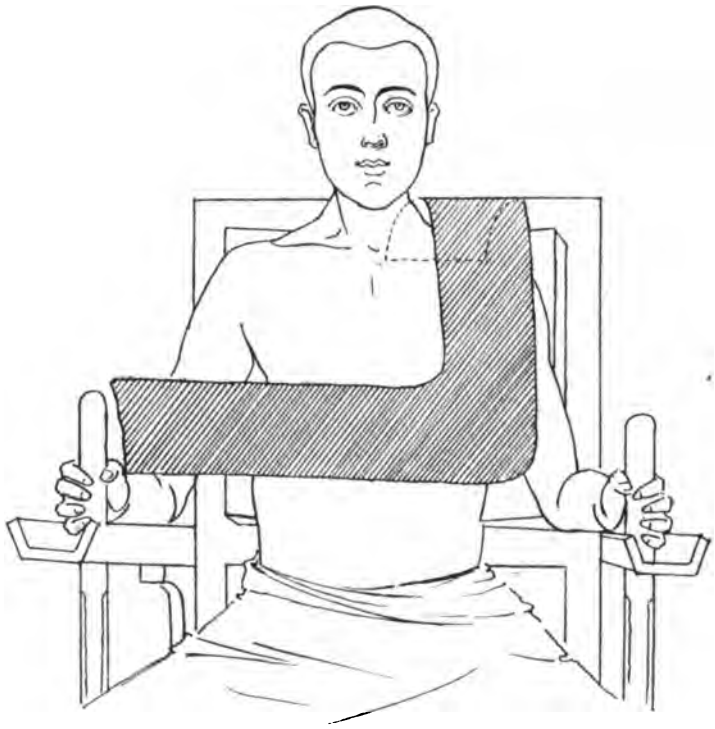

Fig. 3.

Abblendung des „Mittelschattens" mittels der Wirbelblenden. Die aufzunehmende Person sitzt auf dem Schulterstuhl; die Wirbelblende ist durch das über die Sessellehne umgeklappte Ende des einen Winkelarmes suspendiert. Die Gegenblendung ist, um nicht die Übersichtlichkeit der Darstellung zu beeinträchtigen, nicht eingezeichnet.

bewerkstelligen, dass man den einen Schenkel der einen Winkelblende, in der durch die Randstrahlen gegebenen Mantelfläche gekrümmt, um die konvexe Körperpartie herumlegt und den anderen Schenkel proximal oder distal vom Gelenk um den Körperteil zur Abblendung und zur Fixation der Blende herumschlägt. Die Gegenblendung wird mit der zweiten Winkelblende in entsprechender Weise vorgenommen (Fig. 4 u. 5.)

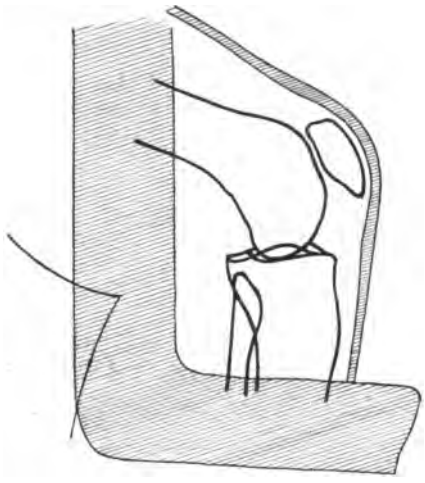

Fig. 4.

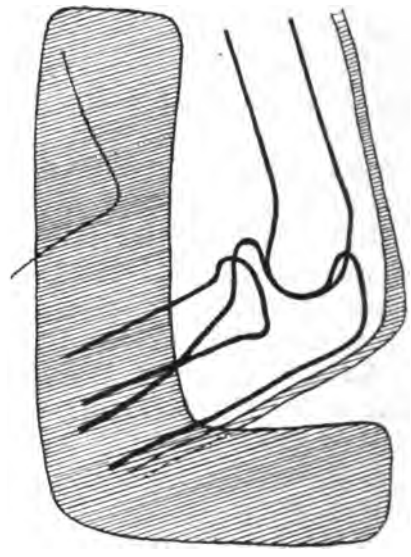

Fig. 5.

Knie- und Ellbogengelenksaufnahme als Paradigmata der Abblendung konvex begrenzter Körperpartien. Die konvexe Seite ist mittels einer schmalen Winkelblende, die ungefähr senkrecht zur Platte steht, umsäumt; Gegenblendung mittels der kleineren Winkelblende (in der Figur etwas zu schmal gezeichnet).

Als typisch sei noch die Abblendung der Schulter und der Lungenspitzen mit Hilfe besonderer Blenden, welche in unserem Institute in Verwendung stehen, geschildert.

Bei der Schulteraufnahme (Fig. 6) wird die Schulterwölbung in der Richtung der Randstrahlen mit dem einen Schenkel einer schmalen Winkelblende (Fig. 1 links oben) umkreist, deren anderer Schenkel um die Sessellehne zur Fixation gelegt wird. Diese Blende kann der Haut direkt anliegen; man hat nur darauf zu achten, dass kein Teil der Blende nach innen von der Projektion der Schulterwölbung durch die Randstrahlen zu liegen komme. Zur medialen Begrenzung der Schulter, namentlich zur Abblendung der Pektoralismuskulatur resp. der Mamma eignet sich vorzüglich die „Schulterblende“ (Fig. 1 rechts unten).

Bei der Aufnahme der Lungenspitzen (Fig. 7) handelt es sich darum, einerseits die Luftstrahlung, andererseits die vom Massiv des Halses und von den den Mittelschatten erzeugenden endothorakalen Gebilden ausgehenden Sekundärstrahlen abzuhalten. Alle diese Anforderungen erfüllt die „Spitzenblende“ (Fig. 1 rechts oben). Das Arrangement einer solchen Aufnahme geht aus Fig. 6 hervor.

Die Schulter- und die Spitzenblende bilden eine willkommene Ergänzung der Winkelblenden.

Die Winkelblende ist einfach in der Anwendung, mannigfaltig in der Verwendbarkeit; man kann jeden einzelnen Fall individualisieren. Die Einstellung ist unter sämtlichen Blendenverfahren, mit Ausnahme der nach vorheriger Durchleuchtung, wohl die verlässlichste, bequemste und am wenigsten zeitraubende. Das mag auch aus folgendem hervorgehen.

Vor Einführung der Winkelblende standen im hiesigen Institut wie wohl auch vielfach

anderwärts „Lochblenden“[1]) in Verwendung, Plattenblenden mit zentralem, verschieden grossem, kreisförmigem oder ovalem Ausschnitt. Sie waren eigentlich dazu bestimmt, objektständig angewendet zu werden. Da man jedoch nur eine beschränkte Zahl von solchen Blenden vorrätig halten konnte, benutzte man gewöhnlich eine Blende mit etwas kleinerem Ausschnitt, als der aufzunehmenden Partie entsprach, in der Weise, dass man sie in entsprechender Höhe über dem Objekt mit Hilfe von Schachtelwerk etc. aufstellte, um einem grösseren Lichtkegel den Eintritt zu gewähren. Eine solche Aufstellung hatte die Labilität eines Kartenhauses, dabei lief man stets Gefahr, nicht ordentlich zu visieren und mit dem Blendenrand einen Teil der aufzunehmenden Partie abzuschneiden, eine Gefahr, die nur zu oft eintrat, wenn man nicht in weitem Ausmasse abblendete, wodurch natürlich die eigentliche Tendenz der Abblendung vereitelt wurde. Da dieses Blendenverfahren so unsicher, mühevoll und zeitraubend war, wurden Blendenaufnahmen namentlich der Extremitäten nur relativ selten gemacht, während seit Einführung der Winkelblende nur in den wenigsten Fällen — Aufnahmen der kleinsten Körperteile mit weicher Röhre — die Anwendung der Blende unterlassen wird, so einfach, sicher und schnell ausführbar ist die Blendentechnik geworden.

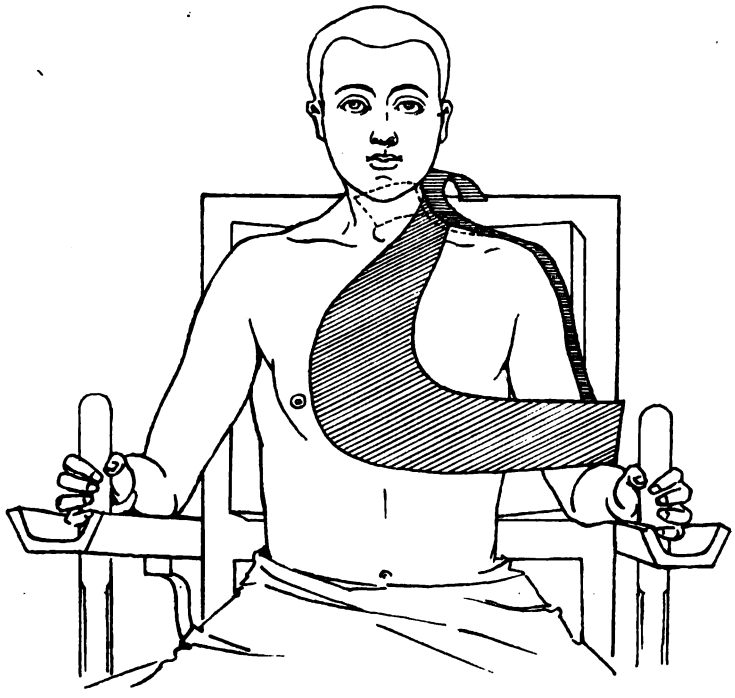

Fig. 6.

Schulteraufnahme. Die „Schulterblende“ umgreift mit ihrem schmalen Teil den Hals und wird dadurch suspendiert gehalten. Die Schulterwölbung ist mittels einer schmalen Winkelblende umsäumt.

Fig. 7.

Lungenspitzenaufnahme. Die aufzunehmende Person sitzt rittlings auf dem Schulterstuhl mit gesenkten, ruhig zu haltenden Schultern, nach vorne verschränkten Armen, der Kopf mittels Kinnstütze fixiert. Mittels der Klappen kann ein grösserer oder kleinerer Teil der Lungenfelder herausgeblendet werden.

[1]) Vgl. Mohila, Die radiographische Aufnahmetechnik der Extremitäten in Dessauer-Wiesner, Leitfaden des Röntgenverfahrens.

Es seien noch einige Bemerkungen in Bezug auf die Treffsicherheit der Einstellung hinzugefügt.

Jedes Blendenverfahren erfordert die Kenntnis der normalen Projektion der einzelnen Skelettteile auf die Körperoberfläche, eine Kenntnis, die man durch Überlegung und Übung erwerben muss. Je genauer man die Lage der Skelettteile bei jedweder Körperstellung kennt, je genauer man sie zudem im Einzelfalle unter normalen und pathologischen Verhältnissen immer wieder feststellt, desto exakter und daher wirkungsvoller kann natürlich die Einstellung der Blende werden. Bei der Winkelblende kommt hierbei zustatten, dass sie der aufzunehmenden Körperpartie direkt aufliegt, dass also die Differenz zwischen der Grösse des Blendenausschnittes und der Basis der die Platte treffenden Lichtpyramide die kleinstmöglichste ist.

* * *

Im Vorhergehenden ist gezeigt worden, dass von Plattenblenden nur die Winkelblende in Betracht kommt. Es wäre nun noch die Frage zu erörtern: Welche Stellung nimmt in der Blendentechnik der Gebrauch der Winkelblende zu der der Kompressionsblende ein? Welche ist die Domäne der einen, welche die der anderen Blendenart?

Um diese Frage zu entscheiden, ist zunächst zu erwägen, dass die Winkelblende die Weichteile in horizontaler, die Kompressionsblende in vertikaler Richtung eliminiert. Mittels der Winkelblende kann man einen Skelettteil in seinem Kontur aufs engste aus den umgebenden Weichteilen herausblenden, so dass bei der Erzeugung der Sekundärstrahlen nunmehr die über und namentlich unter ihm liegenden Weichteile in Betracht kommen. Die Kompressionsblende dagegen vermindert die Dicke der über dem betreffenden Skelettteile liegenden Weichteilschichten, hauptsächlich indem sie sie zur Seite drängt, überschreitet jedoch in horizontaler Ausdehnung meist die Breitendimension des zu untersuchenden Skelettteiles. Es handle sich z. B. um die radiologische Untersuchung eines im grössten Teil seiner Länge osteomyelitisch veränderten Femur. Da der langgestreckte Femur den Oberschenkel in diagonaler Richtung durchsetzt, gelingt es mit Hilfe der Winkelblende unschwer, ihn eng herauszublenden und so die Weichteile zu eliminieren. Bei guter Fixation und Wahl der richtigen Röhrenqualität erhält man eine Übersichtsaufnahme des ganzen Oberschenkelknochens, welche, da jeder Teil des Knochens seitlich eng abgeblendet war, zugleich detailreich genug geworden ist, um den besonders hohen Ansprüchen, welche man in diesem Falle an ein Röntgenbild zu diagnostischen Zwecken stellen muss, zu genügen. Von der dann am meisten interessierenden Partie, z. B. dem Sitze eines etwaigen Sequesters, kann man dann entweder eine noch engere Winkelblenden- oder aber eine Kompressionsblendenaufnahme bewerkstelligen. Von vornherein jedoch das Bild des Femur in eine Serie von Kompressionsblendenaufnahmen zu zerlegen, ist unbequem, zeitraubend und irrationell. Wenn man nämlich eine Serie von Kompressionsblenden, z. B. der Wirbelsäule, anfertigt, so ist daneben meist auch eine Übersichtsaufnahme zur Orientierung sehr willkommen, obwohl die einzelnen Abschnitte der Wirbelsäule immerhin ziemlich viel charakteristische Merkmale zur Identifizierung darbieten. Den einzelnen Abschnitten des Femurschaftes fehlen jedoch solche orientierende Merkmale so gut wie ganz und man wird nicht leicht bestimmen können, in welcher Höhe des Knochens eine auf einer Platte der Serie gefundene Veränderung, etwa eine Knochenlade mit Sequester sitzt — eine Angabe, die für die Chirurgen durchaus unerlässlich ist.[1])

Wiewohl nun die Qualität eines mittels Kompressionsblende gewonnenen Bildes in gewissen Fällen besser ist als die einer gewöhnlichen Blendenaufnahme, so ist dafür die Verwendbarkeit der Kompressionsblende eine beschränktere. Man wird sich die Kompression im

[1]) In der neuesten Zeit hat Albers-Schönberg eine parallelepipedische Kompressionsblende angegeben; da diese fixe Masse hat, also in Bezug auf die Dimensionen der Lichtung nicht variabel ist, müsste man eine grosse Anzahl Blenden vorrätig halten.

Allgemeinen für Fälle reservieren, in denen man ohne solche schwer oder gar nicht auskommt, besonders Aufnahmen der Lendenwirbelsäule und des Kreuzbeins, Nieren- und Blasensteineaufnahmen. Bis auf letztere wird man wohl fast immer mit der Winkelblende allein sein Auslangen finden.

Ausser der Kompression kompressibler Teile werden von manchen Autoren, namentlich von Albers-Schönberg mit der Kompressionsblende noch zwei andere Absichten verfolgt, die Abhaltung der Glasstrahlen und die Fixation des Objektes. Die Abhaltung der Glasstrahlen ist jedoch wie Albers-Schönberg selbst zugiebt[1]) ziemlich belanglos, während die Fixation des Objektes in den meisten Fällen auf andere Weise ebenso sicher zu erreichen ist, in anderen Fällen die Anwendung der Kompression unzweckmässig oder unausführbar ist, so bei Aufnahme schmerzhafter Teile.

Namentlich der Anfänger sei darauf aufmerksam gemacht, dass das Aufnehmen mittels Kompressionsblende eine gute Röhrentechnik nicht minder voraussetzt, als wie die Verwendung jeder anderen Blende.

Die Bedeutung der Winkelblende einerseits, der Kompressionsblende andererseits lässt sich ungefähr in folgender Weise zusammenfassend präzisieren:

Die Blendentechnik hat durch die Kompressionsblende eine Bereicherung in hauptsächlich qualitativer Beziehung erfahren, insofern in bestimmten Fällen Bilder von gleicher Schönheit, wie die mittels der Kompression gewonnenen, auf anderem Wege nicht zu erreichen sind; dagegen ist die Anwendbarkeit der Kompressionsblende eine beschränkte. In qualitativer und quantitativer Beziehung gewinnt die Blendentechnik sehr viel durch die Einführung einer einfachen und billigen Blendenvorrichtung, wie sie mit der Winkelblende gegeben ist.

Die Vorteile des Blendenverfahrens dem vielbeschäftigten Röntgenpraktiker und dem kargst eingerichteten Röntgenlaboratorium zugänglich gemacht zu haben, ist das Hauptverdienst der Einführung der Winkelblende. Dieser Umstand möge die etwas ausführlichere Erörterung eines so einfachen Behelfes gerechtfertigt erscheinen lassen.

III.

Über die Tiefenverteilung der Strahlenwirkung.[2])

Von

Dr. **G. Holzknecht,** Privatdozent für med. Radiologie an der Wiener Universität.

Über die Verteilung der direkten chemischen Strahlenwirkung und der biologischen Gewebsreaktion herrschen noch immer mancherlei divergente Auffassungen. Dass die Röntgen-

---

[1]) Fortschr. a. d. Geb. d. Röntgenstr. Bd. VII, Heft 3, S. 140.

[2]) Nach dem 3. Teil des Vortrages: System der Strahlungstherapien. Vers. d. Nat. und A. in Breslau 1904, dermat. Sektion. Die übrigen Teile sind in der Berl. klin. Woch. und Münch. klin. Woch. im Erscheinen begriffen.

Inzwischen hat Perthes in dieser Zeitschrift den ersten Teil dieses Gegenstandes, die relative Mengenverteilung der chemischen Wirkung in seiner Arbeit: Versuch einer Bestimmung der Dnrchlässigkeit menschlicher Gewebe mit Rücksicht auf ihre Bedeutung für die Radiotherapie eingehend dargestellt. Was hier nur erschlossen wurde, hat er experimentell und metrisch untersucht und damit eine Arbeit geleistet, die mir nicht nur überhaupt, sondern auch in den Punkten, wo sie von meinen skizzenhaften Ausführungen abweicht, das richtige zu treffen scheint. — Bei praktischer Anwendung seiner Filtrationsmethode würde unsere Bestrahlungstechnik insofern modifiziert werden müssen, dass der Reagenzkörper zum Chromoradiometer unterhalb des Deckblattes zu liegen käme, als welches ich Glas verwende.

strahlen den Körper durchdringen und dass trotzdem ihre Wirkung auf die Haut der Eintrittsstelle so sehr überwiegt, dass das Eisenlicht (ultraviolettreich) nur die äusserste Oberfläche in Reaktion versetzt, und das Ultraviolett trotzdem durch mehrere Hautschichten hindurch die photographische Platte schwärzt, will sich dem Denken nicht einordnen. Dass Bleiblech die Haut vor Reaktionen schützt, dass man aber durch dasselbe Bleiblech die Knochen der Hand röntgographieren kann, scheint rätselhaft, und weil das Radiogramm der Knochen absolut nicht geleugnet werden konnte, bezweifelte man lieber die Schutzwirkung der Bleiplatte oder die biologische Wirkung der Röntgenstrahlen.

Die Ursache solcher Verwirrung ist die unexakte Art der für den täglichen Gebrauch stilisierten Regeln der Strahlungsphysik. Es ist genau genommen nicht wahr, „dass die Röntgenstrahlen tiefer dringen als das Ultraviolett", wahr ist vielmehr, dass kein Körper, und sei er noch so dicht und schwer, für eine dieser Strahlungen undurchdringlich ist. Die Intensität der Strahlungen nimmt zwar mit ihrem Vorwärtsdringen in verschiedenem Masse ab, aber immer dringt ein Teil noch weiter, und immer frägt es sich nur darum, wie sich die Intensität der Strahlung an einem beliebigen Punkte des Fortpflanzungsmedium zur Intensität der einfallenden verhält. Jede Schicht jedes Körpers absorbiert (gleichartige Schichten vorausgesetzt) von jeder einfallenden Strahlung nur einen aliquoten Teil, z. B. 10% oder 50% oder 90% je nach dem Absorptionsvermögen des betreffenden Gewebes und der Penetrationskraft der betreffenden Strahlung; der Rest tritt in die nächste Schicht ein. Und die nächste gleiche Schicht absorbiert von diesem Rest wieder denselben aliquoten Teil, die percentuell gleiche Menge. Daher müssen die in jeder weiteren Schicht eintreffenden Mengen ebenso wie die absorbierten beständig an Grösse abnehmen. Aber eben darum kann im Prinzip keine Strahlung von einem Körper vollständig absorbiert werden; denn auch der kleinste in eine neue Schicht eintretende Rest kann nicht ganz, sondern nur zu einem aliquoten Teil absorbiert werden, während ein Rest immer noch weiter gehst; die absorbierten Mengen bilden daher eine unendliche Reihe mit negativen Quotienten[1]). Ist die Absorptionskraft der Gewebsschichten verschieden (Haut, Fettgewebe, Knochen, Drüsengewebe), so ändert sich der Quotient und dem entsprechend auch die in den verschiedenen Tiefen deponierten Wirkungen. Damit ist die relative Mengenverteilung der chemischen Energie gegeben. Sie hängt also von der Absorbierbarkeit der eindringenden Strahlungen und der (wechselnden) Absorptionskraft der Gewebe ab.

Die Verteilung der Reaktion (Tab. 3, 7) hängt nun von zwei Faktoren ab, erstens von der relativen Mengenverteilung der chemischen Energie (oben) und zweitens von der Empfindlichkeit der einzelnen Zellen. So kann z. B. bei einer stark penetrierenden Strahlung eine oberflächige Haarpapille und ein Drüsengewebe in der Tiefe ungefähr gleich stark reagieren: Ihre Absorptionskraft ist zwar die gleiche, die Haarpapille absorbiert aber, weil sie der Eintrittsstelle näher liegt, mehr als die Drüse, diese dagegen reagiert trotzdem ebenso stark, weil ihre Empfindlichkeit eine grössere ist. Viel weniger als beide reagiert der etwa zwischen ihnen gelegene Knochen, und zwar, obwohl er wegen seiner grossen Absorptionskraft für die unsichtbaren Strahlungen sehr viel absorbiert, deshalb, weil seine Empfindlichkeit sehr gering ist.

---

[1]) Also eine geometrische Regression mit dem beispielsweisen Quotienten $\frac{10}{9}$.

Verwendbarkeit der X-Strahlen für die Diagnose der Blasendifformitäten.

Von

Dr. **P. Wulff,** Spezialarzt für Nieren- und Blasenleiden in Hamburg.

Der folgende Fall hat mir Veranlassung gegeben, auf eine neue Möglichkeit der X-Strahlenbenutzung aufmerksam zu werden, die in vereinzelten Fällen von Blasenerkrankungen auch praktische Bedeutung gewinnen kann.

Am 21. April wurde mir der 68jährige Patient wegen hochgradiger Eiterung im Urin überwiesen. Er gab an, vor einem halben Jahr Blut im Urin bemerkt zu haben, ferner musste er schon längere Zeit bei der Miction stärker pressen. Die Untersuchung des sehr heruntergekommenen Patienten ergab äusserlich nichts Besonderes. Nur bei der Palpation des Abdomens fühlte man über der Mitte des linken Poupartschen Bandes eine leichte druckempfindliche Resistenz. Der Urin war neutral, enthielt massenhaft Eiter und entsprechenden Eiweissgehalt. Bei einem Versuch, die Blase zu beleuchten, konnte ich, trotzdem das Spülwasser mässig klar war, nichts sehen und als ich das eben noch klare Wasser entleerte, war wieder massenhaft Eiter in demselben vorhanden. Daraus war schon klar, dass die Blase mit einer Eiterhöhle in Beziehung stehen musste. Diese Vermutung konnte ich nach einigen Tagen durch das Cystoskop bestätigen. Es zeigte sich nämlich, dass die linke Wand der Blase, während die rechte ganz normal erschien, aus einer wulstigen, rötlich durchscheinenden Membran bestand, durch die das Cystoskop unter länger anhaltender Verdunkelung des Gesichtsfeldes hindurchrutschte, um dann in einen neuen Hohlraum zu treten, der ebenfalls von Schleimhaut ausgekleidet war. Die Ureteren schienen beide in den ersten Hohlraum zu treten. Wir hatten es demnach mit einer Vesica bilocularis zu thun. Daneben bestand, cystoskopisch erkennbar, eine geringe Prostatahypertrophie, die zur Bildung des Residualuriens und dadurch auch zur Eiterung geführt hatte. Die Therapie war insofern einfach, als man mit einem elastischen Prostatakatheter durch eine Drehung leicht in den zweiten Hohlraum gelangen und dadurch eine gründliche Ausspülung desselben bewirken konnte.

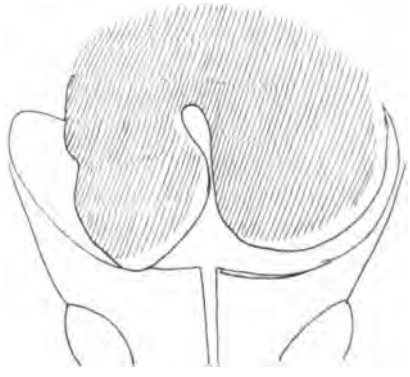

Bei meiner Absicht diesen immerhin seltenen Fall einer grösseren Zahl von Ärzten zu demonstrieren, habe ich nun, da dies mittels Cystoskop bei einem grösseren Kreise nicht durchführbar ist, folgendes Verfahren eingeschlagen. Ich habe, da Wismut für X-Strahlen undurchlässig ist, die Blase mit einer Bi-Lösung gefüllt und zwar habe ich eine 10% Aufschwemmung genommen, die zur besseren Suspendierung des Bi mit Amylum versetzt ist (das Rezept ist Bi subnitr. 5.0, Amyl. 1.5 Ag. ad 50.0). Nach Füllung der Blase mit dieser Lösung sehen wir das beifolgende vorzügliche von Herrn Dr. Albers-Schönberg angefertigte Röntgenbild. In dem Becken liegen oberhalb der Symphyse zwei eirunde Schatten, die deutlich durch eine zwischen ihnen sich in die Höhe ziehende Membran getrennt sind; an einer Stelle ist dieselbe ganz verwaschen, offenbar dort, wo die beiden Höhlen kommunicieren. Die rechte Hälfte des Beckens und der Blase ist nicht ganz mit auf das Bild gekommen, da uns vor allem an der deutlichen Darstellung der Membran gelegen gewesen ist. Das Bi hat sich leicht ausspülen lassen, und ist am dritten Tage ohne irgendwelche Störungen zu bedingen, völlig entfernt gewesen. Wenn die Methode im vorliegenden Fall auch nur die klinische

Diagnose bestätigt hat, so kann sie unter Umständen auch praktische Bedeutung erlangen, wenn z. B. der Verdacht auf ein Divertikel besteht und infolge der hochgradigen Eiterung eine Cystokopie nicht durchführbar ist. Ferner kann sie auch bei Lageveränderungen der Blase, z. B. den Blasenhernien in Betracht kommen.

Nach Abschluss der Arbeit bekam ich Kenntnis von einer Demonstration in der k. k. Gesellschaft der Ärzte in Wien, 22. Januar 1904, wo Keller ein Blasendivertikel mittels Luftaufblasung durch Röntgenverfahren sichtbar gemacht hat. Abgesehen von der eventuellen Gefahr der Lufteinblasung (vgl. z. B. Sick, Ärztl. Verein Hamburg 1903), glaube ich auch, dass mein Verfahren ein viel präziseres Resultat giebt und auch schon bei kleinen Ausbuchtungen und Verlagerungen mit Erfolg verwendbar sein wird.

Der Wechselstrom und seine Anwendung im Röntgenbetriebe.

Von

Dr. **B. Walter.**

II. Praktisches.

In dem theoretischen Teile dieser Abhandlung (p. 1—11 dieses Bandes) ist dargelegt, dass ein Induktionsapparat, in dessen Primärspule gewöhnlicher Wechselstrom hineingeschickt wird, auch ohne Unterbrecher einen sekundären Funkenüberschlag liefert, und dass der Grund hierfür in den wellenartigen Schwankungen liegt, welche dieser Strom ausführt. Bei jedem Ansteigen und Abfallen des primären Stromes steigt und fällt eben auch das magnetische Feld des Induktors, und die Folge davon ist, dass auch in der sekundären Spule desselben die bekannten Induktionsspannungen entstehen, deren Polaritäten für ansteigenden und abfallenden Magnetismus entgegengesetzt gerichtet sind — genau so, wie wir es beim Gleichstrombetriebe mit den beiden entgegengesetzt gerichteten sekundären Schliessungs- und Öffnungsspannungen zu tun haben.

Wenn es nun aber auch aus diesen Gründen zunächst scheint, als ob der Röntgenbetrieb mit Wechselstrom sogar einfacher sein müsste als der mit Gleichstrom, insofern ja bei ersterem zur Erzeugung der sekundären Induktionswirkungen ein Unterbrecher überhaupt nicht mehr nötig ist, so standen doch dieser Anwendung des Wechselstromes von vornherein zwei Hauptschwierigkeiten im Wege. Zunächst nämlich war die mit diesen einfachen Schwankungen des primären Stromes erreichbare sekundäre Funkenlänge bei den bis dahin gebräuchlichen Induktionsapparaten, selbst wenn dieselben mit den bekannten Gleichstromunterbrechern eine Schlagweite von 50—60 cm hatten, und selbst wenn man einen Wechselstrom von 20 Amp. anwandte, doch je nach der Konstruktionsart nur 5—15 cm, so dass man also auf diese Weise höchstens eine weiche, nicht aber eine harte Röntgenröhre betreiben konnte. Der Grund aber dieses so verschiedenen Verhaltens des Induktors bei Gleichstrombetrieb einerseits und Wechselstrombetrieb andererseits ist natürlich darin zu suchen, dass bei ersterem — eben durch die bekannte Wirkungsweise der Unterbrecher — der Abfall des primären Stromes im Instrumente ganz erheblich viel steiler gemacht wird als der Anstieg, während beim gewöhnlichen Wechselstrom, der ja nach dem Bilde einer Welle auf- und abschwankt, Anstieg und Abfall gleich steil oder — besser ausgedrückt — gleich sanft verlaufen, so dass demnach auch die in der sekundären Spule erzeugte Induktionsspannung eine entsprechend geringere wird.

In dieser Gleichmässigkeit des Verlaufes des Anstieges und Abfalles des Wechselstromes liegt nun aber zugleich auch die zweite der oben angedeuteten beiden Schwierigkeiten,

die der direkten Anwendung desselben im Röntgenbetriebe im Wege standen, begründet; denn es folgt eben daraus, dass die beiden, hierbei in der sekundären Spule erzeugten, entgegengesetzt gerichteten Spannungen, die hier natürlich nicht mehr als Schliessungs- und Öffnungsspannung, sondern richtiger als Anstiegs- und Abfallsspannung zu bezeichnen sind, genau die gleiche Grösse haben. War es nun aber schon beim Gleichstrombetrieb oft mit Schwierigkeiten verbunden, der verkehrt gerichteten Spannung, d. i. in diesem Falle der Schliessungsspannung, den Weg durch die Röhre zu versperren, so mussten diese Schwierigkeiten sich beim Wechselstrom aus den soeben genannten Gründen natürlich noch ganz erheblich steigern.

Eine zweite mögliche Betriebsart einer Röntgenröhre mit Wechselstrom, die für den der Elektrotechnik ferner stehenden Röntgenarzt zunächst sogar noch naheliegender erscheinen dürfte, ist die, dass man auch hier wie beim Gleichstrom einfach einen der gewöhnlichen Stromunterbrecher anwendet. Dieselbe ist aber wieder deswegen unbrauchbar, weil dann die dadurch bewirkten Stromunterbrechungen natürlich ganz regellos bald bei der positiven und bald bei der negativen Richtung des Wechselstromes stattfinden; und was nun dies für die durch diese Unterbrechungen im Induktor hervorgerufenen Induktionsströme bedeutet, ersehen wir am besten aus der im theoretischen Teile dieser Abhandlung auf S. 2 diese Bandes abgebildeten Fig. 1; denn daraus folgt unmittelbar, dass eine Unterbrechung im positiven Teile des Stromes, also z. B. bei β daselbst, einen Stromabfall, eine solche im negativen Teile, also z. B. bei δ daselbst, dagegen einen Stromanstieg bedeutet, so dass demnach auch die Richtung der in der sekundären Spule des Induktors erzeugten Ströme in beiden Fällen die entgegengesetzte wird, und wir also bald einen richtig, bald aber auch einen verkehrt gerichteten Induktionsstoss durch die Röntgenröhre bekommen. Bei dieser Betriebsweise würden also „Schliessungsstrom" und „Öffnungsstrom", wenn wir diese nun einmal in der Röntgentechnik eingebürgerten Worte auch hier beibehalten wollen, in der Röhre ebenfalls wieder in nahezu gleicher Intensität auftreten, ein Umstand, der natürlich nicht bloss für die Güte der Bilder, sondern auch für die Lebensdauer der Röhre von äusserstem Nachteil sein müsste. Ausserdem würden in diesem Falle offenbar auch nur ungefähr die Hälfte aller Unterbrechungsstösse in der richtigen Richtung durch die letztere hindurchgehen und von diesen auch wieder noch ein grosser Teil in die Nähe eines Schwingungsknotens der Wechselstromwelle, d. h. in die Nähe der Punkte A, C, E, G u. s. w. der Fig. 1, fallen, wo der absolute Wert der Stromstärke und daher auch die Wirkung der betreffenden Unterbrechung selbst nur klein ist, so dass daher auch die Leistungsfähigkeit dieser Betriebsweise nur eine verhältnismässig geringe sein kann.

Es liegt nun der Gedanke nahe — und derselbe taucht auch jetzt noch von Zeit zu Zeit wieder als neu auf, trotzdem er schon vor Jahren von mehreren Seiten her ausgesprochen und durch Versuche widerlegt worden ist —, dass man zur Vermeidung aller der genannten Übelstände in diesem Falle nicht eine gewöhnliche Röntgenröhre, sondern eine solche mit zwei Kathoden anzuwenden habe, wie sie in der umstehenden Fig. 3 abgebildet ist. Verbindet man nämlich bei derselben die beiden Kathoden K_1 und K_2 mit den beiden Polen des Induktors, so scheint es, als ob damit thatsächlich der grösste Teil der genannten Übelstände beseitigt sein müsste, da bei einer solchen Schaltung dieser Röhre für die eine Richtung des Wechselstromes K_1 und für die andere K_2 zur Kathode wird, und mithin in diesem Falle einerseits von einer verkehrten Richtung des Stromes in der Röhre nicht mehr die Rede sein kann und andererseits auch bei gleicher Wechselstromstärke die Leistungsfähigkeit derselben gerade doppelt so gross zu sein scheint als die der einfachen Röhre, da ja im ersteren Falle die Induktionsstösse beider Richtungen des Wechselstromes zur Erzeugung von Kathodenstrahlen beitragen.

Nichtsdestoweniger haften nun aber auch dieser Betriebsart eine Reihe von Unvollkommenheiten an, die dieselbe so gut wie unbrauchbar machen. Die hauptsächlichste derselben besteht darin, dass dabei eine der wesentlichsten Bedingungen für die gute Funktion einer Röntgenröhre nicht erfüllt ist, die Bedingung nämlich, dass bei jedem Induktionsstoss der

positive Pol des Induktors mit der Antikathode der Röhre verbunden sein muss. Ist dies nämlich nicht der Fall, so wird, wie ich schon im zweiten Bande dieser Zeitschrift p. 148 und 149 dargelegt habe, die Antikathode der betreffenden Röhre mit negativer Elektrizität überladen, d. h. sie erhält dann einen geradezu kathodischen Charakter und wird deshalb dann auch wesentlich schneller zerstäubt als dies schon bei einer richtig geschalteten Röhre der Fall ist. Eine Röhre mit zwei Kathoden, die in der obigen Weise mit Wechselstrom betrieben wird, muss daher zunächst schon aus diesem Grunde viel schneller zu Ende gehen als eine gewöhnliche Röntgenröhre.[1])

Es giebt aber noch einen zweiten, fast ebenso wichtigen Grund für die Unmöglichkeit einer Röhre nach Art der Fig. 3. Eine solche Röhre funktioniert nämlich überhaupt nur dann, wenn sie noch ziemlich weich, d. h. wenn ihr Luftinhalt noch ein ziemlich grosser ist, nicht aber mehr für die höheren Härtegrade; und der Grund hierfür ist nun auch hier wieder, wie leicht einzusehen ist, darin zu suchen, dass eben die Antikathode dieser Röhre bei der angegebenen Schaltung nicht mit dem positiven Pole der Elektrizitätsquelle verbunden ist. Denn, wie man auch über die Natur der Röntgenstrahlen denken mag, soviel ist jedenfalls sicher, dass dieselben durch eine Neutralisation der in dem Kathodenstrahlenbündel enthaltenden negativen Elektrizität durch eine entsprechende Menge positiver zu stande kommen; ist nun aber — wie bei unserer Doppelkathodenröhre — die Antikathode überhaupt nicht mit dem positiven Pole des Induktors verbunden, so wird derselben jene entsprechende Menge positiver Elektrizität eben nur solange von der jeweiligen positiven Elektrode der Röhre zugetragen, als der Luftinhalt der letzteren noch genügend leitend ist — nicht aber mehr bei den höheren Verdünnungsgraden. Thatsächlich findet man denn auch, dass eine solche Röhre, die bei Gleichstrombetrieb — wobei man dann natürlich A als Anode und entweder K_1 oder K_2 als Kathode benutzt — etwa eine Härte von 6—7 meiner Skala hat, aber sonst noch ganz ausgezeichnet funktioniert, mit Wechselstrom — unter Anwendung der beiden Elektroden K_1 und K_2 — überhaupt nicht mehr anspricht, selbst wenn man Funkenlängen von 30 cm und mehr anwendet.

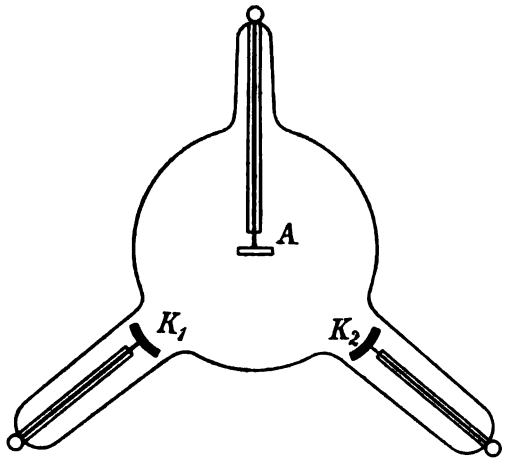

Fig. 3.
Röntgenröhre mit zwei Kathoden für Wechselstrombetrieb.

Als ein dritter Nachteil der in Rede stehenden Doppelkathodenröhre mag schliesslich noch der erwähnt werden, dass es für den Glasbläser äusserst schwierig, ja fast unmöglich ist, die beiden von K_1 und K_2 ausgehenden Kathodenstrahlenbündel genau auf denselben Fleck der Antikathode zu richten, so dass man daher bei Anwendung derartiger Röhren in der Regel Bilder mit doppelten Umrissen erhält.

Wir sehen mithin, dass eine direkte Verwendung des Wechselstromes — in ähnlicher

[1]) Es mag bei dieser Gelegenheit erwähnt werden, dass die obige Bedingung natürlich auch für Gleichstrombetrieb gilt, und dass man daher in diesem Falle, wenn es sich um Röhren mit Hilfsanode handelt, den positiven Pol des Induktors nicht an die Hilfsanode, sondern besser direkt an die Antikathode legt, oder — wenn das erstere bequemer sein sollte — doch wenigstens darauf achtet, dass die Verbindung zwischen diesen beiden Elektroden eine möglichst gute ist. Aus diesen Gründen sind auch Röhren, bei denen die Härte durch eine zwischen Hilfsanode und Antikathode eingeschaltete Funkenstrecke reguliert wird, durchaus verwerflich, da dadurch die Lebensdauer derselben erheblich verkürzt werden muss.

Weise wie die des Gleichstroms — im Röntgenbetriebe zunächst jedenfalls mit grossen Schwierigkeiten verbunden war; und dieselben führten denn auch dazu, von dieser Betriebsart zunächst gänzlich abzusehen und den Wechselstrom also für Röntgenzwecke stets erst durch eine Umformermaschine in Gleichstrom umzuwandeln, eine Betriebsweise, die auch wohl heute noch an vielen Stellen im Gebrauch ist. Thatsächlich hat dieselbe ja auch, vorausgesetzt, dass die Umformermaschine die nötige Grösse hat, den Vorzug, dass man dadurch ohne weiteres in die Lage versetzt ist, alle Vorteile des bereits so hoch ausgebildeten Gleichstrombetriebes auszunutzen. Andererseits ist aber auch wieder dagegen zu bemerken, dass einesteils eine solche Maschine den Preis der Anlage ganz erheblich erhöht, und dass dieselbe andernteils auch die Unannehmlichkeit mit sich bringt, dass sie für jede Benutzung des Röntgenapparates erst besonders in Gang gesetzt werden muss. Endlich verlangt die letztere natürlich auch von Zeit zu Zeit der Wartung und unter Umständen auch wohl gar der Reparatur.

Aus allen diesen Gründen haben denn auch die Bemühungen der Physiker und Techniker, einen Apparat zu konstruieren, der eine direkte Verwendung des Wechselstromes im Röntgenbetriebe gestattet, niemals ganz aufgehört; und es sollen nun in der Folge die hauptsächlichsten der dabei in Frage kommenden Vorrichtungen kurz besprochen werden.

Dieselben werden, da ja ihr wesentlichstes Ziel darin besteht, mit dem in den Induktionsapparat hineingeschickten Wechselstrom nur gleichgerichtete Induktionsströme zu erzielen — denn nur solche kann ja die Röntgenröhre gebrauchen — auch wohl kurz als Gleichrichter bezeichnet; und zwar kann man hierbei zwei Arten von Apparaten unterscheiden, nämlich 1. solche, bei welchen die Gleichrichtung des Wechselstromes schon gleich im primären und 2. solche, bei denen dieselbe erst im sekundären Stromkreise des Induktors stattfindet. Die Apparate der ersteren Art sind die älteren, und dies erklärt sich zum Teil daraus, dass man eben in den damaligen Induktorien, wie oben auseinandergesetzt wurde, mit den einfachen Schwankungen des Wechselstromes noch nicht die zum Röntgenbetriebe notwendigen Funkenlängen erhalten konnte und deshalb in die Notwendigkeit versetzt war, einen der gewöhnlichen Gleichstromunterbrecher anzuwenden. Ein solcher durfte nun aber, wie bereits oben dargelegt wurde, den Wechselstrom nicht ganz regellos unterbrechen, sondern musste vielmehr derartig konstruiert sein, dass er immer nur während der einen, also z. B. immer nur während der positiven, nicht aber während der negativen Stromphase unterbricht. Haben wir es demnach mit einem der mechanischen Unterbrecher zu tun, so heisst dies mit andern Worten, dass derselbe genau im Takte oder — wie man in der Wechselstromtechnik zu sagen pflegt — genau synchron mit den Schwankungen dieses Stromes arbeiten muss.

Solche Unterbrecher lassen sich nun thatsächlich konstruieren; und zwar ist das Prinzip des ältesten und einfachsten derselben, des sogenannten elektromagnetischen Gleichrichters, schematisch in der Fig. 4 auf S. 198 dargestellt. In derselben bedeutet AB einen federnden Metallstreifen, dessen eines Ende A fest eingeklemmt ist, während das andere B frei hin und her schwingen kann. Bei B ist, wenn es sich um einen Platinunterbrecher handelt, ein Platinstück, wenn dagegen — wie in der Figur — ein Quecksilberunterbrecher in Frage kommt, ein amalgamierter Kupferstift K befestigt, Metalle, welche beim Hin- und Herschwingen der Feder mit dem zugehörigen Metall, d. h. im ersteren Falle also mit Platin, im letzteren mit Quecksilber, abwechselnd in und ausser Berührung kommen. Dadurch wird dann der von A über B und die Unterbrechungsstelle hinweg zum Induktor geleitete Strom abwechselnd geschlossen und unterbrochen.

Das Haupterfordernis ferner, dass das Spiel dieses Unterbrechers genau synchron mit den Schwankungen des Wechselstromes stattfindet, wird nun bei dem in der Figur dargestellten Modell dadurch erreicht, dass auf dem Metallstreifen AB ein Bündel EE aus mehreren dünnen Eisenblechen angebracht ist, das von einem kräftigen Hufeisenmagneten NS nach unten zu gezogen wird. Diesem Zug hält aber die Spiralfeder F, die an dem Punkte D der Platte AB einerseits und an dem festen Punkte C andererseits angebracht ist, das Gleichgewicht.

Um die Eisenlamellen EE endlich sind noch eine Reihe von Drahtwindungen W lose herumgeführt, durch welche ein Teil des in Frage kommenden Wechselstromes hindurchgeleitet wird, der dann den durch NS in dem Eisen EE erregten Magnetismus während seiner einen Phase verstärkt, während seiner entgegengesetzten aber schwächt und also dadurch bewirkt, dass der Metallstreifen AB im ersteren Falle stets nach unten, im zweiten dagegen stets nach oben zu gezogen wird.

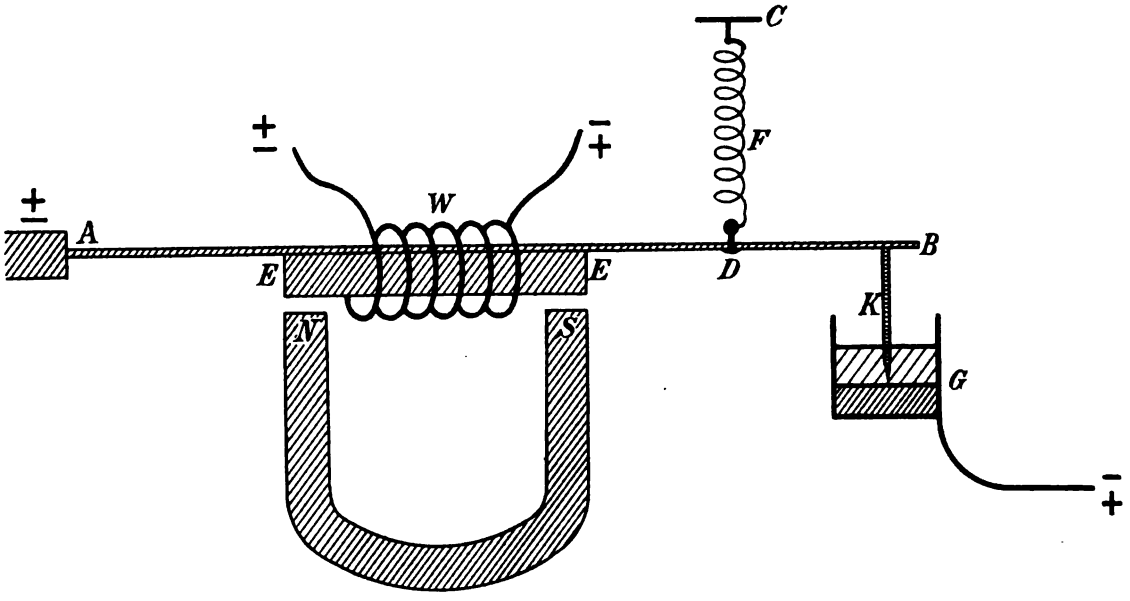

Fig. 4.
Elektromagnetischer Gleichrichter für Röntgenbetrieb mit Wechselstrom.

Eine andere Art derartiger mechanischer Wechselstromunterbrecher beruht auf der Anwendung eines sogenannten „Synchronmotors", d. h. eines Motors, welcher durch eine Abzweigung des zu unterbrechenden Wechselstromes in Gang gesetzt wird und derartig konstruiert ist, dass er sich genau synchron mit der Periodenzahl dieses Stromes, also in der Regel 50mal in der Sekunde umdreht. Benutzt man nämlich die Achse eines solchen Motors zugleich als Achse eines der bekannten rotierenden Unterbrecher, also z. B. eines Turbinen- oder eines Gleitkontaktunterbrechers, und lässt dann die Unterbrechungsvorrichtung desselben bei jeder Umdrehung des Motors immer nur einmal in Funktion treten, so kann man es offenbar durch passende Einstellung der zweiten Kontaktstelle erreichen, dass die Unterbrechungen des Stromes immer nur während der gleichen Phase desselben — und zwar zugleich auch stets im Augenblicke des Maximums der primären Stromintensität stattfinden, wo dann natürlich auch die Wirkung der Unterbrechung selbst ein Maximum wird.

So einfach nun aber auch alle diese Unterbrecher auf dem Papiere aussehen, so bringen dieselben in der Praxis doch allerlei Übelstände mit sich. Dazu rechne ich nun allerdings nicht, wie es wohl häufig geschieht, den Umstand, dass sie — wie ja aus den obigen Darlegungen unmittelbar einleuchtet — an eine bestimmte Unterbrechungszahl, die Periodenzahl des Wechselstromnetzes nämlich, gebunden sind; denn einesteils ist diese Zahl, die ja in der Regel 50 in der Sekunde beträgt, mehr als ausreichend, um das Licht der Röhre und des Leuchtschirmes für das Auge nicht mehr als intermittierend erscheinen zu lassen und andererseits existiert auch ein triftiger Grund dafür, dass beim Röntgenbetriebe die Zahl der Unterbrechungen veränderlich sein müsste, nach meinem Dafürhalten nicht. Höchstens könnte man m. E. gegen die obige Zahl das anführen, dass sie schon etwas zu hoch sei, da ich es im Interesse der Lebensdauer einer Röntgenröhre für wünschenswert halte, die Zahl der Unterbrechungen so klein wie möglich zu machen.

Ein wirklicher Übelstand dieser Gleichrichter besteht jedoch darin, dass sie für den Gebrauch jedesmal erst in Synchronismus mit dem Netzstrome gebracht werden müssen, was — besonders bei den Synchronmotoren — häufig einige Geduld erfordert; während andererseits die elektromagnetischen Gleichrichter wieder durch mechanische Störungen, die mit Platinkontakten arbeitenden z. B. durch das Klebenbleiben dieses Kontaktes, nicht immer die gleiche Phasendifferenz innehalten und dann natürlich ein ungleichmässiges Licht in die Röhre geben.

Erheblich einfacher gestaltet sich demgegenüber der Betrieb bei Anwendung einer anderen Gattung primärer Gleichrichter für Wechselstrom, der „elektrolytischen Gleichrichter" nämlich, deren einfachster übrigens durch einen gewöhnlichen Wehneltunterbrecher dargestellt wird. Dass nämlich thatsächlich eine Wehneltzelle in Verbindung mit einem Induktionsapparat auf einen hindurchgesandten Wechselstrom die hier gewünschte gleichrichtende Wirkung ausübt, erkennt man am besten, wenn man einen Gleichstrom von bestimmter Grösse einmal in der einen und das andere Mal in der entgegengesetzten Richtung durch die beiden genannten Apparate hindurchschickt. Man wird dann finden, dass der Induktor zwar für beide Stromrichtungen die bekannten Unterbrechungsfunken liefert, dass jedoch diejenigen der richtigen Wehneltschaltung, bei der bekanntlich der Platinstift dieses Unterbrechers mit dem positiven Pole der Elektrizitätsquelle verbunden ist, etwa die 4—5fache Länge haben wie diejenigen der entgegengesetzten Schaltung. Dieser Unterschied beider Funkenlängen ist nun zwar nicht ganz so gross wie derjenige der Längen des Öffnungs- und des Schliessungsfunkens bei einem guten Gleichstrombetriebe, immerhin zeigt aber doch der direkte Versuch mit Wechselstrom, dass der Betrieb der Röhre, zumal wenn man noch eines der später zu beschreibenden Hochspannungsventile vor dieselbe schaltet, auf diese so einfache Art in recht guter Weise gelingt — und zwar sogar schon mit einem Induktor von verhältnismässig kleiner sekundärer Windungszahl. Dabei kann man dann ferner auch noch die Oberfläche des Wehneltstiftes in diesem Falle erheblich kleiner machen als beim Gleichstrombetriebe, ohne dass der Unterbrecher aussetzt, so dass demnach auch der Stromverbrauch hierbei nur verhältnismässig gering ist. Thatsächlich werden denn auch derartige einfache und in der Anschaffung naturgemäss auch sehr billige Röntgeneinrichtungen für Wechselstrom bereits von mehreren Firmen geliefert; dieselben dürften aber einesteils den Nachteil aller kleinen Induktoren haben, dass dabei der Röhrenverbrauch erheblich höher ist als bei der Anwendung grosser Instrumente und andernteils auch den, dass dabei die in der verkehrten Richtung durch die Wehneltzelle hindurchgehende Phase des Wechselstromes eine sehr schnelle Zerstäubung des Platinstiftes der Zelle bewirkt, so dass daher dieser Betrieb aus doppeltem Grunde ein höchst unökonomischer wird.[1]) Ausserdem soll auch die Qualität der Bilder, welche man bei einem derartigen Betriebe erhält, eine minderwertige sein (cf. Bd. 6 dieser Zeitschr., p. 157).

Wollte man aber etwa, um den Platinverbrauch bei dieser Betriebsweise zu vermeiden, den Wehneltunterbrecher mit dem sog. „Lochunterbrecher" vertauschen, bei dem bekanntlich der Platinstift des ersteren einfach durch ein Loch ersetzt ist, das sich in einer Scheidewand aus Porzellan oder dgl. befindet und das die einzige Verbindung zwischen den beiden dadurch voneinander isolierten Teilen einer Wehneltzelle darstellt, so tritt hierbei wieder der Übelstand ein, dass wegen der beiderseits symmetrischen Form der Unterbrechungsstelle auch die Länge der Induktionsfunken für beide Richtungen des Wechselstromes die gleiche wird, so dass mithin von einer gleichrichtenden Wirkung dieses Unterbrechers nicht mehr die Rede sein kann.

Eine andere Art von elektrolytischem Gleichrichter, die übrigens auch ganz allgemein zum Gleichrichten eines jeden, für beliebige Zwecke bestimmten Wechselstromes benutzt werden kann, wird durch die schon im Jahre 1897 zu diesem Zwecke von Prof. Grätz in München vorgeschlagene „Aluminiumzelle" dargestellt. Dieselbe wurde vor etwa drei Jahren auf

[1]) Nach meinen Versuchen beträgt der Platinverbrauch bei diesem Betriebe ungefähr 4 Pf. für die Expositionsminute.

meine Veranlassung hin und auch vorzugsweise auf Grund meiner ausgedehnten Versuche von der damals hier in Hamburg ansässigen Firma Grisson & Co. mit mehreren nicht unwesentlichen Verbesserungen versehen; da aber diese Firma schliesslich die betriebsfähige Form des Gleichrichters, ohne mich zu fragen, mit ihrem Namen zum Patente anmeldete, so habe ich mich daraufhin von derselben gänzlich zurückgezogen.

Ein solcher „Grätz'scher Aluminiumgleichrichter", wie dieser Apparat natürlich genannt werden muss, besteht nun, wenn er für einfachen Wechselstrom dienen soll, aus vier vollkommen gleichen Zellen, deren Schaltung ebenfalls schon von Prof. Grätz angegeben wurde und später besprochen werden wird. Betrachten wir nämlich zunächst die einzelne Zelle selbst, so sehen wir, dass die eine Elektrode derselben aus Aluminium, die andere dagegen aus einem beliebigen indifferenten Leiter — und zwar in der Regel aus Blei besteht. Auch der Elektrolyt der Zelle ist für ihre Wirkung ziemlich gleichgültig, wenn auch im Interesse einer längeren Haltbarkeit eine konzentrierte, ca. $7\,^0/_0$ige Lösung von doppeltkohlensaurem Natrium besonders zu empfehlen ist. Aus dem gleichen Grunde ist es notwendig, zum Ansetzen der Lösung nur destilliertes Wasser sowie auch nur allerreinstes Salz zu verwenden, da die Zellen selbst gegen Spuren von Verunreinigungen sehr empfindlich sind. Weiter muss zu dem genannten Zwecke die Form der Aluminium-Elektrode eine ebene und die Lage derselben im Elektrolyten eine horizontale sein, wie ferner auch der aus gleichem Material bestehende Zuführungsdraht mit einer isolierenden Glasröhre überzogen sein muss — und zwar besonders dort, wo er die Oberfläche der Flüssigkeit durchsetzt.

Die Wirkungsweise einer solchen Aluminiumzelle wird nun von verschiedenen Physikern verschieden erklärt. Nach meiner Ansicht beruht dieselbe darauf, dass die Oberfläche des Aluminiums, wenn dasselbe als Anode eingeschaltet ist, sich mit dem an dieser Elektrode auftretenden Sauerstoff mit einer dünnen Schicht von Aluminiumoxyd überzieht, einer Verbindung, die einen vollständigen Nichtleiter der Elektrizität darstellt und deshalb den Strom auch schon in ganz dünner Schicht vollständig unterbricht. Andererseits bedeckt nun allerdings dieser Überzug niemals die ganze Oberfläche des Aluminiums, sondern es bleibt darin stets noch eine mehr oder weniger grosse Zahl von mikroskopisch kleinen Löchern übrig, die einen mehr oder weniger grossen Strom hindurchlassen; und diese Löcher sind auch für den hier vorliegenden Zweck durchaus nötig, da ja ohne sie auch die entgegengesetzt gerichtete Phase des Wechselstromes nicht durch die Zelle hindurch gelangen könnte. Denn nur dadurch, dass der von dieser Phase in den Löchern gebildete Wasserstoff das Aluminiumoxyd der Umgebung derselben schnell wieder zu Aluminium reduziert und damit die Löcher selbst also vergrössert, während dann die positive Phase die letzteren wieder verkleinert u. s. w., nur dadurch kommt nach meiner Ansicht der starke Unterschied der in beiden Richtungen durch die Zelle hindurchfliessenden Strommengen zu stande. Zur Begründung dieser Auffassung will ich hier nur erwähnen, dass es auch bei Anwendung einer im richtigen Sinne an die Zelle gelegten Gleichstromspannung niemals gelingt, den durch dieselbe hindurchgehenden Strom gänzlich bis auf Null herabzudrücken. Bei Anwendung von 110 Volt z. B. betrug die kleinste von mir in diesem Falle beobachtete Stromstärke 0,01 Amp., bei 220 Volt aber schon 0,1 Amp.: ausser von der Betriebsspannung hängt dieselbe aber auch noch stark von dem Grade der Reinheit der Oberfläche des Aluminiums ab.

Ferner spricht für die obige Auffassung die auch für die Praxis wichtige Thatsache, dass bei frischen Aluminiumplatten sowie auch bei solchen, die mehrere Wochen lang unbenutzt im Elektrolyten gestanden haben, die Bildung der richtigen Oxydschicht sich niemals sofort nach dem Einschalten des Stromes vollzieht — und wenn es auch richtig gerichteter Gleichstrom wäre — sondern im ersteren Falle in der Regel einige Minuten, im letzteren oft sogar sehr lange erfordert. Darum dürfen denn auch in den genannten Fällen die Zellen niemals direkt an die betr. Stromquelle angelegt werden, da dies natürlich geradezu einen Kurzschluss durch dieselben bewirken würde, sondern es muss dann vielmehr stets erst vor dieselben, d. h. also

in eine der direkt vom Netz kommenden Leitungen $\pm$ oder $\mp$ der Fig. 5, ein regulierbarer Widerstand sowie ein Ampèremeter geschaltet werden, deren ersteren man dann allmählich ausschaltet, bis das letztere bei gänzlich ausgeschaltetem Widerstande höchstens 1—2 Amp. anzeigt.

Dieser Prozess des „Formierens" der Aluminiumplatten, der aber nur bei einem frischen sowie bei einem längere Zeit nicht benutzten Gleichrichter notwendig ist und im letzteren Falle unter Umständen 5—10 Minuten dauern kann — wenn er dann nicht beendet ist, so müssen die Aluminiumplatten aus den Zellen herausgenommen und mit verdünnter Salzsäure gereinigt und ev. auch der Elekrolyt erneuert werden —, geschieht bei einem fertigen Gleichrichter

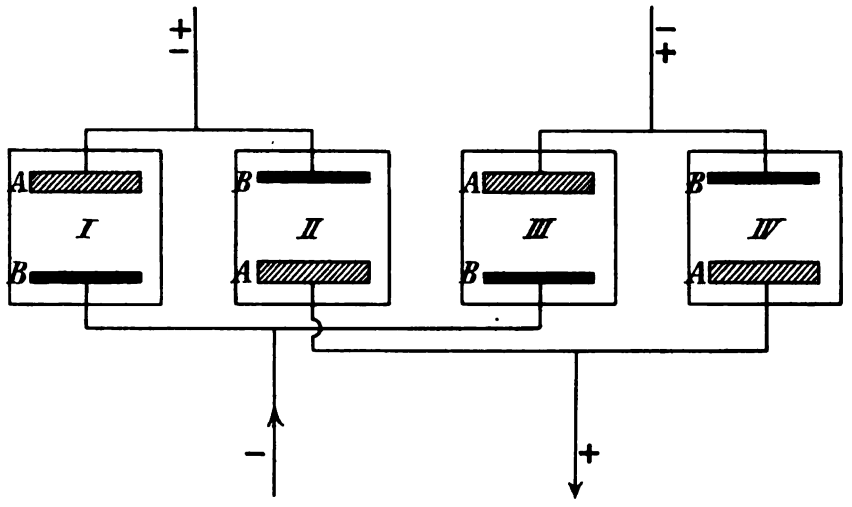

Fig. 5.
Grätz'scher Aluminiumgleichrichter für Wechselstrom.

dieser Art am einfachsten mit Wechselstrom und zwar zugleich für alle vier Zellen desselben, indem man nämlich dabei direkt die auch für den Röntgenbetrieb desselben dienende, in der Fig. 5 dargestellte Schaltung benutzt, die nun schliesslich noch etwas näher erläutert werden muss.

In dieser Figur stellen die breit gezeichneten Elektroden *A* die Aluminiumplatten, die schmalen *B* dagegen die Bleiplatten dar, deren Grösse und Lage aber hier natürlich nur schematisch angedeutet ist. Jeder der beiden Poldrähte des von oben her zugeführt gedachten Wechselstromes, $\pm$ und $\mp$, ist nun, wie die Figur zeigt, sowohl mit einer Aluminiumplatte, einer Zelle als auch mit einer Bleiplatte einer zweiten verbunden. Demgegenüber hat man von denjenigen beiden Drähten, welche den aus diesen Zellen zu entnehmenden Gleichstrom ableiten sollen, und die in der Figur durch die nach unten zu gehenden Linien + und — dargestellt sind, den positiven mit den beiden zugekehrten Aluminiumelektroden, d. h. also mit den Zellen II und IV und den negativen mit den beiden zugekehrten Bleielektroden, d. h. den Zellen I und III zu verbinden, wie dies in der Figur dargestellt ist.

Thatsächlich überzeugt man sich nun auch sehr leicht davon, dass durch die in Fig. 5 gezeichnete Schaltung — unter der Voraussetzung, dass die Zellen den positiven Strom nur in der Richtung vom Blei zum Aluminium hin durchlassen — in der nach unten zu gehenden Drahtleitung nur gleichgerichteter Strom fliessen kann. Denn fassen wir beispielsweise zunächst einen solchen Moment des Wechselstroms ins Auge, bei welchem die positive Stromrichtung desselben von dem oben links in der Figur gezeichneten Wechselstromdraht ausgeht, so wird diese Phase von hier aus nur durch die Zelle II hindurch können, von dieser aus also thatsächlich an den positiven Draht der Gleichstromleitung und von hier aus durch den negativen Draht derselben sowie durch die Zelle III zurück an den andern Pol der Wechselstromquelle gelangen. Für die entgegengesetzte Phase des Wechselstromes ferner, bei welcher also der

positive Pol desselben in der Figur oben rechts liegt, kann der Strom von hier aus nur durch die Zelle IV, d. h. also wieder nur an den positiven Draht der Gleichstromleitung gelangen, um dann von hier aus durch die Zelle I zu dem andern Pole der Maschine hin zurückzukehren.

Gleichzeitig ersehen wir noch aus diesen Darlegungen, dass der Strom für die Phasen der erstgenannten Richtung des Wechselstromes nur die beiden Zellen II und III, für diejenigen der letztgenannten Richtung dagegen nur die Zellen IV und I durchsetzt, so dass also durch diese Schaltung — bei gleicher Beschaffenheit der Zellen — zugleich auch eine vollkommen gleichmässige Belastung derselben erreicht ist.

Nachdem nun diese Zellen in der soeben beschriebenen Schaltung und nach der früher geschilderten Weise „formiert" worden sind — was übrigens bei täglichem Gebrauche derselben, solange sie gut imstande sind, in der Regel überflüssig ist oder höchstens einige Sekunden erfordert —, kann nun der Gleichstromkreis ohne weiteres eingeschaltet werden. In demselben befinden sich in unserem Falle zunächst der Stromunterbrecher, dann die Primärspule des Induktors, deren Selbstinduktion natürlich dem erstgenannten Apparate angepasst sein muss, ferner ein regulierbarer Widerstand und schliesslich noch ein Ampèremeter zur Bestimmung der Stromstärke. Das letztere kann hier, wo es sich ja um Gleichstrom handelt, von ganz beliebiger Konstruktion sein. Will man dagegen auch den ganzen verbrauchten Wechselstrom bestimmen, so hat man vor dem Gleichrichter, d. h. also in eine der beiden Leitungen $\pm$ oder $\mp$ der Fig. 5, noch ein Wechselstromampèremeter einzuschalten; und soll schliesslich auch noch der „Nutzeffekt" des Apparates bestimmt werden, so sind zu diesem Zwecke auch noch zwei Voltmeter nötig, von denen eines die Spannung zwischen den Drähten + und — und das andere diejenige zwischen $\pm$ und $\mp$ misst. Bei einem meiner derartigen Versuche mit einem Gleichrichter, der — unter kräftiger Kühlung durch einen Wasserstrom — mehrere Stunden lang ununterbrochen einen konstant gehaltenen Gleichstrom vom 12,0 Amp. in einen mit Wehneltunterbrecher arbeitenden Induktionsapparat geliefert hatte, ergab sich am Schlusse dieser Versuche die Gleichstromspannung zu 90,2 Volt, die Wechselstromstärke zu 18,8 Amp. und die Wechselstromspannung zu 140 Volt.[1]) Da nun aber hierbei der in dem Induktorkreise fliessende Strom ein nahezu kontinuierlicher Gleichstrom war — die Zahl der Unterbrechungen im Wehnelt war nur verhältnismässig gering —, ein eigentlicher Wechselstrom also nur in den Zellen, d. h. in einem induktionsfreien Widerstande, auftrat, so kann man hier die pro Sekunde geleistete und verbrauchte Arbeitsmenge annähernd durch die Produkte von Strom und Spannung darstellen und erhält mithin im obigen Falle für die erstere Arbeit $12{,}0 \times 90{,}2 = 1080$ und für die letztere $18{,}8 \times 140 = 2630$ Watt, so dass sich mithin der Nutzeffekt des Gleichrichters in diesem Falle auf ungefähr $40\,\%$ stellte. Dieser Effekt ist übrigens bei verschiedenen Apparaten sehr verschieden, und wird auch bei demselben Apparate mit der Zeit immer kleiner, zumal wenn der letztere mehrere Wochen hindurch unbenutzt gestanden hat, so dass dann meistens eine gründliche Reinigung der Aluminiumplatten, sowie auch eine Erneuerung des Elektrolyten notwendig wird.

Andererseits ist der Betrieb mit diesem Gleichrichter, solange er gut im Stande ist, ein ausserordentlich einfacher, da man hierbei, zumal wenn man einen Wehneltunterbrecher anwendet, bei einmal eingestellter Röhre nur einen einzigen Hebel ein- oder auszuschalten hat, um dieselbe in oder ausser Betrieb zu setzen. Immerhin kann aber auch diese Form des Röntgenbetriebes wegen der verhältnismässig geringen Haltbarkeit der Aluminiumzellen noch nicht als eine vollkommene bezeichnet werden.

Damit aber verlassen wir jetzt die erste der beiden oben genannten Arten von Wechsel-

[1]) Aus diesen Versuchen ist zugleich zu entnehmen, dass durch den Gleichrichter die Spannung des Wechselstromes erheblich herabgesetzt wird, worauf sowohl bei der Konstruktion des Induktors als auch bei der des Motors eines ev. zu verwendenden Quecksilberunterbrechers Rücksicht zu nehmen ist.

stromeinrichtungen für Röntgenbetrieb, diejenige nämlich, bei der die Gleichrichtung dieses Stromes im primären Stromkreise des Induktors bewirkt wird, um uns nun derjenigen zuzuwenden, bei der die letztere erst im sekundären Kreise desselben erfolgt, und bei der also der direkte Wechselstrom des Werkes ohne weiteres, d. h. ohne Benutzung eines Gleichrichters oder eines Stromunterbrechers, sondern nur unter Vorschaltung eines Regulierwiderstandes, in die primäre Spule des Induktors gesandt wird. In diesem Falle soll dann also die zum Betriebe der Röntgenröhre notwendige Spannung lediglich durch die Schwankungen des primären Wechselstromes

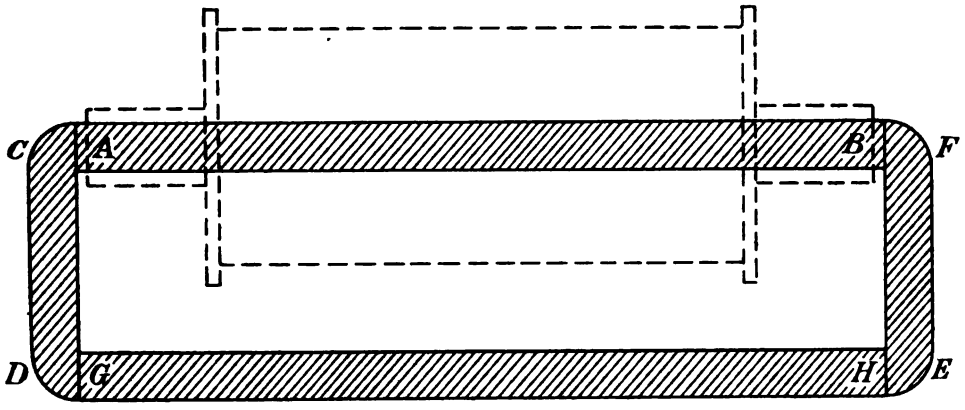

Fig. 6.
Funkentransformator mit einseitig geschlossenem Eisenkern.

selbst erzeugt werden, eine Forderung, die aus den schon in der Einleitung dargelegten Gründen mehrere nicht unerhebliche Änderungen in dem Aufbau des Induktoriums notwendig macht. Die wesentlichste derselben besteht darin, dass man dem Eisenkern des letzteren, der ja sonst bekanntlich nur aus einem langen, stabförmigen Cylinder besteht, in diesem Falle nach Analogie der in der Wechselstromtechnik gebräuchlichen Transformatoren nach aussen herum „magnetisch kurz schliesst". Bei dem in der Fig. 6 skizzierten, nach meinen Angaben von R. Seifert & Co. hierselbst gebauten Apparaten dieser Art, ist dies dadurch bewirkt, dass man den innerhalb der Spulen liegenden Eisencylinder *AB* mit einem zweiten gleichartigen, ausserhalb liegenden, Cylinder *GH* durch die beiden Querjoche *CD* und *FE* von rechteckigem Querschnitte verbindet. Alle diese Eisenstücke sind natürlich, um Induktionswirkungen in sich selbst zu verhindern, aus vielen dünnen Blechstreifen zusammengesetzt. Der Cylinder *GH* ferner wird in dem Apparat der Fig. 6 unterhalb der Induktionsspulen auf dem Grundbrette des ganzen Apparates gelagert, wo er einerseits am wenigsten im Wege liegt und andererseits auch mit als Stütze der Spulen dient.

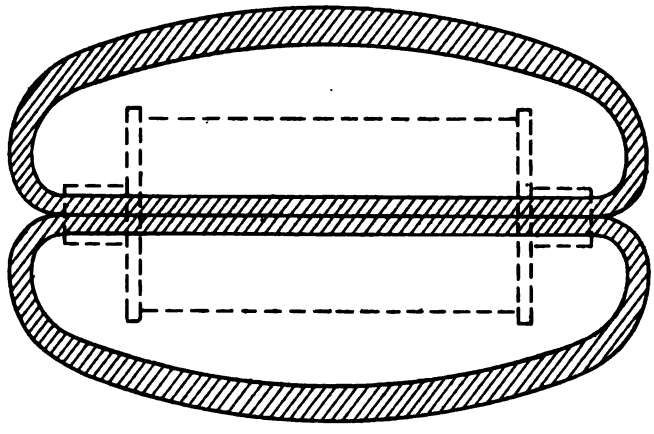

Fig. 7.
Funkentransformator mit zweiseitig geschlossenem Eisenkern.

Herr Franz Jos. Koch, früher Mitinhaber der Firma Nostitz & Koch in Chemnitz, jetzt in Firma Koch & Sterzel in Dresden-A., der sich um die Entwickelung dieser Art des Röntgenbetriebes grosse Verdienste erworben hat, bewirkt bei seinen Apparaten den magne-

tischen Kurzschluss dadurch, dass er von vornherein jeden einzelnen Blechstreifen des in den Spulen liegenden Eisenkerns so lang nimmt, dass derselbe nach aussen herum gebogen und für sich allein magnetisch geschlossen werden kann, und biegt ferner die eine Hälfte dieser Bleche nach der einen, die andere nach der andern Seite der Induktionsspulen um, so dass also der Apparat — von oben gesehen — die Gestalt der Fig. 7 hat, wobei wieder wie in der Fig. 6 — die Eisenteile schraffiert und die Umrisse der Spulen punktiert gezeichnet sind.

Derartige Apparate, für die aus leicht ersichtlichen Gründen der Name „Funkentransformator" besonders bezeichnend ist, liefern nun bei passender Wahl der primären und sekundären Windungszahl schon mit den einfachen Wechselstromschwankungen, d. h. also ohne Unterbrecher, Funken von 50 cm Länge und mehr, wobei aber zu berücksichtigen ist, dass die Richtung des Stromes in diesen Funken genau so wechselt wie die des Stromes in der primären Spule des Instrumentes, so dass dasselbe daher ohne weiteres noch nicht zu einem ordnungsgemässen Röntgenbetriebe zu benutzen ist. Vielmehr gilt es auch hier, die eine Phase dieses hochgespannten Wechselstromes von der Röhre fern zu halten, wozu dann natürlich ebenfalls wieder ein „Gleichrichter" erforderlich ist, der dann in diesem Falle als ein „Hochspannungsgleichrichter" bezeichnet wird.

Bei dem Instrumentarium des genannten Herrn Koch besteht derselbe im wesentlichen aus einem rotierenden Metallstabe AB von ca. 40 cm Länge (s. Fig. 8), der an dem einen Ende eines ungefähr ebenso langen Hartgummistabes H, quer zu der Längsaxe des letzteren, befestigt ist. Der Stab H ferner wird durch den Synchronmotor S um diese Axe synchron zu den Schwankungen des Wechselstromes gedreht, wobei der Metallstab AB dann eine Kreisfläche beschreibt und sich nun auch bei jeder Umdrehung, d. h. also in jeder vollen Periode des Wechselstromes, einmal in die Verbindungslinie der beiden Metallklemmen C und D stellt, wie man noch deutlicher aus der Fig. 9 ersieht, in welcher nur der obere Teil des Gleichrichters der Fig. 8, von oben her gesehen, gezeichnet ist. Von diesen Klemmen C und D ist nun, wie in Fig. 9 angegeben, die erstere mit dem einen Pole P_2 des Funkentransformators T und die letztere mit der Antikathode der Röntgenröhre R verbunden, deren Kathode wieder in direkter Verbindung mit dem anderen Pol P_1 des Transformators steht.

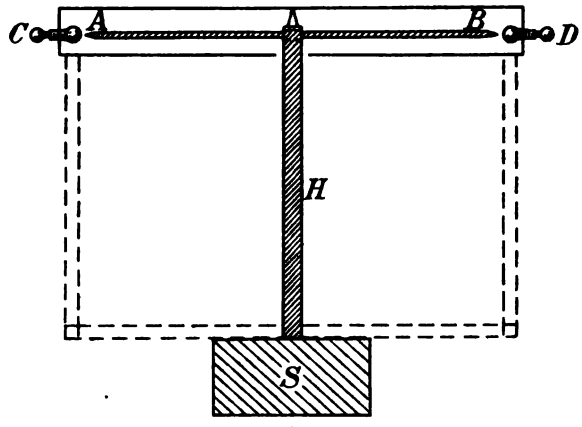

Fig. 8.
Hochspannungsgleichrichter.

Die Fig. 9 zeigt uns nun unmittelbar, dass ein Strom in die Röhre nur dann eintreten kann, wenn der Stab AB die Verbindung zwischen C und D herstellt, d. h. also nach dem Obigen stets nur einmal während jeder vollen Periode des Wechselstromes, so dass demnach hierbei immer nur die Induktionswirkung der einen der beiden Schwankungsrichtungen dieses Stromes zur Geltung kommt.

Bei dieser Betriebsweise schaltet man also zuerst den Synchronmotor ein und wartet dann einige Zeit, bis der letztere in den Synchronismus hineingelaufen ist, was bei den Kochschen Motoren lediglich durch Regulierung an einem zum Motor zugehörigen Widerstande erreicht wird. Die Frage, ob der Motor bereits synchron ist oder nicht, entscheidet man am einfachsten durch Einschalten des Transformatorstromes, wobei nämlich im ersteren Falle das Licht der Röhre gleichmässig bleibt, im letzteren dagegen bald als Schliessungs-, bald als Öffnungslicht auftritt — und zwar ist man dem Synchronismus um so näher, je langsamer dieses Umspringen von der einen zur andern Form dieses Lichtes geschieht. Ist schliesslich

dasselbe gleichmässig geworden, und hat man es also entweder nur mit Schliessungs- oder nur mit Öffnungslicht zu tun, so geht man ev. vom verkehrten zum richtigen Lichte sehr einfach dadurch über, dass man das in der Fig. 8 punktiert gezeichnete, drehbare Gestell des Gleichrichters um 90° dreht; denn dadurch wird offenbar z. B. statt der Anstiegspannung des Wechselstromes die um 90° davon entfernt liegende Abfallspannung desselben durch die Röhre geleitet. Diese Drehvorrichtung wird ferner gleichzeitig auch dazu benutzt, um die Schliessung des sekundären Stromes durch den Stab AB für jede Phase in einen möglichst günstigen Zeitpunkt zu verlegen, d. h. mit andern Worten: jene Vorrichtung wird solange gedreht, bis das Licht der Röhre für die betreffende Schaltung des Transformatorwiderstandes ein Maximum geworden ist. Erst dann stellt man schliesslich die richtige Belastung der Röhre wie gewöhnlich durch Regulierung an diesem letzteren Widerstande her.

Bei dieser Koch'schen Betriebsweise einer Röntgenröhre mit Wechselstrom hat nun die letztere tatsächlich ein geradezu ideales Aussehen, was eben auf eine so gut wie vollständige Unterdrückung der verkehrten Stromrichtung des Transformators hindeutet und also auch einen verhältnismässig geringen Röhrenverbrauch erwarten lässt. Ferner ist auch die Leistungsfähigkeit des Systems eine recht grosse, da sich z. B. mit einem Funkentransformator von 40 cm Funkenlänge eine grosse und ziemlich harte Wasserkühlröhre voll belasten liess; und da nun endlich auch der Gang des Motors, sobald er einmal im Synchronismus drin ist, ein unbedingt zuverlässiger ist, so dürfte mithin das System hinsichtlich der Ökonomie, der Leistungsfähigkeit und der Sicherheit des Betriebes allen Anforderungen gerecht werden.

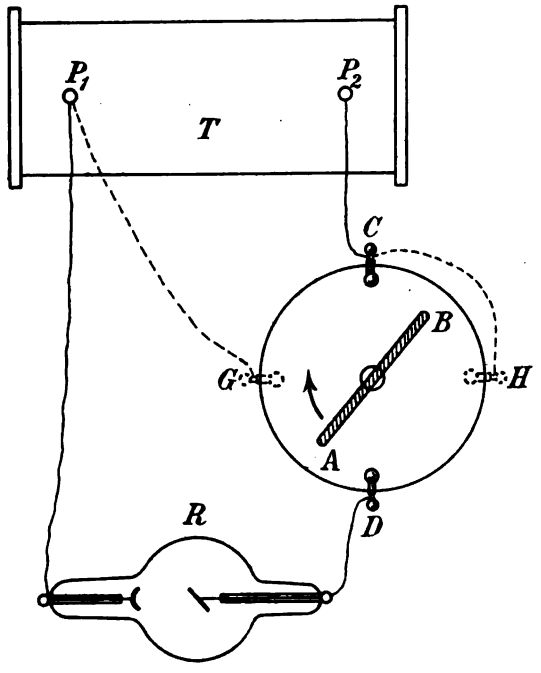

Fig. 9.
Wechelstrom-Röntgenbetrieb mit Funkentransformator und Hochspannungsgleichrichter.

Immerhin haften demselben aber doch auch wieder einige Nachteile an, von denen der erste natürlich schon in der Anwesenheit des Gleichrichters selbst, sowie auch in der immerhin etwas langwierigen Art des Anlassens desselben besteht. (Für eine grössere Reihe von Aufnahmen lässt man ihn natürlich dauernd laufen.) Ein anderer Übelstand des Koch'schen Systems besteht darin, dass dabei alle Röhren fast dieselbe Härte, etwa 6—7 meiner Skala, zeigen, auch wenn sie bei anderer Betriebsweise erheblich weicher sind, so dass man also bei jenem eigentlich nur mit mittelharten und ganz harten, nicht aber mit weichen Röhren arbeiten kann. Auf den Grund dieser bemerkenswerten Erscheinung will ich hier nicht näher eingehen.

Als letzter Nachteil des Koch'schen Systems — wenigstens in seiner bisher geschilderten, ursprünglichen Gestalt — ist noch der zu nennen, dass dabei die verkehrt gerichteten Induktionsstösse des Transformators überhaupt nicht zur Entladung kamen, und dass sich daher mit zunehmender Belastung des Instrumentes die Spannung derselben zu einer nicht bloss für diesen Apparat selbst sehr gefährlichen, sondern auch für Patient und Arzt höchst unangenehmen Höhe steigert. Ist doch der eine Pol des Transformators direkt mit der Kathode der Röhre verbunden! Aus einer nicht geerdeten Bleiblende z. B., die in 30 cm Abstand von der Röhre aufgestellt wurde, konnte man bei richtiger Belastung der letzteren mit dem Finger Funken von mehreren Zentimetern Länge herausziehen; erdete man aber andererseits die Blende, so er-

folgte schon in 20 cm Abstand von der Röhre zwischen ihr und der Blende ein sehr lebhaftes Funkensprühen, das für die Personen im Zimmer womöglich noch unangenehmer wirkt und ausserdem auch eine direkte Gefahr für die Röhre selbst darstellt. Diese Gefahr besteht nämlich des Näheren darin, dass die genannte Spannung von der Kathode der Röhre her, die ja für die betreffende Phase die Anode darstellt, auch leicht in das Vakuum der Röhre übergeht und sich dann durch irgend einen günstig gelegenen Punkt der Glaswand derselben — und zwar am leichtesten durch die Spitze ihres Luftpumpenansatzes — nach der geerdeten Bleiwand hin entladet. Hierbei wird natürlich die Glaswand durchbohrt und die Röhre also — wenigstens vorläufig — unbrauchbar.

Dieser letztere Übelstand des Kochschen Gleichrichters liess sich nun freilich durch diesen Apparat selbst in sehr einfacher Weise beseitigen, indem man nämlich, wie in der Fig. 9 durch punktierte Linien angedeutet ist, auf dem äusseren Umkreise des Hartgummikastens, mit welchem der rotierende Stab AB — des Geräusches der Funken wegen — umkleidet ist (diese Verkleidung zeigt am besten Fig. 8), senkrecht zu den beiden Klemmen C und D noch zwei weitere Klemmen G und H anbrachte und diese dann, wie in Fig. 9 durch punktierte Linien angegeben ist, mit den beiden Polen P_1 und P_2 des Transformators verband. Wenn dann der Apparat so eingestellt ist, dass die richtige Phase des Hochspannungsstromes stets dann auftritt, wenn der Stab AB zwischen den Klemmen C und D steht, so muss die verkehrte Phase desselben, da sie ja zeitlich um 90° gegen die erstere verschoben ist, offenbar stets gerade in dem Augenblicke einsetzen, wo sich der Stab AB zwischen den Klemmen G und H befindet, so dass sich also dann die Spannung derselben einfach durch diesen Stab hindurch entladet. Der Versuch zeigte denn auch sofort, dass man auf diese einfache Weise die oben beschriebenen, so ganz ungewöhnlichen Spannungserscheinungen der Koch'schen Betriebsweise in der vollkommensten Weise beseitigen konnte, wenn dadurch allerdings auch wieder das Geräusch und die Wärmeentwickelung der Funken im Gleichrichterkasten erheblich vermehrt wurde. Übrigens kann man aber auch diesen jedenfalls viel geringeren Nachteil noch in ganz beträchtlicher Weise dadurch herabmindern, dass man in der Leitung $P_1 G$ der Fig. 9 einen Hochspannungswiderstand von einigen Millionen Ohm legt, wodurch dann nämlich nicht bloss das starke Geräusch der Funken der verkehrten Phase ganz erheblich herabgemindert sondern auch die von dieser Phase erzeugte Wärmemenge gewissermassen aus dem Gleichrichterkasten heraus und in den erwähnten Widerstand hineingelegt wird.

Ist nun aber auch auf diese Weise der letztgenannte Übelstand des Kochschen Systems in ziemlich einfacher Weise zu vermeiden, so bleiben doch immerhin noch die beiden zuerst erwähnten bestehen; und so glaube ich es denn als einen Fortschritt ansehen zu dürfen, dass es mir nach längeren Versuchen gelungen ist, einen Wechselstrom-Röntgenbetrieb mit Hochspannungstransformator (d. h. also ohne Unterbrecher) auszubilden, bei welchem ein beweglicher Gleichrichter überhaupt nicht zur Anwendung kommt, sondern wo die Gleichrichtung des hochgespannten Wechselstroms — oder, richtiger ausgedrückt, die Fernhaltung der verkehrten Phase desselben von der Röhre — lediglich durch einige sehr einfache, feststehende und auch der Abnutzung nicht unterworfene Apparate bewirkt wird. Dieselben bestehen nämlich im wesentlichen aus zwei sogenannten „asymmetrischen" Funkenstrecken (Spitze — Platte), von denen die eine, F, wie die Fig. 10 zeigt, parallel, die andere, f, in Serie mit der Röntgenröhre geschaltet ist, sowie aus einem Hochspannungswiderstand W von einigen Millionen Ohm. Betrachten wir zunächst die Wirkung der beiden Funkenstrecken, so beruht dieselbe bekanntlich auf der Thatsache, dass bei einer derartigen verschiedenen Form der Elektroden die Entladung viel leichter zu stande kommt, wenn die Spitze positiv und die Platte negativ ist, als bei umgekehrter Polarität derselben. Hieraus folgt nun aber für die in der Fig. 10 dargestellte Schaltung der beiden Funkenstrecken F und f, dass dadurch diejenigen Phasen des hochgespannten Wechselstromes, bei welchen der Pol P_2 des Transformators T positiv ist, ihren Weg nicht über die Funkenstrecke f und die Röhre R, sondern über die

Funkenstrecke F und den Widerstand W nehmen werden — und zwar aus zwei Gründen: erstens nämlich, weil sie in f die ihr nicht angenehme Platte und zweitens, weil sie in F die ihr angenehme Spitze vorfindet; umgekehrt wird auch die entgegengesetzte Phase jenes Stromes, bei der also P_2 negativ ist, ebenfalls wieder aus zwei Gründen ihren Weg nicht über F und W sondern, wie es beabsichtigt ist, über f und R nehmen, da sie im ersteren Falle die ihr nicht angenehme Spitze, im zweiten dagegen die ihr angenehme Platte vorfindet.

Bei richtiger Länge der beiden Funkenstrecken F und f — worüber später noch Genaueres mitgeteilt werden wird — entladen sich mithin die sämtlichen Induktionsstösse der einen Richtung, deren Zahl ja in der Regel 50 in der Sekunde beträgt, als Funken durch die Funkenstrecke F, diejenigen der andern Richtung dagegen durch die Röntgenröhre R, der in diesem Falle allerdings noch die Funkenstrecke f vorgeschaltet ist, deren Länge aber bei einer guten Röhre in der Regel nur einige Millimeter beträgt. Nichtsdestoweniger ist klar, dass schon der Lärm der zahlreichen und auch ziemlich langen Funken in F ein recht grosser Übelstand dieser Betriebsweise sein würde, wenn es nicht gelänge, denselben erheblich abzudämpfen; und diese Aufgabe erfüllt nun — neben einer zweiten, sogleich zu erwähnenden — in einer sehr vollkommenen Weise der Widerstand W, indem er nämlich den Funken — statt ihres bekannten knallenden Geräusches — einen dem Ohre durchaus nicht unangenehmen, sausenden Ton giebt.

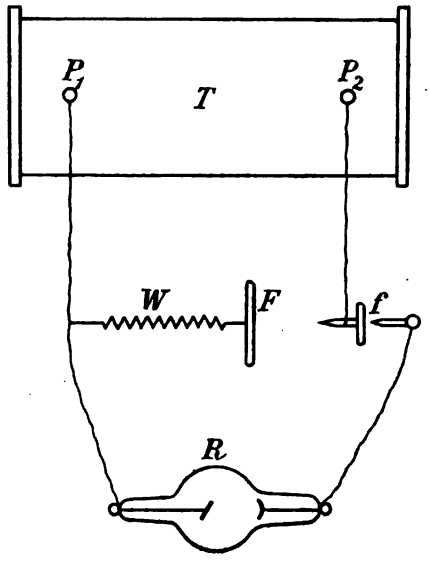

Fig. 10.
Wechselstrom-Röntgenbetrieb mit Funkentransformator und asymmetrischen Funkenstrecken.

Dabei stört aber der Widerstand W nicht etwa die Wirkung der Funkenstrecke F, sondern begünstigt vielmehr dieselbe sogar ganz erheblich; und hierin besteht nun thatsächlich die zweite, soeben schon angedeutete Aufgabe desselben. Diese ist nämlich des Näheren dahin auszusprechen, dass der Widerstand W, da er ja die Stromstärke in den durch F hindurchschlagenden Funken ganz bedeutend herabsetzt, damit zugleich auch verhindert, dass die in der Bahn dieser Funken liegenden Luftteilchen zu stark „ionisiert", d. h. zu gut leitend gemacht werden, in welchem Falle nämlich auch die Entladungen der entgegengesetzten Phase des Transformators — statt durch die Röntgenröhe R — einfach durch diese leitend gewordene Luftlinie überschlagen würden. Andererseits beeinträchtigt aber wieder der Widerstand W das Zustandekommen derjenigen Funken, die hierbei durch F hindurschlagen sollen, nur sehr wenig, da es sich bei der Bildung eines Funkens ja sowieso nur um sehr geringe Stromstärken handelt.

In der Praxis stellt man nun den Funkentransformator T der Fig. 10 am besten, wie dies ja vielfach auch schon mit den Induktorien geschieht, in etwas über Manneshöhe auf und bringt dann ferner die beiden Funkenstrecken F und f unmittelbar über seinem eigenen Kopfe an, so dass man also an den unteren Enden der die Elektroden isolierenden Hartgummistangen die Regulierung der richtigen Längen von F und f in bequemer Weise vornehmen und dabei doch auf die Röntgenröhre achten kann. Die Regulierung erfordert höchstens einige Sekunden und ist auch für jede Röhre selbstverständlich nur einmal vorzunehmen, da, solange die Härte und Belastung der letzteren konstant bleibt, offenbar auch zu einer Veränderung in den einmal richtig eingestellten Längen von F und f kein Grund vorliegt. Thatsächlich lassen sich denn auch Röhren auf diese Weise ohne jeden Handgriff beliebig lange in Betrieb halten, wobei aber selbstverständlich — wie auch sonst — die Belastung derselben nicht zu gross genommen werden darf. Ferner kann man natürlich auch, nachdem einmal die Längen von F und f für

eine bestimmte Röhre richtig eingestellt sind, die letztere nach Belieben aus- und wieder einschalten, ohne dass inzwischen — wie beim Laufenlassen eines Synchronmotors — ein Stromverbrauch stattfindet.

Was nun aber weiter die Regulierung der beiden Funkenstrecken F und f selbst angeht, so hat man die Länge der ersteren mittelst ihres Plattenständers, die der letzteren dagegen mittelst ihres Spitzenständers zu verändern, da die beiden andern Elektroden der Einfachheit wegen nicht bloss, wie die Fig. 10 zeigt, fest miteinander, sondern auch fest mit dem Grundbrett verbunden sind. Vor der eigentlichen Einstellung achtet man natürlich zunächst darauf, dass die Röntgenröhre in richtigem Sinne, d. h. also wie in Fig. 10 angegeben, an den Funkenstreckengleichrichter angelegt ist, da ja hierauf die ganze Wirkung desselben beruht. Dann macht man zunächst die Länge von f gleich Null, d. h. man bringt die bewegliche Spitze derselben mit der zugehörigen Platte in Berührung. Sodann stellt man F auf eine Länge von etwa 5—10 cm ein — für eine harte Röhre mehr, für eine weiche weniger — und kann nunmehr, nachdem im primären Stromkreise ein passender Widerstand vorgeschaltet ist, diesen Strom ohne weiteres einschalten. Dabei werden dann in der Regel noch beide Phasen desselben durch die Funkenstrecke F überschlagen, wie man einfach daran erkennt, dass die Röhre noch dunkel bleibt. Die Luft in F wird eben bei diesen kleinen Funkenlängen trotz der Anwesenheit des stromverkleinernden Widerstandes W doch noch zu stark ionisiert, so dass also dann die eigentlich für R bestimmte Phase hier noch einen besser leitenden Weg vorfindet. Entfernt man aber nun die Platte F von ihrer zugehörigen Spitze, so wird bald ein Punkt kommen, wo die Röhre plötzlich aufzuleuchten beginnt und in diesem Augenblicke lässt man dann die Platte von F stehen, auch wenn sich in der Röhre dann noch einiges Schliessungslicht zeigen sollte. Dies letztere lässt sich nämlich nicht etwa durch eine noch weitere Vermehrung der Länge von F entfernen, eine Massregel, die vielmehr gerade das Gegenteil davon bewirken würde, indem nämlich der verkehrten Phase, die ja ihren Weg über F nehmen soll, derselbe dadurch offenbar geradezu erschwert werden würde. In einer ganz ausgezeichneten Weise dagegen erreicht man jenes Ziel in diesem Falle durch eine geringe Öffnung der Funkenstrecke f — und zwar braucht die Länge derselben bei einer guten Röhre nur einige Millimeter zu betragen, so dass also die durch f hindurchschlagenden Fünkchen dann nicht bloss vollkommen geräuschlos sind, sondern auch nur eine äusserst geringe Energie verzehren. Gerade hier zeigt sich die Ventilwirkung einer solchen asymmetrischen Funkenstrecke oft in einer sehr überraschenden Weise, indem eben die letztere der einen Phase den Weg vollkommen versperrt, der anderen dagegen so gut wie vollkommenen Durchlass gewährt.

Bei dieser Gelegenheit mag übrigens noch erwähnt werden, dass sich diese Ventilwirkung nicht etwa, wie man noch vielfach zu glauben scheint, dadurch verstärken lässt, dass man an die Stelle eines einzigen solchen Elektrodenpaares (Spitze — Platte), eine mehr oder weniger grosse Zahl davon hintereinander schaltet; denn man kann sich einfach durch Messung der in beiden Fällen abgedrosselten Funkenlängen davon überzeugen, dass ein einziges Elektrodenpaar eher besser wirkt als mehrere.

Auch die Verwendung von „Ventil"- oder „Drosselröhren", die ja für derartige Zwecke häufig empfohlen werden, ist nach meinen Versuchen durchaus unpraktisch, da 1. die Härte derselben nicht die leichte Regulierbarkeit der Länge einer asymmetrischen Funkenstrecke hat, ferner 2. dieselben bei stärkerer Belastung sehr leicht weich werden, wodurch dann ihre Ventilwirkung natürlich erhebliche Einbusse erleidet, und endlich 3. dieselben ebenso wie eine Röntgenröhre mit der Zeit immer leerer werden und daher eine neue dauernde Ausgabe bedingen. Demgegenüber ist der in der Fig. 10 dargestellte „Funkenstreckengleichrichter" nicht bloss einfacher, billiger und haltbarer, sondern auch vor allen Dingen zuverlässiger.[1])

[1]) Der Apparat wird von der Firma R. Seifert & Co. hierselbst nach meinen Angaben gebaut.

Schliesslich sei noch erwähnt, dass das zuletzt beschriebene, in der Fig. 10 dargestellte Instrumentarium übrigens auch einen ausgezeichneten Prüfstein für die Güte der Konstruktion der Röntgenröhre selbst abgiebt, indem offenbar — bei gleicher Härte — diejenige Röhre als die beste zu bezeichnen ist, bei welcher sich das Schliessungslicht in diesem Falle mit der kleinsten Funkenlänge f unterdrücken lässt. Von diesem Gesichtspunkte ausgehend, habe ich daher die bekannte hiesige Röntgenröhrenfabrik von C. H. F. Müller veranlasst, eine grosse Reihe von möglichst verschiedenartigen Konstruktionen ihrer Fabrikate auf diese Weise auf die Probe zu stellen, worauf die Firma in der dankeswertesten Weise einging. Dabei stellte sich dann das Resultat heraus, dass bei jeder der bekannten Röhrenformen dieser Firma auch die geringste Abweichung von der gebräuchlichen Form stets von einer erheblichen Verschlechterung des Betriebes begleitet war, so dass also auch für Wechselstrombetrieb die günstigste Röhrenform dieselbe zu sein scheint, wie für Gleichstrombetrieb, wie ja auch eigentlich nicht anders zu erwarten war. Von den verschiedenen Röhrenformen der Firma andererseits zeichneten sich hierbei besonders diejenigen aus, deren Antikathode mit einem Glasmantel umgeben war, eine Verbesserung, die übrigens schon vor etwa vier Jahren auf meinen Vorschlag hin von der Firma eingeführt wurde. Hierbei ging ich nämlich von dem Gedanken aus, dass ebenso, wie man die Röhre von der Seite der Kathode her dadurch härter machen kann, dass man diese Elektrode tiefer in ihren Glashals hineinzieht, man dieselbe offenbar auch für den Schliessungsstrom — für den ja die Antikathode zur Kathode wird — härter machen kann, wenn man auch diese Antikathode mit einem Glasmantel umgiebt. Dieser Mantel erschwert eben das Eintreten des Schliessungsstromes bezw. — bei Wechselstrombetrieb — der verkehrten Phase in die Röhre und dürfte daher unter allen Umständen nicht unerheblich zur Verlängerung der Lebensdauer derselben beitragen.

Hamburg, physikal. Staatslaboratorium, im Januar 1905.

Zur Röntgenbehandlung von Bluterkrankungen.

(Leukaemie, Pseudoleukaemie, Lymphomatosis, perniciöse Anaemie, Anaemia splenica, Polycythaemia mit Milztumor.)

Referat erstattet von

Privatdozent Dr. **Paul Krause**-Breslau.

Als vor Jahresfrist aus Amerika die Kunde kam, dass ein Fall von Leukaemie durch Bestrahlung mit Röntgenstrahlen gebessert resp. geheilt worden sei, wurde diese Nachricht in Deutschland mit berechtigtem Misstrauen entgegengenommen; auch in der Röntgentherapie war ja in den letzten Jahren durch einseitige, ungenügende Beobachtung einzelner Fälle, der häufig voreilige Publikation folgte mit der durchsichtigen Absicht, sich in unserer schnelllebigen Zeit das Prioritätsrecht zu wahren, der Sache mehr geschadet als genützt worden: ich erinnere an die enthusiastischen Schilderungen über therapeutische Wirkungen der Röntgenstrahlen bei Lungentuberkulose, bei Carcinomen innerer Organe, wie sie mit südlichem Feuer speziell von französischen Autoren gegeben worden waren.

Die Priorität in der Röntgenbehandlung der Leukaemie und Pseudoleukämie kann Senn mit Recht beanspruchen; in der Augustnummer 1903 des New York Medical Journal berichtete er, dass er in einem Falle von „Hodgkinscher Krankheit“ nach vier bis acht Sitzungen ein Weicherwerden und eine merkliche Verkleinerung der Drüsen beobachtet habe. Nach 15 Sitzungen sei eine leichte Dermatitis mit einem eigenartigen Zustande von Toxämie aufgetreten, welche eine Unterbrechung der Behandlung erforderten. Drei Wochen später war das Befinden des Patienten ein gutes, die Drüsen waren sehr verkleinert, die Haut darüber mässig pigmentiert. Der Haemoglobingehalt war von 73 auf 85%, die Zahl der roten Blut-

körperchen von 3475000 auf 4,5 Millionen gestiegen, die der weissen von 208000 auf 76000 und später auf 46500 gesunken. Ähnlich sei das Ergebnis in einem anderen Falle gewesen.

Senn meint, dass die Störungen, welche auf die prolongierte Anwendung der Röntgenstrahlen folgten und gleichzeitig mit der Verkleinerung der Drüsen einsetzten, auf Toxaemie infolge von Resorption von Zerfallsprodukten der leukaemisch veränderten Gewebe zurückzuführen waren. Er empfiehlt die Röntgenbehandlung auf das wärmste, da er von anderen Methoden nie Erfolge gesehen hat. Er glaubt die Ursache der leukaemischen Erkrankungen in Mikroorganismen erblicken zu müssen, welche eine besondere Vorliebe für lymphoide Gewebe besässen: die Röntgenstrahlen wirkten auf diese bakterielle Noxe direkt ein.

Der Fall von Bryant-Crane-Brangor bekam ausser der Bestrahlung mit Röntgenstrahlen auch noch Arsen und Eisenpräparate; da die Milz bei der Entlassung noch deutlich vergrössert und der Haemoglobingehalt nur 60% betrug, dürfte auch hier nur von einer Besserung, nicht von Heilung gesprochen werden dürfen. Der Bericht dieser Autoren ist zweifellos mit Vorsicht aufzunehmen, da sie in derselben Arbeit von einer „Heilung" eines Leukaemiefalles durch Eisen-Arsentherapie zu sprechen sich für berechtigt halten. In der deutschen Litteratur wird allen „geheilten" Fällen von Leukaemie meiner Erfahrung nach mit sehr grossem Rechte mit grösster Skepsis begegnet.

In Deutschland wurden diese therapeutischen Versuche seit der Mitteilung von Ahrens einem grösseren ärztlichen Kreise bekannt und regten bei der Aussichtslosigkeit jeglicher anderer Therapie der leukaemischen und pseudoleukaemischen Erkrankungen zu eifriger Nachahmung an.

In dem Ahrensschen Falle handelte es sich um einen 27jährigen Herrn mit doppeltmannskopfgrossem leukaemischen Milztumor und dem enormen Verhältnisse der weissen zu den roten Blutkörperchen von 1:1. Die Krankheit bestand seit $1^1/_2$ Jahren. In der letzten Zeit hatten sich die allgemeine Schwäche, das Mattigkeitsgefühl, ein starkes Druckgefühl im Unterleibe mit Magenbeschwerden und grossem Lufthunger bedeutend gesteigert, auch waren Knochenschmerzen im rechten Arme aufgetreten.

Die Milz wurde täglich ca. 5—10 Minuten, jeder lange Röhrenknochen sowie das Brustbein je 1—2 Minuten mit sehr harten Röhren bei starkem Strome bestrahlt.

Nach 20 Sitzungen war eine so auffallende Besserung des Patienten eingetreten, dass er wieder grössere Spaziergänge unternehmen konnte, alle Bälle und andere Festlichkeiten des Winters ohne jegliche Anstrengung mitmachen konnte. Der Leibesumfang nahm sichtlich ab, die bleichen Wangen röteten sich. Nach der 25. Sitzung war die Milz bereits über die Mittellinie des Bauches zurückgegangen, nach weiteren 10 Sitzungen war sie kaum noch unter dem linken Rippenbogen und nach der 50. Sitzung war sie durch Palpation überhaupt nicht mehr wahrzunehmen.

Nach der 40. Sitzung war das Verhältnis der weissen zu den roten Blutkörperchen wie 1:525. Die Knochenschmerzen waren völlig geschwunden.

Nach etwa dreimonatiger Behandlung wurde der Patient in blühendster Gesundheit und einer grossen körperlichen Leistungsfähigkeit entlassen, wie er sie nie vorher besessen hatte: der Arzt schärfte ihm ein, sich wenigstens alle 14 Tage das Blut untersuchen zu lassen, mit der ausgesprochenen Absicht, den Patienten bei der geringsten Vermehrung der weissen Blutkörperchen sofort wieder mit Röntgenstrahlen zu behandeln. Einen Monat noch nachher ergab die Zählung der weissen Blutkörperchen keine Abweichung von der Norm.

Daraufhin erklärte der Kranke, da er sich durchaus leistungsfähig fühle, er wolle wieder Dienst thun und habe deshalb schon eine Richterstelle in einer schönen Gebirgsgegend Schwabens angenommen. Vergeblich redete ihm der Arzt ab.

Sechs Tage später trat im Anschluss an einen ca. fünfstündigen Marsch mit starker Erhitzung und darauffolgender Erkältung plötzlich Stechen in der Milzgegend auf. Die Untersuchung ergab einen grossen Milztumor, welcher fast bis zur Ileoevecalgegend reichte, der Bauch war wieder wie bei einer hochschwangeren Frau gedehnt, es waren wiederum heftige Schmerzen vorhanden. Die Zahl der weissen Blutkörperchen war zuerst anscheinend nicht vermehrt, fünf Tage später um das 22fache des bei der letzten — 17 Tage vorher stattgefundenen — Zählung gefundenen Resultates vermehrt. Nach elfmaliger Bestrahlung wurde die Milz wieder etwas kleiner, die Blutuntersuchung ergab aber keine Besserung. Es traten hohes Fieber (bis 40°) und schwere Schweisse ein, der Patient starb am 29. März unter den Zeichen der chronischen Suffocation.

In dem Ahrensschen Falle handelte es sich zweifellos um eine höchst merkwürdige

Beeinflussung eines Leukaemiekranken durch Röntgenstrahlen: einerseits wurde schon sehr bald eine grosse Besserung des subjektiven Befindens des Kranken, andererseits aber auch objektiv eine Veränderung im Krankheitsbild erzielt. Die Milz wurde kleiner und ging fast zur Norm zurück, und die Zahl der weissen Körperchen verminderte sich, während die der roten stieg, so dass schliesslich ein fast normaler Befund erhoben wurde.

Der Patient fühlte sich nicht mehr krank. Im Anschluss an einen anstrengenden Marsch trat ein akutes Recidiv ein, dem er erlag.

Die Sektion ergab eine $6^1/_2$ Pfund schwere leukaemische Milz mit vielen Milzinfarkten, leukaemisches himbeergeleeartiges Knochenmark und leukaemische Leber; in der Milz fanden sich zahlreiche Emboli.

Eine histologische Untersuchung der Milz, Drüsen und des Knochenmarks scheint nicht vorgenommen worden zu sein.

Von einer „Heilung" kann demnach auch in diesem Falle keine Rede sein, aber immerhin konnte Ahrens mit Recht von einer zauberhaften Wirkung der Röntgenstrahlen auf die Milz und das Blut reden und zu weiteren therapeutischen Versuchen auffordern.

Diese Mitteilungen erhielten erst das richtige Interesse durch die höchst bemerkenswerten Arbeiten H. Heinekes „Über die Einwirkung der Röntgenstrahlen auf innere Organe", auf die ich hier wegen ihrer prinzipiellen Wichtigkeit für die vorliegende Frage etwas näher eingehen muss.

In seiner ersten Arbeit teilte er mit, dass Mäuse und kleine Meerschweinchen nach 7—14 Tagen zu Grunde gehen, wenn sie eine Reihe von Stunden den Strahlen der Röntgenröhre ausgesetzt worden sind.

Durch die mikroskopische Untersuchung der Milz wurden zwei auffallende Befunde festgestellt: erstens eine excessive Vermehrung des Pigmentes, zweitens ein Verschwinden der Milzfollikel und eine weitgehende Rareficierung der zelligen Elemente der Milzpulpa.

In einer weiteren Verfolgung seiner Untersuchung stellte Heineke weiterhin fest, dass die Vorgänge an den Milzfollikeln zeitlich von den übrigen Veränderungen in der Milz vollkommen zu trennen sind. Während die Pigmentanhäufung erst nach mehreren Tagen einsetzt, um erst kurz vor dem Tode der Versuchstiere — es wurden Mäuse, Meerschweinchen und Ratten verwendet — grössere Grade zu erreichen, beginnen die Veränderungen, die zum Untergange der Follikel führen, schon wenige Stunden nach dem Anfange der Bestrahlung, erreichen ihren Höhepunkt bereits in der 8. bis 12. Stunde und sind nach 24 Stunden in der Hauptsache abgeschlossen. Unter dem Einflusse der Bestrahlung zerfallen nach Angabe Heinekes die Kerne der Lymphocyten in den Follikeln nach wenigen Stunden in Trümmer und Kugeln, diese Kerntrümmer würden von Phagocyten aufgenommen, welche ihrerseits wieder nach kurzer Zeit verschwänden. Die Follikel gingen etwa nach 24 Stunden je nach der Dauer der Bestrahlung bis auf mehr oder weniger grosse Reste zu Grunde.

Das wichtigste von den Angaben Heinekes scheint zu sein, dass die eben kurz skizzierten Veränderungen an den Malpighi'schen Körperchen der Milz sich abspielen zu einer Zeit, wo andere Veränderungen, spez. Veränderungen an der Haut, noch vollständig fehlen; die Wirkung der Röntgenstrahlen auf die Milzfollikel wäre demnach eine durchaus elektive.

Ganz analoge Vorgänge wie in den Milzfollikeln fänden sich zur gleichen Zeit auch in allen Lymphdrüsengruppen des Körpers, in den Follikeln des Darmkanals und bei jungen Tieren auch in der Thymus.

Es träten wenige Stunden nach Beginn der Bestrahlung — bei kleinen Meerschweinchen nach etwa $2^1/_2$ bis 3 Stunden — sich intensiv färbende Chromatinkugeln auf, die Heineke als Kerntrümmer ansieht. Wenige Stunden später finden sie sich in grossen Zellen, in Phagocyten, eingeschlossen, welche mit den Kerntrümmern gänzlich vollgestopft sind.

Nach etwa 24 bis 36 Stunden sind die Follikel, d. h. ihre spezifischen Elemente, die Lymphocyten, mehr oder weniger vollständig zu Grunde gegangen.

In den Lymphdrüsen seien nicht bloss die Follikel, sondern bald auch die ganze Rindensubstanz und die Markstränge verändert.

Im Knochenmark kommt es zu einem Zugrundegehen eines grossen Teiles der spezifischen Zellen und zu ihrem Ersatz durch Fettzellen.

Im Blute ist ausser einer geringen Verminderung der Leukocytenzahl nichts Abnormes zu erkennen. Durch weitere Versuche zeigte Heineke, dass nicht bloss bei kleineren Tieren — Mäusen,

Meerschweinchen, Ratten —, sondern auch bei grösseren — Kaninchen, Hunden — genau derselbe Prozess, auch zeitlich, an dem Lymphapparate sich abspiele.

Was die Dauer der Bestrahlung anbetrifft, die nötig ist, um die geschilderten Vorgänge bei grossen Tieren hervorzurufen, so beträgt das Minimum derselben beim Kaninchen und Hunde ungefähr $^1/_4$ Stunde.

Diese Versuch Heinekes sind sehr interessant, weil sie zeigen, dass es Zellen im Tierkörper giebt, welche auf die Strahlen der Röntgenröhre viel feiner reagieren, als die Zellen der Epidermis, dass diese Reaktion von seiten der Lymphfollikel viel früher eintritt, als die Reaktion des Deckepithels. Der Schluss des Autors, dass durch diese Kenntnis vermittelt, auch analoge Veränderungen an den Lymphfollikeln des Menschen stattfinden könnten, scheint durchaus nicht zu gewagt: er empfiehlt daher mit Recht die therapeutische Bestrahlung mit Röntgenstrahlen beim malignen Lymphom, Lymphosarcom und bei den unter dem Namen Pseudoleukaemie zusammengefassten Formen des chronischen Milztumors, ferner bei den verschiedenen Formen der Leukaemie.

In einer weiteren experimentellen Arbeit, welche er in sehr ausführlicher Weise in den Mitteilungen aus den Grenzgebieten der Medizin und Chirurgie publizierte, deren Studium allen denen, welche die Röntgenstrahlen therapeutisch bei Leukaemiekranken anwenden wollen, dringend zu empfehlen ist, konnte Heineke seine ersten Angaben bestätigen resp. erweitern. Er fand:

I. Auch bei denjenigen Tieren, die der Bestrahlung schon nach durchschnittlich 8 Tagen und vor Ausbruch einer makroskopisch nachweisbaren Dermatitis erliegen, lassen sich mikroskopisch fast immer bereits leichte Hautveränderungen feststellen; die Intensität dieser Hautläsionen ist im allgemeinen proportional der Lebensdauer nach der Bestrahlung. Nur bei Mäusen sind in der Regel zur Zeit des Todes auch mikroskopisch noch keine Symptome einer Röntgendermatitis nachweisbar.

II. Bei allen durch Bestrahlung getöteten Tieren finden sich ohne Ausnahme Veränderungen an den inneren Organen, nämlich:

1. Veränderungen in der Milz und zwar a) das Zugrundegehen eines grossen Teiles ihrer Zellen, in erster Linie der Lymphocyten in den Follikeln sowohl wie in der Pulpa, dann der Riesenzellen (bei Mäusen), der polynucleären Leukocyten und wahrscheinlich auch der eosinophilen Zellen; b) eine Vermehrung des Milzpigments, die bei Mäusen sehr stark, bei Meerschweinchen und Kaninchen geringer ist

2. Veränderungen an den Lymphdrüsen, bestehend in dem Untergang des grössten Teiles des Lymphocyten in und ausserhalb der Follikel;

3. Veränderungen in gleichem Sinne an den Follikeln des Darmkanals;

4. Veränderungen am Knochenmark, nämlich eine weitgehende Rarefizierung der spezifischen Zellen.

Die fleissige und gründliche Arbeit enthält ferner Angaben über mikroskopische Untersuchung des Zentralnervensystems über Blutuntersuchungen und in erschöpfender Weise über die histologischen Veränderungen der Milz, der Lympbdrüsen und des Knochemarkes und über ihr zeitliches Auftreten bei den bestrahlten Tieren.

Auch auf das Theoretische der Wirkung der Röntgenstrahlen geht der Verfasser kurz ein.

Der Arbeit sind treffliche Abbildungen beigegeben.

Erst aus den experimentellen Arbeiten Heinekes können wir meiner Ansicht nach die Berechtigung herleiten, in jedem Falle von Leukaemie, Pseudoleukaemie und in diese Gruppe gehörige Krankheiten (Lymphosarcom, malignes Lymphom), ferner Milzhyperplasien, sonstige Erkrankungen des lymphoiden Apparates, wie z. B. die Mikuliczsche Krankheit, die Röntgenstrahlen therapeutisch zu verwenden. Dass sie an den inneren Organen anatomische Veränderungen auslösen können, welche von den Vorgängen am Deckepithel ganz unabhängig sind, ist jetzt bewiesen: ebenso dass diese Veränderungen — ausser Störungen der Hodenfunktion (Albers-Schönberg) — fast ausschliesslich, soweit unsere Kenntnisse reichen, diejenigen Organe betreffen, die in Beziehung zur Blutbereitung stehen. Sie äussern sich nach zweierlei Richtung: erstens in der Vernichtung des lymphoiden Gewebes, zweitens in dem Untergang der Zellen des Knochenmarks und der Miszpulpa.

Einen experimentellen Beitrag „Zur Frage der Behandlung der Blutkrankheiten mit Röntgenstrahlen“ haben auch Milchner und Mosse gegeben.

Sie bestrahlten die eine hintere Extremität von Kaninchen, während die andere durch Bleiplatten vor der Einwirkung der Strahlen geschützt wurde. Es wurde eine harte Röhre angewandt in einer Entfernung von 10—12 cm. Der Quecksilberunterbrecher hatte 2000 Unterbrechungen in der Minute. Drei Tiere wurden je 3—4 Stunden, eins nur 50 Minuten den Röntgenstrahlen ausgesetzt.

Das Knochenmark zeigte sich bei dem letzteren Tiere nur gering, bei den anderen 3 dagegen sehr intensiv verändert: Die Veränderungen erstreckten sich nur auf die weissen Blutkörperchen des Knochenmarks und zwar sowohl auf die der lymphoiden, wie diejenigen der myeloiden Reihe. Dagegen blieb unbeeinflusst die Reihe der hämoglobenhaltigen Elemente, d. h. die kernhaltigen Zellen (Normo- und Megaloblasten) und die kernlosen.

Die Verfasser betonen, dass ihre Experimente also keine Grundlage für die Annahme sind, dass die perniciöse Anaemie irgend wie günstig durch Röntgenstrahlen beeinflusst werden könnte, dagegen scheint nach dem Ergebnis ihrer Untersuchung durchaus plausibel, dass die Leucaemie als Knochenmarkskrankheit infolge des Schwunds des lymphoiden und myeloiden Gewebes gebessert werden kann.

Analog den Röntgenstrahlen scheinen ja auch die Radiumstrahlen auf innere Organe zu wirken, London und Heineke teilten hierauf bezügliche Versuche mit, vor allem sind die experimentell embryonologischen Untersuchungen von Alfred Schaper mit Radiumstrahlen ausserordentlich interessant und eröffnen für die Zukunft ein weites Feld für neue Forschungen, welche uns noch grosse Überraschungen bringen können.

Was nun die **bisher vorliegenden praktisch therapeutischen Erfahrungen** mit Röntgenstrahlen bei Leucaemie, Pseudoleucaemie und ähnlichen Erkrankungen anbetrifft, so ist vorerst im allgemeinen vorauszuschicken, dass die meisten derselben nur als vorläufige angesehen werden können, dass ferner ein grosser Teil auch der mitgeteilten Fälle nur in wenig ausführlichen Referaten von gehaltenen Vorträgen vorliegt; ich will versuchen, soweit es mir möglich ist, das vorliegende Material kurz zu skizzieren.

I. Übersicht über die bisher in der Litteratur mitgeteilten Fälle über Röntgenbehandlung der Leucaemie.

1. Fall Senn s. oben.
2. Fall Bryant-Brangor s. oben.
3. Fall Ahrens s. oben.
4. Fall Brown:

Typischer Fall von Leucaemie mit starker Milzvergrösserung.

Blutbefund bei Beginn der Kur:

Erythrocyten 2600000.
Leucocyten 800000.
Haemoglobin 65%.

Die roten zeigten viele Degenerations- und kernhaltige Formen, die weissen stammten teils aus dem Knochenmark, teils aus der Milz. Neun Monate lang Behandlung mit Röntgenstrahlen, in den ersten zusammen mit Arsen und Eisen, vom vierten Monat ab tägliche Bestrahlung der Milzgegend, der grossen Röhrenknochen und des Brustbeins. Zwei Monate nach Beginn der Behandlung konnte der Patient seine Arbeit wieder aufnehmen, am Schluss der Behandlungszeit Blutbefund:

Erythrocyten 4690000.
Leucocyten 7890.
Haemoglobin 95%.

5. Fall von Aubertin-Bouchard:

Günstige Beeinflussung eines Falles von Leucaemie durch Röntgenstrahlen. Nach jeder Sitzung soll die Zahl der weissen Blutkörperchen stark zugenommen haben, um nachher wieder abzusinken und zwar unter die Zahl der vor der Bestrahlung vorhandenen. Nach längerer Zeit nimmt die Zunahme bedeutend ab, als endgültiges Ergebnis bliebe die bedeutende Abnahme der weissen Blutkörperchen, die schon dauernd bestehen bleibt, noch ehe die Milzschwellung nachgelassen hat.

6. Fall von Bozzolo-Turin:

Fall von chronischer Leucaemie, nach Einleitung der Röntgentherapie wurde die Temperatur, die zwischen 39° und 41° C. schwankte, zu einem langsamen Abfalle gebracht, so dass sie am 18. Tage der Kur normal wurde. Nach einmonatiger Bestrahlung beobachtete man eine fortschreitende Abnahme des Milzvolums und eine gleichmässige Besserung des Allgemeinbefindens. Der Appetit wurde normal, der Kräftezustand besserte sich, das Körpergewicht nahm um 15,5 kg zu. Die Gesichtsfarbe wurde eine normale, die Menstruation, die gestört war, wurde regelmässig. Die Zahl der Leucocyten nahm rapid ab, so dass nach drei Monaten ungefähr dieselbe auf 10000 reduziert war. Die roten Blutkörperchen und der Haemoglobingehalt nahmen allmählich bis zu vollkommen normalem Verhalten zu. Um eine definitive Heilung handelte es sich, wie Bozzolo selbst betont, demnach auch in seinem Falle nicht.

7. Fall von Cahen:

Fall von Leucaemie, die Milz reichte handbreit nach rechts über den Nabel und füllte fast den ganzen Leib aus; die Krankheit bestand seit etwa Jahresfrist.

Schon nach mehreren Bestrahlungen sei das Volumen der vergrösserten Milz zurückgegangen.

Blutuntersuchung, vorgenommen während der ersten Bestrahlungen, ergab:

Erythrocyten 3925000.
Leucocyten 98560.

$$\frac{L}{E} = \frac{1}{40}.$$

Nach 22 Bestrahlungen waren:

Erythrocyten 4625000.
Leucocyten 4375.

$$\text{also } \frac{L}{E} = 1:1074.$$

Während dieser Bestrahlungen war die Milz so weit zurückgegangen, dass sie durch Palpation überhaupt nicht mehr nachweisbar war. Das subjektive Befinden des Patienten besserte sich zusehends, Haut und Schleimhäute zeigten wieder normale Färbung, das Gewicht des Patienten hat trotz Abnahme der Milzvergrösserung erheblich zugenommen.

Technisches: Bestrahlt wurde mit harter Röhre bei einem Röhrenabstand von 25 cm und mittlerer Geschwindigkeit des Unterbrechers. Nach der 25. Bestrahlung trat auf der linken Seite ein Erythem ein, das nach der üblichen Behandlung wieder zurückging. Während dieser Zeit wurde von einer Bestrahlung des Leibes abgesehen und nur eine solche der Röhrenknochen vorgenommen. Die Bestrahlungsdauer war anfangs 8, dann 10, 12 und zum Schluss 15 Minuten.

8. 2 Fälle von Fried:

I. Beginn der Erkrankung sicher vor mindestens 2 Jahren. Der Milztumor reicht bis zur Spina anterior und linken Parasternallinie, Lebertumor bis zur Nabelhöhe reichend. Blutbefund: Haemoglobin 50%, Erythrocyten 2595000, Leucocyten 62280.

Wiedereintritt am 27. Juli. Milztumor bis zur Linea alba reichend. Höhe in der Papillarlinie senkrecht vom oberen Rand der Dämpfung bis zum unteren 23 cm. Leber wie früher. Haemoglobin 60%, Erythrocyten 2525000, Leucocyten 89285, resp. 98510.

$$L:E = 1:26.$$

Technisches: Schutz der Umgebung der Milz durch Bleiplatte, Röhre meist mittelhart, Röhrenabstand ca. 30 cm, Motorunterbrecher auf „Langsam", Kontakt 6, 1 Ampère, 60 bis 120 Volt, allmähliche Zunahme der Spannung und Stärke. Sitzungsdauer 3—15 Minuten. Dauer der ganzen Behandlung vom 27. VII. bis 1. IX, 4 Tage wurde ausgesetzt, also 26 Tage.

Am Schluss der Behandlung überragte die Milz den linken Rippenbogen um

2 Querfinger, 11 cm von der Mittellinie entfernt. Höhe in der oben angegebenen Richtung 13 cm. Leber wie früher.

Blutbefund: Haemoglobin 74, Erythrocyten 3925000, Leucocyten am 29. VIII. 6785 und zwar Myelocyten 2500, polynucleäre 4285 ($L:E = 1:577$), am 31. VIII. 22500 ($L:E = 1:174$). Das Körpergewicht sank in der ersten Woche von $117^2/_8$ Pfund auf 110, um am Schluss auf 120 zu steigen. Subjektives Befinden wesentlich gebessert. Nach schriftlich eingezogener Erkundigung geht es dem Patienten gut.

II. 46 Jahre alte Frau. Krankheitsbeginn unbestimmt. Vor ca. 5 Wochen geschwollene Füsse, vor 3 Wochen Schwellung des Leibes. Milztumor sehr beweglich, in der Rückenlage nach rechts bis ca. 5 Querfinger breit über die Mittellinie, nach unten bis zum Poupartschen Bande reichend. Leber bis Nabelhöhe.

Blutbefund:

	Haemoglobin	Erythrocyten	Leucocyten	Myelocyten	Polynucleäre L.	Lymphocyten
Vor der Röntgenbehandlung	60%	3 075 000	185 000			
Nach 2tägiger Röntgenbehandlung	66%	3 375 000	132 000	27 857	72 857	32 142
Nach 10tägiger Röntgenbehandlung			124 000	35 357	73 928	15 000
Nach 22tägiger Röntgenbehandlung			50 500	11 571	28 287	10 714
Nach 27tägiger Röntgenbehandlung			31 400			
Nach 31tägiger Röntgenbehandlung	66%	4 450 000	14 642	2 143	11 785	714

Die Milz verkleinerte sich beträchtlich, das Körpergewicht sank bisher von $117^2/_5$ auf $111^2/_5$ Pfund. Subjektives Befinden sehr gebessert.

9. Fall von Grawitz.

Sehr schwerer Krankheitsfall, Blutbefund $1^1/_4$ Millionen weisse, 1 Million rote Blutkörperchen, als mehr weisse also rote. Durch die Röntgenbehandlung wurde in frappanter Weise das Allgemeinbefinden gebessert, die Milz- und Leberschwellung ging zurück, auch der Blutbefund besserte sich sehr.

Grawitz führt zur Erklärung dieses merkwürdigen Einflusses der Röntgenstrahlen an, dass die Leukocyten während und nach der Behandlung eine grössere Hinfälligkeit zeigen, indem sie durch hypo- und hypertonische Kochsalzlösung sofort zerstört wurden: es könnte also auch ein Einfluss der Röntgenstrahlen selbst statthaben.

10. Fall von Guerra.

Leider konnte ich nicht in Besitz der Originalmitteilung kommen, welche eine tabellarische Übersicht der Blutuntersuchungsresultate und nach Angabe des Referenten auch „ein die Abnahme des Milzschattens illustrierendes Röntgenbild“ enthalten soll. Als Vorteile der Behandlung werden angegeben: Verschwinden des Fiebers, Abschwellung der Milz, Vermehrung der Erythrocyten, des Haemoglobingehaltes, des Körpergewichts, der Kräfte und des Allgemeinbefindens bis zur Norm.

Trotzdem könne man nicht von einer Heilung der Leucaemie sprechen. Obwohl die Leukocyten zuerst zur Norm an Zahl und Qualität zurückgegangen waren, stiegen sie doch nachher wieder an und das Blut zeigte sich an Quantität und Qualität als ein leukämisches.

11. 2 Fälle von Joachim und Kurpjuweit:

I. Fall: typische Myelämie.

Die 39jährige Frau hatte die ersten Krankheitszeichen im 4. Monate ihrer neunten Schwangerschaft bemerkt: stechende und drückende Schmerzen unterhalb des linken Rippenbogens, zunehmende Mattigkeit. Nach der Entbindung nahmen Schwäche und Mattigkeit zu, sie fieberte mehrere Wochen.

Bei ihrer Aufnahme in die medizin. Klinik zu Königsberg reichte der kolossale Milztumor nach unten bis zur Symphyse und füllte nicht bloss die ganze linke Bauchhälfte aus, sondern reichte auch noch weit in die rechte Bauchhälfte hinein.

Doppelseitige Neuroretinitis leucaemica, mit Erweiterung und Schlängelung der Venen und kleinsten Blutungen in der Peripherie.

Das Blut zeigte hochgradige myelämische Beschaffenheit.

	Hb.	Erythrocyten	Leucocyten	Myelocyten	Polynucleäre L.	Lymphocyten	W:E
2 Tage vor Beginn der Röntgenbehandlung 15. Juni	40%	2 500 000	693 000	400 000	225 000	2,6%	1:3,5
4 Wochen später 15. Juli	—	2 835 000	315 000	225 000	150 000	2,2%	1:9
5 Wochen später 21. September	—	3 400 000	6 300	200	4 500	11%	1:540
5 Wochen später 26. Oktober	68%	4 350 000	26 000	2 200	20 200	6,5%	1:166

Die eosinophilen Zellen zeigten nur sehr geringe Schwankungen der Prozentziffern.

Die Prozentziffer der Mastzellen steigt, während in der ersten Periode die Zahl der Leukocyten auf die Hälfte heruntergeht, von 2,7% auf 4,6%, schliesslich findet auch ein rapider Fall der Zahl der Mastzellen statt auf 3% resp. 1,4%.

Die ungekörnten Zellen (Lymphocyten + übrige einkörnige Elemente) gingen gleichfalls erheblich zurück, zuerst ziemlich parallel dem Leucocytenrückgang, dann aber erheblich langsamer, so dass das Prozentverhältnis ansteigt (die betreffenden Zahlen sind 6,1%, 5%, 7%, 13,5%).

Mit Recht betonen demnach auch in diesem Falle die Autoren, dass die leukämische Blutbeschaffenheit des Blutes niemals vollkommen schwand. Auffallend war, dass die Erythrocyten fast um das doppelte stiegen, ferner, dass die Milz sich enorm verkleinerte.

Besonders hervorzuheben ist noch, dass die Retinitis viel geringer wurde, besonders die Schlängelung der Venen sei fast vollkommen geschwunden, die Neuritis des einen Auges ist ganz, die des anderen erheblich zurückgegangen, Haemorrhagien sind nicht mehr vorhanden.

Nach 2wöchentlicher Behandlung traten stecknadelkopf- bis linsengrosse bräunliche Fleckchen auf der bestrahlten Hautpartie auf, die in den nächsten Tagen zunahmen, gleichzeitig bildeten sich miliare Bläschen. Deshalb wurde von einer weiteren Bestrahlung der Milz Abstand genommen.

Nach 4tägiger Pause wurden die Extremitätenknocheu bestrahlt; nach kurzer Zeit trat hohes Fieber (bis 39,8°) ein, es schloss sich eine langdauernde Fieberperiode an, während welcher die Leukocytenzahl rasch sank. Die Harnsäureausscheidung war sehr hoch (1,228 g pro Tag). Trotz des Fortlassens der Behandlung sank die Leukocytenzahl fortwährend, allmählich war auch die Harnsäureausscheidung wieder die normale (0,2442 g).

Eine Zeitlang traten Schmerzen in den Gelenken, besonders in den Knieen auf.

Das Allgemeinbefinden der Patientin war ein vorzügliches.

II. Fall von Lymphaemia chronica.

50 jähr. Mann mit zwei Lymphdrüsenpaketen an den Kieferwinkeln, Tumoren in beiden Achselhöhlen und kleineren Tumoren in den Inguinalgegenden. Mässig geschwollene Leber und Milztumor, welcher bis zum Nabel reicht.

Blutbefund:

	Hb.	Erythrocyten	Leucocyten	L:E	Lymphocyten	Polynucleäre L.
Vor der Röntgenbehandlung 3. Juni	55%	3 200 000	385 000	1:8,3	98—99%	1—2%
Vor der Röntgenbehandlung 1. August	—	2 500 000	500 000	—	—	—
Nach 1wöchentlicher Röntgenbehandlung	—	—	430 000	—	—	—
Nach 2wöchentlicher Röntgenbehandlung	—	—	200 000	—	—	—
Nach 3wöchentlicher Röntgenbehandlung	—	—	60 000	—	—	—
Nach 4wöchentlicher Röntgenbehandlung	—	—	30 000	—	—	—
Am 3. September	—	1 750 000	22 700	1:78,1	ca. 97%	ca. 3%

Auch in diesem Falle rapide Verkleinerung der Lymphdrüsen, schon nach 14tägiger Behandlung waren nur noch einige kleine, vielleicht kirschkerngrosse Drüsen fühlbar. Auch die Milz war an Umfang zurückgegangen.

Die Besserung des Allgemeinbefindens fehlte; das Körpergewicht ging zurück, die Zahl der Erythrocyten sank.

In den späteren Wochen, während welcher Zeit er nicht behandelt wurde, bekam er Diarrhöen, unter heissen Kompressen löste sich die Epidermis der bestrahlten Hautpartie ohne Blasenbildung. Bemerkenswert ist, dass sich auch in dieser Zeit ein erheblicher Rückgang der lymphämischen Blutbeschaffenheit gezeigt hat (E = 1,600,000, L. 8800, Hb. 35%). Die Autoren bemerken, dass von ihnen zum ersten Male die günstige Einwirkung der Röntgenstrahlen auf die Lymphämie konstatiert sei; was nicht ohne weiteres zu erwarten gewesen wäre, da neuerdings Lymphaemie von der Myelaemie scharf getrennt würden, nach Ehrlich soll die myelämische Blutbeschaffenheit eine aktive, die lymphämische eine passive Leucocytose sein.

Theoretisches: Die Ansicht Senns, nach der es sich um eine „parasitäre“ Wirkung der Röntgenstrahlen handeln soll, nehmen die Autoren nicht an.

Auch die Erklärung Heinekes von der elektiven Wirkung auf das lymphoide Gewebe wollen sie nicht gelten lassen, sie hätten seine Resultate im Tierexperiment nicht bestätigen können.

Eine direkte Wirkung auf das Blut Leukämischer konnten sie ebenfalls nicht finden.

Die Ansicht, dass die Röntgenstrahlen auf schädliche Enzyme im Blute von Leukämischen wirken könnten[1]), hat etwas Bestechendes, ist aber bisher nicht bewiesen.

Die Autoren glauben gezeigt zu haben, dass die Röntgenstrahlen nur auf leukämisch erkranktes Gewebe die geschilderte Wirkung ausüben.

Als bei einem neu aufgenommenen Leukämiker nur die Leber 14 Tage lang bestrahlt wurde, sei der Erfolg aufgeblieben.

[1]) Dass Röntgenstrahlen auf Enzyme wirken können, ist von Lépine und Boulad nachgewiesen. (Académie des sciences 138,2, 65.)

12. 4 Fälle von Aug. Hoffmann.

2 davon sind längère Zeit mit Röntgenstrahlen behandelt worden.

„Bei den beiden ersten war das Leiden so vorgeschritten, dass sie nahezu moribund waren, als sie zur Kenntnis des Vortragenden kamen und nach einmaliger resp. zweimaliger Sitzung musste die Behandlung aus äusseren Gründen abgebrochen werden. Der 3. Fall betraf eine 52jährige Frau, welche, sicher festgestellt, seit einem Jahre an myelogener Leukämie erkrankt war. Es wurden insgesamt 30 Sitzungen innerhalb von 6 Wochen vorgenommen. Während die Grösse der allerdings kolossal gewachsenen Milz unverändert blieb, hat sich auch die Leber während dieser Zeit nicht verändert und auch die Blutbefunde, welche wohl eine Abnahme der Leukocyten erkennen lassen, können nicht als wesentliche Veränderung aufgefasst werden.

Doch wurde das subjektive Befinden und der Kräftezustand auffallend gut beeinflusst. Die Kranke starb an einer interkurrenten Pneumonie, ohne dass eine wesentliche objektive Einwirkung auf das Leiden nachweisbar war.

Eine Sektion und histologische Untersuchung scheint nicht gemacht worden zu sein.

Der 4. Fall betraf einen 43jährigen Mann, welcher seit früher Jugend an Asthma und Lungenemphysem leidet. Vor 5 Monaten machte er heftige Aufregungen durch, seit dieser Zeit fühlt er sich nicht mehr gesund. In den letzten Wochen traten Magenstörungen auf, und bei der Untersuchung wurde ein Milz- und Lebertumor konstatiert. Am 25. X. ergab die Blutuntersuchung das Bestehen einer myelogenen Leucaemie, das Verhältnis der weissen zu den roten Blutkörperchen betrug 1:40, das Körpergewicht 76 kg, Erythrocyten waren 3950000, Hb. = 75%. Röntgenbehandlung: tägliche Bestrahlung. Am 5. XI. war die Zahl der roten Blutkörperchen auf 4,2 Millionen, der Haemoglobingehalt auf 83%, das Verhältnis der weissen zu den roten Blutkörperchen betrug 1:90; das Körpergewicht betrug 77,1 kg. Vom 24. X. an war der Patient täglich eine Viertelstunde mit einer harten Röhre in einer Entfernung von 25 cm in der Milz- und Brustbeingegend bestrahlt worden, „denn nur das Brustbein zeigte auf Druck Schmerzhaftigkeit." (?) Es war innerhalb dieser Zeit ein Rückgang der Milz um 3 cm und eine Verbesserung des Blutes, wie oben angegeben, eingetreten. Das objektive Befinden hatte sich dabei ebenfalls sehr gehoben.

Am 2. XI. war die Milz rapide zurückgegangen. Merkwürdigerweise erwähnt Hoffmann, dass der Blutbefund völlig normal geworden sei und die Diagnose „Leucaemie" nicht mehr gestatten würde.

13. Fall von Kleinschmidt:

Fall von hochgradiger lienaler Leucaemie. Mann in den mittleren Jahren in cachektischem Zustande mit kolossalem Milztumor, 300000 Leucocyten. Wird seit einem Vierteljahre der Behandlung mit Röntgenstrahlen mit sehr günstigem Erfolge ausgesetzt. Der Milztumor hat sich sehr verkleinert, die Zahl der Leucocyten ist auf 16000 zurückgegangen. Das subjektive Befinden ist gut, das Körpergewicht hat zugenommen.

14. 6 Fälle von Paul Krause:

I. Fall von chronischer Myelaemie. A. St. 57 Jahre alter Bergmann, in der Klinik vom 17. V. bis 25. VI., vom 5. XII. bis 19. XII. 1904, jetzt wieder seit 28. XII. 1904.

3 Monate vor der Aufnahme merkte der Kranke eine zunehmende allgemeine Mattigkeit, ein spannendes Gefühl im Leibe, welcher anschwoll und gespannt wurde. Zeitweise traten Kopfschmerzen und Erbrechen auf.

Aus dem Befunde ist hervorzuheben: Zahlreiche harte Drüsenschwellungen am Nacken, in den Achselhöhlen und Leistenbeugen. Sehr starke Schwerhörigkeit. Mässiger Lebertumor. Grosser Milztumor, nach unten zu 3 Querfinger unter dem Nabel reichend; die Perkussionsdämpfung (von oben nach unten gemessen) beträgt 25 cm, die Breite kann nicht exact festgestellt werden, da sie in der Leberdämpfung übergeht.

Blutbefund:

	Hb. (Fleischl-Miescher)	Erythrocyten	Leucocyten	Spes. Gew.
17. V. 04.	8,8%	2,4 Mill.	156 000	1048
4. VI. 04.	8,8%	2,8 Mill.	26 000	1043
13. VI. 04.	5,4%	3,2 Mill.	24 000	1045
20. VI. 04.	8,6%	3,3 Mill.	29 000	—
26. VI. 04.	—	—	31 000	—

Blutbefund:

	Hb. (Sahli)	Erythrocyten	Leucocyten	Spes. Gewicht
5. XII.	55%	3,6 Mill.	256 000	1050
8. XII.	53%	3,0 Mill.	224 000	—
14. XII.	40%	3.17 Mill.	350 000	1028
17. XII.	65%	3,68 Mill.	320 000	1038

Von der histologischen Blutuntersuchung will ich hier nur anführen, dass es sich um starke Vermehrung der polynucleären Leucocyten und Myclocyten handelt, die eosinophilen sind spärlich, ebenso die kernhaltigen roten Blutkörperchen. Prozentual wurden am 5. XII. 54% Leucocyten, 34% Myelocyten, 8% Übergangsformen, 2% Lymphocyten, 2% eosinophile Zellen gefunden, am 17. XII. gestaltete sich das Verhältnis folgendermassen: 47% Myelocyten, 45% polynucleäre Leucocyten, 1,5% eosinophile Zellen, 1% Lymphocyten, 1,2% Übergangsformen.

Das Allgemeinbefinden besserte sich; nach der ersten Bestrahlungsperiode sank die Leucocytenzahl beträchtlich, bei der zweiten Bestrahlungsperiode ist dagegen ein grosser Effekt noch nicht erzielt. Die Milz hat sich etwa nur um 3 Querfingerbreite bisher zurückgebildet.

Technisches: Harte Röhre, Walterskala 7—8, 30—50 Volt, 3 Ampère, elektrolytischer Unterbrecher, 60 cm-Induktor. Bestrahlung von Milz und langer Röhrenknochen. Dauer der Bestrahlung: 1. Periode 570 Minuten, 2. Periode 420 Minuten.

II. Fall von chronischer Myelaemie. A. W., 31 Jahre alter Kaufmann, seit etwa 2 Jahren krank, Klagen über heftige Kopfschmerzen bis zum Hinterkopf, wodurch der Kranke fast vollständig arbeitsunfähig war.

Sehr grosser Milztumor, welcher fast bis zur Symphyse nach unten und etwa über die Mittellinie nach rechts hinüberzieht. Mässige Vergrösserung der Leber.

Blutbefund:

	Hb. (Sahli)	Spes. Gew.	Erythrocyten	Leucocyten
19. VI.	75%	1050	1,530 Mill.	285 800
26. VI.	78%	1055	2,37 Mill.	340 000
2. VII.	—	—	2,45 Mill.	240 000
10. VII.	74%	1051	3,07 Mill.	189 000
15. VII.	—	—	3,6 Mill.	120 000

	Hb. (Sahli)	Spez. Gew.	Erythrocyten	Leucocyten
28. VII.	82%	—	3,41 Mill.	125 000
1. VIII.	80%	—	4,1 Mill.	125 000
13. IX.	80%	1050	4,2 Mill.	104 000
2. X.	86%	1052	4,3 Mill.	84 000
16. X.	84%	—	4,25 Mill.	25 000
28. XI.	102%	1056	4,8 Mill.	17 500

Aus der histologischen Untersuchung ist hervorzuheben, dass es sich um eine starke Vermehrung der polynucleären und myelogenen Zellen handelte, die Lymphocyten, Übergangsformen und eosinophilen Zellen waren nur wenig vermehrt, mit dem Zurückgehen der Leucocyten traten prozentualisch Myelocyten und Polynucleäre zurück, doch war der Blutbefund histologisch auch in der letzten Zeit noch durchaus als leukämisch zu erkennen.

Die Milz veränderte sich in der ersten Zeit nur wenig, nach etwa sechswöchentlicher Bestrahlung aber ging sie rapid zurück, zur Zeit ist sie nur eben noch unter dem linken Rippenrande bei tiefer Inspiration zu fühlen. Das Allgemeinbefinden besserte sich sehr, so dass der Kranke wieder völlig arbeitsfähig ist.

Die Harnsäureausscheidung war zur Zeit, als die Leucocyten sich so stark verminderten, sehr erhöht (betrug durchschnittlich 1,0—1,3 g pro Tag), sie sank allmählich wieder fast zur Norm, ebenso verhielt sich die Ausscheidung der Purinbasen.

Technisches: Wie oben. Behandlungsdauer: 1. Periode 805 Minuten, 2. Periode 908 Minuten.

Auf der Haut des Abdomens trat ein mässig intensives Erythem auf, welches die Ursache war, dass etwa 3 Wochen die Milzgegend nicht bestrahlt wurde. Die Haut ist zur Zeit ziemlich stark pigmentiert; ausser der Milzgegend wurden die Röhrenknochen und das Sternum bestrahlt.

III. Fall von chronischer Myelaemie. 22 Jahre altes Dienstmädchen, seit etwa $1^1/_2$ Jahren krank: allgemeine Mattigkeit, Kopfschmerzen, enorm grosser Milztumor, so dass die Patientin aussieht wie eine hochgravide Frau; derselbe ragt weit in das kleine Becken hinein und nach rechts bis in die Ileocoecalgegend. Sie klagte viel über Schmerzen und Gefühl der Schwere im Leibe.

Die Leber war mässig vergrössert.

Der Blutbefund war folgender; um Platz zu sparen, aber nehme ich nur Stichproben der Untersuchungsresultate:

	Hb.	Erythrocyten	Leucocyten
28. V.	40%	2,4 Mill.	220 000
28. VI.	55%	—	80 000
12. VII.	53%	—	120 000
9. IX.	—	2,4 Mill.	286 000
18. IX.	55%	3,1 Mill.	240 000

	Hb.	Erythrocyten	Leucocyten
24. IX.	58%	3,2 Mill.	220 000
5. X.	52%	3,7 Mill.	160 000
15. X.	—	—	81 800
22. XI.	61%	3,8 Mill.	71 000

Im mikroskopischen Präparate waren sehr reichlich myelogene und polynucleäre Leucocyten zu sehen, während Lymphocyten, eosinophile und andere pathologische Leucocytenformen spärlicher vorhanden waren. Auch hier war eine Wirkung in erster Linie auch der myelogenen Formen zu erkennen, welche prozentualisch am schnellsten zurückgingen.

Die Zahl der Erythrocyten, ebenso der Haemoglobingehalt nahm zu, das Allgemeinbefinden besserte sich, so dass die Kranke zeitweise leichte Arbeiten vollführen konnte.

Die Milz ging erst nach etwa 3monatiger Behandlung, dann allerdings verhältnismässig schnell, zurück, auch jetzt ist sie noch als grosser Tumor (etwa bis 2 Finger über Nabelhöhe) zu palpieren. Schon nach den ersten Bestrahlungen trat deutliches peritonitisches Reiben über der Milzgegend auf, welches der Kranken Schmerzen verursachte. Die Kranke verliess wiederholt die Klinik, daher die Rückschläge, sie wurde bisher gegen 1800 Minuten bestrahlt. Ein leichtes Erythem der Haut über der Milzgegend verhinderte eine Zeitlang weitere Röntgenbehandlung.

IV. Fall von chronischer Myelaemie: 44 Jahre alter Kaufmann, seit 2 Jahren krank, die Krankheit mit Verdauungsbeschwerden, weshalb er nach Karlsbad geschickt wurde, daselbst wurde ein Milztumor festgestellt. In der letzten Zeit bestehen ausser Druck in der Milzgegend, Schwindelgefühl keine weiteren Beschwerden.

Milztumor, welcher bis zur Nabelhöhe reicht.

Blutbefund:

	Hb. (Sahli)	Erythrocyten	Leucocyten	Spez. Gew.	
4. X.	110%	4,8 Mill.	22 600	1055	Myelocyten 3,5% Polynucleäre L. 7% Lymphocyten 0,5%
13. X.	110%	4,9 Mill.	21 500	1059	—
20. X.	108%	4,3 Mill.	20 500	—	—
27. X.	106%	5,04 Mill.	18 800	1060	—
22. XI.	108%	5,1 Mill.	9 600	1060	Myelocyten 1% Polynucleäre L. 8% Lymphocyten 0,5—1%

Das histologische Blutbild gestattet aber auch heute noch die Diagnose der Leucaemie.

Der Milztumor ist in der letzten Zeit kleiner geworden, aber noch als mächtiger Tumor zu palpieren.

Das Allgemeinbefinden ist sehr gebessert.

Dauer der Bestrahlung: 750 Minuten.

V. Fall von chronischer Myelaemie.

Der 51 Jahre alte Landwirt G. H. giebt an, dass er schon seit etwa 3 Jahren sich sehr matt fühle und wiederholt an Durchfall erkrankt gewesen war. Seit Jahresfrist habe er wiederholt sehr starke Schmerzen in der Magen- und Lebergegend gehabt, welche alle 2 Tage wiederkehrten. Seit September 1904 traten grosse Schmerzen in der Milz- und Lebergegend auf, nach Angabe des Arztes sei Milz und Leber stark geschwollen gewesen, sei aber wieder allmählich zurückgegangen.

Aus dem Befunde hebe ich hier nur hervor, dass ein grosser, derber Milztumor vorhanden ist, welcher bis etwa zur Nabelhöhe reicht; die Leber ist mässig vergrössert.

Der Urin enthält Eiweiss und Blut.

Der Blutbefund ist folgender:

	Hb.	Erxthrocyten	Leucocyten
12. XII.	53%	2,9 Mill.	550 000
18. XII.	—	2,6 Mill.	510 000
23. XII.	57%	2,7 Mill.	540 000

Durch mikroskopische Untersuchung wird festgestellt, dass etwa 61% Myelocyten, 34% polynucleäre Leukocyten vorhanden sind. Eine Einwirkung auf den Milztumor war bisher nicht zu konstatieren. Da der Kranke durchaus vor dem Weihnachtsfest aus der Klinik wollte, wurde vorläufig die Behandlung unterbrochen. Im ganzen ist er bisher gegen 300 Minuten den Röntgenstrahlen ausgesetzt gewesen.

Fieber bestand nicht.

VI. Fall: Chronische Lymphocyten-Leucaemie.

51 Jahr alter Maurer, von 17. X.—19. XI. 04, † 26. XI. 04.

Seit etwa 14 Monaten krank im Anschluss an einen Unfall: seine Klagen sind seit jener Zeit Brustschmerzen, Kreuzschmerzen, allgemeine Schwäche, seit 14 Tagen Anschwellung des Leibes.

Im Abdomen sind mehrere Tumoren von unregelmässiger Oberfläche, harter Konsistenz zu fühlen, welche auf Druck nicht schmerzhaft sind. Die Milz ist perkutorisch vergrössert, der Palpation infolge des Meteorismus nicht zugänglich. Leber nicht vergrössert.

Blutbefund:

	Hb. (Sahli)	Leucocyten	Erythrocyten
19. X. 04.	20%	210 000	2,50 Mill.
24. X. 04.	20%	257 000	2,69 Mill.
28. X. 04.	20%	136 500	2,46 Mill.
4. XI. 04.	30%	196 000	2,25 Mill.
10. XI. 04.	63%	155 000	3,00 Mill.
18. XI. 04.	85%	240 000	3.56 Mill.

Im mikroskopischem Blutbilde sieht man fast nur Lymphocyten mit schmalem Protoplasmasaum, daneben reichlich bläuliche, unregelmässige, homogene, schattenhafte Schollen. Wenig Myelocyten.

Die Röntgenbehandlung hatte wenig Einfluss auf den Verlauf der Krankheit, in den letzten Tagen des klinischen Aufenthaltes traten profuse Durchfälle auf.

Gegen ärztlichen Rat wurde der Kranke nach Hause entlassen, wo er kurze Zeit darauf starb. Die Sektion konnte nach Überwindung grosser äusserer Schwierigkeiten vorgenommen werden. Im allgemeinen war makroskopisch und mikroskopisch der gewöhnliche bei Leucaemie erhobne Befund. (Dr. Ziegler.)

Ein II. Fall von Lymphocyten-Leucaemie ist seit kurzem in Beobachtung, ebenso kann ich noch kurz über 2 andere Fälle von myelogener Leucaemie berichten, die ich selbst nicht gesehen habe: bei der einen trat eine ausgedehnte Röntgenstrahlen-Verbrennung ein, wohl infolge von fehlerhafter Belichtung, weshalb der Kranke den Gedanken einer weiteren Behandlung weit von sich weist, bei dem II. eine langsam fortschreitende Besserung,

Krause legte auf die technische Seite einen Hauptwert der Beobachtung, benutzte stets die Walterskala zur Feststellung der Härte der Röhre, ging langsam mit der Dauer der Dosierung der Röntgenstrahlen vorwärts, schützte die nicht zu belichtenden Partien mit dicken Bleiplatten, die Dosierung der Stromstärke und Funkenlänge wurde jedesmal sorgsam gemessen, die Tabellen werden in der ausführlichen Publikation mitgeteilt. Schädigungen durch Röntgenstrahlen wurden auf diese Weise vollständig vermieden.

15. Fall von Krone:

„Lienale Leucaemie" mit grossem Milztumor und sehr schlechtem Allgemeinbefinden. Von dem Blutbefunde ist nur mitgeteilt, dass das Verhältnis der weissen zu den roten Blutkörperchen wie 1:8 war, nach 17 Bestrahlungen hatte es sich gebessert (1:20), die Milz war kleiner geworden, das Allgemeinbefinden resp. die Psyche hatte sich so gebessert, dass der Kranke wieder seine Beschäftigung aufnehmen konnte.

16. Fall von Leick:

„Lienale Leucaemie", erheblich durch Röntgenstrahlen gebessert. Nicht nur in Bezug auf das subjektive Befinden, sondern auch objektiv lässt sich eine starke Verkleinerung des ursprünglich sehr grossen Milztumors sowie eine starke Verminderung der Leukocytenzahl nachweisen: vor der Behandlung Verhältnis der weissen zu den roten Blutkörperchen 1:6, nach ca. 4 wöchentlicher Behandlung Verhältnis 1:166. Gleichzeitig stieg der Haemoglobingehalt um 10% und zeigten die roten Blutkörperchen eine wesentliche Vermehrung. Das Körpergewicht war um einige Kilo gestiegen. Ob die Besserung eine dauernde sein wird, muss die Zukunft zeigen: Der Patient soll weiter mit Röntgenstrahlen behandelt werden, sobald eine an der Bauchhaut entstandene oberflächliche Ulceration zur Heilung gekommen ist.

17. Fall von Rhode.

34 jährige Frau, nach Behandlung mit Röntgenstrahlen rapide Verkleinerung der enorm vergrösserten Milz und Schwinden der leukämischen Blutbeschaffenheit.

In der Diskussion erwähnte Köster ein negatives Ergebnis der Röntgenbehandlung der Leucaemie.

18. Fall von Schuck.

Lymphocyten-Leucaemie, 53 jährige Patientin, seit einigen Monaten krank, grosser Milztumor bis 2 Finger unter den Nabel und zur Mittellinie reichend; es bestand eine Retinitis leucaemica.

„Der Verlauf der Erkrankung lässt sich zwanglos in 3 Perioden zerlegen.

Der erste Abschnitt reichte vom Beginne der Beobachtung bis zum 20. August. Er war ausgezeichnet durch heftige Diarrhöen, zeitweises Erbrechen, Temperatursteigerungen bis 39°, zunehmende Blässe und Schwäche mit Gewichtsabnahme. Der Zustand der Patientin war so, dass man das Ableben jederzeit befürchten musste.

Indes trat ziemlich unerwartet eine rasche Besserung ein. Diese Remission — die 2. Periode — hielt bis zum 5. Oktober an. Während dieser Zeit besserte sich das Allgemeinbefinden subjektiv und objektiv. Es war, abgesehen von dreimaligen abendlichen Temperatursteigerungen bis 37,8 und 38° kein Fieber da. Der Appetit und die Nahrungsaufnahme wurden gut, das Körpergewicht nahm zu. Am 25. August, also nach Eintritt dieser spontanen Besserung hatte die Behandlung mit Röntgenstrahlen eingesetzt. Während dieser Zeit wurde die Milz weicher, späterhin deutlich kleiner.

Da trat aber — während die Röntgenbehandlung noch fortgesetzt wurde — ein Rückfall ein. Dieser 3. Abschnitt, wieder eingeleitet mit Erbrechen und Durchfällen, mit Eiweissgehalt des Harns, Fieber und Gewichtsabnahme einhergehend, endigte mit dem Tode am 19. Oktober. Auffallend war, dass während der letzten Zeit die Verkleinerung der Milz schneller und schneller vor sich ging.

Blutbefund:

	Zahl der Bestrahlungen	Hb.	Erythrocyten	Lococyten	W : R
8. VIII.	—	30%	1,5 Mill.	45 000	—
16. VIII.	—	30%	—	140 000	1 : 33
5. IX.	10	25%	1,46 Mill.	54 000	1 : 27
22. IX.	20	20%	1,026 Mill.	45 000	1 : 23
9. X.	30	15%	0,77 Mill.	32 000	1 : 24
16. X.	35	10%	0,632 Mill.	46 000	1 : 14

Mikroskopisch waren vor der Bestrahlung 90% Lymphocyten, 10% Polynucleäre vorhanden, nach 20 Bestrahlungen 85% Lymphocyten, 15% Polynucleäre, nach 30 Bestrahlungen 90% Lymphocyten, 10% Polynucleäre.

Über den Sektionsbefund ist nichts Besonderes erwähnt.

19. Schultze-Bonn erwähnte einen Fall von Leukaemie, der bisher ohne Erfolg mit Röntgenstrahlen behandelt wird.

20. Soetbeer berichtete über günstige Beeinflussung eines Leukaemikers durch Röntgenstrahlen.

21. Fall von Stone:

„Bei einem 44jährigen Arbeiter, der dem Trunke ergeben war, fand sich eine ziemlich hochgradige myelogene Leukaemie mit multiplen Drüsenschwellungen und bis ins Becken reichender Milzschwellung; 2,1 Millionen rote, 960000 weisse Blutkörperchen, Haemoglobin 45%. Im gefärbten Blutpräparate waren zahlreiche Myelocyten und basophile Zellen enthalten. Die Röntgenbehandlung begann erst nach siebenmonatiger medikamentöser Behandlung mit Arsen, nach welcher anfangs Besserung eingetreten war. Technik: mittelweiche Röhre, 15—20 cm Abstand, je 5 Minuten währende Bestrahlung über Brustbein, Milz und Epiphysenteil der grossen Röhrenknochen täglich. Die Zahl der weissen Blutkörperchen nahm schnell ab, die Milz schrumpfte stark und wurde härter, das Allgemeinbefinden hob sich sehr. In 6 Wochen Abnahme der weissen Blutzellen von 52600 auf 10600. Die Bestrahlung wurde 4 Wochen nach Beginn ausgesetzt (20 Bestrahlungen im ganzen). Die Haut zeigte später scharfe Abschilferung. Ziemlich schneller Tod aus nicht aufgeklärter Ursache. Die Sektion ergab die für Leukaemie bekannten Veränderungen, namentlich an Milz, Leber und Knochenmark. Histologische Untersuchungen der Milz scheinen nicht ausgestellt worden zu sein.

22. Fall von Schweinburg:

„Lienale Leukaemie, durch Behandlung mit Röntgenstrahlen bemerkenswerte Besserung des Allgemeinzustandes und des objektiven Befundes, insbesondere Verkleinerung des Milztumors und Verminderung der Leukocytenzahl; es wurden 29 Bestrahlungen mit mittelweicher Röhre im Beginn während 10, dann 15 und zuletzt 20 Minuten vorgenommen und die Röhre jedesmal auf einem anderen Punkt der Hautfläche, unter welcher der Tumor lag, eingestellt. Keine Hautreaktion.

23. Capps und Smith, deren Arbeit mir nur durch das kurze Referat in der Deutschen mediz. Wochenschrift bekannt ist, geben eine kurze vorläufige Mitteilung über drei Fälle von Myelämie mit Milztumor und sechs Fälle von lymphatischer Leukaemie. Die X-Strahlen brächten in manchen Fällen Milz und Drüsen zum Verschwinden, beeinflussten das Blutbild in ganz auffallender Weise, schienen aber nicht kurativ zu wirken.[1])

[1]) Die von Bozzolo erwähnten Fälle von Spielmann, Guillot und Sennor waren mir nicht zugänglich.

24. Unverricht

stellte in der medizinischen Gesellschaft zu Magdeburg einen durch Röntgenstrahlen behandelten Fall, der eine ganz auffallende Besserung darbot.

„Der Kranke kam auf die Privatklinik im Zustande hochgradiger Schwäche, hatte mehrfach Ohnmachtsanfälle durchgemacht und war die letzten 2 Monate um 20 Pfund abgemagert. Der Erfolg einer vierwöchigen Behandlung war eine auffällige Besserung der Körperkräfte und des Appetites, eine Zunahme des Gewichts um 8 Pfund, eine auffällige Verminderung der Zahl der weissen Blutkörperchen bei geringer Vermehrung der roten und eine recht beträchtliche Verkleinerung der Milz."

Auch in einem Falle von Hodgkinscher Krankheit ist bisher Besserung erzielt worden.

II. Übersicht über die bisher in der Litteratur mitgeteilten Fälle über Röntgenbehandlung der Pseudoleukaemie.

1. N. Senn (New York Medicinal Journal April 18th 1903) berichtet über 2 Fälle, welche ich nach der Beschreibung im Beckschen Handbuche[1]) skizziere.

Der eine der beiden Fälle betraf einen Farmer von 45 Jahren, dessen Erkrankung seit etwa einem Jahre bestand. Es begannen zuerst die Cervicaldrüsen zu schwellen, später auch die Axillar- und Inguinaldrüsen. Es bestand ferner ein maculöses Exanthem über den ganzen Körper. Die vorhandene Dyspnoe gestattete den Schluss, dass auch die Mediastinal- und Bronchialdrüsen erkrankt seien. Die Milz war sehr gross, die Leber mässig gross. Es bestand eine leichte Anaemie, doch keine Abmagerung. Die Blutuntersuchung ergab normale Verhältnisse. Senn verordnete Arsen und Eisen und Röntgentherapie. Es wurden im ganzen 34 Bestrahlungen vorgenommen und zwar die rechte und linke Seite des Nackens je eine Minute, ebenso die Hinterseite und Vorderseite des Halses, jede Achselhöhle, beide Inguinalfurchen und die Milzgegend. In den ersten 10 Tagen tägliche Sitzung: 60 Volt, 8 Ampère; es wurde eine mittelweiche Röhre in einer Entfernung von 12 Zoll (= 30,5 cm) angewandt. Die Behandlung war am 29. 3. 02 begonnen worden: Am 7. April zeigten nach 10 Sitzungen die Drüsen eine bemerkenswerte Verkleinerung. Da ein stark juckendes Erythem auftrat, wurde mit 42 Volt und 6 Ampère bestrahlt, später nur mit 42 Volt bei derselben Ampèrezahl. Das juckende Erythem wurde stärker, die Haut braunschwarz. Am 24. April waren alle Drüsen verschwunden. Die Haare der Achseln, des Kopfes, Gesichts und die Schamhaare waren ausgefallen. Die Haut der Brust schuppte stark und war braun. Die Behandlung wurde abgebrochen, 2 Wochen später stellte sich der Kranke mit gutem Appetite wieder vor: es bestand keine Drüsenvergrösserung, kein Fieber. Am 1. August kam er wieder ins Hospital, die Cervical- und Axillardrüsen waren leicht vergrössert. Die Dermatitis war verschwunden. Der Haarwuchs war wiedergekehrt. Nach 10 Röntgenbestrahlungen schwanden die Drüsen wiederum, ohne wiederzukehren.

Auch in dem 2. Falle Senns sei ein ähnlicher Erfolg zu verzeichnen gewesen.

2. Bozzolo berichtet über einen Fall, dessen Einzelheiten mir nicht näher bekannt sind.

3. Paul Krause kann über 2 Fälle berichten:

I. Fall:

30 Jahre alter Maurer, vom 25. 5. bis 18. 6. 04 in der Klinik, bemerkte seit Dezember 1903 eine Anschwellung unter dem rechten Arme, die seitdem allmählich grösser geworden ist, Schmerzen seien nur bei schwerer Arbeit aufgetreten. Seit derselben Zeit sei er müde und matt geworden. Bei seinem Eintritt in die Klinik klagte er über Schwäche, Appetitlosigkeit und Kopfschmerzen.

[1]) Carl Beck, Röntgen Ray Diagnosis and Therapy, London Appleton 1904, Seite 425.

Aus dem Status ist hervorzuheben, dass in der rechten Achselhöhle ein etwa hühnereigrosses Drüsenpaket vorhanden ist, einzelne Drüsen liegen tiefer, andere oberflächlicher, auf Druck sind sie nicht schmerzhaft, auch in der rechten Fossa supraclavicularis fühlt man mehrere erbsen- bis bohnengrosse Drüsen, die z. T. ziemlich hart und auf Druck auch etwas schmerzhaft sind. In der linken fossa supraclavicularis sind 2—3 kaum erbsengrosse Drüsen, in der linken Achselhöhle 2 bohnengrosse, auf Druck etwas schmerzhafte Drüsen. Die Milz erscheint perkutorisch etwas vergrössert, nicht deutlich palpabel.

Blutbefund: Weder im frischen, noch im gefärbten Präparate irgend welche Veränderungen, Leucocytenzahl 7000, normale Erythrocytenzahl, normaler Haemoglobingehalt. Die Diagnose wird auf Pseudoleukaemie gestellt.

Der Kranke wird 570 Minuten lang mit Röntgenstrahlen behandelt; es trat leichte Pigmentierung der Haut auf. Das Drüsenpaket in der rechten Achselhöhle erweichte und wurde kleiner. Das Allgemeinbefinden besserte sich sehr.

Nach Mitteilung des behandelnden Arztes hätten sich die Drüsen noch mehr verkleinert, seien aber jetzt in der rechten Achselhöhle etwa wallnussgross, die der fossa supraclavicularis rechts seien etwa erbsengross. Der Milztumor sei völlig verschwunden.

II. Fall: „Lienale Pseudoleukaemie".

Seit etwa $1^1/_2$ Jahren kranker, 36 Jahre alte Arbeiter. Seine hauptsächlichsten Beschwerden sind Schmerzen im Leibe, besonders nach dem Essen, Appetitlosigkeit und allgemeine Schwäche.

Aus dem Befunde ist hervorzuheben, dass die Milz sehr stark vergrössert ist, sie erstreckt sich bis 2 Querfinger unter Nabelhöhe und ist auf Druck empfindlich. Leber ist nur wenig vergrössert.

Blutbefund; Erythrocyten 3 400 000
Leukocyten 4000
Hb. = 9,6 (Fleischl-Miescher).

Durch Röntgenbehandlung wurde das Allgemeinbefinden sehr gebessert. Dauer der Behandlung: 465 Minuten, Bestrahlung der Milzgegend.

An der Milz war zunächst keine Verkleinerung eingetreten. Etwa 8 Wochen später wurde bei erneuter Untersuchung eine erhebliche Verkleinerung festgestellt.

4. Fall von Levy-Dorn:

Levy-Dorn stellte als Seitenstück zu dem oben erwähnten Falle von Grawitz einen Mann mit pseudoleucaemischen Drüsentumoren vor, welche durch Röntgenbehandlung zum Schwinden gebracht worden sind.

5. Fall von Steinwand:

Der Beginn der Krankheit bei der 15jährigen Patientin lag fünf Jahre zurück. Es bestanden erhebliche Drüsenanschwellungen am Hals, in den Ober- und Unterschlüsselbeingruben, in den Achselhöhlen. Sehr schlechter Allgemeinzustand, der durch Gebrauch von Arsen noch schlechter wurde. Röntgenbestrahlung der Halsgegend steigerte zunächst die Schwäche und Hinfälligkeit, während der ersten Tage Temperatursteigerung über 40° C., die jedesmal nach der Bestrahlung, wenn auch geringer, auftrat. Zehn Sitzungen: wegen starker Verbrennung, die später Transplantation erforderte, musste ausgesetzt werden. Da auch nachher dauernd weitere Rückbildung der Drüsen statt hatte, Wiederholung nicht nötig, Arsen und Chinin wurde gegeben. Elf Monate nach Beginn der Behandlung völlige Gesundheit. Die früher geschwollenen Drüsen als kleine, harte Knoten fühlbar. — Strom wurde von Influenzmaschine genommen, mittelweiche Röhre benutzt in ca. 50 cm Abstand. Sitzungsdauer: 20 Minuten täglich.

III. Übersicht über die bisher bekannten Fälle über Röntgenbehandlung von „Anaemia splenica", Bantischer Krankheit, Mikuliczscher Krankheit, Lymphomatosis, Anaemie und Polycythaemie mit Milztumor."

1. Fall von Bozzolo, Behandlung von Bantischer Krankheit mit Röntgenbehandlung, Näheres war mir nicht zugänglich.

2. Guerra behandelte zwei Fälle von Bantischer Krankheit mit günstigem Erfolge.

3. Dinkler berichtet über günstige Beeinflussung „von idiopathischer Milzhyperplasie" durch Röntgenstrahlen, der Fall sei mehrere Monate nach Beendigung der Röntgenbehandlung unverändert gebessert geblieben.

4. Fittig zeigte Abbildungen eines mit Röntgenstrahlen erfolgreich behandelten Falles von symmetrischer Erkrankung der Parotis (Mikuliczscher Krankheit), ferner hat er auch eine sehr grosse Geschwulst vom malignen Lymphomen am Halse, nach zwei Bestrahlungen ohne Latenzstadium zurückgehen sehen.

5. Paul Krause behandelte einen Fall von sehr grossem Milztumor mit Albuminur, Cylindrurie, chronischer Bronchitis, chronischer Pneumonie beider Unterlappen. Es war klinisch nicht sicher zu entscheiden, ob es sich um Milztumor leucaemischen oder amyloiden Ursprungs handelte. Durch Röntgenbestrahlung (1200 Minuten) trat keine Verkleinerung des Milztumors auf; auch das Allgemeinbefinden wurde nicht erheblich gebessert. Im Urin traten während der Röntgenbehandlung auffallend viel Albumosen auf.

6. Paul Krause bestrahlte ferner einen Patienten mit einer grossen Struma mit Röntgenstrahlen, in beiden Seitenlappen konnte man deutliche Drüsenpakete abtasten; auch in beiden Fossae supraclaviculares und im Mediastinum waren Drüsenpakete vorhanden. Blutbefund ohne Besonderheiten. Durch die Röntgenbehandlung gingen die Lymphome sehr zurück (der Halsumfang wurde von $43^1/_2$ auf 39 cm verringert), das Allgemeinbefinden wurde bedeutend gebessert.

7. Bei dem neuerdings erst genauer bekannt gewordenen und studiertem Krankheitsbilde der „Polycythaemia mit Milztumor" hat Weber, Vaquez und Laubry keine bemerkenswerten Veränderungen im Blute während und nach der Röntgenbehandlung gefunden.

NB. Zum Schluss will ich noch bemerken, dass in der medizinischen Klinik in Breslau 2 Fälle von hochgradiger Anaemie mit Röntgenstrahlen behandelt worden sind; während in dem einen Falle zweifellos eine deletäre Wirkung auf das Blut dadurch ausgeübt wurde, so dass von einer weiteren Behandlung Abstand genommen werden musste, wurde in dem zweiten Falle durch Bestrahlung der Knochen anscheinend eine regere Blutneubildung verursacht. Die merkwürdige Beobachtung, dass in vielen Fällen von Leucaemie während der Röntgenbehandlung die Zahl der Erythrocyten und auch der Haemoglobingehalt und das spezifische Gewicht stieg, fordert ja direkt zu solchen Versuchen auf.

Aus der in den vorhergehenden Zeilen gegebenen Skizze geht hervor, dass man zur Zeit eine Einwirkung der Röntgenstrahlen auf folgende Brustkrankheiten versucht hat, nämlich auf:

1. Leucaemie, der bisher publizierten Fälle sind ca. 40.
2. Pseudoleucaemie, der bisher publizierten Fälle sind ca. 10; ferner einige Fälle von:
3. Anaemia splenica.
4. Bantischer Krankheit.
5. Lymphomatosis (maligna).
6. Anaemia gravis.
7. Mikuliczscher Krankheit.
8. Polycythaemia mit Milztumor.

Am besten bekannt und studiert ist zur Zeit die Röntgenbehandlung der Leucaemie.

Die bisher bekannt gewordenen Wirkungen lassen sich zwanglos in zwei grosse Gruppen einteilen, einerseits ist die subjektive Wirkung auf die Patienten eine recht auffällige, und soweit es die myelogene Leucaemie anbetrifft, anscheinend eine fast konstante: die subjektiven Beschwerden, wie Kopfschmerzen, Schwäche, Müdigkeit, Mattigkeit, Unlust zur Arbeit, Appetitlosigkeit liessen bei einem grossen Teil der Patienten nach, ja verschwanden vollständig, so dass ein Teil der Kranken wieder ihrer Beschäftigung nachgehen konnte. Die Fälle von lymphatischer Leucaemie sind wohl von dieser subjektiven Besserung, soweit bisher bekannt, auszunehmen. In den genauer beschriebenen Fällen wird ausdrücklich betont, dass das subjektive Befinden sich nicht in dem Masse gebessert hat, wie in den Fällen von myelogener Leucaemie, ja in einigen scheint direkt eine Verschlimmerung eingetreten zu sein.

Andererseits ist die Wirkung der Röntgentherapie bei Leucaemie eine sehr gut objektiv nachweisbare; hervorzuheben sind dabei folgende Punkte:

Zuerst **die Wirkung auf das Blut.**

Am bemerkenswertesten ist die Wirkung auf die Leucocyten: für die Dauer ist wohl während der Röntgenbehandlung nur in wenigen Fällen von Leucaemie eine Verminderung ausgeblieben. In den allermeisten Fällen war dieses Ereignis geradezu frappant, so dass man ohne Übertreibung sagen kann, wir kennen bisher kein Mittel, welches eine gleiche Wirkung zu erzielen imstande wäre.

Es ist ja allerdings durch klinische Beobachtung sicher gestellt, dass im Verlaufe eines Leucaemiefalles recht beträchtliche Schwankungen der Leucocytenmengen vorkommen, so wurde z. B. in der medizinischen Klinik zu Breslau durch 2 Jahre hindurch eine Patientin P. mit myelogener Leucaemie beobachtet, bei der die Leucocytenzahl unter Arsenbehandlung und Bettruhe von 360000 auf 4000 herunterging, mehrere Wochen so blieb, um plötzlich wieder auf die frühere Höhe hinaufzugehen (es wurden damals 2tägige Zählungen vorgenommen), kurz vor dem Tode trat wieder eine Verminderung auf.

Derartige Beobachtungen sind nicht gerade ein seltenes Vorkommnis. Doch bleibt dabei eins sehr bemerkenswert, wir haben bisher kein Mittel in der Hand gehabt, welches uns gestattete, die Verminderung der Leucocyten bei der Leucaemie mit Sicherheit zu erwirken, während, soweit bisher unsere Kenntnisse reichen, die Röntgenstrahlen dieses fast mit der Sicherheit des Experimentes bewirken.

Allerdings ist an dieser Stelle ausdrücklich darauf hinzuweisen, dass die leucaemische Blutbeschaffenheit auch bei niedriger, in normalen Grenzen sich haltender Leucocytenzahl durch histologische Blutuntersuchung in den Fällen, in welchen eine genaue mikroskopische Durchmusterung der Präparate stattfand, festgestellt werden konnte; es fanden sich im zirkulierenden Blute dieser Kranken stets pathologische Leucocytenformen (myelogene Leucocyten, reichlich Lymphocyten etc.) (Nur Hoffmann konnte einen normalen Befund erheben.) Auch dieser Befund kann in vereinzelten Fällen spontan auftreten. In dem oben erwähnten Falle P., ebenso wie in einem nur poliklinisch von mir einmal untersuchten Falle konnte durch gefärbte Präparate nachgewiesen werden, dass es sich um myelogene Leucaemie handelte trotz der in der normalen Grenze sich haltenden Leucocytenzahl. Deshalb ist die Forderung auszusprechen, dass stets in allen weiterhin publizierten Fällen von Leucaemie, die mit Röntgenstrahlen behandelt worden sind, auch eine genaue histologische Blutanalyse vorzunehmen ist, mit der Zählung der Leucocyten und Erythrocyten und der Verhältniszahl allein ist nicht viel anzufangen. In mustergültiger Weise liegen solche Untersuchungen von Joachim und Kurpjuweit, von Schenck und einigen anderen Autoren vor. Es scheint danach, als ob in einigen Fällen die Zahl der pathologischen Leucocyten prozentualisch geringer wird, als die der normalen Formen: in einem unserer Fälle war es sehr in die Augen springend.

Am intensivsten war die Wirkung auf die Myelocyten (bei der myelogenen Leucaemie) und auf die Lymphocyten (bei der Lymphocyten-Leucaemie). Diese beiden Leukocytenarten

gingen am schnellsten zurück, während die Verhältnisse der anderen pathologischen Formen nicht so klar liegen.

Das von Aubertin-Banchard angegebene Ansteigen der Leukocytenzahl sofort nach der Röntgenbestrahlung und die darauf erfolgende langsame Verminderung unter die vor der Bestrahlung vorhandenen Zahlen kann ich für einige von mir beobachtete Fälle nicht bestätigen.

Zu erwähnen ist noch, dass Grawitz anführt, dass die Leukocyten während und nach der Behandlung eine grössere Hinfälligkeit zeigten, indem sie in hyper- und hypotonischen Kochsalzlösungen schnell zerfielen: er schliesst deshalb auf die Einwirkung der Röntgenstrahlen auf das Blut selbst.

Eine zweite Einwirkung auf das Blut zeigen die Röntgenstrahlen insofern, als von den meisten Beobachtern angegeben wird, dass die Zahl der Erythrocyten zunimmt und in einem gewissen Verhältnis damit auch der Haemoglobingehalt und das spezifische Gewicht. Während bei der myelogenen Leucaemie diese Wirkung eine fast regelmässige zu sein scheint, sind bei der Lymphocyten-Leucaemie zweifellos Fälle beobachtet, bei denen diese wünschens- und erstrebenswerte Wirkung auf die Erythrocyten ausblieb.

Ich glaube, dass gerade diese Eigenschaft der Röntgenstrahlen die roten Blutkörperchen zu vermehren und den Haemoglobingehalt zu erhöhen (in meinen Fällen trat das nach einer genügenden Anzahl von Bestrahlungen stets ein), sehr dazu auffordern muss, in geeigneten Fällen von Anämie und speziell auch bei Chlorose therapeutische Versuche damit anzustellen.

Von ferneren Wirkungen der Röntgenstrahlen ist die **Verkleinerung** selbst **riesiger Milztumoren** zu nennen.

Auch hierbei will ich betonen, dass solche Verkleinerungen der Milz bei Leucaemie auch ohne Röntgenbehandlung beobachtet werden, speziell scheinen einige interkurrent zur Leucaemie dazukommende Infektionskrankheiten innerhalb von kurzer Zeit grosse Milzschwellungen zum Verschwinden bringen zu können, derartige Fälle sind von Eisenlohr (Virchows Archiv 1878), Heuk (Virchows Archiv 1879), Quincke (Referat in d. Münch. med. Wochenschrift 1890), Stintzing (ebenda), Müller (Deutches Archiv f. klin. Medizin 1891 u. 1892), Fröhlich (Wien. med. Wochenschrift 1896), Jacksch (Prag. med. Wochenschrift 1896), Korács (Wiener klin. Wochenschrift 1893), Kraus (Prag. med. Wochenschrift 1899), beschrieben worden.

Aber auch dieses Kleinerwerden resp. Verschwinden des Milztumors, welches nur meist ein intermittierendes war, war und blieb ein mehr zufälliges Ereignis — durch Röntgenbestrahlung dagegen wird in den allermeisten Fällen, welche lange genug behandelt wurden, eine Verkleinerung des Milztumors regelmässg erzielt.

Von einigen Autoren wird angegeben, dass dieselbe innerhalb der ersten Woche erfolgt; in der grösseren Anzahl der Fälle vergehen darüber mehrere Wochen, ja Monate. Das Kleinerwerden scheint teils sehr rasch eingetreten zu sein, teils aber wird ausdrücklich hervorgehoben, dass es nur langsam erfolgte.

Nur in einem Falle scheint der objektiv nachweisbaren Verkleinerung der Milz ein peritonitisches Reiben über der Milzgegend, welches mit Schmerzen verbunden war, längere Zeit vorhergegangen zu sein.

Völlig verschwundene Milztumoren können in kurzer Zeit wieder auftreten, in dem traurigen von Ahrens beschriebenen Falle kann eine grosse Überanstrengung dafür verantwortlich gemacht werden.

Dass aber Zurückgehen der Leukocytenzahl und Verschwinden resp. Kleinerwerden des Milztumors nicht gleichbedeutend ist mit „Heilung", beweisen diejenigen Fälle, welche beides aufwiesen und trotzdem ad exitum kamen. In dem von Ziegler und Krause untersuchten, konnte in der Milz kein anderer Befund erhoben werden, als wie er gewöhnlich bei Leucaemie vorkommt; Bilder, wie sie etwa den von Heineke im Tierexperimente erzeugten Milzveränderungen entsprächen, sind sicher nicht vorhanden gewesen.

Demnach ist es nicht angängig, bei therapeutischen Versuchen bei Leucaemie die Leukocytenzahl, oder das Kleinerwerden resp. Verschwinden des Milztumors zum Wertmesser des Erfolges zu machen.

Von ferneren Wirkungen der Röntgenstrahlen bei Leucaemie ist die **Gewichtszunahme** und der gute Appetit der Patienten eine sehr erwünschte, allerdings sind auch hier wiederum die Fälle von lymphatischer Leucaemie auszunehmen, bei diesen scheint die Gewichtszunahme nicht so regelmässig vorzukommen (Fall von Joachim und Kurpjuweit).

Nur wenig Beachtung haben bisher die Veränderungen des Stoffwechsels gefunden, welche durch Bestrahlung mit Röntgenstrahlen im Tierexperimente und vor allem beim Menschen entstehen. Es liegen nur Mitteilungen von Linser und Baermann bei normalen Menschen vor, bei Leucaemie haben Untersuchungen Joachim und Kurpjuweit (auf Harnsäure), Krause (auf Harnsäure und Purinbasen) angestellt.

Letztere Untersucher erhielten während der Periode des Zurückgehens der Leukocytenzahl und des Milztumors auffallend grosse Mengen von Harnsäure resp. von Harnsäure und Purinbasen. Eine definitive Aufklärung dieser Verhältnisse kann aber erst durch ausführliche, zu diesem Zwecke angestellte Stoffwechselversuche erbracht werden, wie sie z. Z. in der Breslauer mediz. Klinik im Gange sind. Wie andere und zuletzt noch Schmid[1]) durch Untersuchungen aus dem Laboratorium derselben Klinik nachwies, kommen ja grosse Schwankungen im Stoffwechsel der Leukämiker vor, so dass auch hier die vorläufigen Angaben mit Vorsicht zu verwerten sind.

Die Einwirkungen der Röntgenstrahlen auf pseudo-leukämische Drüsen und Milzschwellungen, über welche weniger Mitteilungen vorliegen, als über solche bei Leucaemie, scheinen unter denselben Bedingungen zustande zu kommen. In einzelnen, z. B. in den von Senn erwähnten, erfolgte prompt ein vollständiger Rückgang der Drüsen- und Milztumoren und eine Besserung, welche wohl mit Recht als zeitweilige „Heilung" angesprochen werden kann. Auch hier aber kommt häufig die Wirkung erst Wochen nachher; in einem unserer Fälle bildeten sich die Drüsen ca. erst 8 Wochen nach der ersten Bestrahlung zurück, um später langsam wieder zu wachsen, ähnlich verhält es sich mit dem Abschwellen der Milztumoren.

Es ist sehr begreiflich, dass nicht in allen Fällen, welche zur Pseudoleucaemie gerechnet werden, eine so erhebliche Besserung eintritt, zweifellos weil die vorliegenden anatomischen Prozesse bei der Pseudoleucaemie (Tuberkulose, Lues, Lymphomatosis) zu verschiedene sind. Nach unseren heutigen Erfahrungen ist nicht anzunehmen, dass tuberkulöse oder luetische Tumoren durch Bestrahlung mit Röntgenstrahlen sich zurückbilden werden, wohl aber solche, deren anatomisches Substrat Lymphome darstellen. Die experimentellen Versuche von Heineke sprechen durchaus für diese Anschauung.

Bei Splenomegalie sah von deutschen Autoren Dinkler einen Erfolg von der Röntgentherapie, mehrere italienische Autoren berichteten günstige Resultate durch Radiotherapie bei Bantischer Krankheit (Bozzolo, Guerra). Krause sah durch 5 wöchentliche Bestrahlung eines grossen Milztumors in einem in klinischer Hinsicht nicht absolut sicheren Falle von Anaemia splenica kein Zurückgehen der Milz. Auch hier wird man wohl in Zukunft durch genaue anatomische Untersuchungen der Milz solcher Krankheitsfälle zu eruieren haben, auf welches anatomisches Substrat die Röntgenstrahlen wirken und auf welches nicht.

Es ist nicht ausgeschlossen, dass wir gerade durch die Wirkung oder Nichtwirkung der Röntgenstrahlen auf Milztumoren ein Mittel in die Hand bekommen werden, um schon bei Lebzeiten mit Sicherheit auf die anatomische Grundlage der Milzvergrösserung schliessen zu können. Auch hier erscheint es mir höchst fraglich, dass sich Milztumoren, welche durch Amyloid-Degeneration, durch Stauung, bindegewebige Hyperplasie und ähnliche Prozesse entstehen, durch Röntgenstrahlen irgendwie werden beeinflussen lassen.

[1]) Schmid, Ein Beitrag zum Stoffwechsel bei der chronischen Leucaemie, Arch. f. klin. Medizin. Bd. 77. S. 506.

Der Erfolg, den Fittig bei der Mikuliczschen Erkrankung (= symmetrischer Erkrankung der Parotis, ev. auch der Glandul. submaxillaris und lacrymalis) mit der Radiotherapie erzielt hat, scheint mir in theoretischer Beziehung besonders interessant, als hierdurch eine Einwirkung der Röntgenstrahlen auf Drüsengewebe mit grosser Wahrscheinlichkeit bewiesen ist. Es dürfte sich empfehlen, im Tierexperimente den Nachweis zu führen, ob eine solche Wirkung auch auf andere Drüsen zustande kommt.

Was schliesslich die Erfolge der Radiotherapie bei Anaemien, spez. der perniciösen Anaemie anbetrifft, so ist nochmals auf die oben erwähnte Thatsache hinzuweisen, dass in den Leukaemiefällen fast von allen Untersuchern ein günstiger Einfluss auf die Zahl der Erythocyten, Haemoglobingehalt und spezifische Gewicht nicht zu erkennen ist. Wenn auch die Tierexperimente (Milchner und Mosse) und ein ungünstig verlaufener Fall Kramers nicht gerade zu sanguinischen Hoffnungen berechtigen, so ist ein praktischer Versuch damit durchaus angezeigt, da Krause in einem Falle von schwerer Anaemie Günstiges sah und die Analogie mit den Leukaemiefällen direkt dazu auffordert: man müsste in diesen Fällen in erster Linie ein Bestrahlung der langen Röhrenknochen vornehmen.

Ob die Röntgenstrahlen vorhandenes Fieber irgendwie stärker in schädlicher oder nützlicher Weise beinflussen, ist aus den vorliegenden Berichten nicht immer zu ersehen: in den meisten Fällen scheint es nicht so gewesen zu sein, sonst würden wohl Berichte darüber vorliegen: es würde auch mit eignen Beobachtungen übereinstimmen; in 2 Fällen sah ich allerdings, dass in den ersten Tagen der Röntgenbehandlung nach jeder Bestrahlung eine leichte Temperatursteigerung erfolgte, eine Beobachtung, welche übrigens schon von mehreren Radiotherapeuten gemacht worden ist; in einem Falle ging übereinstimmend mit der Beobachtung von Bozzolo das vorher bestehende Fieber dauernd zurück.

Ich schliesse hier der Besprechung der erwünschten Wirkungen, welche die Röntgenstrahlen auf die blutbildenden Organe ausüben, ein paar Notizen über die mehr oder minder unerwünschten Nebenwirkungen, welche dadurch veranlasst werden, an.

Von subjektiven Beschwerden bekamen einige Patienten, vor allem die ängstlichen und neurasthenischen, nach den ersten Bestrahlungen allgemeines Unbehagen, ja einige Male stärkere Kopfschmerzen und Schmerzen im Leibe, eine unserer Kranken hatte in der ersten Woche auch subjektiv starkes Reibegefühl über der Milzgegend, das Reiben wurde, wie oben erwähnt, auch objektiv festgestellt. Das in dem Fall von Stone erwähnte plötzliche Eintreten eines Schwächezustandes, welches nach wenigen Tagen den Tod zur Folge hatte, hängt sicher nicht mit der Röntgenbestrahlung zusammen.

Bryant und Crane-Brangor beobachteten nach der therapeutischen Bestrahlung „Erbrechen, Herzklopfen, auch äusserste Nervosität mit Herzklopfen"; wie weit dafür die Röntgenstrahlen zur Erklärung herangezogen werden dürfen, ist schwer zu entscheiden. Im allgemeinen sind jedenfalls derartige Beschwerden nicht beobachtet worden.

Ein besonderes Augenmerk ist auf die Veränderung der Haut zu richten. Eine Pigmentation derselben bleibt nach längerer Bestrahlung wohl in keinem Falle aus; subjektive Beschwerden sind damit nicht verbunden. Bei einem meiner Patienten schieferte die Haut leicht ab, eine Pityriasis versicolor kam, soweit die Bestrahlungszone reichte, allmählich zur Heilung. Unangenehmer für den Kranken und Arzt ist das Auftreten von Erythemen, welches recht häufig zur Beobachtung gekommen ist. Es tritt meist erst in der zweiten Woche nach Beginn der Röntgenbehandlung auf, verursacht der grössten Anzahl der Menschen ein leichtes Brennen. Es ist unter allen Umständen ein Fingerzeig, dass eine weitere Bestrahlung der betreffenden Hautpartie für 2—3 Wochen zu unterbleiben hat. Durch Einpudern und Bedecken der erkrankten Stelle mit dickem Bleiblech gelang es mir bisher stets, das Erythem zum Zurückgehen zu bringen. Leider haben einige Autoren von einer stärkeren Verbrennung der Haut zu berichten, welche zu Geschwürsbildung führte. In jedem Falle haben wir es hierbei mit einer sehr unangenehmen Nebenwirkung der Röntgenstrahlen auf die

Haut zu thun, welche auf das ernsteste auffordert, von jeder weiteren Bestrahlung der befallenen Hautpartie Abstand zu nehmen, bis eine vollständige Heilung erfolgt ist. Dass darüber unter Umständen Monate vergehen können, ist bekannt; ja, es gelingt vereinzelt nur, durch ausgedehnte Transplantation eine Restitutio ad integrum zu erzielen. Auch Haarausfall (Kopf, Bart, Achsel, Schamgegend) wurde beobachtet.

Ob die Darmstörungen spez. die Durchfälle, welche einige Patienten während der Röntgenbestrahlung bekommen, als Nebenwirkung desselben aufzufassen sind, lasse ich unentschieden. Heineke hatte bei seinen Tierversuchen wiederholt starke Durchfälle zu verzeichnen.

Andere Störungen, welche etwa durch unbeabsichtigte Beeinflussung innerer Organe durch Röntgenstrahlen entstehen, sind bisher nicht bekannt geworden. Die Mitteilungen von Birch-Hirschfeld[1]) über unangenehme schwere Verbrennung der Hornhaut und dem von ihm experimentell erbrachten Beweise, dass bei bestrahlten Kaninchen Nekrose der Ganglienzellen in der Retina und sekundäre Sehnervenatrophie zustande kommen, sollte alle Radiotherapeuten bestimmen, die Augen ihrer Kranken zu schützen.

Was das Technische der Röntgenbestrahlung bei Blutkrankheiten anbetrifft, so weise ich besonders auf folgende Punkte hin:

Die meisten Autoren verwandten mittelweiche, resp. harte Röntgenröhren. Leider fehlen meist exakte Angaben. Es dürfte sich empfehlen, um schwere Verbrennungen zu verhüten, sich nicht mit einer subjektiven Schätzung des Härtegrades einer Röhre zu begnügen, sondern in jedem Falle eine genaue Messung mittelst der Walterschen oder Benoistschen Skala vorzunehmen. Dass unter allen Umständen nur ein höherer Härtegrad einer Röhrenröhre zur Röntgenbehandlung innerer Organe in Betracht kommt, ist wohl jetzt fast allgemeine Ansicht der Radiotherapeuten. Weiche Röhren wirken in erster Linie auf die Haut und die dicht darunter liegenden Partien. Will man auf innere Organe einwirken, ohne die Hautpartien stärker zu beeinflussen, so stehen zwei Wege zur Verfügung, entweder man nimmt harte Röhren, welche eine starke Penetrationskraft haben, oder man filtriert nach der Angabe von Perthes die ungeeigneten Strahlen einer weicheren Röhre durch Staniolpapier ab. Es dürfte sich empfehlen, gewöhnlich den ersteren Weg einzuschlagen.

Das Holzknechtsche Chromoradiometer scheint bisher von keinem der Autoren, welche über Röntgenbehandlung der Leukaemie publizierten, angewendet worden zu sein: der allgemeinen Anschaffung des Instrumentes steht leider sein ziemlich hoher Preis im Wege.

Die Grösse des Induktors wird wohl kaum für die vorliegenden Zwecke irgendwie in Betracht kommen: es scheinen grosse und kleine Induktorien gebraucht worden zu sein, ebenso wurde mit verschiedenen Unterbrechern gearbeitet (Quecksilberstrahlenunterbrecher, elektrolytischer Unterbrecher).

Als Schutz der nicht den Röntgenstrahlen auszusetzenden Teile des Körpers werden meist dünne Bleiplatten oder Stanniolpapier verwendet.

Die Entfernung der Röntgenröhren von der bestrahlten Körperstelle schwankte nach Angabe der Untersucher zwischen 10—80 cm, eine Entfernung von 35—50 cm dürfte wohl am meisten angebracht sein.

Als Bestrahlungsort kommen zuerst die Milzgegend, ferner die langen Röhrenknochen und das Sternum in Betracht; nach Joachim und Kurpjuweit hatte die Bestrahlung der Lebergegend allein keine Einwirkung weder auf den Blutbefund, noch auf den Milztumor. Die Bestrahlung der Röhrenknochen allein (ohne die Milzgegend) hatte in einem Falle von Krause Erfolg mässigen Grades.

Die Dauer der Bestrahlung schwankte von mehreren Minuten bis $^1/_2$ Stunde und mehr in der einzelnen Sitzung. Es wurden 30—50 und mehr tägliche Bestrahlungen vorgenommen; die Belichtungszeit betrug in vielen Fällen durchschnittlich mehrere hundert, ja 1000 Minuten.

[1]) Münch. med. Wochenschrift 1904, Nr. 27. Monatshefte f. Augenheilkunde 1904.

Zum Schlusse will ich kurz die Anschauungen zusammenfassen, welche bisher darüber geäussert sind, auf welche Weise eigentlich die Röntgenstrahlen bei den Bluterkrankungen curativ wirken können.

Während die Einwirkung der Röntgenstrahlen auf die Haut schon 1896 erkannt und bald darauf auch therapeutisch verwendet wurde (Freund), verging lange Zeit, ehe eine Wirkung derselben auf innere Organe einwandsfrei nachgewiesen wurde. Bis ganz vor kurzer Zeit nahm man, durch tausendfältige Erfahrung berechtigt, an, dass innere Organe durch selbst langdauernde Bestrahlungen weder geschädigt, noch sonstwie verändert würden.

Von französischen Autoren (Oudin, Barthélemy, Durier) werden speziell häufig Herzklopfen, Angstgefühl, Herzdruck, Irregularität des Pulses, Verdauungsstörungen, Erbrechen, Durchfall auf Bestrahlung mit Röntgenstrahlen zurückgeführt; in der deutschen Litteratur sind solche Symptome nach Röntgenuntersuchungen nicht beschrieben worden, ebensowenig als die von französischer Seite beschriebene günstige Einwirkung der Röntgenstrahlen auf Lungentuberkulose, Pneumonie, tuberkulöse Peritonitis, Beschleunigung der Frakturheilung und anderes bestätigt werden konnte.

Von Tiefenwirkung der Röntgenstrahlen ist auch von einer Anzahl deutscher Autoren die analgisierende, bei tiefsitzenden Schmerzen der verschiedensten Art (Neuralgien, Schmerzen bei inoperablen Tumoren, schmerzhaften Gelenkleiden), anerkannt. Nach diesen Bemerkungen erscheint es nicht wunderbar, dass die Angaben Senns über Besserung resp. Heilung der Leucaemie grossen Zweifeln begegneten.

Senn selbst glaubt an eine parasitäre Wirkung der Röntgenstrahlen auf die uns aber nicht bekannten Erreger der Leucaemie; wenn man Anhänger der Löwitschen Protozöentheorie ist, klingt das ja sehr plausibel — doch bisher fehlt der wissenschaftliche, anerkannte Nachweis, dass die Leucaemie wirklich durch eine Protozöen- oder Bakterieninfektion verursacht ist — damit fällt auch die Sennsche Theorie.

Am besten experimentell begründet erscheint die Ansicht Heinekes, dass es sich bei der Wirkung der Röntgenstrahlen um eine „elektive" auf die Follikel der Milz, der Lymphdrüsen und des Darmes handelte. An der experimentell gesichteten Grundlage kann nach den Arbeiten Heinekes nicht mehr gezweifelt, für Mäuse, Meerschweinchen, Kaninchen, Hunde und Katzen ist es einwandsfrei von ihm nachgewiesen worden. Bestätigungen dieser Angaben werden hoffentlich von anderer Seite bald erfolgen; Joachim und Kurpjuweit geben allerdings an, dass sie bisher abweichende Resultate bei der Nachprüfung der Arbeiten Heinekes gehabt. Sehr wahrscheinlich liegt das aber an einer anderen Versuchsanordnung; die seinige hat Heineke erst in seiner letzten ausführlichen Arbeit mitgeteilt.

Immerhin würden Heinekes Befunde, selbst wenn sie für den Menschen einwandsfrei nachgewiesen würden, eine „Erklärung" für die Erfolge der Röntgentherapie nicht geben, sie würden bis zu einem gewissen Grade nur das Verständnis erleichtern, weshalb der Milztumor bei der Leucaemie zum Verschwinden kommt, vielleicht auch warum die Leucocytenzahl abnimmt. Auch die Versuche von Milchner und Mosse bringen uns nicht viel weiter.

Die Ansicht, dass eine direkte Wirkung auf das Blut stattfinde, speziell auf die zirkulierenden Leucocyten, dürfte nur wenige Anhänger finden. Grawitz stellte allerdings fest, dass während und nach der Bestrahlung die Leucocyten hinfälliger würden, indem sie in hypo- und hypertonischen Kochsalzlösungen schnell zerfallen.

Joachim und Kurpjuweit erhielten dagegen bei Bestrahlung von leucaemischem Blut im Reagenzglase (mit zugesetztem Blutegelextrakt, um die Gerinnung zu verhindern) kein Resultat, welches für eine direkte Einwirkung der Röntgenstrahlen auf das Blut sprechen könnte.

Ebensowenig kann begründet werden, dass im leucaemischen Blut kreisende Enzyme durch Röntgenstrahlen vernichtet und dadurch eine Besserung des Krankheitszustandes bewirkt würde.

Wie die klinische ist demnach auch die experimentelle und theoretische Seite der Röntgenbehandlung der Leucaemie und anderer Blutkrankungen weiterer Studien noch sehr bedürftig. Bei dem regen Interesse für dieses Gebiet wird es an Aufklärung nach der einen oder anderen Seite hin in der nächsten Zeit nicht fehlen. An alle Autoren, welche fernerhin über diesen Gegenstand publizieren, will ich aber zum Schluss die Bitte aussprechen, nicht zu aphoristisch gehaltene Mitteilungen zu liefern: eine genaue klinische Beobachtung, eine genaue wiederholte Blutuntersuchung, Angabe über das Technische der Bestrahlung und eine genügend lange Beobachtung der Fälle, eventuell recht ausführliche (makroskopische und mikroskopische) Untersuchung von Sektionsfällen thun uns dringend not. Es würde die Orientierung sehr erleichtern, wenn gerade „die Fortschritte auf dem Gebiete der Röntgenstrahlen" für ausführliche Publikationen häufiger benutzt würden, als es bisher geschah.

Litteratur.

Ahrens: Über einen Fall von Heilung einer schweren lienalen Leucaemie mit grossem Milztumor durch Röntgenstrahlen. Münch. med. Wochenschrift 1904, No. 24, S. 1054.

Aubertin-Banchard: Günstige Beeinflussung der Leucaemie durch Röntgenbehandlung. Presse médicale 1904, No. 7.

Bärmann u. Linser: Über die lokale und allgemeine Wirkung der Röntgenstrahlen. Münch. med. Wochenschrift 1903, No. 23, S. 994.

Bozzolo: Über die Wirkung der Röntgenstrahlen auf die Leucocyten produzierenden Organe. Mitteilung an die Turiner Königl. med. Akademie, Juli 1904. — Referat in d. Blättern für klinische Hydrotherapie 1904, No. 11, S. 260.

Brown: Leucaemia, symptomatically cured with X-ray. — Referat: Fortschritte auf d. Gebiete der Röntgenstrahlen. Bd. VII, S. 353.

Bryant and Crane Brangor: Two cases of spleno-medullary Leucaemia, treatment and recovery. Medical Record, 9. April 1904. (Nur einer von beiden Fällen wurde mit Röntgenstrahlen behandelt.)

Cahen: Ein Fall von Leucaemie mit Röntgenstrahlen behandelt. Münch. med. Wochenschrift 1904, S. 2138.

Capps and Smith: X-Strahlenbehandlung bei Leucaemie. Journ. of. americ. Assoc., No. 13. — Referat: Deutsche med. Wochenschrift 1904, No. 43. Litteraturbeilage S. 1588.

Colombo: Drei Fälle von Leucaemie, durch Röntgenstrahlen geheilt. 14. Kongress für innere Medizin in Rom. — Referat in d. Münch. med Wochenschrift 1905, No. 1, S. 53.

Dinkler-Aachen: Günstige Beeinflussung eines Falles von Milzhyperplasie durch Röntgenstrahlen. Diskussionsbemerkung. — Referat in d. Münch. med. Wochenschrift 1904, No. 50, S 2252.

Finch: A case of Hodgkin's disease treated by X-rays. New York medical Record 1904, May 14.

Fittig: Röntgenbehandlung eines Falles von symmetrischer Erkrankung der Parotis (Mikuliczscher Krankheit). Schlesische Gesellschaft für vaterländische Kultur. Sitzung v. 8. Juli 04. Allgemeine Med. Central-Zeitung 1904, No. 31.

Fried: Vorläufiges Ergebnis der Röntgenbehandlung zweier Leucaemiker. Münch. med. Wochenschrift 1904, No, 40.

Grawitz: Günstige Beeinflussung eines desolaten Leucaemiefalles durch Röntgenstrahlen. Berliner med, Gesellschaft. Sitzung v. 23. Nov. 1904. — Referat: Münchner med. Wochenschrift 1904, No. 48, S. 2162.

Guerra: Über die Wirkung der Röntgenstrahlen bei Leucaemie. Gazzetta degli ospedali 1904, No. 94. — Referat in d. Münch. med. Wochenschrift 1904, No. 50, S. 2246.

H. Heineke: Über Einwirkung der Röntgenstrahlen auf Tiere. Münch. med. Wochenschrift 1903, No. 48.

Heineke: Zur Kenntnis der Wirkung der Radiumstrahlen auf tierische Gewebe. Münch. med. Wochenschrift 1904, No. 31.

Heineke: Über die Einwirkung der Röntgenstrahlen auf innere Organe. Münch. med. Wochenschrift 1904, No. 18.

H. Heineke: Experimentelle Untersuchungen über die Einwirkung der Röntgenstrahlen auf innere Organe. Mitteilungen aus den Grenzgebieten der Medizin und Chirurgie. XIV. Band, I. und II. Heft, 1904.

Hynek: Günstige Beeinflussung eines Falles von perniciöser Anaemie durch Röntgenstrahlen. Böhmische Zeitschrift Sborink Klinicky, Bd. VI, Heft 1, 1904. — Referiert in der Arbeit von Milchner und Mosse. Berliner klin. Wochenschrift No. 49, 1904, S. 1268.

Joachim und Kurpjuweit: Über die Behandlung der Leucaemie mit Röntgenstrahlen. Deutsche med. Wochenschrift 1904, No. 49.

Aug. Hoffmann: Über therapeutische Beeinflussung der Leucaemie durch Röntgenstrahlen. Rheinisch-westphälische Gesellschaft f. innere Medizin und Nervenheilkunde, 4. Versammlung am 6. Nov. 1904. — Ausführliches Referat in d. Münch. med. Wochenschrift 1904, No. 50, S. 2251. Mit wertvollen Diskussionsbemerkungen von Schultz, Leick, Dinkler, Hochhaus, Kleinschmidt, Rumpf, Lenzmann.

Kleinschmidt-Elberfeld: Günstige Beeinflussung eines Falles von hochgradiger lienaler Leucaemie durch Röntgenstrahlen. Münch. med. Wochenschrift 1904, No. 50, S. 2252.

Paul Krause: Über therapeutische Versuche bei Kranken mit Leucaemie und Pseudoleucaemie durch Bestrahlung mit Röntgenstrahlen. Schlesische Gesellschaft für vaterländische Kultur, Sitzung v. 15. Juli 1904. Allgem. med. Centralzeitung 1904, No. 32.

Paul Krause: Über therapeutische Versuche bei Kranken mit Leucaemie und Pseudoleucaemie durch Bestrahlung mit Röntgenstrahlen. Verhandlung der 76. Versammlung deutscher Naturforscher und Arzte zu Breslau. — Referat: Münch. med. Wochenschrift 1904, No. 42, S. 1895.

Krone: Über die Einwirkung der Röntgenstrahlen auf innere Organe. Münch. med. Wochenschrift 1904, No. 21, S. 927.

Leick-Witten: Günstige Beeinflussung von einem Fall von lienaler Leucaemie durch Röntgenstrahlen. Diskussionsbemerkungen. Münch. med. Wochenschrift 1904, No. 50, S. 2252.

Levy-Dorn: Günstige Beeinflussung von pseudoleucaemischen Drüsentumoren durch Röntgenstrahlen. Berliner med. Gesellschaft. Sitzung v. 23. Nov. 1904. — Referat in d. Münch. med. Wochenschrift 1904, No. 48, S. 2162.

Milchner und Mosse: Zur Frage der Behandlung der Blutkrankheiten mit Röntgenstrahlen. Berliner klin. Wochenschrift 1904, No. 49.

Rhode: Ein Fall von Leucaemie, erfolgreich behandelt mit Röntgenstrahlen. Vortrag auf d. V. Nord. Kongress f. innere Medizin, August 1904. — Referat in d. Deutschen med. Wochenschrift 1904, No. 40. Vereinsbeilage S. 1488.

Rosenthal: Über die Erzeugung intensiver Röntgenstrahlen für therapeutische Zwecke. Münch. med. Wochenschrift 1904, No. 47.

Schaper: Experimentelle Untersuchungen über den Einfluss der Radiumstrahlen und der Radiumemanation auf embryonale und regenerative Entwicklungsvorgänge. Anatomischer Anzeiger XXV. Band 1904, S. 298.

Schenck, Über die Behandlung der Leueaemie durch Röntgenstrahlen. Münch. med. Wochenschrift 1904, No. 48, S 2135.

Schultze, Bonn: Behandlung eines Leucaemikers mit Röntgenstrahlen, bisher ohne Erfolg, wahrscheinlich weil zu weit fortgeschrittener Fall. Diskussionsbemerkung. Münchner med. Wochenschrift 1904, No. 50, S. 2252.

Senn: Case of spleno-medullary Leucaemia succesfully treated by the use of the Roentgen Rays. New York Medical Record 18. April, 22. Aug. 1903. — Referat: Fortschritte auf d. Gebiete der Röntgenstrahlen. Band VI, S. 273.

Soetbeer, Greifswald: (Günstige Beeinflussung eines Falles von myelogen. Leucaemie durch Röntgenstrahlen.) Diskussionsbemerkung. 76. Versammlung deutscher Naturforscher und Ärzte in Breslau 1904.

Steinwand: A case of pseudoleucaemia successfully treated with Y-rays. — Referat: Fortschritte auf dem Gebiete der Röntgenstrahlen. Bd. VII, S. 353.

Stone: Roentgen ray treatment of leucaemia. Journal of the American med. association Juli 1904. — Referat: Fortschritte auf d. Gebiete der Röntgenstrahlen. Bd. VIII, S. 62.

Schweinburg: Röntgenbehandlung der Leucaemie. Verhandlungen der 76. Versammlung deutscher Naturforscher und Ärzte zu Breslau. — Referat: Münch. med. Wochenschrift 1904, No. 42, S. 1895.

Unverricht stellte in der med. Gesellschaft zu Magdeburg einen durch Röntgenstrahlen behandelnden Fall von Leucaemie vor. Münch. med. Wochenschrift 1905, No. 1, S. 48.

Vaquez und Laubry, Paris: Société med. des Hôpitaux 22. Juli 1904. Citiert nach Schenck s. oben.

Park. Weber: Behandlung eines Falles von „Polycythaemia mit Milztumor" mit Röntgenstrahlen. Citiert nach Schenck s. oben.

Correspondenzen.[1])

Bemerkung zu der Arbeit von Dr. Philipp. Bd. VIII, Heft 2, S. 119.

Sie haben mich am Schluss Ihrer Arbeit „Die Röntgenbestrahlung der Hoden des Mannes" mit Unrecht citiert. Sie sagen dort: „. . . Schutzmassregeln von Albers-Schönberg, welche von Levy-Dorn (Münchener med. Woch., Dezember 1903) als übertrieben bezeichnet werden." Ich habe thatsächlich nicht in der Münchener, sondern Deutschen medizinischen Wochenschrift No. 49, 1903, die von Ihnen offenbar gemeinte Arbeit veröffentlicht. Ausserdem bin ich kein Gegner, sondern der älteste Befürworter energischer Schutzmassregeln des Untersuchers gegen Röntgenstrahlen, vgl. z. B. Verhandlungen des Chirurgenkongress 1898 . . .

Ihr Irrtum entstand wohl dadurch, dass ich die Angaben Albers-Schönbergs über die zulässigen Maximaldosen aus den in dem betreffenden Aufsatz bezeichneten Gründen als nicht glücklich gewählt beanstandete.

Falls Sie mit meiner Berichtigung einverstanden sind, bitte ich Sie, dieselbe den Fortschritten einsenden zu wollen. Levy-Dorn.

Druckfehler.

In Heft 2 des 8. Bandes ist die Arbeit von De la Camp aus den Physikalisch-Medizinischen Monatsheften unter ungenauer Überschrift referiert worden. Das Thema lautet „Das anatomische Substrat der sogenannten Hiluszeichnung im Röntgenbild."

Bücherbesprechungen.

Walter Guttmann. **Elektrizitätslehre für Mediziner,** 224 Seiten, 263 Abbildungen und zwei lithographische Tafeln. Verlag von Georg Thieme, Leipzig. Preis 4,80 M.

Die vorliegende Elektrizitätslehre ist nicht bloss für Mediziner, sondern auch von einem Mediziner geschrieben; und wenn es auch zunächst etwas ungewöhnlich erscheinen mag, dass ein derartiges physikalisches Gebiet von einem Mediziner und nicht von einem Physiker dargestellt wird, so spricht doch für dieses Unternehmen besonders der Umstand, dass der erstere die Bedürfnisse seiner Fachgenossen entschieden besser kennt als der letztere. Thatsächlich lässt denn auch schon das blosse Durchblättern des Buches erkennen, dass dasselbe sämtliche für den praktischen Arzt in Frage kommenden Teile der Elektrizitätslehre mit genügender Ausführlichkeit behandelt, wenn auch allerdings der Röntgenspecialist darin natürlich nicht mehr ganz auf seine Rechnung kommt.

Eine wichtige Frage ist nun aber in diesem Falle offenbar noch die, ob der Inhalt des Buches auch sachlich korrekt ist; und in dieser Beziehung kann nun der Referent demselben nur das beste Zeugnis ausstellen. Denn wenn auch ein durchgebildeter Physiker sich wohl hin und wieder noch etwas präziser ausgedrückt haben würde, so betrifft dies doch durchweg nur nebensächliche Punkte. Berücksichtigt man andererseits noch, dass die Darstellungsweise des Verf. kurz und klar und demgemäss der Inhalt des Werkes im Vergleich zu seiner Seitenzahl ein äusserst reichhaltiger ist, so muss man dasselbe unbedingt als eine höchst gelungene Leistung bezeichnen. Die Kapitelüberschriften des Buches lauten: I. Einige physikalische Grundbegriffe und ihre Masse. II. Elektrostatik. III. Der galvanische Strom und seine Gesetze. IV. Stromarbeit und Stromeffekt. Wärme- und chemische Wirkungen des elektrischen Stromes. V. Elektromagnetismus und Elektrodynamik. Induktionsströme. VI. Elektrische Maschinen und Transformatoren. Wechsel- und Drehströme. VII. Induktionsapparate. VIII. Röntgen- und Becquerelstrahlen. Teslaströme. (NB. Die letzteren wären wohl richtiger in einem der vorhergehenden Kapitel besprochen.) IX. Die Anwendung der Elektrizität in der Medizin. Walter, Hamburg.

J. H. Ziegler. **Die wahre Ursache der hellen Lichtstrahlung des Radiums.** Zürich 1905. Preis 1.50 M.

Verfasser will durch das vorliegende Buch das Rätsel der Radioaktivität „aufs einfachste und gründlichste" gelöst haben; dem Referenten ist es indessen nicht gelungen, aus den abenteuerlichen philosophisch-physikalischen Darlegungen desselben auch nur eine einzige nützliche Erkenntnis herauszuschälen. Walter, Hamburg.

[1]) Seitens der Redaktion der Fortschritte auf dem Gebiete der Röntgenstrahlen ist eine **Auskunftsstelle** für alle auf die Anwendung der Röntgenstrahlen sich beziehenden Angelegenheiten eingerichtet worden. Fragen medizinischer, physikalischer oder technischer Art werden beantwortet und, soweit dieselben von allgemeinem Interesse sind, unter dieser Rubrik publiziert. Alle Anfragen sind direkt an die Redaktion Dr. Albers-Schönberg, Klopstockstr. 10, Hamburg, zu richten.

Druck von Hesse & Becker in Leipzig.

Aus der chirurgischen Abteilung des Allg. Krankenhauses Hamburg-St. Georg.
(Oberarzt Dr. Wiesinger.)

Beitrag zur Lehre der Schenkelhalsbrüche jugendlicher und kindlicher Personen und ihrer Beziehungen zur Coxa vara.

Von

Dr. E. Siebs, Assistenzarzt.

(Hierzu Tafel XII und XIII.)

In seinem Aufsatze „über einen operierten und einen nicht operierten Fall von Coxa vara traumatica“ vertritt Sprengel(1) die Ansicht, dass diese Fälle häufiger sind, als man allgemein annimmt und glaubt, dass für eine grosse Anzahl von Fällen sogenannter reiner Coxa vara statica ein in der Anamnese übersehenes Trauma ätiologisch verantwortlich zu machen ist. In der That hat sich denn auch die Zahl der bis dahin bekannten Fälle von Schenkelhalsbrüchen jugendlicher Personen rasch vermehrt, indem Kredel(2), Rammstedt(3), Joachimsthal(4)(5), Stieda(6), Wagner(7), Pels-Lensden(8), Hoffa(9), Sudeck(10) und andere den bekannten neue Fälle hinzufügten. Wir wissen durch diese Arbeiten dank der vorgeschrittenen Röntgentechnik, dass wir mit der Diagnose der Coxa vara statica vorsichtig sein müssen. Dennoch ist die Bedeutung des Traumas für das Zustandekommen der Schenkelhalsbrüche jugendlicher Personen offenbar sehr verschieden, indem es in einer Anzahl von Fällen nur die Stellung eines den Schenkelhalsbruch auslösenden Momentes bei vorhandener Knochenweichheit zu haben scheint, während es in anderen als einzige Ursache hingestellt worden ist. Endlich auch sind bei Kindern Schenkelhalsbrüche bekannt geworden, wo das Trauma in der Anamnese vollkommen fehlte. Eine Einigung der Autoren über die Bedeutung des Trauma in der Ätiologie der Schenkelhalsbrüche jugendlicher Personen und Kinder ist bisher nicht erzielt. Neue kasuistische Beiträge zu dieser Frage zu liefern erscheint daher berechtigt.

In dem Allgemeinen Krankenhause Hamburg-St. Georg sind seit dem Jahre 1901 bis zum 1. Juli 1904 im ganzen sechs Fälle von Coxa vara zur Beobachtung gekommen, die nach Ätiologie, Grad der funktionellen Störung und Alter der Personen verschieden sind. Eine reine Coxa vara statica in dem Kocherschen(11) Sinne, d. h. eine allmählich durch die Berufsthätigkeit hervorgerufene, lediglich in der Nähe der Kopfepiphyse sich abspielende Verbiegung des Schenkelhalses einer in den Entwicklungsjahren stehenden Person, findet sich unter diesen Beobachtungen nicht. An der Hand von operativ gewonnenen Präparaten die Kenntnis der Anatomie der Coxa vara zu fördern, sind wir nicht in der Lage, da keiner unserer Fälle zur Resektion des Schenkelhalses geführt hat. Um so mehr Sorgfalt ist auf die gute Wiedergabe der gewonnenen Röntgenbilder verwendet worden; vermögen sie auch das anatomische Präparat für die Erkennung des feineren Knochenaufbaues nicht zu ersetzen, so lassen sie doch mit Sicherheit erkennen, ob ein Bruch vorliegt oder nicht und geben über den Grad und Sitz der Verbiegungen genauere Auskunft, als es das vom Schaft losgetrennte Schenkelhalspräparat kann. Das Röntgenbild ist nach einstimmigem Urteil aller Autoren bei der klinischen Untersuchung für die Differentialdiagnose ausschlaggebend.

Unsere Bilder sind alle mit Hilfe der bekannten Albers-Schönbergschen Kompressionsblende in Rückenlage der Patienten angefertigt, eine perspektivische Vereichnung ist daher auszuschliessen. Naturgemäss kann bei den Röntgenbildern nur der Grad der nach oben gerichteten Krümmung des Schenkelhalses, dagegen nicht die mit der Konvexität nach vorne gerichtete, von Kocher für charakteristisch gehaltene zur Geltung kommen, dazu ist entweder eine stereoskopische Aufnahme nötig oder eine Aufnahme in Beugung und Abduktionsstellung des Oberschenkels, wie es Lauenstein (12) für diese Verhältnisse mit Erfolg angewandt hat. Jedoch ist dazu eine gute Beweglichkeit der Hüfte Vorbedingung, die in vielen Fällen aufgehoben ist; auch ist es bei jugendlichen und kindlichen Personen meistens möglich, diese Verbiegung, falls sie ausgesprochen ist, unter dem Lg. Touparti deutlich als Höcker durchzutasten.

Die Bruchlinie liegt in allen unseren Fällen in oder dicht an der Epiphysenlinie und insofern haben die Bilder etwas Gleichförmiges, verschieden dagegen sind die Halsverhältnisse und die im Anschluss an die Fraktur aufgetretenen Veränderuugen, namentlich der Kopfkappe. Um diese schrittweise verfolgen zu können, sind die Fälle so angeordnet, dass die gleich nach der Verletzung zur Beobachtung gekommenen zuerst besprochen werden und dann die weiter zurückliegenden folgen.

Fall 1. E. Om., 14 Jahre, Arbeiters Tochter, Krankenhausaufnahme am 15. Dezember 1903.

Ist vor 14 Tagen auf ebener Erde ausgeglitten und auf die linke Seite gefallen. Hat sofort heftige Schmerzen in der linken Hüftgegend verspürt und mit dem linken Bein nicht mehr auftreten können. Schon einige Zeit vor dem Unfall hat sie Schmerzen in der linken Hüfte gehabt, wenn sie sich nach längerem Sitzen erhob. Hat mit $1^1/_2$ Jahren Laufen gelernt, soll keine englische Krankheit gehabt haben.

Befund: Blasses, grazil gebautes Mädchen mit gesunden inneren Organen. Keine Zeichen überstandener Rhachitis.

Der linke Oberschenkel ist in seinen oberen Partien geschwollen, die linke Inguinalfalte verstrichen. Das linke Bein liegt nach aussen rotiert der Unterlage flach auf, die linke Hüfte ist hochgezogen, das Bein erscheint verkürzt und adduziert. Der Trochanter major steht gut fingerbreit oberhalb der Roser-Nélatonschen Linie, Betasten der Gelenkgegend und des Trochanters ist schmerzhaft, die aktiven Bewegungen sind völlig aufgehoben, bei passiven erscheint die Hüftmuskulatur gespannt und geht die Hüfte mit. Die Temperatur ist subfebril.

Im Röntgenbilde wird die Diagnose auf frische Fract. colli femoris bestätigt.

Man sieht (Fig. 1, Tafel XII) eine deutliche Frakturlinie im Verlaufe der Epiphysenlinie. Das untere Bruchende der Kopfkappe steht nach unten hin über, sie ist um die sagittale Achse gedreht und der Schenkelhals und -Schaft nach oben verschoben. Durch die Drehung und Verschiebung der Kopfkappe hat diese das untere Drittel der Gelenkpfanne verlassen. Der Trochanter major reicht bis zum oberen Pfannenrande in die Höhe, er tritt in seiner ganzen Breite hervor und verdeckt den Ansatz des Halses an den Schaft, namentlich an der oberen Seite. Der Hals erscheint erheblich verkürzt. Diese Verkürzung ist bedingt teils durch die ihn verdeckenden Knochenbälkchen des Trochanter major, teils durch die bestehende erhebliche Aussenrotation, die sich aus dem starken Vorspringen des Trochanter minor erkennen lässt.

An der oberen Seite unseres Bildes fallen Halsbruchende und Kopfkappenrand in eine Linie. Das Bruchende des Halses stösst nirgends an den Pfannenrand. Überall am Oberschenkelknochen tritt die Struktur scharf hervor, es finden sich keine Herderkrankungen, der Schaft ist gerade und zeigt keine Andeutung rhachitischer Verkrümmung. Die Epiphysen der Trochanteren sind noch gut zu erkennen, ebenso die Nahtstelle der an der Pfanne zusammenstossenden Beckenknochen.

Wir haben also einen traumatisch entstandenen Schenkelhalsbruch vor uns, der in der Kopfepiphyse verläuft. Auffällig muss sofort das relativ leichte Trauma sein, das zur Fraktur geführt hat, und es erhebt sich die Frage, ob nicht bereits vor Einwirkung des Traumas ein Knochenprozess bestanden hat, der in der Epiphysenlinie und ihrer Nachbarschaft eine Stelle grösserer Nachgiebigkeit geschaffen hat, auf Grund deren dies leichte Trauma den Knochen

brechen konnte. Wir erinnern uns, dass bereits vor dem Unfall über Schmerzen geklagt wurde, die den Gedanken einer genuinen Knochenerkrankung wesentlich unterstützen. Hofmeister (14) hat wiederholt auf die Bedeutung dieses „prämonitorischen" Schmerzes vor Eintritt des „akuten Stadiums" der Coxa vara für diese Frage hingewiesen. Man sollte nun erwarten, dass bei dem Vorhandensein eines vor dem Trauma bereits bestehenden Knochenprozesses dieser auch eine durch die Last des Körpers bedingte Verbiegung hervorgerufen hätte. Wenn zu der Zeit, wo die Fraktur entsteht, im Röntgenbilde eine Halsverbiegung festzustellen ist, so ist man zu der Annahme genötigt, dass der Knochen schon vorher abnorm weich war, und namentlich dann besteht dieser Gedanke zu recht, wenn die Verbiegung weit lateral von dem frischen Bruche liegt. In der That macht nun der Hals auf dem Bilde Fig. 1 deutlich einen flachen Bogen in seinem Verlaufe, dem der Kopf in scharfer Knickung wie der Knopf einem römischen Krummstabe aufsitzt. Zur deutlichen Veranschaulichung der Verkrümmung habe ich die Konturen des ersten Bildes durchgepaust und hier skizziert, um die sich zum Teil deckenden Schatten des Schenkelhalses und Trochanter major von einander zu trennen.

Man könnte nun einwerfen, dass die Verkrümmung des Halses durch eine perspektivische Verzeichnung in der Aussenrotationsstellung des Beines hervorgerufen sei. Dass dem nicht so ist, lehrt die folgende, von dem Röntgenbild eines gesunden 14jährigen Knaben in Aussenrotationsstellung des Beines durchgepauste Skizze, wo der Hals in gerader Richtung schräg emporsteigt und im übrigen die gleiche Verkürzung des Halses und Deckung durch den Trochanter major statt hat.

Theoretisch ist wohl denkbar, dass ein verkrümmter Schenkelhals bei einer gewissen Rotationsstellung im Röntgenbilde als gerade erscheint, und es ist ohne Frage wichtig in den Fällen von Schenkelhalsfraktur bei jungen Personen, wo diese Verkrümmung nicht sichtbar ist, bei verschiedenen Rotationsstellungen zu röntgenen. Ganz ausgeschlossen erscheint es dagegen auch theoretisch, dass eine gerade Strecke vom Röntgenbilde als gekrümmt wiedergegeben wird. Ich komme in den nächsten Fällen noch einmal auf diesen Punkt zurück. Etwas anderes ist es, aus dem Röntgenbilde einen Rückschluss auf den Grad dieser Verkrümmung machen zu wollen. Derselbe muss bei der geringsten Veränderung der Rotation im Bilde genau so variieren wie die Länge des Schenkelhalses, die Steilheit, mit der er emporsteigt, und die Grösse des Schenkelhalswinkels. Lehrreich hierfür sind die Versuche Hofmeisters (13), der durch Schattenbilder eines normalen Oberschenkels die durch Verstellung der Lampe und Drehung des Knochens veränderte Projektion der Länge und des Neigungswinkels des Schenkelhalses zur Anschauung bringt. Aus diesen Experimenten hat sich ergeben, dass, je stärker die Aussenrotation ist, desto steiler der Schenkelhals ansteigt und desto kürzer er erscheint, dass dagegen seine normale Länge erst bei starker Innenrotation zutage tritt. Die Messung des Schenkelhalswinkels allein hat deshalb, auch wenn der Rotationsgrad mit in Rechnung gezogen wird, im Röntgenbilde für die wirkliche Grösse des Schenkelhalswinkels wenig Wert. Dasselbe gilt im Röntgenbilde für den Alsbergschen Richtungswinkel, d. h. den Winkel, der durch die mittlere Längsachse des Schaftes und die Richtung der Kopfepiphyse gebildet wird, obgleich dieser Winkel bei bestehender Drehung der Kopfkappe um die sagittale Achse in Fällen von Coxa vara stets verkleinert sein wird. Einen gewissen Anhaltspunkt für den Grad der Verkrümmung bei Coxa vara ergiebt dagegen die Differenz des Schenkelhalswinkels von dem Winkel, der von dem Schafte einerseits und Mitte der Kopfkappe und Trochanteren andererseits gebildet wird. Voraussetzung ist dabei natürlich, dass die Verbiegung nicht dicht am Trochanter liegt. Dieser Winkel ist in Skizze I (Seite 241) mit *d* bezeichnet, in Skizze II, die normale Verhältnisse abbildet, fällt er mit dem Schenkelhalswinkel zusammen.

Der Schenkelhalswinkel beträgt in unserem Falle 123°, der Winkel zwischen Schaft und Mitte der Kopfkappe und Trochanteren 110°. Der Alsbergsche Richtungswinkel 29°.

Eine ausserordentliche Ähnlichkeit hat dieser Fall mit den beiden von Sprengel (1) veröffentlichten, in denen auch vor dem Trauma bereits Schmerzen bestanden. Sprengel ist

jedoch geneigt, den neben dem Bruche bestehenden Halsveränderungen eine sekundäre Bedeutung beizumessen, die erst später durch den Bruch hervorgetreten sind, weil das durch Resektion gewonnene Präparat des einen Falles an der Verbiegungsstelle des Halses Apposition neugebildeten Knochens zeigte. Diese Apposition soll durch die veränderten statischen Verhältnisse bedingt sein.

Für unseren Fall erscheint es mir jedoch völlig ausgeschlossen, dass die Verbiegung des Schenkelhalses in den 14 Tagen entstanden ist, die zwischen Fall und Krankenhausaufnahme liegen, zumal das Mädchen während dieser Zeit bettlägerig gewesen ist. Wir haben im Gegensatze zu Sprengel anzunehmen, dass bereits zur Zeit des Traumas eine krankhafte Knochenweichheit des Schenkelhalses bestand.

Was den weiteren Verlauf des Krankheitsfalles betrifft, so hat die Behandlung mit Extensionsverbänden und monatelang durchgeführter mediko-mechanischer Nachbehandlung ein recht unbefriedigendes funktionelles Resultat ergeben; mit dem linken Oberschenkel können nur ganz geringfügige Bewegungen ausgeführt werden. Hochstand des Trochanter major um 2 cm; wenn die Kranke auf dem linken Bein steht, wird sie unsicher und senkt die gesunde Beckenseite (Trendelenburgsches Phänomen). Das Röntgenbild bietet dieselben Verhältnisse.

Fall 2. Fr. St., 15 Jahre alt, Ackerknecht. Aufgenommen am 1. November 1901.

Ist vor drei Wochen beim Kutschieren einer zweiräderigen Karre dadurch, dass die Pferde durchgingen, rücklings in die Karre gefallen. Hat sofort heftigen Schmerz in der rechten Hüfte verspürt, ist aber noch imstande gewesen, wenn auch unter Schmerzen, seiner Arbeit nachzugehen, bis er nach acht Tagen beim Gehen ausglitt und zu Boden fiel. Seit dieser Zeit waren die Schmerzen der rechten Hüfte so heftig, dass er das Bein nicht gebrauchen konnte.

Befund bei der Aufnahme: Gut entwickelter, gesunder Junge. Das rechte Bein wird adduziert nach aussen rotiert und leicht flektiert gehalten. Von der Spina ant. sup. bis zum inneren Knöchel gemessen ist dasselbe $1^1/_2$ cm kürzer als das linke, vom Trochanter major aus gemessen sind beide gleich lang. Der Trochanter steht ca. $1^1/_2$ cm oberhalb der Roser-Nélatonschen Linie und springt deutlich hervor. Aktive Bewegungen in der Hüfte sind aufgehoben, bei passiven geht das Becken mit. Druck auf die Hüftgegend ist schmerzhaft, Krepitation nicht festzustelllen.

Das Röntgenbild zeigt eine Schenkelhalsfraktur in der Epiphysenlinie.

Da der folgende Fall dem zweiten in der Krankengeschichte sowie dem Röntgenbilde ausserordentlich ähnlich ist, lasse ich ihn sofort folgen.

Fall 3. D. H., 15 Jahre alt, Laufbursche. Aufnahme am 15. Juni 1904.

Der Junge giebt an, gestern einen plötzlich auftretenden, heftigen Schmerz in der rechten Hüfte bekommen zu haben, als er sich vom Stuhl erheben wollte. Er konnte nicht aufstehen und musste ins Bett getragen werden. Nach wiederholten Fragen giebt er nachträglich an, vor einem halben Jahre eine etwa 50 Pfund schwere eiserne Kiste auf der rechten Schulter getragen zu haben. Während des Gehens auf ebener Erde hat er einen Stich in der rechten Hüfte bemerkt, der ihn zwang, die Kiste abzusetzen. Seitdem dauernd geringen Schmerz in der rechten Hüfte und leichtes Hinken. Ist niemals bettlägerig gewesen und hat seine Arbeit als Laufbursche verrichten können. Der Arzt, der ihn vor einem halben Jahre der Hüftschmerzen wegen untersucht hat, hat angeblich nichts Krankhaftes finden können. Will im letzten Jahre stark gewachsen sein, hat keine Infektionskrankheiten durchgemacht.

Befund bei der Aufnahme: 163 cm grosser, robuster Junge. Das rechte Bein ist in der Hüftgegend geschwollen, es liegt nach aussen rotiert flach der Unterlage auf und kann auf Verlangen nicht angehoben werden. Die rechte Hüfte ist hochgezogen, das Bein erscheint verkürzt und adduziert. Beim Versuch, passive Bewegungen mit dem rechten Beine auszuführen, geht die rechte Hüfte mit. Der Trochanter major steht 3 cm oberhalb der Roser-Nélatonschen Linie. Vom Trochanter bis zum inneren Knöchel gemessen, sind beide Linien 83 cm lang, von der Spina ant. sup. bis zum inneren Knöchel das rechte 86 cm, das linke 89.

In diesem wie dem Röntgenbilde von dem vorigen Patienten (Fig. 2 u. 3, Tafel XII) sehen wir einen Schenkelhalsbruch, der genau in der Epiphysenlinie, entsprechend dem ersten Bilde, verläuft, und die genauere Betrachtung zeigt eine in die Augen springende Übereinstimmung. Auch hier wieder Hochstand des Trochanter major, starkes Vorspringen des Trochanters minor

und perspektivische Verkürzung des Schenkelhalses, der teilweise durch den Trochanter major verdeckt ist. Die Kopfkappe ist nach unten gerutscht und eingerollt, so dass sie den unteren Bruchrand des Halses pilzhutförmig deckt; die Drehung der Kopfkappe ist in beiden Bildern nicht so ausgesprochen wie in dem ersten Falle. Im Falle 2 (Fig. 2) beträgt der Schenkelhalswinkel 130°, der zwischen Schenkelschaft, Mitte der Kopfkappe und Trochanteren 115°, der Alsbergsche Richtungswinkel 20°. Im Falle 3 (Fig. 3) betragen dieselben 140°, 113° und 15°. In beiden Fällen ist der Schaft gerade und zeigt sich überall tadellose Knochenstruktur. In beiden Bildern kehrt nun die in dem ersten Falle ausführlicher besprochene, bogenförmige, krummstabartige Verbiegung des Schenkelhalses lateral von der Epiphysenlinie wieder, die an der oberen wie unteren Halskontur gleich deutlich ist.

Wir haben in beiden Fällen zu erörtern, ob anzunehmen ist, dass die lateral von dem Epiphysenbruch befindliche Schenkelhalsverbiegung zur Zeit des Traumas schon bestanden hat oder nicht. Für den zweiten Fall ist die Annahme fraglos zu bejahen, denn wenn wir auch

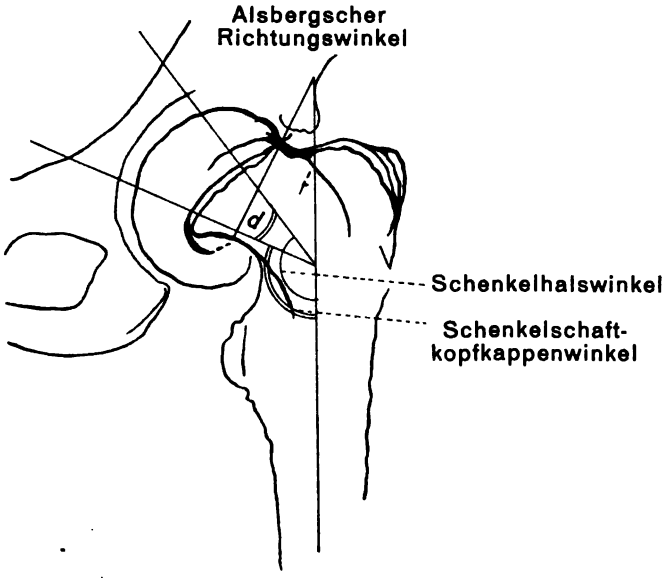

Skizze I.

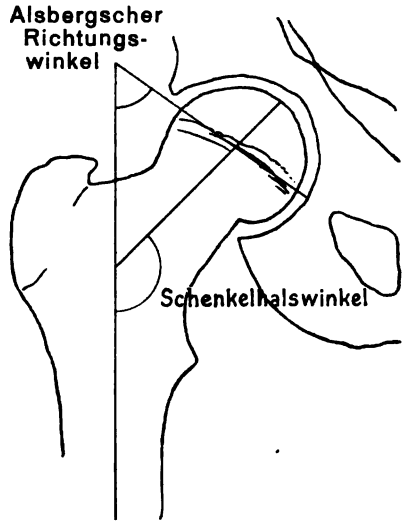

Skizze II.

zugeben, dass das erste, drei Wochen zurückliegende schwerere Trauma bereits den Bruch an der Epiphysenlinie gesetzt hat, und das zweite vielleicht nur die Verschiebung der Fragmentenden durch Einreissung des Periostes hervorgerufen hat[1]), so dürfte es, genau wie in der Besprechung des ersten Falles betont, für völlig ausgeschlossen gelten, dass diese Halsverbiegung im Verlaufe dieser drei Wochen bis zur Krankenhausaufnahme eingetreten ist, es muss sich vielmehr die Überzeugung aufdrängen, dass die beschriebene varische Schenkelhalsverbiegung bereits zur Zeit des ersten Traumas bestanden hat.

Etwas anders liegen die Verhältnisse in Fall 3. Hier liegt das erste Trauma, wenn man überhaupt von einem solchen sprechen will, ein halbes Jahr zurück, und der Junge hat während dieser Zeit gehinkt, es ist also wahrscheinlich, dass während dieser Zeit auch die Epiphysenlösung schon bestanden hat. Man könnte daher glauben, dass die Schenkelhalsverbiegung während dieser Zeit durch die veränderte Beanspruchung zustande gekommen sei.

Ob diese Annahme jedoch richtig ist, erscheint mir aus Erwägungen unwahrscheinlich, die ich anstellen will, wenn wir die beiden folgenden Fälle kennen gelernt haben.

---

[1]) Rammstedt hat experimentell an Leichen nachgewiesen, dass eine sofortige Verschiebung der Kopfepiphyse nicht stattfindet, wenn der feste Periostüberzug erhalten bleibt.

Um über die Lage der Kopfkappe und die etwaige Schenkelhalsverbiegung mit der Konkavität nach hinten ein Urteil zu gewinnen, habe ich den Schenkelhals der gesunden und kranken Seite unseres dritten Patienten einmal in extremer Innenrotation und einmal in extremer Aussenrotation bei flektiertem Knie im Röntgenbilde aufgenommen. Der Vergleich dieser Bilder erscheint mir wichtig und der Mitteilung wert. Diese Aufnahmen waren im ersten Falle wegen der auftretenden Ankylose im Hüftgelenk nicht mehr möglich, im zweiten Falle war mir der Patient nicht zugängig.

Betrachten wir zunächst die bei der Innenrotation aufgenommenen Bilder (Fig. 5 u. 6, Tafel XII), so ist vorweg zu bemerken, dass diese Innenrotation auf der kranken rechten Seite nicht so ausgiebig ausgefallen ist, wie auf der gesunden linken; das ist an dem stärkeren Hervortreten des Trochanter minor auf der rechten Seite ersichtlich (Fig. 5). Vor allen Dingen fallen zwei Umstände auf. Nämlich erstens ist die vorhin beschriebene Schenkelhalsverbiegung durch die Drehung des Halses fast ganz zum Verschwinden gebracht, und zweitens sehen wir keine Frakturlinie mehr, die durch die um ihre frontale Achse gedrehte Kopfkappe verdeckt wird. Dadurch erscheint auch der Hals in seiner Länge verkürzt, während er bei genauem Hinsehen durch seinen tieferen Schatten bis zu dem medialen Drittel der Kopfkappe verfolgbar ist (cf. Skizze III).

Auf der gesunden, linken Seite (Fig. 6) dagegen sehen wir einen schlank emporstrebenden, geraden langen Hals, eine fast horizontal bogenförmig verlaufende Kopfepiphyse und eine kalottenartige Kopfkonfiguration.

Das Bild der rechten Seite mahnt uns also zu grosser Vorsicht in der Beurteilung dieser Verhältnisse und liefert für unsere Betrachtung den exakten Beweis, dass wir aus einem

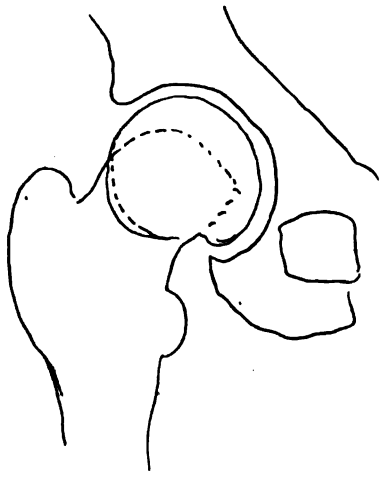

Skizze III.

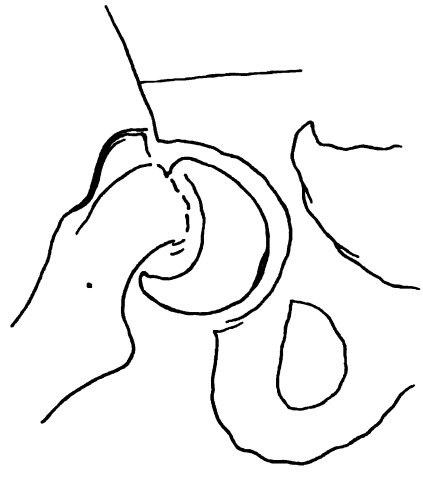

Skizze IV.

Bilde, das keine Frakturlinie am Schenkelhals zeigt, dieselbe nicht ausschliessen dürfen und dass eine Schenkelhalsverbiegung dennoch vorhanden sein kann, obwohl sie in diesem Bilde nicht sichtbar ist.

Ebenso lehrreich sind die bei extremer Aussenrotation und gebeugtem Knie gewonnenen Bilder. Der Unterschied der kranken von der gesunden Seite ist evident. Hier (Fig. 7) der fast in der Richtung des Schenkelschaftes gerade verlaufende, nach der Kopfkappe zu sich verbreiternde Hals, dem durch eine schmale, gewellte Epiphysenlinie getrennt die Kopfkappe aufsitzt, dort dagegen (Fig. 8) ein leicht konkav nach unten gebogener Hals, der gegen den von ihm abgebrochenen Kopf nach oben verschoben erscheint. Der oberen Halskontur sitzt ein konvexer Höcker auf, der auf der gesunden Seite fehlt (cf. Skizze IV). Die genaue Messung ergiebt auf beiden Seiten die gleiche Halslänge. Die in diesem Bilde hervortretende Verbiegung

des Schenkelhalses muss nach der Anordnung der Aufnahme die von Kocher(11) für die Coxa vara statica betonte, nach vorne konvex gerichtete Schenkelhalsverbiegung (vgl. Lauenstein)(12) zur Anschauung bringen. Ob der beschriebene, der konvexen Seite aufsitzende Knochenhöcker neugebildeter Knochen ist, halten wir für wahrscheinlich aber immerhin für nicht sicher erwiesen. Die Trochanteren sind auf beiden Bildern als kleine Zapfen am Grunde des Halses zu erkennen. Der Vergleich der Bilder der kranken Seite ergiebt, dass zwischen Hals- und Kopffragment eine knöcherne Verbindung nicht eingetreten und eine reelle Verkürzung des rechten Schenkelhalses sicher nicht besteht.

Fall 3 wird zur Zeit noch mit Streckverbänden behandelt. Fall 2 ist hier bis zum 4. Januar 1902 mit Streckverbänden und mediko-mechanischen Übungen behandelt worden. Bei der Entlassung steht in der Krankengeschichte notiert:

Es besteht noch eine Andeutung von Aussenrotation am rechten Bein, das um 2 cm kürzer ist als das linke, der Oberschenkel ist 2 cm dünner als der linke. Die Bewegungen sind aktiv sowie passiv deutlich nur im Sinne der Abduktion beschränkt, im übrigen als annähernd normal zu bezeichnen, und gelegentlich einer Nachuntersuchung zwecks Begutachtung $^1/_2$ Jahr später konnte das gleiche, auffallend gute funktionelle Resultat bestätigt werden.

Fall 4.[1]) H. N., Arbeiter, 18 Jahre alt.

Hat im Juli 1902 als Junge von 16 Jahren mit einem Mitarbeiter einen schweren Balken getragen. Der vorne gehende Genosse ist ausgerutscht und hat den Balken von der Schulter gleiten lassen. Dadurch hat N. einen heftigen Rückschlag auf seiner eignen rechten Schulter bekommen und einen starken Schmerz in der rechten Hüfte gespürt. N. hat noch acht Tage lang weiter gearbeitet, ist dann bis zum November 1902 bettlägerig gewesen und kommt im November 1902 wegen dauernder Hüftschmerzen ins Kranhenhaus. Hat mit zwei Jahren laufen gelernt, will angeblich englische Krankheit gehabt haben.

Zur Zeit besteht nun folgender Befund bei der Nachuntersuchung. Kräftig gebauter junger Mensch, Körpergrösse 1,58 m. Die Beine sind ungleich lang. Von der Spina ant. sup. bis zum inneren Knöchel gemessen ist das rechte 88, das linke 91 cm lang. Vom Trochanter major bis zum inneren Knöchel gemessen beiderseits 83 cm. Der Trochanter major tritt stark hervor und überragt die Roser-Nélatonsche Linie um 3 cm. Der rechte Oberschenkel ist durchgehends $2^1/_2$ cm dünner als der linke, die Umfangsmasse der Unterschenkel sind gleich. Das rechte Bein steht adduziert und nach aussen rotiert. Bei Bewegungen des rechten Beines geht die Hüfte mit, das Hüftgelenk ist so gut wie völlig versteift. Bei diesen Bewegungsversuchen tritt keine Spannung der Oberschenkelmuskulatur auf. Die Leistenbeuge ist an einer Stelle flach vorgewölbt, beim Betasten fühlt man hier unter dem Lg. inguinale einen walzenförmigen Vorsprung durch, der im ersten Augenblick als Schenkelkopf angesprochen werden könnte. Beim Stehen auf dem rechten Beine tritt keine Unsicherheit auf, das Becken bleibt in horizontaler Lage bestehen.

Das jetzt angefertigte Röntgenbild ergiebt nun folgenden interessanten Befund (Fig. 9, Tafel XIII). Der in der Gegend der Epiphysenlinie gebrochene Schenkelhals lehnt sich mit dem oberen Teil seiner Bruchfläche gegen den oberen Pfannenrand und die Beckenwand an und hat zu einer sporenartigen Knochenauflagerung auf dieselben geführt. Der untere Teil der Halsbruchfläche ist gegen die obere Hälfte der sich in der Pfanne befindlichen schalenartigen, dünnen Kopfkappe angestemmt; es bleibt im Bilde zweifelhaft, ob er mit ihr in knöcherne Verbindung getreten ist oder nicht. Die untere Hälfte der Kopfkappe, die nur noch in ihren Konturen angedeutet ist, überdacht die untere Halspartie pilzhutartig. Der Gelenkspalt ist in der unteren Hälfte verschwunden, in der oberen als schmaler, heller Saum angedeutet. Der Hals nimmt nach der Epiphyse hin an Breite zu, er erscheint unten länger als oben, es macht den Eindruck, als wenn oben ein Stück verloren gegangen ist. Trochanter major und minor bieten

[1]) Fall 4 und 5 sind von Herrn Dr. Bertlelsmann, früherem Sekundärarzt des Krankenhauses, auf der 77. Naturforscherversammlung in Kassel besprochen worden. Ich teile die Krankengeschichten hier deshalb nur soweit mit, als sie zur Beurteilung dieser Fälle und zum Verständnis der jetzt gewonnenen Röntgenbilder nötig sind.

dieselbe Stellung wie in den bisher besprochenen Bildern. Der Schenkelhalswinkel beträgt 121°, der Winkel zwischen Schenkelschaft einerseits und Mitte der Kopfkappe und beiden Trochanteren andererseits 109°, der Alsbergsche Richtungswinkel 32°.

Die bedeutende Atrophie der Kopfkappe sowie die Knochenwucherung am oberen Pfannenrande ergeben ohne weiteres, dass wir es mit einem schon lange bestehenden Schenkelhalsbruch zu thun haben, der eine weit ausgiebigere Verschiebung der Bruchenden erkennen lässt als alle bisher besprochenen Bilder. Was ausserdem in besonderem Masse bemerkenswert erscheint, ist der Umstand, dass eine bogenförmige Verkrümmung des Halses mit der Konkavität nach unten an dem Bilde nicht abzulesen ist. Dass diese Verbiegung damit auch in Wirklichkeit nicht besteht, kann allerdings nicht sicher behauptet werden, denn es ist, wie wir uns von der Betrachtung des letzten Bildes erinnern, denkbar, dass durch die vorhandene Rotationsstellung des Beines diese mögliche Verbiegung so verdeckt wird, dass sie auf dem Bilde als gerade Strecke erscheint. Wir können mithin den exakten Beweis nicht erbringen, dass der Schenkelhals lateral von dem Epiphysenbruch in gerader Richtung verläuft, sondern können es nur als höchst wahrscheinlich daraus schliessen, dass hier nach der ganzen Konfiguration der Trochanteren derselbe Rotationsgrad nach aussen besteht, wie bei den Bildern, in denen die fragliche Verkrümmung ausgesprochen vorhanden war (Fig. 1, 2 u. 3). Uns will daher scheinen, als ob eine Abknickung nur an der Stelle des Bruches vorliegt, nicht aber eine Verbiegung des Schenkelhalses lateral von ihm. Für die Beurteilung des Falles ist diese Annahme, wenn sie richtig ist, von wesentlicher Bedeutung, insofern, als in dem vorliegenden Falle dann eine rein traumatische Epiphysenlösung anzunehmen wäre, ohne vorhergehende Knochenweichheit. Wichtig für diese Deutung ist fraglos auch die Schwere des Traumas, das für das Zustandekommen einer Fraktur an einem gesunden Schenkelhals als durchaus äquivalent anzusehen ist; ich will aber auch nicht vergessen, noch einmal hervorzuheben, dass der Kranke als Kind Rhachitis gehabt hat und möglicherweise der Knochen doch kalkarm und brüchig geblieben ist, obgleich von der früheren Rhachitis andere Reste nicht mehr bestehen.

Was nun endlich die zunehmende Verbreiterung des Schenkelhalses nach dem Kopfe hin betrifft, so müssen wir es unentschieden lassen, ob dieselbe durch die Aussenrotation des Halses vorgetäuscht erscheint, oder ob sie durch sekundäre Knochenanlagerung wirklich zustande gekommen ist, ebenso ist aus dem Bilde auch nicht zu erweisen, ob die scheinbare Verkürzung des oberen Schenkelhalsrandes eine reelle ist, hervorgerufen durch den Druck des oberen Pfannenrandes, oder ob sie durch die Projektion verkürzt ist. Zu entscheiden ist diese Frage nur durch eine Röntgenaufnahme bei Innenrotation, die aber wegen der knöchernen Fixation des Gelenkes unausführbar ist.

N. wird durch seine steife Hüfte und das kürzere rechte Bein wenig bei seiner Arbeit belästigt, nur Bücken fällt ihm schwer, dagegen kann er Lasten tragen und den ganzen Tag über auf den Beinen sein.

Fall 5. M. G., Dienstmädchen, 18 Jahre alt.

Fiel mit 18 Jahren beim Sprung über einen grossen Graben mit der linken Hüfte auf einen Stein. Im ersten Augenblicke grosse Schmerzen, die sich aber bald wieder legten und nur ein dumpfes Gefühl zurückliessen. Erst nach $1^1/_2$ Jahren ging sie wegen erneuter Schmerzen zum Arzt, der ihr vier Wochen Bettruhe verordnet hat, wonach die Schmerzen vorübergingen. Nach weiteren $1^3/_4$ Jahren wieder heftigere Schmerzen, wiederum vier Wochen Bettruhe und Anlegung eines Gipsverbandes, da dieselben nicht nachliessen. Acht Wochen lang hat die Hüfte in Gips gelegen. Da die Beschwerden noch immer dieselben geblieben waren, Aufnahme ins Krankenhaus Hamburg St. Georg (1902). Die Diagnose ist hier auf einen rechtsseitigen Schenkelhalsbruch gestellt, der durch die damalige Röntgenaufnahme sichergestellt ist.

Jetzt ist folgender Befund zu erheben (1. Mai 1904):

1,61 m grosses, grobknöchiges, kräftiges Mädchen. Das linke Bein ist sichtbar kürzer, beim Stehen berührt nur der linke Fussballen den Boden, es steht auswärts rotiert, adduciert und liegt der Unterlage flach auf. Beugung und Abduktion nur in geringfügigem Grade ausführbar, darüber hinaus

geht die linke Hüfte mit, Rotation überhaupt nicht möglich. Der Trochanter steht 3 cm oberhalb der Roser-Nélatonschen Linie. Von der Spin. ant. sup. gemessen, ist das linke Bein 82, das rechte 85 cm lang. Vom Trochanter bis zum inneren Knöchel beiderseits 76 cm. Der linke Oberschenkel ist durchgehends 4 cm dünner als der rechte. Kann alle Arbeiten als Dienstmädchen verrichten. Will nur im Sitzen das linke Bein nicht beugen können, da es dann in der Hüfte strammt.

Das Röntgenbild (Fig. 10) zeichnet sich vor den bisher besprochenen dadurch aus, dass ein von dem Schenkelhals abgrenzbarer Kopf nicht mehr vorhanden ist. Der kurze, breite Hals hat an seiner oberen Kontur dicht vor dem oberen Pfannenrande einen winkelartigen Absatz. In die Pfanne hinein geht ein vom Hals untrennbarer, oben abgerundeter Zapfen, dessen untere Partie mit der Pfanne verwachsen ist. Auch an der unteren Seite macht der Hals vor dem unteren Pfannenrand einen Absatz, der mit dem an der oberen Seite Ähnlichkeit hat. Der untere Sporn erscheint dadurch zustande gekommen, dass ein leistenartiges Stück des Halses mit dem Kopfteil abgebrochen aber nicht völlig losgetrennt ist, denn über dieser schmalen Leiste findet sich eine Knochenlücke von ovaler Gestalt, deren Zustandekommen sonst nicht erklärt wäre. Eine Bruchlinie ist nicht mehr zu sehen, sie ist nach Analogie mit den früher gewonnenen Röntgenbildern an der Stelle verlaufen, wo der Hals sich absatzartig abknickt. Der Schenkelhalswinkel beträgt 110°, die anderen Winkel sind nicht zu messen.

Dies ist der zeitlich am weitesten zurückliegende Schenkelhalsbruch (5 Jahre) unserer Fälle, bei dem eine Wiedervereinigung des im einzelnen nicht mehr zu differenzierenden Kopfes mit dem Halse in winkeliger Abknickung stattgefunden hat. Wie bei dem vierten Falle bestehen auch in diesem Bilde sekundäre Gelenksveränderungen, die klinisch in der starken Bewegungsbeschränkung ihren Ausdruck finden.

Wenn wir uns den Schenkelhals lateral von dem Bruche ansehen, so haben wir analog dem Falle 4 festzustellen, dass derselbe in schräg aufsteigender Richtung völlig gerade verläuft, an der oberen Kontur findet sich nirgends auch nur die Andeutung eines bogenförmigen Verlaufes, die untere ist dadurch leicht geschwungen, dass die erwähnte Knochenleiste isoliert herabgedrückt ist. Auch in diesem Bilde haben wir eine Verbreiterung des Halses nach dem Kopfende hin festzustellen, genau wie bei dem vierten, die sich hier ohne weiteres durch die heruntergedrückte Knochenleiste erklärt.

Wenn wir nun die beschriebenen fünf Fälle miteinander vergleichen, so müssen wir sagen, dass sie zwar symptomatologisch so gut wie nichts Neues dem bereits Bekannten hinzufügen, dagegen scheinen sie mir die wiederholt ausgesprochene Hypothese, dass traumatische Epiphysenlösung und sogenannte Coxa vara traumatica verschiedene Dinge sind, zu bestätigen. Zwischen den Röntgenbildern unserer fünf Fälle haben wir einen durchgreifenden Unterschied konstatieren können. Die ersten drei gehören zusammen, sie zeigen ausser der traumatisch entstandenen Epiphysenlösung eine deutliche, bogenförmige Verkrümmung des Schenkelhalses. Diese Verkrümmung muss nach unseren Ausführungen in den beiden ersten Fällen bereits zur Zeit des Traumas bestanden haben, weil das Trauma erst zwei resp. drei Wochen zurücklag, als die Bilder gewonnen wurden und die Verkrümmung eine so ausgesprochen sichtbare ist, dass sie sich während dieser Zeit nicht ausgebildet haben kann. Etwas zweifelhaft wird das Urteil bei dem dritten Fall, der die deutlichste bogenförmige Verbiegung des Halses darbietet. Hier lag das (erste) Trauma $^1/_2$ Jahr zurück, daher ist es denkbar, dass sekundäre statische Verhältnisse die Verbiegung bedingt haben. Wahrscheinlich ist diese Möglichkeit jedoch nicht, weil wir dann auch in dem vierten und fünften Falle, wo die Traumen viel weiter vor der Aufnahme der Röntgenbilder zurücklagen — zwei resp. fünf Jahre —, dennoch von einer bogenförmigen Verbiegung des Schenkelhalses nicht die Rede sein kann. Im Gegensatze zu den drei ersten zeigen die beiden letzten Fälle nur an der Stelle des Bruches eine winklige Abknickung. Nach unserer Auffassung sind diese beiden Gruppen nicht gleichwertig und ätiologisch verschieden. Bei der ersten Gruppe haben wir einen verbogenen, varisch verkrümmten Schenkelhals vor uns, der bei der geringfügigsten Veranlassung an der

Epiphyse bricht, bei der zweiten haben wir dagegen einen geraden Schenkelhals, an dem ein mittelschweres Trauma einen Bruch an der Epiphyse setzt.

Dass zu dem Zustandekommen einer Epiphysenlösung. mit Coxa vara ein Trauma überhaupt nicht nötig ist, zeigt folgender sehr interessante Fall, der für sich allein besprochen zu werden verdient.

Fall 6. J. W. Sechsjähriges Mädchen. Aufnahme im April 1904.

Hat, als sie mit 1—1½ Jahren gehen lernte, allmählich einen wackelnden Gang bekommen, der mit dem dritten Lebensjahre ausgesprochen wurde. Das Kind ist in Schädellage geboren, soll keine Kinderkrankheiten, vor allem keine englische Krankheit gehabt haben. Es hat nie über Schmerzen in den Hüften geklagt und spielt den ganzen Tag umher. Ausser dem wackelnden Gang ist bei dem Kinde die Art des Sitzens aufgefallen, es sitzt am liebsten mit gekreuzt untergeschlagenen Füssen bei annähernd geschlossenen Knien. Ein Trauma wird bestimmt in Abrede gestellt. Das Kind hat keine Geschwister.

Befund: Das 1,13 m grosse Mädchen hat einen grazilen Körperbau, die Rippenknorpelenden sowie die Handgelenke zeigen keine Verdickungen. Wenn das Kind hingelegt wird, lassen die zusammengelegten Beine keinen Spalt zwischen sich. Es liegt mit hohlem Kreuze, das flach aufliegt, wenn die Beine in Knie und Hüften gebeugt werden. Die Hüften treten beiderseits stark hervor, die Trochanteren stehen beiderseits 1¾ bis 2 cm oberhalb der Roser-Nélatonschen Linie. Es besteht ein leichter Grad von Plattfuss ohne Fixation der Fussgelenke. Die gestreckten Beine können nur bis zu einem Abstand der Fersen von 43 cm auseinander gebracht werden. Beide Beine liegen leicht nach aussen rotiert der Unterlage auf. Auch Beugung und Innenrotation der Beine ist wesentlich gehemmt. Beim Stehen auf einem Bein Andeutung des Trendelenburgschen Phänomens, auf der rechten ausgesprochener als auf der linken. Bei Druck auf die Mitte der Glutualgegend werden Schmerzen geklagt. Wenn das Kind geht, sieht man mässiges aber deutlich ausgesprochenes Wackeln wie bei beiderseitiger Luxatio coxae congenita.

Die Diagnose wurde nach dieser Untersuchung auf beiderseitige Coxa vara gestellt

Die mit der Kompressionsblende gewonnenen Röntgenbilder zeigen rechts (Fig. 11) wie links (Fig. 12) sofort erkennbar einen Schenkelhalsbruch in der Gegend der Epiphysenlinie. Der Schenkelhalswinkel des mässig nach aussen gerollten Oberschenkels beträgt auf dem Bilde rechts 82, links 85°. Der Alsbergsche Richtungswinkel rechts 20, links 21°.

Betrachten wir zunächst das Bild der rechten Seite genauer, so sehen wir, dass die bedeutende Verbiegung im Sinne der Coxa vara ihren Krümmungsscheitel nicht an der Frakturstelle hat, sondern es macht den Eindruck, als ob der ganze Schenkelhals von der Trochanterengegend an herabgedrückt ist. Der Hals zieht von hier in schräger Richtung unter gleichzeitiger, schnabelartiger Verjüngung nach unten. Der medialen Schrägseite dieses Schnabels sitzt die an sich nur wenig gedrehte Kopfkappe an. Es ist nicht sicher zu entscheiden, ob der schnabelartige Fortsatz ein mit der Kopfkappe abgetrenntes Bruchstück des Schenkelhalses ist oder ob es mit diesem in fester Verbindung steht. Der Schatten des Halses ist oberhalb der Mitte der in die Länge ausgezogenen Epiphysenlinie weit intensiver als unterhalb, jedoch ist eine sichere Frakturlinie zwischen den beiden verschiedenen Schatten des Halses nicht zu erkennen. Auf dem Bilde der linken Seite (Fig. 12) dagegen sieht man deutlich die rechts vermutete, fast senkrecht verlaufende Frakturlinie am Kopfende des Halses, die sich oben an die Epiphysenlinie hält, unten aber dieselbe verlässt und einen Teil des Halses mit der Kopfkappe in Verbindung geblieben zeigt. Hier ist also sicher ein Teil des Halses mit der Kopfkappe zusammen abgerissen.

Beide Bilder zeigen normale Pfannenverhältnisse, scharfe Knochenstruktur, der in der Höhe des oberen Pfannenrandes stehende Trochanter major hat noch eine wohlerhaltene Epiphysenlinie. Eine rhachitische Verkrümmung findet sich am Oberschenkelknochen nicht.

Der Krankengeschichte nach haben wir einen Knochenprozess vor uns, der in die Erscheinung trat, als das Kind laufen lernte. Wir haben anzunehmen, dass die beschriebenen beiderseitigen Epiphysenlösungen bereits seit dieser Zeit bestehen. Ob sie der vorgeschrittenen Schenkelhalsverbiegung vorangegangen oder mit ihr gleichzeitig aufgetreten sind, ist natürlich

nicht zu sagen. Es ist genau so berechtigt anzunehmen, dass die nach dem Schenkelhalsbruche veränderten statischen Verhältnisse die Verbiegung des Halses bedingten, als zu glauben, dass derselbe Knochenprozess beide Erscheinungen gleichzeitig hervorrief. Der Fall hat mit den drei zuerst besprochenen Ähnlichkeit, insofern, als ausser der Epiphysenlösung eine Schenkelhalsverbiegung besteht, es fehlen aber die begleitenden Schmerzen und das Trauma. Der Scheitel der Halsverbiegung ferner liegt nicht in der Nähe des Bruches, sondern dicht am Trochanter. Die Erklärung für den verschiedenen Sitz dieser Verkrümmung dürfte darin zu suchen sein, dass bei dem noch wachsenden jugendlichen Schenkelhals diese fragliche Verbiegung um so näher dem Schafte liegen muss, je früher sie zeitlich einsetzt, wie das von verschiedenen Autoren bereits hervorgehoben worden ist (13) (15). Unsere Bilder von spontaner Epiphysenlösung bei einem Kinde gleichen einem von Joachimsthal(4) und einem von Kredel (2) veröffentlichten Fall wie ein Ei dem andern. In diesen beiden Fällen ist die Epiphysenlösung und Schenkelhalsverbiegung einseitig. Im Falle Joachimsthal handelt es sich um ein $5^1/_2$jähriges, gesundes Mädchen, das nach einem Sprung durch einen Reifen zu hinken angefangen hat; im Falle Kredel ist das Hinken im vierten Lebensjahre aufgetreten, ein Trauma ist hier nicht vorangegangen. Das Bild dieses letzten Falles lässt, wie unseres auf auf der linken Seite, eine senkrecht verlaufende Bruchlinie erkennen, das untere, mediale Halsstück ist mit der Kopfkappe zusammen abgerissen, während bei dem Falle Joachimsthal eine reine Epiphysenlösung vorhanden zu sein scheint. Kredel ist der Ansicht, dass auch in dem Falle Joachimsthal das leichte Trauma nur die Bedeutung eines auslösenden Moments bei bestehender Knochenweichheit haben könne und ist geneigt, in beiden Fällen die Rhachitis als Ursache für diese Knochenweichheit anzusprechen, weil in beiden Bildern rhachitische Knochenverkrümmungen der Schenkelschäfte bestehen. Diese sind in unserem Falle nicht vorhanden, auch hat die Untersuchung der unteren Femur- und Radiusepiphysen im Röntgenbilde keine Verbreiterung und Zackung der Epiphysenlinien ergeben.

Man könnte daher in unserem Falle meinen, die Coxa vara sei angeboren. Durch die Arbeiten von Albert(16) und Joachimsthal(17) kennen wir eine Coxa vara congenita, Bei diesen Fällen hat sich entweder eine angeborene Defektbildung oder Luxation eines Oberschenkels und sozusagen „funktionelle" Verbiegung des anderen Schenkelhalses gefunden oder es handelte sich auch um beiderseitige Schenkelhalsverbiegung aber ohne sichtbare Epiphysenlösung (Joachimsthal). Für unseren Fall muss eine spätere, nach der Geburt eingetretene Knochenweichheit der Schenkelhälse angenommen werden, wenn wir eine angeborene Deformität der Schenkelhälse ausschliessen können und bei der Geburt, wie mir bestimmt versichert worden ist, keine Gewaltwirkungen stattgefunden haben, die zu einer Fraktur hätten führen können. Ein endzündlicher Prozess kann wohl kaum in Frage kommen; von vornherein wäre dabei nur an Tuberkulose zu denken. Gegen diese spricht die Beiderseitigkeit, das Fehlen jeglicher Schmerzen und auch der Befund des Röntgenbildes. Einen instruktiven Vergleich für die Verschiedenheit der in Frage stehenden Art der Coxa vara mit einer Tuberkulose des Schenkelhalses, die zu einer spontanen Lösung der Kopfepiphyse geführt hat, giebt das Bild (Fig. 13, Tafel XIII), das von einem siebenjährigen Jungen herrührt, der, als das Bild gewonnen wurde, ein Jahr lang wegen Coxitis in Behandlung stand. Auf die klinische Seite dieses Falles gehe ich nicht weiter ein, sondern erwähne nur, dass die weiter fortgeführte Beobachtung das Bestehen eines tuberkulösen Schenkelhalsprozesses sehr wahrscheinlich gemacht hat. Der Unterschied zwischen den Röntgenbildern fällt sofort in die Augen. Die um die sagittale Achse nach unten gedrehte und nach unten verrutschte Kopfkappe sitzt hier wie abgebrochen einem kurzen, plumpen, lückenhaften Schenkelhals auf, dessen Begrenzung und Struktur unscharf und verwaschen ist. Der Hals erscheint durch den Krankheitsprozess aufgezehrt, der bereits auch auf den Trochanter major übergegriffen hat. Ganz anders in unseren Bildern von Epiphysenlösung, wo keine Einschmelzung von Gewebe, sondern nur Verschiebung der Bestandteile stattgefunden hat. Wir würden nach Zurückweisung der auseinandergesetzten Möglich-

keiten zu dem Schlusse kommen, dass es sich in unserem Falle dennoch um eine rhachitische Knochenweichheit handelt, die zur Epiphysenlösung und Schenkelhalsverkrümmung geführt hat, obwohl sonstige rhachitische Veränderungen an dem Mädchen nicht nachzuweisen sind. Durch eine sehr sorgfältige mikroskopische Untersuchung eines durch Resektion gewonnenen Präparates von Coxa vara durch Haedke (18) wissen wir, dass es eine sich im Schenkelhals lokalisierende Rhachitis giebt, für die das übrige Knochensystem nichts erkennen lässt. Es handelt sich in dieser Untersuchung um einen 17jährigen Knecht, der ohne Trauma mit Coxa vara erkrankt ist. An dem Schenkelhalspräparat ist der Kopf pilzhutförmig verzogen und dem kleinen Trochanter genähert. Die Epiphysenlinie ist mikroskopisch stark rhachitisch verändert, nur im unteren medialen Teile geradlinig, dann von dunkelroten Partien jungen Knochens unterbrochen, während kleinere und grössere Inseln von bläulichem Knorpelgewebe zu beiden Seiten besonders nach der Diaphyse hin liegengeblieben sind. Auch am Übergange des Epiphysenknorpels in die Diaphyse ist die Zone der säulenartigen Knorpelzellschichtung verbreitert und der Knorpel ohne Schichtung gewuchert, ferner finden sich maschenartige Einlagerungen osteoider Substanz in den Knorpel.

Wenn wir also der beschränkten, eigenartigen und offenbar seltenen Lokalisation wegen kein Bedenken zu tragen brauchen, Rhachitis in unserem letzten Falle anzunehmen, wie es auch Kredel in seinem Falle gethan hat, so haben wir eine weitere Stütze für diese Auffassung zunächst in dem Alter des Kindes, in dem der Prozess einsetzte. Ferner scheint mir aber auch das Röntgenbild zu dem Beweise beizutragen. Rhachitische Spontanfrakturen sitzen gerne an den Epiphysen und brechen ein Stückchen der Diaphyse mit ab. In Fig. 14, Tafel XIII ist eine solche Spontanfraktur an der unteren Femurepiphyse bei einem schwer rhachitischen Kinde abgebildet. Während die rhachitische Verkrümmung im unteren Drittel der Diaphyse sitzt, ist nicht hier, sondern an der Epiphyse eine (spontane) Fraktur eingetreten und ein Stückchen der Diaphyse mit abgerissen. Wieviel leichter wird eine Fraktur an dem mit seiner Achse schräg zu der Körperbelastung stehenden Schenkelhals eintreten können!

Ob die Annahme einer sogenannten Spätrhachitis auch für unsere ersten drei aufgeführten Fälle zu recht besteht, oder ob wir eine juvenile Osteomalacie (Kocher) vor uns haben, muss ich dahingestellt sein lassen. Es wäre zu gewagt, aus unseren Röntgenbildern daraufhin Schlüsse ziehen zu wollen, da beide Prozesse, wenn sie nicht sehr ausgesprochen sind im Röntgenbilde, nichts Charakteristisches haben. Als Beweis für diese letztere Behauptung ist in Fig. 15, Tafel XIII noch das Röntgenbild eines osteomalacischen Schenkelhalspräparates einer 60jährigen Frau abgebildet, wo eine Schenkelhalsverbiegung durch Einknickung dicht am Trochanter zustande gekommen ist. Das Bild zeigt eine tadellos erhaltene Knochenstruktur, eine Rarefizierung der Knochenbälkchen ist nicht sicher zu erkennen, und dennoch hat das mikroskopische Präparat nach der Untersuchung durch Herrn Prosektor Fr. Simmonds ausgesprochene osteomalacische Veränderungen ergeben.

Für Fall 4 und 5 haben wir zu beweisen versucht, dass das Röntgenbild nicht berechtigt, einen weichen Knochen anzunehmen, sondern durchaus dafür spricht, dass wir einen normalen oder wenigstens annähernd normalen Knochen vor uns haben.

Fassen wir das Ergebnis unserer Betrachtungen noch einmal kurz zusammen, so ergiebt sich etwa folgendes:

1. Eine Reihe von sogenannter Coxa vara traumatica bei jugendlichen Personen ist nichts anderes als eine Schenkelhalsepiphysenlösung auf Grund einer pathologischen Knochenweichheit des Schenkelhalses.

2. Für das Zustandekommen dieser Epiphysenlösung bildet ein leichtes Trauma oft die äussere Veranlassung. Die Epiphysenlösung kann aber auch spontan auftreten.

3. Die Knochenweichheit dokumentiert sich in einer schon zur Zeit des Traumas im Röntgenbilde nachweisbaren Schenkelhalsverbiegung.

4. Dass es Fälle reiner Coxa vara traumatica giebt, bestätigen die Fälle 4 und 5, bei denen sich eine Schenkelhalsverbiegung nicht nachweisen lässt, obwohl das Trauma bereits weit zurückliegt.

5. Der Epiphysenlösung mit Schenkelhalsverbiegung bei jugendlichen Personen entsprechend, kommt eine solche auch bei Kindern mit und ohne Trauma vor. Unser Fall (6) zeichnet sich vor dem bisher bekannten durch Doppelseitigkeit aus.

6. Die Röntgenbilder lassen für die der Knochenweichheit zugrunde liegenden Prozesse keine sicheren Schlüsse zu.

7. Für die Frage, ob bei der Coxa vara ein Epiphysenbruch und eine Halsverbiegung vorliegt, muss man in der Beurteilung des Röntgenbildes sehr vorsichtig sein und nach Möglichkeit Bilder in verschiedener Rotationsstellung des Beines anfertigen.

Litteratur.

1. Sprengel: Über einen operierten und einen nicht operierten Fall von Coxa vara traumatica. Verhandlungen der deutschen Gesellschaft für Chirurgie 1899.

2. Kredel: Über den Zusammenhang von Trauma, Epiphysenlösung und Coxa vara. Deutsche Zeitschrift für Chirurgie, Bd. 54.

3. Rammstedt: Über traumatische Lösung der Femurkopfepiphyse und ihre Folgeerscheinungen. Archiv für klin. Chirurgie, Bd. 61.

4. Joachimsthal: Über Coxa vara traumatica infantum. Archiv für klin. Chirurgie, Bd. 60.

5. Derselbe: Über Wesen und Behandlung der Coxa vara. Sammlung klin. Vorträge. Neue Folge. No. 215.

6. Stieda: Zur Coxa vara traumatica. Archiv für klin. Chirurgie, Bd. 63.

7. M. Wagner: Die Coxa vara, eine zusammenfassende Betrachtung über den heutigen Stand dieser Frage.

8. Pels-Leusden: Über die sogenannten Schenkelhalsfrakturen. Archiv für klin. Chirurgie, Bd. 66.

9. Hoffa: Über Schenkelhalsbrüche im kindlichen und jugendlichen Alter. Zeitschrift für orthopäd. Chirurgie, Bd. 8, 9 und 10.

10. Sudeck: Statische Schenkelhalsverbiegung nach Trauma (Coxa vara traumatica). Centralblatt für Chirurgie 1899.

11. Kocher: Zur Coxa vara. Deutsche Zeitschrift für Chirurgie, Bd. 38 und 40.

12. Lauenstein: Nachweis der Kocherschen Verbiegung des Schenkelhalses bei der Coxa vara durch Röntgenstrahlen. Fortschritte auf dem Gebiete der Röntgenstrahlen, Bd. IV, S. 61 und folgende.

13. Hofmeister: Zur Pathologie und Therapie der Coxa vara. Beiträge zur klin. Therapie, Bd. 21.

14. Hofmeister: Diskussion der Verhandlungen der deutschen Gesellschaft für Chirurgie 1899. S. 62 und 63.

15. Manz: Die Ursachen der statischen Schenkelhalsverbiegung. Beiträge zur klinischen Chirurgie, Bd. 28.

16. Albert: Zur Lehre von der sogenannten Coxa vara und valga.

17. Joachimsthal: Die angeborenen Verbildungen der unteren Extremität. Fortschritte auf dem Gebiete der Röntgenstrahlen. Ergänzungsband 8.

18. Haedke: Zur Ätiologie der Coxa vara. Deutsche Zeitschrift für Chirurgie, Bd. LXVI.

Zur Röntgenlokalisation okularer Fremdkörper.

Von

Dr. med. **S. Holth**, Augenarzt in Christiania.

(Hierzu Tafel XIV, Fig. 1—3.)

Seit Juli 1902 benutze ich folgendes Verfahren zur Röntgenlokalisation von Fremdkörpern im Auge oder Orbita.

Nach Einträufeln von Cocain (samt Adrenalin, wenn das Auge sehr hyperämisch ist) wird am oberen und unteren Ende des Vertikalmeridians durch die Pupille unmittelbar am

Limbus eine kleine Lokalisationsmarke mit einer einfachen Sutur in der Bindehaut befestigt. (Fig. 1.) Die Lokalisationsmarke (Fig. 2) ist ein kleiner plankonvexer bleierner Knopf von 2 mm Durchmesser, mit 2 Löchern versehen, die auf der konvexen Seite durch eine seichte Furche vereint sind, worin der dünne seidene Faden (Turner Nr. 0, am besten schwarz) versenkt liegt.

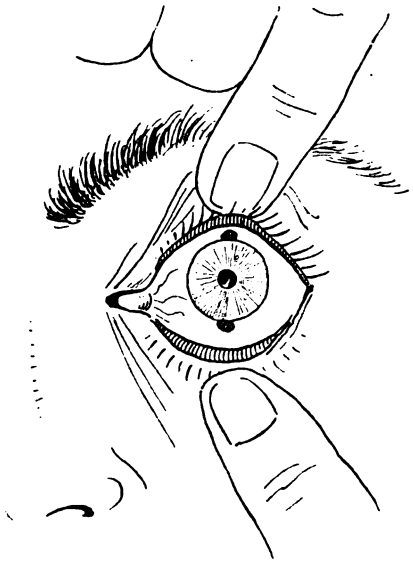

Fig. 1.

Der Patient setzt sich auf einen gewöhnlichen Stuhl, während ein in die Höhe verstellbares Lokalisationsstativ (Fig. 3) vor ihn in einer solchen Höhe gestellt wird, dass er das

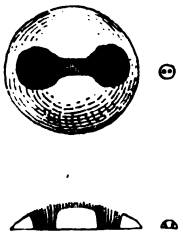

Fig. 2.

Kinn bequem auf der Kinnstütze ruhen lassen kann, die Schläfe der lädierten Seite gegen einen Rahmen gekehrt, worin eine photographische Platte (13×18 cm) angebracht ist. Eine Metallspatel, mit ein wenig steriler Gaze umwickelt, wird zwischen die Zahnreihen, die zubeissen, untergebracht, während das freie Ende der Spatel in einer Metallgabel festgeschraubt wird, die mit der Kinnstütze verbunden ist. Hierdurch wird die Unbeweglichkeit des Kopfes während der 2 notwendigen Expositionen gesichert. Die Unbeweglichkeit der Augen wird gesichert, indem der Patient mit dem unbeschädigten Auge ein kleines, 1 oder 2 m entferntes, in gleicher Höhe wie das Auge des Patienten angebrachtes weisses Objekt auf schwarzem Grund fixiert. Wenn das unverletzte Auge sehr amblyopisch ist, kann es eine Lichtflamme fixieren.

Fig. 3.
Lokalisationsstativ während der Exposition einer occipito-frontalen Platte vor dem rechten Auge.

Nun wird zuerst eine bitemporale Platte genommen, indem das Crookesrohr auf die Seite der gesunden Schläfe angebracht wird, so dass die Antikathode sich genau in der Höhe des Auges und ungefähr 40 cm von der photographischen Platte befindet, die gegen die Schläfe der lädierten Seite anliegt, dem Sagittalplane parallel. Nach geendeter Exposition kann die Platte entfernt werden, ohne dass der Patient seinen Kopf bewegt. Dann wird eine Platte (9×12 cm) vor das lädierte Auge gestellt, dem Frontalplan parallel; die Platte wird in eine mit Schrauben versehene Klammer fixiert und muss ein wenig schräg gegen die Nase auf der Seite des lädierten Auges anliegen (Fig. 3); hierdurch wird erreicht, dass das unverletzte

Auge noch sehen und dieselbe Fixation wie während der Exposition der sagittal gestellten Platte beibehalten kann. Die Crookesröhre wird nun hinter dem Kopf des Kranken mit der Antikathode in genau derselben Höhe wie während der ersten Exposition angebracht.

Auf beiden Platten zeigt sich nun der Schatten der beiden Bleimarken und eventuell des Fremdkörpers. Der Abstand wird direkt auf den Platten mittels eines Millimetermasses gemessen. Wegen der Entfernung zwischen den Bleimarken und den photographischen Platten sind die Dimensionen auf den letzteren ungefähr 10% vergrössert. Man kann also ohne Berechnung den Platz eines Fremdkörpers im Verhältnis zu 2 anatomisch wohl charakterisierten Punkten auf der Oberfläche des Auges bestimmen. Intraokuläre Fremdkörper in der vordersten Hälfte des Bulbus werden mit grösster Leichtigkeit genau lokalisiert. Sitzt der Fremdkörper nahe (vor oder hinter) der hinteren Bulbuswand wird es auch nicht schwer sein, seinen intra- oder extraokularen Platz zu bestimmen, vorausgesetzt, dass die Refraktion des lädierten Auges entweder schon bekannt ist oder bestimmt werden kann. Man geht davon aus, dass der axis antero-posterior des emmetropischen Auges 24 mm ist und nimmt an eine Verlängerung oder Verkürzung von 1 mm für 3 Dioptrien Refraktionsanomali. Gewöhnlich kann die Refraktion nicht bestimmt werden wegen intraokularen Blutens oder traumatischen Katarakts. Da aber Anisometropien von mehr als 3 Dioptrien sehr selten sind, kann man in der Regel annehmen, dass die Längenachse des verletzten Auges nicht mehr als höchstens 1 mm von der des unverletzten differiert. Wenn das unbeschädigte Auge emmetropisch ist, und die Masse auf den 2 Platten (nach Reduktion der Vergrösserung) ein Fremdkörper im Sagittalplan durch die Mitte der Pupille 20 mm hinter der Verbindungslinie zwischen den Schatten der 2 bleiernen Zeichen oder 23 mm hinter dem Zentrum der vordersten Hornhautfläche nachgewiesen haben, muss man annehmen, dass der Splitter intraokulär ist; sind die erwähnten Abstände 24 mm bez. 27 mm, hat der Splitter wahrscheinlich die hintere Wand des Auges perforiert.

Ist der Splitter dem Sagittalplan durch die Mitte der Pupille nasal oder temporal gelegen, werden die bezüglichen Masse kürzer sein.[1]) Ich habe eine Erleichterung in der Beurteilung des intra- oder extraokularen Sitzes in solchen Fällen gefunden, indem ich eine Metallkugel von 24 mm Durchmesser benutzt habe, auf welcher ein Ritz der Hornhautgrenze, der Pupille und der 2 Bleimarken gezeichnet ist. (Fig. 4.) Zur Kugel gehört ein Satz Metallringe, wovon der grösste einen 24 mm inwendigen Durchmesser hat und so zu dem Halbierungsplan der Kugel passt; die übrigen Ringe können auf die Kugel in jeden zweiten Millimeter tangentialer Entfernung gelegt werden (durch Strichelung in Fig. 4 angedeutet).

Fig. 4.

Überträgt man die Masse von der Platte innerhalb dieser Ringe, kann auch der Sitz lateral gelegener Fremdkörper mit so grosser Genauigkeit wie überhaupt möglich bestimmt werden.

Eine Schwierigkeit kann bei der Benutzung meiner 2 Lokalisationsmarken während occipito-frontaler Exposition gedacht werden: Ein Fremdkörper von weniger als 2 mm Durchmesser könnte hinter einer der Marken liegen. Der Schatten des Fremdkörpers würde dann nur auf der bitemporalen Platte erscheinen. Man muss in dem Falle die Expositionen noch einmal machen und die betreffende Marke im Limbus ein wenig lateral anbringen.

[1]) Anmerkung während der Korrektur. Ich habe eben einen Eisensplitter (2×1,5×1 mm) aus der Netzhaut eines emmetropischen Auges entfernt. Linse und übrigen Medien waren klar, den Sitz des Splitters konnte ich mit dem Augenspiegel genau bestimmen; eine knappe Papillenbreite nasal vom nasalen Rande der Papille. Ich schickte doch den Kranken mit den Bleimarken an Kollegen S. A. Heyerdahl: in der bitemporalen Platte (Tafel XIV, Fig. 2) war der Fremdkörperschatten 20 mm hinter der Vertikale durch das vordere Ende der zwei Bleimarkenschatten; in der occipito-frontalen Platte (Tafel XIV, Fig. 1) war der Fremdkörperschatten 4 mm nasal von der Vertikale durch die zwei Bleimarkenschatten entfernt. Die Entfernung zwischen diesen war in beiden Platten 18,5 mm; die Horizontale durch den Fremdkörperschatten halbierte in beiden Platten genau die Verbindungslinie zwischen den Bleimarkenschatten.

Ich will doch bemerken, dass ich bisher trotz vieler Fälle nicht nötig gehabt habe dies zu tun; denn der Schatten des Fremdkörpers ist immer entweder unmittelbar neben dem Schatten des Lokalisationszeichens oder auch als eine Verlängerung desselben erschienen.

Doch giebt es ein absolutes Hindernis gegen die Anwendung der occipito-frontalen Exposition: dass das nicht lädierte Auge so blind ist, dass es nicht einmal eine Lichtflamme fixieren kann.

Wenn das lädierte Auge die Lichtflamme sehen kann, muss man erst eine bitemporale Platte nehmen und dann noch eine, nachdem man die Antikathode, der Sagittalfront parallel, 6 bis 7 mm bewegt hat. Die Platten müssen dann stereoskopisch betrachtet werden, und der Sitz des Fremdkörpers muss nach Gutachten bestimmt werden. Die Stereoskopie ist eben nur eine Schätzung — keine Messung. Wenn in solchen Fällen auch nicht das lädierte Auge die Lichtflamme fixieren kann, ist Röntgenlokalisation eines intraokularen Fremdkörpers überhaupt nicht möglich; es wäre denn, wenn es gelingen könnte, das anästhesierte Auge während der Exposition mit 1 oder 2 Pinzetten zu fixieren.

Occipito-frontale Exposition bei intraokularen Fremdkörpern werden schon in den ersten Tagen der Röntgenphotographie versucht, aber wieder verlassen, nachdem Weiss und Klingelhöfer mitgeteilt hatten, dass sie hierdurch nur negative Ergebnisse bekommen hatten. Es ist indessen das Ganze nur eine technische Frage: die occipito-frontale Exposition muss 4 bis 6 Mal länger als die bitemporale sein, die mit den gegenwärtigen Crookesröhren und schnellen Platten nicht mehr als 10—15 Sekunden zu dauern braucht. Auf der occipito-frontalen Platte sieht man (Tafel XIV, Fig. 1) freilich trotz der besten Exposition nie so viele Einzelheiten des Knochenbaues des Kraniums als auf der bitemporalen Platte (Tafel XIV, Fig. 2 und 3); doch wird der Schatten der bleiernen Marken und der Fremdkörper auf dem Negative deutlich genug — wenn auch häufig nicht so deutlich, dass sie sich zur Kopierung und Reproduktion eignen;[1]) ich habe den Schatten von nur 0,5×1 mm grossen Splittern in der occipito-frontalen Platte gesehen ja mitunter im Schatten der Bleimarken die zwei feine Löcher.

Die Idee, die Lokalisationsmarken auf die Oberfläche des Auges selbst anzubringen — anstatt wie gewöhnlich am Orbitalrande und in der Schläfe — ist auch früher zur Anwendung gebracht. In der Diskussion zu Mackenzie Davidson's Vortrag auf dem IX. int. ophth. Kongress in Utrecht äusserte Mac Hardy,[2]) dass man einen Streifen Zinnfolie auf die Oberfläche des Auges fixieren könne. Cowl und Lehmann[3]) plazierten eine kleine Schale von Goldblech auf die Hornhaut und exponierten, ausser bitemporal, auch auf einer Platte zwischen den Zahnreihen des Patienten angebracht;[4]) eine occipito-frontale Exposition wird ja hier unmöglich. Webster Fox[5]) exponierte wie ich bitemporal und occipito-frontal und liess als Lokalisationsmarke einen Korb aus Metalldraht in der Form einer kleinen Prothese machen, die in den Konjunktivalsack angebracht wurde. Dieses Verfahren ist aber sehr schwerfällig, indem für jeden neuen Fall eine neue abgepasste Prothese aus Metalldraht gemacht werden muss, die trotz der best möglichen Form selbst von dem cocainisierten Auge sehr schlecht vertragen wird; dadurch wird die Fixation des gesunden Auges sehr beschwerlich. Meine Bleimarken werden wegen ihrer flachen plankonvexen Form und wegen des Sitzes im Limbus selbst nach Aufhören der Cocainanästhesie fast nicht empfunden. Meine erste Lokalisationsmarke (Juni 1902), ein feiner dem Limbus angepasster Metallring, wurde nicht so gut vertragen.

Ich habe im Laufe der Jahre viele der in der Litteratur empfohlenen Verfahren

[1]) In der letzten Zeit teilt mir Heyerdahl mit, dass die Resultate besser werden durch Anwendung einer Bleiblende zwischen Hinterkopf und Antikathode.

[2]) Compte rendu. Amsterdam. 1900. S. 123.

[3]) Centralblatt für Augenheilkunde. Oktober 1902.

[4]) Natürlich kann man auch eine solche Aufnahme unter Verwendung meiner Bleimarken machen.

[5]) Philadelphia Polyclinie. Januar 1902 (?)

zur Lokalisation intraokularer Fremdkörper versucht; mit den meisten können gute Erfolge erreicht werden.

Ich habe aber mit keinem Verfahren auch nur annähernd so sichere Erfolge erreicht wie mit demjenigen, das ich die letzten 2 Jahre benutzt habe.

Ausser sicherer Lokalisation vieler Fremdkörper in der Linse, im Glaskörper und Orbitalgewebe habe ich zu wiederholten Malen den Sitz des Splitters in der hinteren Wand des Augapfels diagnostizieren und, wenn von Eisen, durch Magnetoperation extrahieren können.

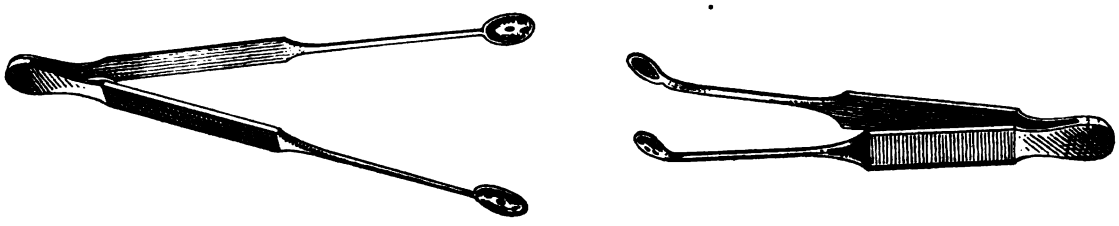

Fig. 5.

Zweimal habe ich durch Meridionalschnitt mit passenden Pinzetten mit fein durchlöcherten Blätten (Fig. 5) kupferne Splitter (Zündhütchenfragmente) aus dem Glaskörper extrahieren können; in beiden Fällen war es traumatischer Katarakt, so dass Lokalisation nur durch Röntgenphotographie möglich war.

Einen Fall: Eisensplitter in einem Processus ciliaris werde ich besonders erwähnen; der Splitter (1×1×2 mm) konnte im Verhältnis zur unteren Bleimarke so genau lokalisiert werden, dass ich gerade auf ihn einschneiden konnte; nach einem T-förmigen Schnitt durch Sclera plazierte ich die Spitze eines kräftigen Handmagnets auf Corpus ciliare, der sich mitten in der Wunde gipfelte; mit einer Schere aus gehärtetem Neusilber machte ich gerade unter der Spitze des Magnets einen Schnitt, worauf der Eisensplitter sofort herauskam.

Die Originalaufnahmen der Figuren Tafel XIV, 1, 2 und 3 verdanke ich Herrn Dr. S. A. Heyerdahl, Christiania.

Bleimarken (Fig. 1 und 2), Metallkugeln mit Metallringen (Fig. 4) und Fremdkörperpinzetten (Fig. 5) werden von Herrn Instrumentenmacher Gallus, Pileströdet 7, Christiania, verfertigt.

Das Lokalisationsstativ wird in Jacobsens elektrischer Werkstätte, Pileströdet 25, Christiania, fabriziert. (Preis 60 Kr. ohne den schweren Eisenfuss, den man am bequemsten in seinem Wohnorte herstellen lässt.)

Tafelerklärung.

Tafel XIV. Fig. 1. Occipito-frontale Exposition. Eisensplitter in der Netzhaut nasal eine knappe Papillenbreite vom nasalen Rande der Papille des linken emmetropischen Auges mit dem Augenspiegel zu sehen. (22jähriger Commis)

Fig. 2. Bitemporale Exposition von demselben Falle wie in Fig 1.

Fig. 3. Bitemporale Exposition. Eisensplitter im Orbitalfette etwas hinter der nasalen Hinterwand des doppelt perforierten fast emmetropischen rechten Auges und ein bisschen unterhalb der Horizontalebene durch die Pupillenmitte und Fovea centralis. (30jähriger Arbeiter.) Aus der Stellung der Bleimarkenschatten sieht man, dass der Blick stark gesenkt ist; trotz der Lage des Splitters im Orbitalfette sieht man doch, dass er mit dem Hinterwande des Auges nach oben gegangen ist: durch die Läsion ist die hintere Bulbuswunde mit der Wunde in der Capsula Tenoni verklebt. Die bitemporale Platte beim Blicke gerade hinaus und die occipito-frontale Platte waren zur Reproduktion weniger geeignet.

Der grosse Schatten zwischen den Zähnen unten rechts rührt von der Kopffixierspatel her.

Kleine und grosse Induktorien.

Von

Professor Dr. **Wertheim Salomonson** in Amsterdam.

Wer seinerzeit die Mitteilungen Dessauers und die Diskussion auf der Naturforscherversammlung über die günstigste Grösse des Induktors für Röntgenbetrieb gelesen hat, kann unmöglich die Sache als erledigt betrachten. Da auch Rosenthal vor kurzem zugeben konnte, dass mit kleinen Induktorien vorzügliche Resultate erzielt werden können, kann ich nicht umhin, einige Bemerkungen über diese Frage zu machen. Ich thue dies um so eher, als auch von Rosenthal die Induktorgrösse in den Hintergrund geschoben ist gegenüber der Leistungfähigkeit der Röhren. Obgleich ich die Mitteilung Rosenthals als vollständig zutreffend bezeichnen möchte, glaube ich doch, dass noch immer einige Punkte mehr berücksichtigt werden sollen, als dies bis jetzt geschehen ist. Wenn ich im weiteren diese Frage erörtere, so ist dabei ausdrücklich vorausgesetzt, dass die Röhrenfrage dabei gänzlich ausser Acht gelassen ist, und zwar absichtlich, um keine Komplikationen herbeizuführen.

Die ursprüngliche Frage ist von Dessauer richtig gestellt worden. Er ist der Meinung, dass die erheblich grösseren Kosten, welche die Anschaffung eines grossen Induktors mit sich bringt, nicht gleichen Schritt halten mit den geringen Vorteilen, die dadurch geboten werden. Er meint, ein kleiner Induktor leiste praktisch dasselbe, was mit einem grossen Induktor erreicht werden könne.

Man hat Dessauer hierüber sehr hart begegnet, wobei einige unphysikalische Äusserungen eine nur zu günstige Gelegenheit boten. Man hat mit dem Spreu auch das Korn verschüttet.

Es sei mir vergönnt, der Sache näherzutreten.

Am einfachsten betrachten wir zuerst den Induktor als Transformator und prüfen daran die Erfahrungen, die die Technik mit ihren Transformatoren gemacht hat. Gegen dieses Verfahren werden wohl keine schwerwiegenden Bedenken erhoben werden.

Als Beispiel führe ich zwei Induktorien von Max Kohl an; der erste in der Grösse 7, für 30 cm Funkenlänge mit dem Motorunterbrecher und 33—35 für Wehneltbetrieb; der andere, Grösse 11, ist normiert für 50 resp. 55 cm Funkenlänge, er giebt indessen mit Leichtigkeit etwas mehr als 60 cm lange Funken. Beide Instrumente sind schon seit einigen Jahren in regelmässigem Betrieb.

Vergleichen wir die Dimensionen des kleinen Induktors mit denjenigen des grossen, so zeigt es sich, dass sämtliche lineären Dimensionen etwa im Verhältnis von 4:7 stehen. Dies gilt für die äussern Dimensionen, aber auch für die Länge und Durchmesser des Eisenkerns. Auch die Windungszahl ist etwa in dem nämlichen Verhältnis vergrössert. Wenn wir aus diesen Dimensionsverhältnissen das Leistungsverhältnis berechnen nach den Grundsätzen der Elektrotechnik, dann dürfen wir erwarten, dass die Leistung des grösseren Induktors eine $\left(\frac{7}{4}\right)^5 =$ etwa 16fach grösser sein muss. Da die Windungszahl $\frac{7}{4}$fach grösser ist, werden der primäre und sekundäre Induktionskoefficient jeder $\frac{7^2}{4^2}$fach grösser. Da der Umfang jeder einzelnen Windung $\frac{7}{4}$fach vergrössert ist, bedingt dies auch noch eine Vergrösserung dieser Koefficienten um das $\left(\frac{7}{4}\right)^3$fache. Die Gesamtinduktion wird also $\left(\frac{7}{4}\right)^4$fach vergrössert. Wird endlich in Betracht genommen, dass bei dem vergrösserten Drahtdurchmesser auch die relative primäre Belastung um das $\frac{7}{4}$fache grösser sein darf, ohne dass dabei der relative Wärmeverlust pro

Gewichtseinheit Kupfer zunimmt, so folgt hieraus, dass der grössere Induktor eigentlich eine etwa 16fach grössere Leistung ergeben sollte.[1])

Diese Zahl ist zwar ein unerreichbares theoretisches Maximum, und zwar selbst nur bei Transformatoren mit geschlossenem Eisenkreis. Bei dem Induktor mit offenem Eisenkreis ist diese Zahl unbedingt viel zu gross. Wären z. B. die Induktionskoefficienten der primären und sekundären Spirale L_{I} und L_{II}, dann wäre der mutuelle Induktionskoefficient $M = k\sqrt{L_{\text{I}}\,L_{\text{II}}}$, wobei k eine Konstruktionskonstante ist, die immer kleiner ist als 1. Während bei industriellen Transformatoren mit geschlossenem Eisenkreis von demselben Typus, jedoch verschiedener Grösse, dieses K wirklich ziemlich konstant ist bei einer bestimmten Stromintensität und folglich auch magnetischer Sättigung, trifft dies bei offenen Transformatoren nicht mehr zu. Hier wächst die magnetische Streuung bei Vergrösserung des Instruments. Ausserdem wird bei dem Induktor mehr Raum eingenommen vom Isoliermaterial. Bei einer rohen Bestimmung dieser k für meine beiden Induktorien fand ich etwa 0,36 und 0,24, wobei die kleinere Zahl zu dem grösseren Induktor gehörte.[2]) Auf Grund dieser Zahlen dürfen wir erwarten, dass die Leistung der beiden Induktorien sich verhält wie 1 zu $\left(\frac{7}{4}\right)^5 \times \left(\frac{24}{36}\right)^4 = 1 : 3 \cdot 3$.

Was lehrt die Erfahrung über die Leistung dieser Induktorien? Eine direkte Messung der sekundären Leistung ist bis jetzt nicht gut ausführbar. Wir kennen aber die Zahl der in der primären Spirale verbrauchten Watts. Der kleine Apparat lässt sich gerade noch belasten mit 16 Ampère bei 110 Volts, wobei auch die maximale Leistung erreicht sein dürfte. Den grossen Apparat habe ich bis jetzt noch nicht bei voller Belastung benützen können: in Betracht obiger Zahlen, darf eine Leistung von $1 \cdot 76 \times 3 \cdot 3 = 5 \cdot 8$ Kilowatt erwartet werden: ich zweifle keinen Augenblick, dass der grosse Induktor thatsächlich für eine kurze Zeit eine so grosse Belastung verträgt. Für den regelmässigen Gebrauch scheint es mir aber nicht geraten, für das kleine Induktorium über 1 Kilowatt, für das grosse über $3 \cdot 3$ Kilowatt zu setzen. Ich betrachte diese Zahlen als die maximale, in normalem, wenn auch einigermassen angestrengterem Betriebe, zulässige Belastung, und nehme also an, dass der kleine Induktor ein Transformator von 1 Kilowatt, der grosse von $3 \cdot 3$ Kilowatt darstellt.

Wie ist es jetzt mit dem täglichen Gebrauch dieser beiden Induktorien? Während wir dabei das kleinere bei nur einigermassen schwierigen Aufnahmen ad maximum belasten, wird das grosse Induktorium nie ad maximum belastet. Es besteht keine Röntgenröhre, die dies überleben würde. Wir stellen uns meistens zufrieden mit einer Belastung von beinahe 1 Kilowatt, wobei eine Schaltung für mittelharte Röhren verwendet wird.

Die tägliche Erfahrung lehrt, dass wir kleine Induktorien bei voller Leistung betreiben, grosse dagegen bloss teilweise ausnutzen.

Wenden wir uns jetzt wieder an den industriellen Transformator. Versuche von Fleming[3]), angestellt an einem kleinen Westinghouse-Transformator, zeigten, dass bei zunehmender Belastung der Nutzeffekt regelmässig anstieg. Derselbe betrug bei 50 Watt bloss 40%, bei 100 Watt 53%, bei 200 Watt 68% und erreichte bei 500 Watt 87%.

Nehmen wir an, dass der Nutzeffekt bei dem Induktor erhöht werden kann bis auf 60%, welches eine nicht zu niedrige Schätzung sein dürfte, so können wir ruhig annehmen, dass bei dem kleinen Induktor diese 60% regelmässig erreicht werden. Bei grossen Induktorien sinkt der Nutzeffekt gewiss herab auf weniger als 40% infolge des regelmässigen Gebrauchs bei $^1/_4$ der maximalen Leistung.

---

[1]) G. Kapp sagt, dass ein Transformator, deren jede lineäre Dimension zweimal grösser ist, als diejenige eines vollkommen gleichartig gebauten Transformators, theoretisch für eine 32fach grössere Leistung bestimmt ist (vide Fleming, The alternate current transformer II S. 566).

[2]) Während diese Zahlen relativ ziemlich genau sind, ist die absolute Grösse vielleicht 25% fehlerhaft.

[3]) Fleming l. c. II. S. 450.

Bis jetzt wurde angenommen, dass der Nutzeffekt bei maximaler Leistung bei kleinen und grossen Induktorien nicht verschieden sei. Dieses darf aber nicht geschehen. Wir können mit Bestimmtheit sagen, dass der kleinere Induktor einen besseren Nutzeffekt ergeben muss, als der grössere. Werden doch bei letzterem infolge der grösseren lineären Dimensionen der sekundären Spirale, und durch den absolut und relativ grösseren Raum, welcher vom Isoliermaterial ausgefüllt wird, relativ weniger Kraftlinien durch die sekundären Windungen dringen, als bei dem kleineren Transformator; hierdurch unterscheidet sich eben der Transformator mit offenem magnetischen Kreis von den industriellen Transformatoren. Schätzen wir darum den Nutzeffekt des kleineren Induktors auf 60%, dann ist der Nutzeffekt bei grösseren Induktorien auf vielleicht 50—55% zu veranschlagen, infolgedessen also bei den gebräuchlichen Belastungen die Zahl 60% für den kleineren Induktor und etwa 35% für den grösseren Induktor gilt. Führen wir also einem kleinen und einem grossen Induktorium die gleichen Mengen Energie zu, dann dürfen wir voraussetzen, dass an den sekundären Klemmen des kleinen Induktors mehr Energie verfügbar ist, als an denen des grossen Induktors.

Für die Richtigkeit dieser Auffassung spricht die Erfahrung mit meinen beiden Induktorien. Bei einem Versuche, wobei als Stromquelle eine Akkumulatorenbatterie von 28 sehr grossen Zellen verwendet wurde, und unter Benutzung des ausgezeichneten Hirschmann-schen Unterbrecher mit Gleitkontakten ergab sich folgendes. Der kleine Induktor der bei 16 Volt schon 14 Funken von 30 cm Länge pro Sekunde giebt, gab bei 56 Volt $14 \times \frac{56}{16} =$ 49 Funken von 30 cm. Der grosse Induktor gab bei 48 Volt 13 Funken und bei 56 Volt: $13 \times \frac{56}{48} = 15$ Funken von 50 cm pro Sekunde.[1]) Würde die Unterbrechungszahl bis auf 25 pro Sekunde erhöht, dann verminderte sich die Funkenlänge ebenfalls auf 30 cm. Allerdings war dann die primäre Belastung beim grossen Induktor um ein Geringes kleiner als bei dem kleinen: wurde der kleine Induktor mit 49 Unterbrechungen, der grosse mit 25 Unterbrechungen betrieben, dann war die primäre Stromstärke in beiden Fällen $2 \cdot 2$ Ampère. Die erzielte Leistung konnte jetzt verglichen werden. Die Energiequantitäten, die an den sekundären Klemmen zur Verfügung standen, betrugen bei dem kleinen Induktor: $49 \times \overline{30}^2 = 44100$ Einheiten, bei dem grossen Induktor $15 \times \overline{50}^2 = 37500$ Einheiten, also ein Verhältnis von 44.1 : 37.5. Der kleine Induktor ergab also rund 17% mehr Energie.

Jetzt wurde eine bestimmte Röntgenröhre nacheinander von den beiden Induktorien betrieben unter den hier oben mitgeteilten Betriebsverhältnissen. Dabei mass ich die Distanz, wobei die Skiameternummer 8 noch erkannt werden konnte. Ich fand die Distanz 216 cm bei dem kleinen Induktor und 204 cm bei dem grossen Induktor. Das daraus berechnete Verhältnis $\left(\frac{216}{204}\right)^2 = 1 \cdot 12$ zeigt eine genügende Übereinstimmung mit der berechneten Zahl $1 \cdot 17$. Allerdings war das Durchdringungsvermögen bei dem grossen Induktor etwas grösser: das Wehnelt-Skiameter zeigte die Einstellungen $7 \cdot 2$ bei dem kleinen, $7 \cdot 9$ bei dem grossen Induktor.

Bei diesem Versuche wurde als feststehend angenommen, dass ein Induktorfunken von einem grossen oder kleinen Instrument erzeugt, immer die gleiche Elektrizitätsmenge repräsentiert, wenn die Länge unverändert bleibt. Für Induktorien der gebräuchlichen Art wird die wohl kaum beanstandet werden, obgleich ich dahingestellt lasse, ob nicht einzelne Spezialkonstruktionen, wie z. B. der Funkentransformator mit fast geschlossenem Eisenkern von Klingelfuss oder auch Rocheforts Transformator kleinere oder grössere Abweichungen zeigen. Bei den gangbaren Konstruktionen (Max Kohl, Hirschmann und Siemens & Halske), die ich prüfen konnte, ist auch nicht der geringste Unterschied bemerkbar.

---

[1]) Diese Zahlen sind kleiner als diejenigen, welche Max Kohl mitteilt. Wird aber die „Economie" des Unterbrechers durch Verlängerung der Schliessungszeit vergrössert, so werden die Zahlen Max Kohls erreicht. Die Economie des obigen Unterbrechers ist gerade 0,5.

Noch ein gewisser Punkt muss berührt werden. Der Begriff „Nutzeffekt" ist bei dem Induktor ziemlich kompliziert. Es wird elektrische Energie angewandt, um rhythmisch ein magnetisches Feld hervorzurufen. Bei dem rhythmischen Verschwinden dieses Feldes wird nutzbare Energie an den sekundären Klemmen frei. Bis jetzt haben wir nur das Verhältnis zwischen primärer und sekundärer Energie betrachtet. Es wäre besser gewesen, wenn wir den Prozess sogleich in diesen beiden Hälften getrennt beobachtet hätten. Wir hätten dann sogleich die Frage gestellt: Wieviel von der an den primären Klemmen applizierten Energie wird in ein nutzbares magnetisches Feld umgesetzt?

Bekanntlich steigt der primäre Strom an nach der Helmholtzschen Formel:

$$J = \frac{E}{R}\left(1 - e^{-\frac{R}{L}t}\right), \tag{1}$$

wobei E die Emk. der Elektrizitätsquelle, R der Widerstand, L der Selbstinduktionskoefficient und t die Zeit in Sekunden vorstellt, e ist die Napiersche Grundzahl. Diese Formel ist wenig praktisch wegen der exponentiellen Form. Nach Reihenentwicklung wird sie aber sofort brauchbar. Verwenden wir drei Glieder, dann erhalten wir:

$$J = \frac{E}{L} t \left(1 - \frac{R}{2L} t\right), \tag{2}$$

während bei Verwendung von zwei Gliedern die Formel übergeht in:

$$J = \frac{E}{L} t. \tag{3}$$

In dieser Formel ist der Widerstand gänzlich verschwunden: Falls der Widerstand nicht zu gross ist, ist die primäre Stromstärke völlig unabhängig vom Widerstand und hängt nur noch ab von der Selbstinduktion der primären Rolle und von der Schliessungsdauer.

Da bei dem regelmässigen Betrieb eines Induktors immer nur ein sehr kleines t, also kürzere Schliessungsdauer verwendet wird, ist eine Beschränkung auf zwei Glieder vollkommen zulässig. Wir werden also die letztere Formel benutzen.

Bekanntlich beträgt die Energie, welche im magnetischen Felde am Ende der Schliessungsperiode aufgespeichert ist:

$$Q = \frac{1}{2} L J^2. \tag{4}$$

Indem wir für J den Wert aus Formel 3 entnehmen, erhalten wir:

$$Q = \frac{1}{2} \frac{E^2 t^2}{L}. \tag{5}$$

Die gesamte Energie, die in der primären Spirale in Joulesche Wärme transformiert wird, beträgt:

$$W = \int_0^t J^2 R dt. \tag{6}$$

Setzen wir auch den Wert von J aus Formel 3 in diese letzte Formel ein, dann bekommen wir:

$$W = \frac{1}{3} \frac{E^2}{L^2} R t^3. \tag{7}$$

Diese letzte Energiemenge ist eine unangenehme Nebenwirkung bei dem Betrieb des Induktors: diese soll gegenüber der Feldenergie möglichst gering sein — oder auch die im Magnetfelde aufgespeicherte Energie soll ein so gross wie möglicher Teil der gesamten Energie betragen. Folglich stellt $\frac{Q}{Q+W}$ den Nutzeffekt dieser Transformatoren vor und wir berechnen

$$\frac{Q}{Q+W} = \frac{1}{1 + \frac{2}{3} \frac{R}{L} t}. \tag{8}$$

Damit dieser Wert so gross als möglich sei — also zu eins sich nähern, sollen $\frac{R}{L}$ und t beide so gering als möglich sein. Erstens also soll die Schliessungsdauer so klein als möglich, also die Frequenz so gross als möglich sein, zweitens ist $\frac{R}{L}$ möglichst herabzusetzen.

Für ein bestimmtes Induktorium ist bei gegebenem Eisenkern und primärem Wickelungsraum eine Veränderung von $\frac{R}{L}$ ausgeschlossen. Eine Walterschaltung hält in jeder denkbaren Kombination bei konstantem Kupfergewicht auch $\frac{R}{L}$ konstant. Könnten wir aber das Eisengewicht ändern, dann würden wir durch einen grösseren Durchmesser des Eisenkerns $\frac{R}{L}$ kleiner machen können. Hierin liegt eben der Vorteil eines dicken kurzen Eisenkerns, wie es von Walter schon konstatiert wurde, und auch von Klingelfuss.

Vergleichen wir jetzt den kleinen und den grossen Induktor. Falls beide einen gleich dicken Eisenkern besässen, würde $\frac{R}{L}$ für beide Induktorien auch gleich sein — wenn wir abstrahieren von dem Einflusse der Solenoïdenden, da die Längevergrösserung einer langen dünnen Spirale R und L gleichmässig zunehmen lässt. Sobald aber ein Eisenkern eingeschoben ist, nimmt bei Zunahme des Durchmesssers L schneller als R zu, wenigstens bei den gebräuchlichen Graden der magnetischen Sättigung — sagen wir bis 10000 Einheiten. Hierin sehe ich einen Vorteil des grösseren Induktors über den kleineren.

Leider geht dieser Vorteil bei der zweiten Energietransformation — Magnetfeldenergie in sekundäre elektrische Energie — wieder gänzlich verloren, je grösser der Induktor ist, wie schon gezeigt wurde: das Resultat der beiden Transformationen zusammen, gestaltet sich für den kleineren Induktor wesentlich günstiger als für grössere Instrumente.

Übersehen wir obige Betrachtungen, so ergiebt sich, dass bei relativ niedrigen Spannungen die kleinen Induktorien den grösseren überlegen sind, falls beiden die gleiche Energiemenge zugeführt wird. Der Vorteil der grösseren Apparate besteht ausschliesslich aus zwei Faktoren: sie können eine grössere Energiemenge aufnehmen und an den sekundären Klemmen zurückerstatten; sie geben diese Energie unter höherer Spannung.

Der Nachteil besteht in dem geringen Nutzeffekt.

Bei dem heutigen Standpunkte der Technik lohnt es sich vielmehr, eine ausgiebige Elektrizitätsquelle zu beschaffen — 1 Kilowatt mindestens — als einen Riesenінduktor.

Es ist mit einem kleinen Induktor schon mehr sekundäre Energie verfügbar, als von den besten Röntgenröhren vertragen wird — wenigstens im Dauerbetrieb. Der Vorteil, den der grosse Induktor bietet, besteht nur in der verfügbaren Reserve an sekundärer Energie und Spannung. Da ich überzeugt bin, dass Industrie und Wissenschaft uns in absehbarer Frist bessere Röhren bieten werden, die bedeutend höhere Energiemengen aufnehmen können und sogar die ganze verfügbare Energie eines 60—75 cm-Induktors in Röntgenlicht transformieren werden, so glaube ich, dass bei der Neuanschaffung eines Instrumentariums zu einem 50 cm-Induktor geraten werden muss, trotzdem derselbe etwas unvorteilhafter arbeitet, als der kleinere Transformator.

In einigen Mitteilungen über diesen Gegenstand ist die Regulierbarkeit des kleinen Induktors bei Wehneltbetrieb beanstandet. Ich glaube, dass dieser Vorwurf ungerecht ist. Kleinere Apparate können gerade so gut als grössere Apparate mit Walterschaltung versehen werden, wobei allerdings die Windungszahl in modifizierter Weise geändert werden muss, und speziell die kleineren Windungszahlen nur in kleinen Stufen zunehmen sollen, z. B. 100, 130, 180 und 250, während sehr grosse Windungszahlen überflüssig sind. Dann soll der kleinere Induktor auch mit niedriger Spannung betrieben werden, also mit 50 bis 80 Volt, und nur bei schwierigen Aufnahmen mit 110 Volt. Aber auch mit einer einzigen Schaltung ist die Regulierbarkeit eine sehr vollkommene, falls man selbstinduktive Widerstände vorschaltet. Die Konstruktion derselben ist ausserordentlich einfach. Es lieferten einige Konstrukteure diese Drosselspulen mit veränderlicher Selbstinduktion schon seit längerer Zeit.

Während also die jetzigen Besitzer kleiner Induktorien sich trösten mögen mit dem Gedanken, dass sie nicht zurückstehen bei den Besitzern von sehr grossen Instrumenten, giebt

es eine bestimmte Betriebsweise, bei der der kleine Induktor unbedingt hinter dem grösseren zurückbleibt: jeder Betrieb, bei dem die Unterbrechungszahl nicht willkürlich in den weitesten Grenzen geändert werden kann, oder wobei man an eine bestimmte Unterbrechungszahl gebunden ist — wie bei direktem Anschluss an Wechselstromanlagen — erheischt einen möglichst grossen Induktor. Hier darf es als Regel gelten, dass die Leistungsfähigkeit des Induktors zunimmt mit dem Quadrate der Funkenlänge.

Wir sprachen bis jetzt immer von kleinen Induktoren ohne weiteres. Ich muss sogleich bemerken, dass ich damit den Induktor von weniger als 30 cm, jedoch mehr als 20 cm Funkenlänge bezeichne.

Es muss jetzt noch die Frage erörtert werden, ob bei noch kleineren Induktorien, also von 20 cm und weniger, obige Auseinandersetzungen ihre Gültigkeit behalten. Ist dies der Fall, so käme die Beschaffung der kleinsten Induktorien — von etwa 10 cm Funkenlänge — ernstlich in Frage.

Eine direkte Antwort lautet a priori schon verneinend. Bei zunehmender Herabsetzung der Dimensionen eines Induktors treten neue Faktoren auf, mit denen wir zu rechnen haben.

Könnten wir alle Energie, die an den Klemmen der sekundären Spirale geliefert wird, in Röntgenlicht transformieren, dann würde kein Grund vorhanden sein, um anzunehmen, dass eine weitere Dimensionsreduzierung des Induktors günstige Resultate liefern müsse. Bei jeder Entladung durch eine Röntgenröhre bleibt ein Teil der vom Induktor gelieferten Energie unbenutzt zurück. Eine sekundäre Entladung erreicht nicht augenblicklich die grösste Spannung, sondern steigt vom Nullwert schnell an, wobei die Elektroden eine zunehmende Ladung erhalten. Sobald die Spannung einen gewissen Wert erreicht hat, fängt die Aussendung von Kathodenstrahlen an, wobei die anfänglich auf den Elektroden aufgespeicherte Ladung ausgeglichen wird. Am Ende des sekundären Stromstosses sinkt in gleicher Weise die Spannung der Elektrizität auf den Elektroden der Röntgenröhre: bei einer bestimmten Grenze hört der Übergang von Elektrizität in der Röhre auf, bis die ganze sekundäre Entladung beendet ist. Dieser letzte Teil der Entladung wird also nicht benützt für die Erregung von Röntgenstrahlen, sondern als Joulesche Wärme in den sekundären Windungen verbraucht werden. Je kleiner das Induktorium, um so grösser ist der unverwendbare Teil der sekundären Entladung, während bei Vergrösserung der sekundären Funkenlänge die Ausbeutung an Röntgenstrahlenergie sich um so günstiger gestalten wird. Wir können uns ein Urteil formen über die Quantität der nicht gebrauchten Energie, indem wir als Mass die Länge der parallelen Funkenstrecke nehmen. Betrüge dieselbe bei einer gewissen Röhre 8 cm und wäre die Kapazität der Kathode, Sekundärklemme, Sekundärspirale und Verbindungsdraht $= C$, dann wäre der Betrag der ungebrauchten Energie etwa $KC \times 8^2$, wobei K eine konstante ist. Bei 20 cm Funkenlänge würde also $KC(20^2 - 8^2)$ in der Röhre verbraucht werden: der Nutzeffekt der sekundären Entladung beträgt dann $\frac{20^2 - 8^2}{20^2} = 0{,}84$ oder $84\,\%$.

In folgender Tabelle ist der Teil der brauchbaren Energie bei verschiedenen Funkenlängen und verschiedenen parallelen Funkenstrecken der Röhre übersichtlich verzeichnet:

Funkenlänge:		10	15	20	25	30	40	50
Parallelfunke	5	0.75	0.89	0.94	0.96	0.97	0.985	0.99
	10	—	0.555	0.75	0.84	0.89	0.94	0.96
	15	—	—	0.44	0.64	0.75	0.86	0.91

Wir ersehen hieraus, dass die verfügbare Energie um so schlechter ausgenutzt wird, je kleiner der Induktor ist, und zwar ebenfalls um so ungünstiger, je härter die Röhre ist. Hierin liegt jedenfalls auch ein Grund, warum sehr kleine Induktorien ohne Ausnahme uns im Stich lassen, wenn wir sehr schwierige Aufnahmen vom Becken oder von Nierensteinen zu machen haben.

Obige Betrachtung — obgleich sie hier als eine theoretische gegeben ist — ist von mir experimentell bestätigt[1]), in der Weise, dass ich fand, dass die Röntgenlichtintensität einer einzelnen Entladung ausgedrückt werden kann durch die Formel

$$J = \frac{Konst \times}{d^2}(L^2 - l^2), \qquad 9)$$

wobei L die Funkenlänge, mit der gearbeitet wird, l die parallele Funkenstrecke, d die Distanz der Antikathode von der Platte in Centimeter vorstellt. — Die Konstante hängt ab von der Röhrenkonstruktion und beträgt etwa 0,2 bis 0,5. Die Formel giebt die Lichtintensität in Sekundenmeterkerzen.

Es kommt mir wahrscheinlich vor, dass auch bei sehr kleinen Induktorien die Konstruktion schon bedingt, dass der Nutzeffekt kleiner ist, als man nach dem früher Mitgeteilten erwarten sollte. Die Verminderung des Nutzeffekts bei sehr grossen Induktorien war verursacht durch die Notwendigkeit, sehr viel Raum mit Isoliermaterial auszufüllen: auch bei sehr kleinen Induktorien findet sich etwas Ähnliches. Es scheint mir in der Nähe von 25 cm ein Optimum für die Konstruktion zu bestehen.

Da auch bei 25 cm schon sehr günstige Betriebsverhältnisse vorliegen, so glaube ich, dass wenigstens jetzt ein Besitzer eines solchen Instrumentes sich nicht zu beeilen braucht, um es für ein grösseres umzutauschen. Bei Neuanschaffung sollte man mit der Zukunft rechnen und dürfte doch ein 50 cm-Instrument mehr zu empfehlen sein.

Aus dem Königl. Universitätsinstitut für Lichtbehandlung in Berlin (Dir. Prof. E. Lesser).

Erfahrungen mit einem neuen Radiometer von Sabouraud und Noiré.

Von

Dr. **H. E. Schmidt** in Berlin.

Eine der Hauptschwierigkeiten bei der Röntgenbehandlung liegt bekanntlich in der richtigen Bemessung derjenigen Röntgenstrahlenmenge, welche von der Haut absorbiert werden muss, damit ein Haarausfall oder allenfalls ein leichtes Erythem entsteht. Eine derartige Dosis genügt für die Behandlung der meisten Hautaffektionen; in manchen Fällen braucht sie nur einmal, in den meisten muss sie öfter mit den erforderlichen Pausen appliziert werden. Die Applikation dieser Röntgenstrahlenmenge in einer einzigen Sitzung ist wegen der Abkürzung der Behandlungsdauer natürlich das einzig Rationelle.

Man kann diese Dosis empirisch bestimmen, indem man immer mit der gleichen Primärstromstärke, Unterbrechungszahl, Focusdistanz, bei gleichem Härtegrade und notabene auch mit gleicher Röhrentype arbeitet. Man wird dann bei einer ganz bestimmten Expositionsdauer die gewünschte Reaktion erhalten. Diese von Kienböck empfohlene Methode ist aber doch immerhin ziemlich kompliziert und erfordert sehr viel Übung. Um sich von den verschiedenen massgebenden physikalischen Faktoren unabhängig zu machen, hat Holzknecht ein Instrument angegeben, das zur direkten Messung der von der Haut absorbierten Röntgenstrahlenmenge dient. Es besteht bekanntlich aus dem sogenannten „Reagenskörper", der unter der Einwirkung der Röntgenstrahlen seinen gelblichen Farbenton verliert und sich grün färbt, um so stärker, je mehr Röntgenstrahlen er absorbiert. Die gewünschte Färbung wird dann durch Vergleich mit einer empirisch hergestellten Farbenskala abgeschätzt; neben

---

[1]) Zeitschrift für Elektrotherapie 1904, Heft 10, S. 321.

dieser Skala sind Zahlen angegeben, welche die der Farbennuance entsprechende Röntgenstrahlenmenge bezeichnen. Die Röntgenlichteinheit bezeichnet Holzknecht mit H. 3—5 H sollen im allgemeinen genügen, um einen unkomplizierten Haarausfall, resp. ein leichtes Erythem zu erzeugen. So gut das Instrument im Prinzip ist, so hat es doch einen grossen Fehler: Der Unterschied zwischen den einzelnen Farbennuancen der Vergleichsskala ist so gering, dass jedenfalls eine grosse Übung zur richtigen Abschätzung der Reagenskörperfärbung erforderlich ist. Aber auch bei grosser Übung ist eine Täuschung in der Beurteilung der erzielten Färbung sehr leicht möglich.

Dieser Übelstand ist nun bei einem anderen von Sabouraud und Noiré angegebenen und von Drault in Paris hergestellten Radiometer beseitigt. Auch dieses Radiometer ist ein Chromometer und misst direkt die absorbierte Röntgenstrahlenmenge. Statt eines Reagenskörpers wird hier ein Reagenspapier benutzt, das mit Barium-Platin-Cyanür imprägniert ist, und dessen hellgrüne Farbe unter der Einwirkung der Röntgenstrahlen zunächst in ein Gelb und schliesslich in ein Rot übergeht. Unter dem Einfluss des Tageslichtes nimmt das verfärbte Papier dann wieder seine hellgrüne Farbe an und kann von neuem benutzt werden.

Von grosser Wichtigkeit ist es natürlich zu wissen, ob ein mehrmals benutztes Reagenspapier die gleiche Empfindlichkeit für Röntgenstrahlen besitzt, wie ein unbenutztes, da, wenn das nicht der Fall ist, grosse Irrtümer in der Dosierung möglich sind. In dieser Hinsicht habe ich noch keine ausreichende Erfahrungen. Ein bereits dreimal benutztes Reagenspapier färbte sich jedenfalls in der gleichen Zeit gleich stark, wie ein in gleicher Entfernung angebrachtes noch nicht benutztes Papier.

Zur Abschätzung der durch die Röntgenstrahlen hervorgerufenen Färbung dienen zwei Farben: ein dem Reagenspapier entsprechendes Hellgrün (als Teinte A bezeichnet) und ein Dunkelgelb (als Teinte B bezeichnet). Man soll nun so lange bestrahlen, bis das Reagenspapier die dunkelgelbe Färbung angenommen hat; dann hat man die Maximaldosis appliziert, welche die Haut vertragen soll, ohne dass eine Dermatitis oder dauernder Haarausfall eintritt.

Das Reagenspapier muss von der Antikathode halb so weit entfernt sein wie die Haut und eine metallische (Bleiblech) Unterlage haben.

Diese Befestigung des Reagenspapieres in der halben Entfernung ist etwas umständlich und muss mittels eines besonderen am Röhrenstativ verschieblich angebrachten Halters aus Metall oder Holz bewerkstelligt werden.

Im übrigen ist das Instrument, das die Form eines kleinen Taschenbuches hat, dem Holtzknechtschen Chromoradiometer entschieden überlegen.

Denn der Unterschied zwischen der normalen und der der Maximaldosis entsprechenden Färbung ist so deutlich, dass ein Irrtum in der Abschätzung der Farbe kaum möglich ist, ganz abgesehen davon, dass der Preis des Radiometers um mehr als das Zehnfache niedriger ist. Man muss die erzielten Färbungen immer bei bestimmtem Licht (am besten Tageslicht) vergleichen. Bei Glühlampenlicht erscheinen die Testfarben wesentlich matter als bei Tageslicht. Die durch die Röntgenstrahlen hervorgerufenen Färbungen haben bei Glühlampenlicht einen mehr rötlichen, bei Tageslicht dagegen einen mehr gelblichen Farbenton.

Bevor ich das Reagenspapier bei Bestrahlungen zu therapeutischen Zwecken verwandte, habe ich mich darüber orientiert, ob die Färbung wirklich nur durch die Röntgenstrahlen hervorgerufen wird, oder ob dabei die Wärmeentwicklung und die elektrischen Entladungen eine Rolle spielen.

Das war sehr einfach festzustellen.

Befestigt man das Reagenspapier nämlich so, dass es der Röhrenwand anliegt und dass die eine Hälfte hinter, die andere vor der Ebene des Antikathodenspiegels gelegen ist, so färbt sich auch bei stärkster Erhitzung der Glaswand nur die von Röntgenstrahlen getroffene Hälfte. Da sich die Erwärmung der Glaswand und die elektrischen Entladungen nicht an die durch die Ebene des Antikathodenspiegels gegebene Grenze halten, so müssen die Röntgenstrahlen allein die Ursache der Farbenänderung sein.

Ich habe das Instrument bisher bei zwanzig Bestrahlungen zur Dosierung der erforderlichen Röntgenstrahlenmenge angewandt.

Es wurde in acht Fällen solange bestrahlt, bis die Färbung des Reagenspapieres der als „Teinte B“ bezeichneten entsprach. In allen Fällen trat eine mehr oder weniger starke Rötung der Haut auf.

In fünf Fällen wurde solange bestrahlt, bis das Reagenspapier fast, aber doch nicht ganz die als Teinte B bezeichnete Färbung zeigte.

Nur in einem Falle trat keine sichtbare Reaktion auf, in einem Falle von ulcus rodens nur eine Rötung des Epithelwalles, in den übrigen drei Fällen ein genau dem bestrahlten Bezirk entsprechendes ganz leichtes Erythem der Haut, dem später eine geringe Braunfärbung folgte. In allen Fällen gingen die wenig auffallenden entzündlichen Erscheinungen sehr bald zurück.

In vier Fällen wurde solange bestrahlt, bis die Färbung des Reagenspapieres nur eine ganz schwache gelbliche Verfärbung erkennen liess. In diesen Fällen trat gar keine sichtbare Reaktion ein.

In drei Fällen wurde solange bestrahlt, bis die als „Teinte B“ bezeichnete Färbung überschritten war, zweimal nur um ein Geringes, einmal um ein Bedeutendes, so dass das Reagenspapier nicht gelb, sondern rot aussah. Im den beiden ersten Fallen trat gleichfalls nur eine leichte Bräunung und Rötung, im dritten eine starke Schwellung und Rötung der bestrahlten Haut auf, die nach 4 Wochen noch nicht völlig verschwunden war, während sich die Schwellung schon nach 2 Wochen zurückgebildet hatte.

Acht Bestrahlungen wurden immer mit derselben neuen Hirschmann'schen Monopolröhre vorgenommen. Bei einer Focusdistanz von 15 cm gelang es niemals — ceteris scheinbar paribus — in weniger als 10 Minuten Expositionsdauer die gewünschte Färbung zu erzielen; in einem Falle betrug die Expositionsdauer 15, in anderen 20, 25 und 35 Minuten. Das ist selbstverständlich nur dadurch zu erklären, dass der Härtegrad der Röhre nicht immer der gleiche war.

Jedenfalls beweist die Verschiedenheit der zur Erzielung des gleichen Effektes erforderlichen Expositionsdauer bei Benutzung derselben Röhre wieder einmal die ja längst bekannte Thatsache, dass die Angaben über die Bestrahlungsdauer nur einen sehr geringen Wert haben, wenn die Kontrolle des Härtegrades während des Betriebes nicht eine ganz genaue ist.

Das geht auch aus dem folgenden Versuche hervor, bei welchem in einer Sitzung erst die linke und dann die rechte Wange einer Patientin diesmal mit einer ziemlich alten harten Wasserkühlröhre von Ehrhardt bestrahlt wurde, und zwar unter anscheinend gleichen Bedingungen. Bei Bestrahlung der linken Wange war nach 10 Minuten die als Teinte B bezeichnete Färbung des Reagenspapieres erreicht, bei der unmittelbar folgenden Bestrahlung der rechten Wange war diese Färbung bereits nach 8 Minuten bedeutend überschritten, so dass das Reagenspapier — wie schon oben erwähnt — nicht gelb, sondern rot aussah. Die Röhre war eben während der ersten Bestrahlung weicher geworden und wirkte daher trotz der kürzeren Expositionsdauer viel stärker. Dem entsprach auch die Reaktion: Trotz kürzerer Expositionsdauer bereits am Tage nach der Bestrahlung starke Rötung und Schwellung der rechten, dagegen — gleichfalls am Tage nach der Bestrahlung — ganz geringe Bräunung und leichte Rötung der linken Wange. („Frühreaktionen“[1]) bei besonders empfindlicher Patientin.)

---

[1]) Dass diese „Frühreaktionen“ eine Wärmewirkung sind, wie Köhler annimmt, halte ich für ausgeschlossen. Ich habe bei stark glühender Antikathode oftmals keine, dagegen bei nicht glühender Antikathode häufig Frühreaktionen beobachtet, und zwar immer nur bei bestimmten Individuen; ich bin also nach wie vor fest davon überzeugt, dass diese Frühreaktionen eine Wirkung der Röntgenstrahlen sind und auf einer besonderen Empfindlichkeit des Gefässsystems beruhen.

Nach den Erfahrungen, die ich bisher mit dem Radiometer von Sabouraud und Noiré gemacht habe, glaube ich folgendes als bewiesen ansehen zu können:

1. Je stärker die durch die Röntgenstrahlen hervorgerufene Gelbfärbung des ursprünglich hellgrünen Reagenspapiers ist, desto stärker ist auch die entsprechende Hautreaktion.

2. Nach einer Röntgen-Bestrahlung, welche eine der Teinte B entsprechende Färbung des Reagenspapieres zur Folge hat, tritt je nach der individuell verschiedenen Empfindlichkeit eine mehr oder weniger starke Rötung der Haut auf.

Obwohl ich in einem Falle bei einer offenbar sehr empfindlichen Patientin auch trotz einer sehr beträchtlichen Überschreitung der als zulässig angegebenen Färbung keine nässende Dermatitis, sondern nur eine starke Schwellung und Rötung der Haut erhalten habe, halte ich nicht nur eine Überschreitung der als Teinte B bezeichneten Farbe für unzulässig, sondern ich rate sogar dringend dazu — jedenfalls bei einer ersten Bestrahlung — die Sitzung nicht einmal solange auszudehnen, bis die Färbung des Reagenspapieres völlig der als Teinte B bezeichneten entspricht.

Sollte eine einzige derartige Bestrahlung zur Erzielung des gewünschten therapeutischen Effektes nicht ausreichen, so darf die nächste Bestrahlung selbstverständlich erst frühestens nach 10 Tagen vorgenommen werden, vorausgesetzt, dass keine sichtbare Reaktion eintritt. Andernfalls muss natürlich mit der nächsten Bestrahlung solange gewartet werden, bis die Reaktion vollständig abgeheilt ist.

Bei dieser vorsichtigen Anwendung halte ich allerdings das Radiometer von Sabouraud und Noiré für das einfachste und beste Mittel, welches wir zur Zeit besitzen, um sowohl Überdosierungen, welche eine Schädigung der Patienten zur Folge haben, als auch Unterdosierungen, welche die an sich schon langwierige Behandlung noch mehr verzögern, ziemlich sicher zu vermeiden.

Über Röntgenbehandlung von Sarkom.

Von

Dr. **Tage Sjögren**, Stockholm.

Bereits vor etwa $4^1/_2$ Jahren hatte ich die Ehre in der Gesellschaft Schwedischer Ärzte einen Fall von Epitheliom im Gesicht zu demonstrieren, der unter Röntgenbehandlung geheilt worden war, und dies geschieht nunmehr in allen Röntgenlaboratorien, wo die Behandlung stattfindet. Man darf wohl annehmen, dass diese Methode bei der Behandlung des Hautkrebses für die Zukunft ihren Platz in der Therapie, als eine in gewissen Fällen besonders zweckmässige, behalten wird.

Die Anwendbarkeit der Röntgenbehandlung bei schwereren Formen von Cancer dürfte zur Zeit nicht völlig klar sein. Indessen ist man vielerwärts mit grossem Eifer mit Versuchen beschäftigt, dieselbe bei verschiedenen Formen von Krebs, besonders solchen, die nahe der Körperoberfläche liegen, speziell bei Cancer mammae, anzuwenden, und mehrere verschiedene Publikationen in diesem Fache sind schon zu Tage getreten. Was die seither erzielten Resultate anbelangt, so will ich hier nicht auf einen Bericht darüber eingehen, da die Frage sich noch in einem unaufgeklärten Stadium befindet.

Der erste Fall von röntgenbehandeltem Sarkom, der, so viel ich weiss, ausführlich publiziert worden ist, ist von Professor Krogius in Helsingfors und findet sich wiedergegeben in Langenbecks Archiv, 1. Heft 1903.

Es betraf einen 40jährigen Seemann, der im Januar 1901 in der chirurgischen Klinik zu Helsingfors wegen eines im hinteren Teile des Kopfes gelegenen, vom Occipitalknochen ausgehenden, von gesunder Haut bedeckten Sarkomes operiert wurde. Auf Grund von Recidiv

wurde er im September desselben Jahres von neuem operiert; die Geschwulst hatte damals an Grösse zugenommen und eine neue an der Stirn war hinzugekommen. Als Patient im Januar 1903 wiederum Recidiv bekommen hatte, wurde zur Röntgenbehandlung gegriffen, die von überraschendem Erfolg gekrönt wurde.

Krogius, der in Bezug auf den Nutzen der Röntgenbehandlung als therapeutisches Mittel zuvor zu den Skeptischen gehört hatte, spricht in der ebenerwähnten Publikation seine Verwunderung über diese, wie er sagt, wunderbare Wirkung aus, die die Strahlen ausübten. Unter dem Einfluss des Röntgenlichtes schmolzen sowohl die kleinen Tumoren, wie auch der faustgrosse am Hinterkopf, zusammen wie Schnee vor der Sonne, so dass nach zweimonatlicher Behandlung keine Spur von denselben zu entdecken war. Der Effekt der Behandlung war womöglich noch handgreiflicher als der, den eine antiluetische Kur auf syphilitische Neubildungen auszuüben pflegt. Vier Monate nach Schluss der Behandlung sah Verfasser den Patienten wieder, und war dieser dann fortdauernd frei von Recidiv, während ausserdem auf den kahlen Partieen des Kopfes ein dichter Haarwuchs sich entwickelt hatte.

Seit dieser erste Fall publiziert wurde, sind mehrere Mitteilungen von erfolgreicher Behandlung von Sarkom eingegangen. So berichtet Colley in New-York von nicht weniger als 36 Fällen von nicht zu operierendem Sarkom, die in der kurzen Zeit von $1^1/_4$ Jahren von ihm mit Röntgenstrahlen behandelt worden sind. Von diesen waren 21 Rundzellensarkome, 6 Spulzellensarkome, die übrigen Mischungsformen oder seltenere Formen. Colley zeigt, wie anscheinend hoffnungslose Sarkompatienten bei langwieriger und wiederholter Behandlung mit Röntgenstrahlen entweder bedeutend besser wurden, oder, so weit man sehen konnte, völlige Genesung erreichten. In einzelnen Fällen zeigte sich durchaus gar keine Wirkung, und Colley meint bemerkt zu haben, dass dies besonders von Spulzellensarkomen galt, während die besten Resultate bei Rundzellensarkom erzielt wurden. Recidive traten sehr oft auf und gaben dann Anlass zu erneuter Behandlung.

Endlich hat Dr. Chrysospathes in Athen in der „Münchener med. Wochenschrift", Dezemberheft 1903, einen besonders interessanten Fall von Röntgenbehandlung eines nicht zu operierenden Sarkomes in der Bauchhöhle publiziert. Im August 1902 sollte die Patientin, eine 35jährige verheiratete Frau, wegen einer Geschwulst unbekannter Art im rechten Hypochondrium einer Operation unterzogen werden, aber bei der Laparotomie fand man die Geschwulst grossenteils sowohl an der vorderen Bauchwand als an den Dünndärmen adhärent, so dass eine Exstirpation des Tumors untunlich war. Die bei derselben Gelegenheit gemachte Probeexcision der Geschwulst, die wahrscheinlich vom rechten Ovarium ausging, ergab ein kleinzelliges Rundzellensarkom. Die Röntgenbehandlung nahm ihren Anfang im November 1902 und wurde sechs Monate hindurch fortgesetzt, worauf der Bauchtumor völlig verschwunden war, und bei einer im Dezember 1903, also sieben Monate nach beendigter Behandlung vorgenommenen Untersuchung, zeigte die Patientin ein blühendes Aussehen und von dem früheren Tumor war keine Spur zu entdecken, weder bei äusserlicher noch bei bimanueller Untersuchung.

Ein Fall wie dieser letztere scheint geradezu rätselhaft und ist geeignet, das allergrösste Interesse zu erregen. Es kann nach derartigen Mitteilungen nicht bezweifelt werden, dass es, gerade wie dies bei Carcinomen der Fall ist, auch Sarkome giebt, die durch Röntgenbehandlung zu einer, wenn auch nur temporären, Heilung gebracht werden. Als einen Beitrag zu dieser neuesten Methode, maligne Geschwülste zu behandeln, möchte ich mir erlauben, ein paar Fälle mitzuteilen, die ich selbst in Behandlung gehabt habe, und wo gleichfalls die Röntgenstrahlen gezeigt haben, dass sie eine überraschende kurative Wirkung besitzen.

G. T. J., 48 Jahre, Eisenarbeiter. — Im Monat Mai 1903 begann an der rechten Seite der Nase am Nasenflügel eine kleine dunkelgefärbte Geschwulst sichtbar zu werden, die während des Sommers und Herbstes langsam aber stetig zunahm. Eine Probeexcision wurde Anfang November gemacht und hierbei wurde Spulzellensarkom konstatiert. Die Geschwulst war nun von ungefähr der Grösse einer Bohne, blaurot, fest, gut begrenzt gegen die Umgebung

und etwas schmerzend bei Berührung. Die Oberfläche etwas excoriiert, bisweilen blutend. Lues ist nicht vorgekommen, keine Anschwellung der Lymphdrüsen. Bei der Behandlung, die den 9. November begann, zeigte sich, dass der kleine Tumor sehr bald beeinflusst wurde, so dass derselbe schon nach einer Woche anfing, merklich an Grösse abzunehmen. Mit Ausnahme davon, dass die kleine Wundborke, die nach der Probeexcision an der Oberfläche entstand, nach einigen Tagen abfiel, ging die Heilung in der Weise vor sich, dass der Tumor gradweise abnahm, so dass er schliesslich völlig verschwand und die Stelle der umgebenden Hautfläche gleich wurde. Eine nennenswerte Reaktion ist nicht entstanden. Etwa zwei Wochen nach Beginn der Behandlung wurde von neuem eine kleine Probe genommen, die mikroskopisch untersucht wurde. Die Veränderungen, die an dieser Probe konstatiert wurden, sind von gewissem Interesse; die Struktur ist fleckenweise verwischt, während sie an anderen Stellen unverändert ist; die Zellgrenzen hie und da undeutlich, und ein Teil Zellkerne färbten sich nicht. Die Behandlung wurde den 30. Dezember, nach etwa 30 Seancen, abgeschlossen. Gegenwärtig, also vier Monate nachher, ist es kaum möglich zu sehen, wo der kleine Tumor gesessen hat. Eine geringe Atrophie in der Haut daselbst ist alles, was man wahrnimmt. Keinerlei Unbehagen irgendwelcher Art ist nicht durch die Behandlung entstanden.

Ein zweiter Fall ist diesem sehr ähnlich.

Frau V. E., 22 Jahre, hat seit neun Monaten einen kleinen Knoten an der Nasenwurzel gehabt; derselbe ist sehr langsam gewachsen und schmerzt; die Oberfläche gelinde gerötet, für das Gefühl ist er fest, nahezu knorpelartig. Mikroskopische Untersuchung zeigt ein Spulzellensarkom. Er hatte Mitte Februar die Grösse einer kleineren Haselnuss, war recht entstellend, sass wie ein kleiner Buckel mitten zwischen den Augenbrauen. Die Behandlung begann den 20. Februar. Da die Patientin weit von meiner Wohnung entfernt wohnt, hält es schwer für sie, regelmässig zu kommen, so dass die Behandlung nicht täglich gegeben worden ist. Infolgedessen hat sich die Behandlung in die Länge gezogen, aber als dieselbe gegen Ende Mai beendet wurde, war das Resultat das beste, indem, gerade wie im vorhergehenden Falle, die Geschwulst, nachdem sie gradweise an Grösse abgenommen hatte, völlig verschwunden war.

Wenn von diesen beiden Fällen gesagt werden kann, dass sie kein anderes als rein theoretisches und wissenschaftliches Interesse besitzen, da ja die Tumoren bei beiden besonders leicht zugänglich für Exstirpation sassen, obwohl das kosmetische Resultat mutmasslich nach einem chirurgischen Eingriff nicht so befriedigend hätte werden können, wie es nun nach der Röntgenbehandlung der Fall geworden ist, so stellt sich die Sache ganz anders in dem dritten Falle, den ich nun mitteilen werde.

J. O., 32 Jahre, Landmann. — Im Februar 1902 bekam er nach einem gelinden Trauma an der Innenseite des linken Oberarmes eine Sugillation, die bald verschwand. Gegen Johanni bemerkte er an der Stelle, wo zuvor der blaue Fleck gewesen war, einen etwa haselnussgrossen kleinen Knoten. Derselbe war hart, gegen Druck recht empfindlich und verschiebbar. Ein Arzt wurde konsultiert, und während der folgenden Monate mancherlei äussere Behandlung versucht, aber der Knoten nahm zu. Im Oktober hatte er die Grösse eines Hühnereies erreicht und recht schwere Schmerzen fingen an sich einzustellen. Im Monat März 1903 wurde ein Hospitalarzt um Rat gefragt, welcher Operation befürwortete. Infolge dazwischentretender Hindernisse kam diese gleichwohl nicht zur Ausführung, sondern der Patient ging mit seiner Geschwulst bis Anfang Juni 1903, wo der Hospitalarzt in Karlskrona ihn nach gemachter Probeexcision darüber aufklärte, dass eine bösartige Geschwulst vorliege, und unmittelbare Operation anempfahl. Der Patient reiste darauf nach Stockholm herauf und wurde den 2. Juli 1903 in das Seraphimerlazarett aufgenommen.

Bei der Aufnahme wurde über den Patienten, der ein ungewöhnlich kräftiger Mann mit sehr guter Körperfülle und Muskulatur ist, nichts anderes Pathologisches notiert, als die Geschwulst am Oberarm. Am oberen, inneren Teile desselben bemerkte man einen Tumor von der Grösse einer geballten Faust, von fester, nahezu knochenharter Konsistenz. Nirgends weich

oder fluktuierend; aufwärts nach der Schulter zu scheint er gut begrenzt zu sein, ebenso einwärts. Dagegen ist seine äussere und untere Grenze nicht so deutlich gegen die Umgebung markiert. Der Tumor ist sehr beweglich von einer Seite zur anderen. Nirgends gegen Druck empfindlich. Keine Auftreibung oder Empfindlichkeit am Humerus an der Stelle der Geschwulst. Die Haut über dieser ist etwas gerötet, aber völlig verschieblich, ausgenommen inmitten der Geschwulst, wo eine Narbe nach der vorerwähnten Excision vorhanden ist. Keine geschwollene oder empfindliche Drüsen. Das Schultergelenk fühlt sich normal an. Es liegt keine Beschränkung der Bewegung vor. Die Sensibilität am unteren Teil der Beugeseite des Unterarmes und dem Kleinfinger ist etwas herabgesetzt, ebenso ist die Kraft im Kleinfinger bedeutend herabgesetzt.

Operation den 4. Juli 1903. Entfernung des Tumors, der sich, wie sich herausstellte, um den Nervus ulnaris entwickelt hatte, weshalb dieser aufgeopfert werden musste. Die pathologisch-anatomische Untersuchung zeigte ein ziemlich grosszelliges, alveolär wachsendes Rundzellensarkom. Die Heilung schritt unbehindert fort und der Patient wurde den 14. desselben Monats entlassen.

Bereits im November war der Patient genötigt, wegen eines eingetretenen Recidivs wieder Aufnahme im Hospital zu suchen, woselbst den 20. November die Exstirpation der Axillardrüsen vorgenommen wurde. Es dauerte nicht länger als ein paar Monate, bevor der Patient von neuem Aufnahme im selben Krankenhause nachsuchen musste. Der Zustand war nun bedeutend schlimmer. Nicht nur in der Achselhöhle und an der Operationsnarbe entlang ist Recidiv entstanden, sondern auch an der Rückseite des Armes hat eine verdächtige Infiltration angefangen sich zu zeigen. Er wurde nun darüber aufgeklärt, dass der einzige operative Eingriff, der möglicherweise ein Resultat herbeiführen könne, die Exartikulation des Armes im Schultergelenk sei. Da er sich zu dieser Operation nicht entschliessen wollte, riet man ihm als letzten Ausweg Röntgenbehandlung durchzumachen, und zu diesem Zwecke reiste er nach Stockholm, wo er sich den 26. Februar bei mir einfand. In der linken Axilla hatte er nun einen apfelsinengrossen, festen Tumor, mit einer strahligen Narbe bedeckt. Längs der Operationsnarbe an der Innenseite des Oberarmes befand sich eine knollige, feste Infiltration. Die Aussenseite des Armes von der Schulter ganz hinunter bis an den Ellbogen war hart und infiltriert anzufühlen, bei Berührung schmerzend. Die Haut von normalem Aussehen an der Streckseite. Die Narbe lebhaft rot. Der ganze Arm unbeweglich und so gut wie unbrauchbar. Er kann denselben nicht aktiv bis zur Horizontalebene heben, passiv kann derselbe mit Schmerzen ungefähr bis zur Horizontalebene geführt werden. Die Infiltration an der Rückseite macht nicht den Eindruck einer gewöhnlichen ödematösen Anschwellung, sondern scheint der Verdacht vorzuliegen, dass die maligne Geschwulstbildung auf das Unterhautbindegewebe daselbst übergegangen ist.

Die Bestrahlung nahm zuerst ihren Anfang an der Innenseite und in der Achselhöhle. Schon nach einer Woche gab der Patient eine bestimmte Verbesserung an insofern, als die Schmerzen abgenommen und die Beweglichkeit zugenommen hatte. Alsdann schritt diese Besserung überraschend schnell fort, so dass nach dreiwöchentlicher Behandlung diese an den bis dahin bestrahlten Stellen unterbrochen werden konnte, worauf an der Aussenseite des Armes fortgefahren wurde, welche Partie sodann vier Wochen nacheinander behandelt wurde. In der letzten Zeit wurde die Behandlung der Innenseite des Armes und der Axilla wieder aufgenommen.

Als die Behandlung den 17. April abgeschlossen wurde, war die Infiltration an sowohl der äusseren wie der inneren Seite verschwunden. Das einzige, was noch übrig ist, ist eine Verhärtung in der Axilla, die als geschrumpftes Narbengewebe aufgefasst wird.

Die Behandlung kann nun nicht länger fortgesetzt werden, weil die reaktive Inflammation so stark geworden ist, dass jede weitere Behandlung auf dieser grossen Hautfläche ausgeschlossen ist. Die Beweglichkeit des Armes ist so gut wie normal, nur etwas beschränkt

auf Grund der strammenden Narbe in der Achselhöhle. Das Volumen kleiner als das des gesunden Armes, was auf Grund der langwierigen Untätigkeit der Muskulatur ja auch zu erwarten war.

Die erste Frage, die man sich in diesem und ähnlichen Fällen vorlegt, ist ganz natürlich die, ob das günstige Resultat, das erreicht worden ist, bestehen bleiben wird oder nicht. Eine Antwort hierauf kann noch nicht gegeben werden, da eine gar zu kurze Zeit verflossen ist, seit diese Behandlungsmethode in Anwendung gekommen ist. Ebensowenig wissen wir von Anfang, welche Fälle sich für diese Behandlung eignen. Natürlich müssen wir stets den Grundsatz aufrechthalten, dass für alle operierbaren Fälle die operative Behandlung die zweckmässigste Methode ist. Es verbleiben gleichwohl, wie Krogius in seinem Aufsatz sagt, immer noch hinreichend viele Fälle, bei denen die Anwendung der Röntgenbehandlung ihre volle Berechtigung hat. Als solche können wir nicht nur die an und für sich inoperablen, sondern auch die Fälle rechnen, in welchen eine Operation aus einem oder dem anderen Grunde kontraindiciert ist, oder wo der Patient eine Operation nicht zulässt.

Dass manche Fälle für die Röntgenbehandlung mehr zugänglich sind, als andere, lässt sich wohl nicht bezweifeln. Colley giebt, wie bereits zuvor erwähnt wurde, an, seine Erfahrung deute darauf hin, dass Rundzellensarkome am besten durch die Röntgenbehandlung beeinflusst werden. Ich möchte in diesem Zusammenhang nur bemerken, dass von meinen drei Fällen zwei Spulzellensarkome und ein Rundzellensarkom gewesen sind. Dass nicht geringes Gewicht auf der Technik und der richtigen Ausübung derselben liegt, ist selbstredend. Es scheint mir von Wichtigkeit bei einem jeden Falle, der in Behandlung gekommen ist, diese nicht zu frühzeitig aufzugeben, selbst wenn ein Erfolg nicht gleich bemerkbar ist. Der Fall aus Athen zeigt, dass erst nach sehr langwieriger Bestrahlung (von zwei Monaten), eine deutliche Verringerung der Geschwulst wahrzunehmen war, die doch alsdann das völlige Verschwinden derselben im Gefolge hatte.

Schliesslich möchte ich die Worte anführen, mit denen Krogius seine vorstehend erwähnte Publikation schliesst: „Ich glaube, dass es unter den malignen Tumoren einige giebt, auf welche die Röntgenstrahlen eine ganz eklatant zerstörende Wirkung ausüben; dass wir vielleicht durch fortgesetzte methodische Untersuchungen so weit kommen werden, die günstigen Fälle im voraus zu erkennen, und dass es durch Verbesserung der Technik sowie namentlich durch eine zweckmässige Kombination von operativen Eingriffen mit der Röntgenbehandlung gelingen wird, innerhalb gewisser Grenzen die Brauchbarkeit der Methode noch bedeutend zu entwickeln. Bei einem so fürchterlichen Leiden, wie es die inoperablen malignen Geschwülste sind, muss man eben ohne vorgefasste Meinung alle Mittel versuchen, welche irgendwelche Aussicht auf Erfolg bieten . . .“

Aus dem Hafenkrankenhaus in Hamburg (Oberarzt Dr. C. Lauenstein).

Die Vermeidung störender Weichteilschatten bei Röntgenaufnahmen, insbesondere des Beckens.

Von

Dr. **S. Haffner**, früherem Sekundärarzt.

Wohl jedem, der Röntgenaufnahmen macht, ist es bekannt, wie sich häufig über sonst brauchbare Beckenradiogramme ein störender, manchmal alle Details verdeckender Schatten von meist ovaler Umgrenzung zieht. Am dichtesten und am besten abgegrenzt pflegt er in der Pfannen- und Schenkelkopfgegend zu sein. Von da zieht er bogenförmig nach oben und nach unten, sich allmählich verlierend.

Dass er mit den Weichteilen des Gesässes zusammenhängt, geht aus seiner Form ohne weiteres hervor. Er entspricht offenbar dem Gebiet, in dem die Gesässweichteile der Platte direkt anliegen. Je dicker der Patient, desto intensiver ist der Schatten und desto mehr rückt seine Begrenzung nach aussen. Bei sehr dicken Leuten kann eine Beckenaufnahme geradezu unmöglich werden.

Nicht bei jeder Aufnahme kommt dieser Gesässschatten zur Beobachtung. Der Charakter der Röhre ist von Bedeutung: harte Röhren liefern Bilder ohne Gesässschatten; es ist ein gewisser Grad von Weichheit nötig.

In der letzten Zeit haben wir durch ein sehr einfaches Mittel, das ich zur Nachahmung empfehle, den Gesässschatten mit gutem Erfolge auszuschalten versucht. Wir legen zwischen Platte bezw. Kassette und Gesäss eine gut für Röntgenstrahlen durchlässige Schicht und zwar benützen wir zu diesem Zweck ein mit Holzwolle gefülltes Verbandkissen (ca. 1—2 Finger dick), wie wir sie zu den grösseren Wundverbänden verwenden. Wo solche Kissen nicht vorrätig sind, lassen sie sich leicht herstellen durch Einfüllen von grober Holzwolle in platte Mull- oder Leinensäcke. Selbstverständlich sind Verbandkissen, die mit Sublimat imprägniert sind, nicht brauchbar.

Kontrollversuche: Eine Beckenhälfte mit untergelegtem Holzwollekissen, die andere ohne dasselbe ergaben, dass auf der ersten Hälfte der Schatten fehlte, auf der zweiten aber ausgesprochen vorhanden war.

Die Vergrösserung des Abstandes der zu durchleuchtenden Körperteile von der Platte spielt bei dem dabei gebräuchlichen Röhrenabstande von ca. 50 cm keine Rolle.

Ob es die gut durchlässige Schicht überhaupt ist, die den Weichteilschatten ausschaltet, oder ob der Luftgehalt des Kissens von Bedeutung ist, weiss ich nicht. Das ist auch praktisch ziemlich gleichgültig. Zweckmässig scheint unter allen Umständen die Verwendung des Kissens zu diesem Zweck zu sein, weil der Patient bequem darauf liegen kann, was für sein Stillhalten wieder von Wichtigkeit ist.

Nicht nur am Becken, sondern auch an anderen Körperteilen, bei deren Durchleuchtung die verschleiernde Wirkung der Weichteile in Betracht kommt, wie Schulter und Thorax, glaube ich durch Verwendung eines Holzwollkissens, zumal bei korpulenten Leuten, bessere Bilder erzielt zu haben.

Insbesondere möchte ich empfehlen, bei Aufnahmen von Nieren- und Gallensteinen, bei denen jede Verfeinerung von besonderer Bedeutung ist, mit Zwischenschaltung des Kissens zu arbeiten. Uns stehen darüber keine Erfahrungen zu Gebote.

Aus dem städtischen allgemeinen Krankenhause in Linz a. d. Donau.
(Primararzt Dr. A. Brenner.)

Zwei Fälle von angeborener Defektbildung des Oberschenkels.

Von

Dr. **Hermann Riedl**, Abteilungsassistent.

(Hierzu Tafel XIV, Fig. 4 und 5.)

In seiner Bearbeitung der angeborenen Verbildungen der unteren Extremitäten beschreibt Joachimsthal[1]) zwei Fälle von Defektbildungen am Oberschenkel, welche er selbst mittels des Röntgenverfahrens untersuchen konnte.

---

[1]) Archiv und Atlas der normalen und pathologischen Anatomie in typischen Röntgenbildern. Band 8: „Die angeborenen Verbildungen der unteren Extremitäten" von Dr. Georg Joachimsthal. — Hamburg, L. Gräfe & Sillem, 1902.

Im Nachfolgenden möchte ich die Kasuistik dieser immerhin seltenen Missbildungen um zwei weitere Fälle meiner eigenen Beobachtung vermehren.

Fig 1.

Der erste Fall betrifft ein zweijähriges Mädchen, welches uns durch die Freundlichkeit des Herrn Dr. Friedmann aus Thomasroith in Oberösterreich zur Untersuchung hereingeschickt wurde.

Die Eltern des Kindes geben an, dass eine auffallende Verkürzung des rechten Beines schon bei der Geburt bemerkt wurde, dass aber in der Folgezeit das Missverhältnis in der Länge der beiden unteren Gliedmassen noch stärker geworden sei.

Das sehr kräftig entwickelte Kind war bisher noch nie krank und kann seit $^3/_4$ Jahren gehen; auf ebenem Boden läuft es watschelnd, doch sehr behende umher, rechts tritt es mit den Zehenspitzen auf, links mit dem ganzen Fusse, doch wird gleichzeitig das linke Bein zur vollständigeren Ausgleichung des Längenunterschiedes im Knie- und Hüftgelenk gebeugt gehalten.

Der rechte Oberschenkel erscheint gegen den linken auffallend kurz, dick und plump. Man tastet in diesem Gebilde, in einiger Entfernung vom Becken, einen ziemlich kurzen und schmalen Knochen, welcher mit der Tibia des Unterschenkels artikuliert. Dieser ist ganz normal ausgebildet, doch schwächer entwickelt als der linke, und um 3 cm kürzer; er hängt, wenn das Kind auf dem linken Bein aufrecht steht, in Auswärtsrotation frei herab, die Ferse reicht dann etwa bis in die Höhe des Tuberositas tibiae der anderen Seite.

Eine Kniescheibe ist nicht zu tasten.

Im Röntgenbilde (Tafel XIV, Fig. 4) sieht man an Stelle des rechten Femur ein kurzes, nach oben spitz zulaufendes Knochenstück mit einer distal sich ansetzenden Epiphyse. Daran schliesst sich Tibia mit Fibula des Unterschenkels. Von einer Patella, welche unter normalen Verhältnissen im zweiten Lebensjahre ossifiziert, ist, wie in dem analogen Falle von Joachimsthal, nichts zu sehen.

Der zweite von mir untersuchte Fall, ein 28jähriger Schuhmachergeselle in Lustenau bei Linz, stammt aus Schlesien.

Anamnestisch wäre anzuführen, dass die Verkürzung, welche auch hier das rechte Bein betrifft, schon seit der Geburt vorhanden ist, dass der Mann bis zu seinem neunten Lebensjahre ohne Stelze herumlief, dabei aber gezwungen war, das linke Knie gleichzeitig stark einzubiegen. Zum Ausgleich der im Laufe der Jahre immer stärker und auffallender gewordenen Verkürzung benutzte er von da an einen mit einem Schnürschuh fest verbundenen Stelzfuss, den er in der Folgezeit noch öfters verlängern musste.

Mit Hilfe dieser Prothese, welche auf dem beigegebenen Bilde ersichtlich ist, kann er ohne Anstrengung stundenlang umhergehen.

Der Mann ist gross und im allgemeinen kräftig entwickelt. Abgesehen von der weiter unten näher beschriebenen Verkürzung des rechten Beines bemerkt man zunächst, dass der ganze rechte Arm schwächer entwickelt ist als der linke; die Messung ergiebt eine Verkürzung von 5 cm. Pro- und Supination kann infolge eigentümlicher Krümmung der beiden Unterarmknochen gegeneinander so gut wie gar nicht ausgeführt werden; bei allen Bewegungen des Unterarmes befindet sich derselbe in Mittelstellung. — Die rechte Hand ist bloss dreistrahlig ausgebildet (s. Abb.), ausser dem Daumen sind nur zwei Finger vorhanden; die zugehörigen drei Metacarpalknochen sind, wie die Röntgendurchleuchtung ergab, gut entwickelt.

Besondere Beachtung verdient die hochgradige Verkürzung der rechten unteren Extremität. Von einem Oberschenkel findet sich nur ein kurzer fleischiger Ansatz, so dass der Unterschenkel an der Hüfte zu beginnen scheint. Beim aufrechten Stande des Patienten hängt das rechte Bein frei herab, die Ferse reicht bis in die Höhe der Kniegelenksspalte der anderen Seite. Vergleicht man die Länge der beiden Unterschenkel, so ergiebt sich eine Differenz von bloss 1 cm zu Gunsten des linken.

Der rechte Fuss, ein starker Pes valgus, ist um 3 cm kürzer als der linke; die vierte Zehe erscheint aus der Reihe der übrigen gleichsam nach oben herausgedrängt und liegt den beiden Nachbarn auf.

Der Mann ist imstande, das verkürzte Bein in der Hüfte bis zum rechten Winkel zu beugen,

im Liegen kann er dasselbe quer über den linken Oberschenkel hinüberlegen; die Abduktion gelingt nur bis zu einem Winkel von 45°, Rotation ist in sehr ausgiebigem Masse ausführbar: Mit Leichtigkeit kann in Liegelage bald innerer, bald äusserer Fussrand der Unterlage aufgelegt werden.

Fig. 2.

Fig. 3.

Das Röntgenbild (Tafel XIV, Fig. 5,) welches wie das des vorher beschriebenen Falles in Rückenlage bei Auswärtsrotation des Beines angefertigt wurde, ergiebt folgenden Befund:

Von einem Oberschenkelknochen ist nichts zu sehen. Doch besitzt die Tibia oben einen zapfenförmigen Ansatz, welcher vielleicht als ein mit dem Schienbein verschmolzenes Rudiment des Oberschenkelknochens anzusprechen wäre. — Nach aussen davon ist ein scharfbegrenzter linsenförmiger Schatten sichtbar, der nach Lage und Form einer in Seitenansicht eingestellten Patella entsprechen könnte. Zu tasten war davon nichts.

Leider liess sich der Patient zu einer weiteren Untersuchung nicht mehr bewegen, so dass ich mich mit dieser einen Röntgenaufnahme begnügen musste. Aus diesem Grunde konnte auch nicht das Hüftgelenk der andern Seite näher studiert werden, um eine eventuelle Verbiegung des Schenkelhalses im Sinne einer kompensatorischen Coxa vara nach Joachimsthal festzustellen. Die oberflächliche Untersuchung, wie auch die Photographie des Mannes sprechen nicht dafür.

Über „schliessungslichtfreie" Röntgenröhren.

Von

F. J. Koch und **K. A. Sterzel** in Dresden.

Die Röntgenröhren in ihrer üblichen Konstruktion setzen für den Betrieb hochgespannte Gleichstromimpulse unter absolutem Ausschluss der entgegengesetzten Stromrichtung voraus. Leider entsprechen diesen Voraussetzungen gerade die von den verbreitetsten Hochspannungsapparaten, den Funkeninduktoren mit Primärunterbrechern gelieferten Betriebsspannungen durchaus nicht. Oft, insbesondere bei niedrigem Vakuum, also niedrigem elektrischen Durchbruchswiderstande finden die bei der Schliessung des Primärstromes im Induktorium erzeugten Spannungen von verkehrter Richtung den Weg durch die Röhre. Alsdann übernimmt die für die Aussendung von Kathodenstrahlen an Gestalt und Anordnung im allgemeinen ungeeignete Anode, sowie die Antikathode zeitweilig die Rolle der Kathode. Die Öffnungsspannungen erzeugen zwar in normaler Weise auf dem Antikathodenspiegel ein punktförmiges Radiationscentrum für Röntgenstrahlen, aber auch die während der Schliessungsspannung von der Anode und der Antikathode ausgehenden Kathodenstrahlen erzeugen auf allen entgegentretenden Metallteilen in der Röhre, sowie auf der Röhrenglaswand selbst ausgedehnte Radiationsstellen für Röntgenstrahlen. Dieses Auftreten von Nebenlichtquellen, „Schliessungslicht" beeinträchtigt naturgemäss die Schärfe der Konturen auf dem Leuchtschirm sowie im Radiogramm ganz erheblich. Gleichzeitig werden die direkt von Kathodenstrahlen getroffenen Teile der Glaswand stark erhitzt.

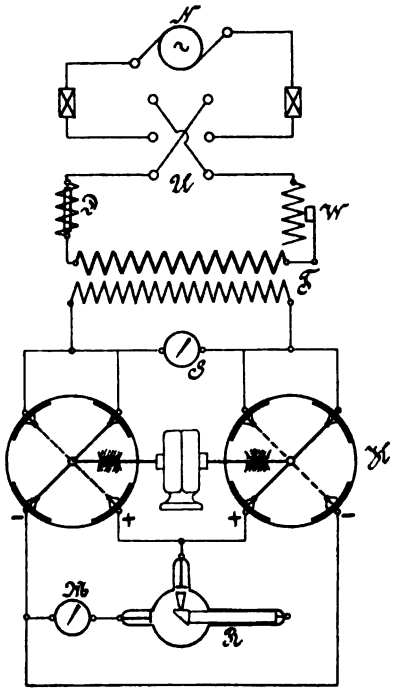

Fig. 1.

Eine weitere Folge des Stromdurchganges in verkehrter Richtung ist die beträchtliche Zerstäubung von Metallteilchen der Antikathode, die damit verbundene Absorption der Luftreste und die rasche Erhöhung des Vakuums in so betriebenen Röntgenröhren.

Die bisher zur Lösung des Problems einer schliessungslichtfreien Betriebsweise „weicher" Röhren unternommenen Schritte zielen unter Beibehaltung der tradionellen Form der Röhren zunächst darauf die Spannungen verkehrter Richtung durch rein äusserliche Mittel hinlänglich oder radikal zu unterdrücken. Ventilfunkenstrecken (Spitze, Platte) sowie Ventilvakuumröhren im Hochspannungskreis werden verwendet, um den Durchbruch verkehrt gerichteter Spannungen zu verhindern. Man giebt damit einen nicht unwesentlichen Prozentsatz der verfügbaren Spannung (Schlagweite) auch in der Nutzrichtung verloren, insbesondere aber lassen die erwähnten Hilfsmittel hinsichtlich der Zuverlässigkeit und Wirkungsweise noch manche Wünsche unerfüllt.

Gleichviel in welcher Bauart fügen sie der Anlage einen neuen veränderlichen Faktor hinzu, der während des Betriebes zur richtigen Nachregulierung ebensoviel Aufmerksamkeit absorbiert, als die Röntgenröhre selbst. Nicht vollkommen abgeschlossene Funkenstrecken insbesondere kommen durch das unangenehme Geräusch und die in kurzer Zeit das Röntgenkabinett verpestende Luftoxydation für die Röntgentechnik ernstlich nicht in Frage.

Eine unter allen Umständen zuverlässige Betriebsweise von gewöhnlichen Röntgenröhren mit absolutem Gleichstrom unter völligem Ausschluss der verkehrten Stromrichtung beruht auf der Gleichrichtung von hochtransformiertem Wechselstrom durch einen synchron zur Wechselspannung angetriebenen mechanischen Hochspannungskommutator oder Unterbrecher, dem gegenüber die oben erwähnten „Ventile" nur als unvollkommene Surrogate erscheinen.[1])

Thatsächlich zeigen Röntgenröhren in Verbindung mit Anlagen nach diesem System ein geradezu ideal ruhiges, streng geteiltes Licht und eine entsprechend längere Lebensdauer als bei Induktorbetrieb.

Emancipiert man sich indessen einmal ganz von dem Gedanken, Röntgenröhren mit absolutem Gleichstrom zu betreiben, und stellt sich die Aufgabe, die Konstruktion der Röhren selbst derart

[1]) Vgl. F. J. Koch, Annalen der Physik. Vierte Folge. Band 14.

durchzubilden, dass sie bei Speisung mit „unreinem“ Gleichstrom, in letzter Linie mit Wechselstrom, den reinen „Gleichstromeffekt“ als Röntgenlichtquelle aufweisen, so wird man in erster Linie die gerade durch die Forschungsarbeiten der letzten Jahre wesentlich geförderten Erkenntnisse über den Stromdurchgang durch verdünnte Gase zu Rate ziehen.

Um von vornherein volle Klarheit über das Verhalten von Röntgenröhren gegenüber dem Stromdurchgang in verkehrter Richtung zu bekommen und entsprechende Kriterien aufstellen zu können, musste zunächst eine Untersuchungsmethode geschaffen werden, welche messend vorzugehen gestattete. Als Spannungsquelle war dabei das Induktorium nicht verwendbar, da dessen Spannungsimpulse nicht gleichgerichtet, nicht regelmässig genug und ihrem ausserordentlich kurzem Verlauf nach exakten Messungen nicht zugänglich sind. Mit der Influenzmaschine konnte die normaler Betriebsweise entsprechende Leistung nicht erhalten werden, mit einer Hochspannungsbatterie zu arbeiten war bei dem Charakter der Röntgenröhren als Durchbruchswiderstand ganz ausgeschlossen. Die Verfasser bedienten sich vielmehr der in Fig. 1 skizzierten Anordnung: An das Wechselstromnetz „N“ (110 Volt 100 Polwechsel) ist ein eisengeschlossener Wechselstrom-Hochspannungstransformator „T“ (wie ihn Fig. 2 zeigt) unter Einbeziehung eines Stromwenders „U“, eines Hauptstromregulators „W“ und einer Drosselspule „D“ in den Primärstromkreis angeschlossen. Beide Wechsel der Hochspannung werden mittelst eines Hochspannungsgleichrichters „H“ auf dieselbe Richtung kommutiert.

Fig. 2.

Der eisengeschlossene Hochspannungstransformator sowie der Hochspannungsgleichrichter sind ähnlich den Apparaten, welche die Verfasser für die Röntgeneinrichtungen ihres Systems konstruierten.

Der Hochspannungsgleichrichter für vollständige Kommutation, dessen Ansicht Fig. 3 zeigt, besteht aus zwei Systemen von Kontaktsegmenten, die in zwei Hartgummikapseln eingebaut sind. Durch einen Synchron-Motor mit horizontaler Welle in Rotation versetzt, läuft innerhalb jeder der Kapseln ein mit Schleifbürsten armierter Kontaktarm um. Zufolge der synchronen Umlaufsgeschwindigkeit steht beispielsweise im Scheitel des positiven Wechsels das Armsystem in der stark eingezeichneten Stellung, während er im Scheitel des darauf folgenden negativen Wechsels sich in der punktierten Lage befindet. Wie aus Fig. 1 leicht zu entnehmen, erhält die zu untersuchende Röntgenröhre „R“ den einen (positiven) Wechsel direkt, den folgenden (negativen) Wechsel kommutiert zugeführt, also absolute Gleichstromimpulse von hoher Spannung. Durch geeignete Beeinflussung wird zugleich die sonst mehr sinusartig verlaufende Form der einzelnen Stromimpulse in die Nähe ihrer Scheitel zusammengedrängt, so dass die Kommutation auch bei verkürzten Segmenten funkenlos von statten geht.

Die Regulierung der an die Röhren gelegten Spannung geschah durch Verändern des Primärstromregulators „W“. Durch Umwenden des Stromwenders „U“ konnte die Polarität der Hochspannungsimpulse für den Stromdurchgang durch die Röntgenröhren in normaler und verkehrter Richtung bequem gewendet werden.

Die Messung der Hochspannungsimpulse geschah durch direkte Messung der vom Transformator gelieferten effektiven Wechselspannung mittelst eines statischen Elektrometers „S“ von Hartmann & Braun, welches direkte Ablesung für Wechselspannungen bis 100000 Volt gestattete.

Es bedarf wohl keines Hinweises, dass die vor der Kommutation durch den Hochspannungsgleichrichter gemessene Wechselspannung ein passendes Mass für die Höhe der an die Röntgenröhre selbst gelegten gleichgerichteten Spannungsimpulse darstellt, da durch die funkenlose Kommutation mittelst metallischer Schleifbürstensysteme ein Spannungsverlust nicht verbunden ist.

Die Messung des durch die Röntgenröhre gehenden Stromes geschah mittelst eines besonders eingerichteten Milliamperemeters nach Deprez d'Arsonval „M“.

Wenngleich zur Zeit der gesetzmässige Zusammenhang zwischen der effektiven Spannung an einer Röntgenröhre, zwischen dem Mittelwert des durchgehenden Stromes und der Quantität und Qualität

des Röntgenlichtes selbst noch wenig erforscht ist und erst die Kenntnis der Momentanwerte von Spannung und Strom Klärung bringen könnte, so ergeben doch diese beiden Faktoren gemeinschaftlich gute und vergleichbare Aufschlüsse über das Verhalten verschiedener Röhrenkonstruktionen hinsichtlich des Stromdurchganges in normaler und verkehrter Richtung. Gleiche Kurvenformen vorausgesetzt ist das Verhalten der Mittelwerte auch für die Scheitelwerte charakteristisch.

Fig. 4 zeigt als typisches Beispiel die „Charakteristik" einer Röntgenröhre mit Antikathode in Glasmantel, die als besonders vorzüglich gerühmt zu werden pflegt. Eine allmählich gesteigerte Spannung wurde an die Röhre gelegt, bis die zunächst nichtleuchtende Röhre im Dunkeln ein plötzliches Aufleuchten zeigte. Die in diesem Moment gemessene Mittelspannung entspricht einer kritischen Scheitelspannung, bei der der Widerstand der Röhre gewissermassen zusammenbricht und an Stelle einer statischen Potentialverteilung ein Stromdurchgang durch das Vakuum beginnt.

Fig. 3.

Die Beobachtung dieser Spannung wurde sowohl in normaler als in verkehrter Richtung mehrfach wiederholt und es stellte sich schon hierbei die bemerkenswerte Thatsache heraus, dass bei allen üblichen Röhrenkonstruktionen die kritische Spannung für den Durchgang in verkehrter Richtung tiefer liegt als für das „Ansprechen" in normaler Betriebsweise. Sie betrug bei der eben angeführten Röntgenröhre nur $^3/_4$ der kritischen Spannung in normaler Richtung. Noch ungünstiger verhalten sich die gebräuchlichen Röntgenröhren nach erfolgtem Zusammenbruch des Röhrenwiderstandes. Hier rief beispielsweise eine Spanung von 30000 Volt einen Strom von 0,2 Milliampere in der normalen Richtung und eine Spannung von 29000 Volt einen Strom von 1,5 Milliampere in der verkehrten Richtung hervor. Das ist das $7^1/_2$fache!

Der Zustand des Vakuums ändert diese Verhältnisse nur quantitativ. Die kritischen Spannungen sinken bei zunehmendem Innendruck ausserordentlich herab.



Fig. 4.

Sowie die kritische Spannung für die verkehrte Richtung niedriger geworden ist als der Schliessungsspannungsscheitel des Induktoriums, tritt ein entsprechend grosser Stromdurchgang mit seinen schädlichen Folgen ein. Die Röntgenröhren in ihrer üblichen Bauart begünstigen also, wie auch bei kritischer Betrachtung vorauszusehen war, direkt den Eintritt und Durchgang des Stromes in verkehrter Richtung. Dieses Missverhältnis zu beseitigen ist den Verfassern durch die Konstruktion einer neuen Röntgenröhre gelungen, deren Charakteristik in Fig. 5 wiedergegeben ist. Als Beispiel wurde absichtlich eine ziemlich weiche Röhre gewählt, da für diese die Verhältnisse relativ ungünstig ausfallen. Schon die kritische Spannung in verkehrter Richtung liegt indessen um 100 % über derjenigen in normaler Richtung! Um den gleichen Strom von beispielsweise 0,3 Milliampere in verkehrter Richtung durch die Röhre zu treiben, bedarf es der 4,2fachen Spannung!



Fig. 5.

Bei höherem Vakuum wird die kritische Spannuug in verkehrter Richtung so hoch, dass das Glas von aussen durchschlägt, ehe ein Stromdurchgang durch die Röhre einsetzt. Röntgenröhren dieser

Art gestatten sogar im Anschluss an symmetrische Wechselspannungen den Stromdurchgang nur in einer Richtung. Sie sind Röntgenröhren mit Ventilcharakter.

Es erübrigt sich, auszuführen, wie vollkommen der Anschluss der verkehrten Stromrichtung bei der Verwendung solcher Röhren im Anschluss an die von Induktorien gelieferten Spannungen erfolgt.

Bei derartig unterdrücktem Stromdurchgang in verkehrter Richtung fällt naturgemäss die bei den üblichen Konstruktionen auftretende Metallzerstäubung fast vollständig weg. Die Absorption der Luftteilchen und die Erhöhung des Vakuums geht entsprechend langsamer vor sich und das Regenerieren braucht seltener angewendet zu werden.

Beistehende Abbildung, Fig. 6, zeigt eine derartige „Bikathodenröhre". Man bemerkt, dass beide Zuleitungselektroden kathodenartig als Hohlspiegel ausgebildet sind. Das von der einen Zuleitungselektrode („aktive Kathode") ausgehende Kathodenstrahlbündel wird in der üblichen Weise auf einen Antikathodenspiegel konzentriert. Die andere Zuleitungselektrode („inaktive Kathode"), welche in normalem Betrieb die Anode darstellt, ist in den Glashals zurückgezogen. Ihr gegenüber ist ein trichterartiges Metallstück angeordnet, welches an der Rückseite der Antikathode befestigt wurde. Erfahrungsgemäss stellt sich dem Stromdurchgang durch eine Vakuumröhre ein ausserordentlich hoher Widerstand entgegen, wenn der sogenannte dunkle Kathodenraum, der sich an der negativen Zuleitungselektrode bildet, an seiner Ausbreitung durch die Glaswände der Röhre oder durch einen gegenüber befindlichen Fremdkörper gehindert wird. Dagegen wirkt eine solche Disposition, so lange die betreffende Zuleitungselektrode positiv (Anode) ist, nicht wesentlich als Widerstand erhöhend.

Fig. 6.

Während also für den Stromdurchgang in normaler Richtung die Bikathodenröhre einen normalen Widerstand aufweist, tritt dem Stromdurchgang in entgegengesetzter Richtung ein wesentlich erhöhter Widerstand entgegen, wie auch die in Fig. 5 gegebene Charakteristik bestätigt.

Tritt aber doch bei ganz weichen Röhren eine Erniedrigung der kritischen Spannung und eine Herabminderung der Ventilwirkung ein, so werden die von der inaktiven Kathode ausgehenden Kathodenstrahlen zu einem Bündel vereinigt und in den Metalltrichter gelenkt. Da weder dessen Metall zur Aussendung von Röntgenstrahlen geeignet ist, noch die etwa entstandenen Strahlen in der Richtung der normalen Röntgenstrahlen Nebenlichtwirkungen ausüben können, so ist eine solche Röhre unter allen Umständen „schliessungslichtfrei". Man erhält auf alle Fälle schärfste Bilder auf dem Schirm und im Radiogramm, gleichviel ob Spannungen gleicher oder wechselnder Richtung an der Röntgenröhre liegen.

Der Anschluss der Bikathodenröhren erfolgt in der Weise, dass der negative Pol des Induktors zur „aktiven" der positive Pol zur „inaktiven" Kathode geführt wird. Die Antikathode bleibt also unangeschlossen. Hier sei gleich dem Einwand begegnet, dass die Antikathode, wie bei den üblichen Röntgenröhren, metallisch mit dem positiven Pol des Induktors in Verbindung stehen müsse, um das Ansammeln von negativer Ladung auf derselben zu verhindern und die Neutralisation der von den Kathodenstrahlen mitgeführten negativen Ladungen zu bewirken. Da der metallische Trichter ziemlich nahe bis an die mit dem positiven Pol verbundene „inaktive' Kathode heranreicht, so lassen schon die Gesetze über das Spannungsgefälle in verdünnten Gasen voraussagen, dass für die auszunutzende Stromrichtung zwischen Anode und Antikathode kein wesentlicher Prozentsatz der Gesamtspannung liegen kann. Man kann dies auch sofort experimentell kontrollieren, indem man die Verbindung zwischen Anode und Antikathode durch eine Luftfunkenstrecke herstellt. Ein solcher Versuch zeigt erstens, dass die maximal erzielbare Funkenstrecke nur wenige Millimeter beträgt und dass der Charakter der ausgesandten Röntgenstrahlen bei vollständig metallischer Verbindung nur ein wenig härter wird, als ohne dieselbe. Die Bikathodenröhre unterscheidet sich hierin von anderen Konstruktionen, bei denen allerdings, zumal wenn die Antikathode mit einem Glasmantel umgeben ist, die metallische Verbindung erforderlich wird. Eine solche Röhre war auch die einzige Konstruktion, bei der sowohl das Auftreten negativer Ladung, als auch ein vollständiges Versagen des Ansprechens konstatiert werden konnte, wenn die glasummantelte Anode nicht mit der Antikathode verbunden wurde. Bikathodenröhren sprechen anstandslos noch bei

einem Härtegrade an, der dem Skalenende des Wehneltschen Radiometers entspricht, mit dem die entsprechenden Untersuchungen angestellt wurden.

Dem Röntgenpraktiker dürften die Bikathodenröhren insofern willkommen sein, als sie zu ihrem Betrieb nicht mehr absoluten Gleichstrom liefernde Apparate erfordern und alle auf Vermeidung des Schliessungslichtes gerichtete Aufmerksamkeit während der Aufnahmen entfällt. Gleichzeitig wird durch die Schaffung von Röntgenröhren mit Ventilcharakter eine wesentliche Erhöhung der Leistungsfähigkeit jeder Induktoranlage und eine Erniedrigung des Röhrenbudgets ermöglicht.

Über höchst einfache und doch äusserst vollkommene Röntgeneinrichtungen mit eisengeschlossenem Hochspannungstransformator, welche die Verfasser unter Verwendung von Bikathodenröhren ausgebildet haben, wird demnächst an dieser Stelle zu berichten sein.

Ein universeller Blenden- und Schutzapparat für das Röntgenverfahren[1]).

Von

Dr. **Max Levy-Dorn.**

Der Schutz des Untersuchers gegen Röntgenstrahlen, sowie geeignete Vorrichtungen zum Gebrauch von Blenden bilden, aus Gründen, die ich in einer Fachzeitschrift nicht näher zu erörtern brauche, heute eine notwendige Forderung für jedes Röntgenlaboratorium. Ich habe mich seit vielen Jahren[2]) damit beschäftigt, einen Apparat zu konstruieren, der sowohl durch die Vielseitigkeit seiner Anwendung, als auch durch bequeme Handhabung möglichst wenig zu wünschen übrig lässt.

Der einfache Blendenkasten und der verstellbare Tischaufsatz für Blenden, den ich 1897 bauen liess und 1898 beschrieb, erfüllten zwar ihre Hauptaufgaben, genügend Schutz zu geben und das Blendverfahren zu vereinfachen, ärgerten aber durch ihre Schwerfälligkeit, sodass ich, wenn es nur irgend anging, von ihrem Gebrauche in der Praxis absah.

Die Schwierigkeit für das Herstellen ganz zufriedenstellender Apparate lag besonders darin, dass man schwere Gegenstände, wie sie naturgemäss die Bleiplatten darstellen, leicht beweglich anbringen musste, ohne die Sicherheit der Patienten und Röntgenröhren zu gefährden.

Wer sich mit dem allerdings nicht unbeträchtlichen Schutz zufrieden geben will, den schon wenige Stangen Stanniol bewerkstelligen, hat natürlich ein leichtes Spiel. Die gewöhnlicheren solideren Stative reichen dann für die verschiedensten Einrichtungen, die sich eine kühne Phantasie ausdenken kann, vollständig aus, und es bestehen keine Schwierigkeiten, jedes beliebige Instrument, das sonst in der Praxis gebraucht wird, mit besonderen Sicherungen gegen Röntgenstrahlen zu versehen, falls es nur erwünscht ist[3]).

Doch möchte ich nicht näher darauf eingehen, da ja natürlich der grössere Schutz das Bessere ist, und ich vorhabe, ein Instrument zu beschreiben, das aus vielen Gründen den Vorzug verdient, wenn die äusseren Mittel gestatten, es anzuschaffen. Dasselbe wurde nach meinen Angaben von Siemens & Halske gebaut und zwar zum grössten Teil durch Herrn Rodde, zum kleineren Teil durch seinen Nachfolger Herr Schwarz und hat sich mir etwa seit Jahresfrist vorzüglich bewährt.

Die Grundlage des Apparates, vgl. Fig. 1, bildet eine Bleikiste, in der das Röntgenrohr so befestigt wird, dass die Strahlen allein durch eine Blendenöffnung den Kasten verlassen können. Die Bleikiste kann in der Quere und in der Senkrechten — mit anderen Worten —

---

[1]) Eine vorläufige Mitteilung erschien „Deutsche Ärztezeitung", Heft 8, 1904.

[2]) Vgl. Chirurgen-Kongress 1898 und 1901. Zeitschrift für Krankenpflege, April 1898, Deutsche med. Woch. No. 49, 1903.

[3]) Vgl. Levy-Dorn. Chirurgen-Kongress 1900.

in einer senkrechten Ebene bewegt werden, sowie um eine horizontale Achse im Umfang eines rechten Winkels gedreht und in allen nur herstellbaren Lagen leicht befestigt werden. Dadurch ist es möglich, ohne Mühe der Blendenöffnung, also der Austrittspforte der Röntgenstrahlen, die Richtungen und Stellungen zu geben, die in der Radioskopie, Radiographie und Therapie notwendig gebraucht werden.

Bei der Durchstrahlung von oben nach unten ist es aber auch nötig, eine zur Bewegungsebene der Bleikiste senkrechte Verschiebung bewerkstelligen zu können. Der Untersuchungstisch wurde daher mit Rollen versehen und auf Schienen gestellt, sodass nunmehr selbst schwere Objekte leicht mit ihm unter der Bleikiste hin und her geschoben werden können. Auf die entsprechende Bewegung des Bleikastens, die umständliche Vorrichtungen erfordert hätte, konnte mithin verzichtet werden.

Fig. 1.

Die Bleikiste hat die Form einer quadratischen Säule und auch einen für grosse Röhren genügenden Umfang; ihre Längsachse beträgt 60 cm, die beiden Querachsen messen 40 cm[1]).

Aus der Mitte der einen Längsseite ist eine Kreisscheibe von 20 cm Durchmesser ausgeschnitten. Die äussersten Punkte der dadurch entstandenen Blendenöffnung stehen also 20 cm, beziehungsweise 10 cm von den Kanten ab. Die Wand der Blendenöffnung gegenüber bleibt offen und dient als Zugang zum Innern des Kastens, demselben Zweck dient eine breite verschliessbare Thür an der einen quadratischen Schmalwand.

An einem verstellbaren Halter wird die Röntgenröhre so befestigt, dass ihre Längsachse mit derjenigen des Kastens parallel läuft.

Um die Öffnung läuft ein ⌊⌋-förmiger Schieberahmen herum, durch den man Blenden von geringerem Lumen und von den verschiedensten Formen einschliesslich der Kompressionsröhren anbringen kann; zwei kleine Bleiglasfenster ermöglichen die Kontrolle des Rohres während des Betriebes durch das Auge. Ausserdem können die Strahlen durch einen seitlichen Ausschnitt hindurch, dem ein Testobjekt — ich benutze dazu gewöhnliche Knochen — vorgelagert ist, vermittelst des Fluorescenzschirmes auf ihre Qualität geprüft werden, ohne dass die Stellung des Röntgenrohrs zu dem Kranken geändert zu werden braucht.

Diese Öffnung ist gewöhnlich durch eine metallene Thür verschlossen. Wird der auch sonst zu Untersuchungen benutzte Fluorescenzschirm, wie zu raten ist, dauernd mit einer Glasscheibe bedeckt, so lässt sich das Rohr während des Betriebes ohne Störung desselben und ohne Gefahr für den Untersucher auf seine Qualität prüfen, indem man die das Testobjekt überlagernde Thür hochhebt und den Schirm vorhält.

---

[1]) Röhren von 200 mm Durchmesser lassen sich noch bequem unterbringen; solche von 250 mm verursachen, besonders wegen ihrer Längsdurchmesser Schwierigkeiten, weil die Drahtöfen nicht mehr den genügenden Abstand von den Bleiwänden besitzen und Lichtfunken überschlagen. Wer durchaus diese Riesenröhren anwenden will, sollte daher einen etwas geräumigen Kasten wählen. Gewöhnlich beträgt der Durchmesser der Röntgenröhren nur 150 mm.

Ich halte es nicht für zweckmässig, einen Schirm dauernd über dem Testobjekt zu befestigen, weil er dann infolge zu starker Bestrahlung ermüden würde. Man müsste ihn wenigstens durch eine dicke Bleithür vor den Strahlen schützen, falls er nicht gebraucht wird. Diese Anordnung erübrigt sich aber, da sie nicht einmal den Vorzug einer nennenswert grösseren Bequemlichkeit besitzt.

Eine Anlage für die elektrischen Leitungsschnüre zum Röntgenrohre verhütet, dass dieselben den Bleiwänden zu nahe kommen, oder das Rohr zerren, wenn die Bleikiste bewegt wird. Quer über die offene Seite derselben verläuft parallel zur kleinen Kante etwa 15 cm von ihr entfernt ein Holzstab, unten und oben je mit einer metallenen Doppelöse, welche dauernd mit dem Röntgenrohr verbunden wird. Die Zuleitungsdrähte vom Induktor werden ebenda befestigt und durch 25 cm lange von den Bleiwänden abstehende Halter aus Holz in einen zweckmässigen Abstand gebracht.

Diese Halter lassen sich in den Kasten hinein umklappen, so dass sie bei Drehung desselben nirgends anzustossen und zu hindern brauchen. Wenn die Drähte ohne das Röntgenrohr gewechselt werden müssen, ist es daher nur nötig, sie am Kasten ein- und auszuhaken; die Notwendigkeit des unbequemeren Hantierens mit den Drähten im Kasten wird hierdurch erheblich beschränkt.

Bewegungs-Vorrichtungen der Bleikiste:

Die Achse, um welche der Bleikasten gedreht werden kann, ruht in einem vertikal gestellten Rahmen, 65 × 42 cm, welche in einem zweiten Rahmen, 100 × 70 cm, auf Rollen horizontal verschoben werden kann. Der letztere hinwiederum hängt an einem kräftig gebauten Gestell und kann auf und ab bewegt werden. Da es nicht sicher genug schien, eine so schwere Masse, wie Rahmen und Kasten sie darstellen, durch Gegengewichte zu äquilibrieren, wurde das Ganze an einer zweigängigen Schraube von 100 cm befestigt, welche bequem durch Vermittelung einer über Räder laufenden Kette vom Untersucher herauf und herunter gedreht werden kann. An dem galgenartigen Traggestell aus ⊢Eisen greifen vier am grossen Rahmen befestigte Räder herum, um die Führung zu sichern, während die Bewegung, wie beschrieben, durch die Kette und Schraube, an welchen der Rahmen hängt, vermittelt wird.

Die Bleikiste mit dem kleinen Rahmen zeigten sich so schwer, dass die untere Schiene des grossen Rahmens ausgebogen wurde, obwohl sie aus starkem ⊢Eisen hergestellt war. Daher musste eine besondere Versteifung angebracht werden, welche nach unten nicht unerheblich überstand und bei einzelnen Untersuchungen hinderlich war. Es empfiehlt sich daher in Zukunft, die Bleikiste um einen rechten Winkel gedreht anzulegen, so dass ihre langen Kanten parallel zur Drehachse liegen und nicht wie jetzt dieselben ⊥ schneiden, die Blendenöffnung kann dann leicht an einer Längswand angelegt werden, welche von der störenden Stütze des grossen Rahmens wenig oder gar nicht überragt wird.

Die Blenden, welche man in den Schieberahmen vor der Offnung des Kastens in geeigneten Fällen bringe, können von jedem leicht aus 2—3 mm dickem Bleiblech ausgeschnitten werden. Nur das Kompressionsrohr muss bestellt werden. Ich besitze zwei Stück von 30 cm Länge und mit einem Querkreis von 12 und 10 cm Durchmesser. Der äussere Rand, welcher auf den Patienten zu liegen kommt, ist mit Hartgummi isoliert, wie im Albers-Schönbergschen Apparat. In dem weiten Kompressionsrohr befindet sich ein kurzer, leicht verschiebbarer Cylinder, dessen eine Seite offen blieb, während die andere mit einem Loch von 4 cm Durchmesser versehen wurde. Die Öffnungen beider in und übereinander geschalteten Cylinder liegen konzentrisch. Durch Verschieben des Kompressionscylinders im Schieberahmen der Bleikiste lässt sich leicht das Röntgenrohr über die Mitte der beiden Diaphragma-Öffnungen bringen, indem man auf die Antikathode visiert oder mit dem Fluorescenzschirm kontrolliert. Natürlich lässt sich dasselbe erreichen, wenn man das Röntgenrohr zweckmässig verstellt; jedoch erfordert dies grössere Umstände.

Benutze ich nicht die Kompressionsblende, so schiebe ich meist eine Bleiplatte, die einen Ausschnitt von 10 cm in der Mitte enthält, ein. Um eine mehr seitliche, obere oder untere Beleuchtung zu erzielen, hat man nur nötig, die Öffnung in den einzuschiebenden Bleiplatten anstatt, wie gewöhnlich in der Mitte, seitlich, oben oder unten anzulegen. Durch Absuchen mit dem Fluorescenzschirm wird bei vorzunehmender Radiographie festgestellt, ob die X-Strahlen die zu untersuchenden Körperteile treffen oder daneben fallen.

Den Gebrauch der Blende, wie einige wichtige Stellungen des Apparates, sollen die Lichtbilder 2, 3 und 4 vorführen.

In Figur 2 ist der Kasten schräg nach unten und brustwärts gerichtet, um die Rohrblende unter den Rippenbogen zu pressen, wie es z. B. bei Nierensteinaufnahmen geschieht.

Fig. 2.

Fig. 3.

Figur 3 zeigt den Weg, auf welchem man im stande ist, liegende Kranke senkrecht von innen nach aussen zu durchstrahlen. Die Schulter des Patienten ist auf eine schräge Ebene gelegt. Der Patient liegt quer auf dem Tisch. Reicht die Breite des Tisches für diesen Zweck nicht aus, so kann man leicht, wie es im vorliegenden Fall geschehen ist, durch einen Tischaufsatz mit genügend langem Querbrett die Möglichkeit dazu schaffen. Nun wird der Kasten wie bei Bild 2 mit fokal gestellter Rohrblende in schräger Lage festgeschraubt und so weit wie möglich dem Kranken genähert.

Sollen die Strahlen aber schräg, nicht senkrecht auffallen, so liegt Patient wie gewöhnlich auf dem Tisch und schiebt man statt des Blendenrohrs eine Bleiplatte mit seitlichem Ausschnitt ein.

Im Bilde 4 sieht man eine Knie-Aufnahme. Im Kasten befindet sich die Bleiplatten-Blende mit centralem Ausschnitt, die natürlich hier nicht gesehen werden kann. Das genügend ruhig gestellte Bein liegt mit dem Knie in angemessener Entfernung vom Röntgenrohr darunter.

Zu therapeutischen Zwecken lege ich in den seltensten Fällen die Hüllen, die die gesunde Haut schützen sollen, auf den Körper des Patienten. In der Regel lasse ich vielmehr die zu behandelnden Stellen an die entsprechend geformte Öffnung einer Bleiplatte bringen, welche wie die anderen Blenden in den Schieberahmen gesteckt werden. Damit das Blei nicht abfärbt und sonst schädigt, wird es mit Heftpflaster beklebt, vgl. Lichtbild 5, das die Behand-

lung einer Bartflechte an der Wange vor Augen führt. Vorragende Körperteile, wie Zunge und Nase werden durch geeignete Blendöffnungen hindurchgesteckt; in anderen Fällen werden kleine und daher leichte Masken dem Körper angelegt und mit diesen eine gewöhnliche Blendöffnung bedeckt. Das therapeutische Verfahren wird hierdurch wesentlich vereinfacht und belästigt den Patienten wenig; die Sauberkeit lässt sich leicht durchführen und dem Arzt wird viele Mühe erspart.

Ein Ubelstand besteht darin, dass gelegentlich infolge der Breite des Bleikastens die für eine schnelle Behandlung wünschenswerte Annäherung an den Patienten nicht bewerkstelligt werden kann; in solchen, übrigens seltenen Fällen, kann man sich leicht auf andere Weise behelfen.

Was die Stellungen der Patienten während der Aufnahme betrifft, so muss man

Fig. 4.

Fig. 5.

gelegentlich von der bei den üblichen Stativen für Röntgenröhren beliebten Anordnung abweichen, da eben statt der kleinen Röhre ein erheblich mehr Raum beanspruchender Kasten über den abzubildenden Körpergegenden ruht und die Kanten dieses Kastens hier und da im wahrsten Sinne des Wortes Anstoss erregen. So z. B. stösst, wenn man, wie sonst üblich ist, in sitzender Stellung den Fuss röntgographieren will, das Knie gegen den Kasten, besonders, falls es sich um kleinere Personen handelt. Durch Schrägstellung der Bleikiste lässt sich dieser Übelstand abwenden. Ich ziehe es indes vor, den Fuss auch von vorn nach hinten im Liegen zu durchstrahlen, während der Kasten, unter dem das Bein hindurchgesteckt ist, schräg festgeschraubt, und die Fusssohle gegen eine entsprechend schräg gestellte Platte meines Tisches gestemmt wird. Es würde wohl zu weit führen, bei dieser Gelegenheit alle Stellungen durchzunehmen, die bei den verschiedenen Radiographien Anwendung finden. Ernstliche Schwierigkeiten sind mir aber bei meinem Apparat nie entstanden.

Die Art und Weise, wie die verschiedenen notwendigen Stellungen des Kastens herbeigeführt werden, versteht sich aus den Eigenschaften des Apparats und ihrer Beschreibung von selbst. Es sei hier nur hinzugefügt, dass beim Übergang von der vertikalen Durchstrahlung in die horizontale oder umgekehrt, der obere Zuleitungsdraht abgeknüpft und passend wieder befestigt werden muss — eine Arbeit, die nur wenige Sekunden in Anspruch nimmt.

Für die Durchstrahlungen von unten ist eine feststehende Bleikiste, ähnlich der

oben beschriebenen, aber etwas geräumiger, vorgesehen, in welcher man das Röntgenrohr hoch und niedrig stellen kann. Die Kiste geht auf Rollen, oder steht auf einem mit Rollen versehenen Schlitten und wird in der Regel während der Untersuchung nicht bewegt, sondern der auf Schienen gleitende Tisch wird über sie hinweggezogen.

Zum Zurückhalten der Zuleitungsdrähte von den Metallteilen des Apparates können die natürlichen Halter von den mannigfachsten Formen gebraucht werden. Mir leistet hierbei ein Holzstab von 50 cm, der auf dem oberen, wagerechten Balken des Gestelles auf einer Schiene gleitet und in einem Kugelgelenk bewegt werden kann, die trefflichsten Dienste. Der Draht wird in einen Schlitz am freien Ende des Stabes gesteckt und dort durch eine einfache Feder zurückgehalten.

Bei der Auswahl der Bleiplatten-Belege des Schutzkastens scheint es mir notwendig, sich vor Augen zu halten, dass sich die Eigenschaften des Schützens und der Undurchlässigkeit der Bleiplatten nur zum Teil decken. Ebensowenig, wie wir uns scheuen am Tage spazieren zu gehen, obwohl wir wissen, dass die Sonnenstrahlen heftige Dermatiden hervorrufen können, brauchen wir geringe Mengen Röntgenstrahlen zu scheuen. Meines Erachtens reichen 1 cm dicke Bleiplatten für den Schutz reichlich aus. Wer sich damit nicht zufrieden geben mag, kann so dicke Platten benutzen, wie er es der Tragkraft des Gestelles seines Apparates nur zuzumuten vermag.

Als einen besonderen Vorteil der von mir beschriebenen Anlage, die Stativ, Leuchtkasten, Kompressionsblende, Schutzwand und therapeutische Blende zugleich vertritt, möchte ich noch hervorheben, dass sie die Anforderungen, die man an die Grösse des für ein Röntgenlaboratorium notwendigen Raumes stellen muss, nicht unwesentlich verringert und dass sich das solide Stativ mit seinen in Zwangslagen leicht beweglichen Rahmen ohne Mühe dazu verwenden lässt, für besondere Zwecke besondere Halter und dergleichen daran festzuschrauben.

Bücherbesprechungen.

Archiv und Atlas der normalen pathologischen Anatomie in typischen Röntgenbildern. Band 11.

Dr. Arthur Schüller: **Die Schädelbasis im Röntgenbilde.** Hamburg, Graefe & Sillem, 1905. 4°, VII, 73 S. Mit 6 Tafeln, 6 zugehörigen Skizzenblättern und 30 Abbildungen im Text. 14 Mark.

Holzknecht hat dem Atlas ein Vorwort mitgegeben, in welchem er die Wichtigkeit des typischen Bildes gerade des Schädels für den Röntgenologen besonders hervorhebt. Ist doch kein Bild komplizierter als dieses, und bei keinem sind durch Überschneidungen und dergleichen mehr Veranlassungen zu Irrtümern gegeben.

Im I. Teil wird das Röntgenbild der normalen Schädelbasis abgehandelt. Dieser Teil des Schädels war vor der Röntgenzeit jeglicher direkten Untersuchung unzugänglich, und auch jetzt noch stellt seine Darstellung auf der Platte grosse Anforderungen an Fertigkeit und Erfahrung des mit der Technik Vertrauten.

Die Technik ist schwierig, wenn man nicht nach einem bestimmten Plan verfährt. Um stets miteinander vergleichbare Bilder zu erhalten, muss man hier noch viel genauer arbeiten als sonst. Dies wird erleichtert durch eine Anordnung der Platte in einem Wandgestell, an welchem der Kopf unverrückbar fixiert werden kann, die Kassette trägt eine Quadrierung. In sitzender Stellung ist die Orientierung leichter als im Liegen. Visierstäbe erleichtern die Einstellung, welche mit Hilfe der Mittellinie des Schädels und der „Deutschen Horizontale“ geschieht. Als Orientierungspunkte für die Querrichtung dienen die „Ohrpunkte“ = höchsten Punkte der äusseren Ohröffnungen. Durch diese Linien und Punkte und die Lage des „Fokus“, der stets 60 cm vom Centrum der Platte steht, lassen sich alle Lagebeziehungen leicht ausdrücken und stets wieder herstellen, so dass genau miteinander vergleichbare Bilder gewonnen werden. Stets wird das Blendenverfahren angewandt.

Alle Teile der Schädelbasis lassen sich auf dem Röntgenbilde darstellen, dazu bedarf es allerdings einer Reihe von Aufnahmen in den verschiedenen Durchleuchtungsrichtungen. Die Bilder, welche durch Ausnutzung der einfachen, leicht zu bezeichnenden und herzustellenden Projectionen, bei welchen starke Verzerrungen vermieden sind, hergestellt werden, bezeichnet Verf. als die „typischen". Sie lassen sich in vier Gruppen bringen: frontale, sagittale, axiale und schräge Aufnahmen.

1. Frontale Aufnahmen. Der Hauptstrahl geht durch beide Ohrpunkte. Auf der Platte erscheint die Schädelbasis in ihrer längsten Ausdehnung, von der Nasenwurzel bis zur protub. occip. ext., man sieht auf ihr die Schädelgruben in ihrem sagittalen Durchschnitt, namentlich deutlich den Türkensattel, die Gefässfurchen der Art. meningea media. Dagegen kann man die Gelenkfortsätze nebst Atlas und Epistropheus deutlich sichtbar machen durch Aufnahme in nach hinten gebeugter Kopfhaltung. Von besonderem Wert ist die frontale Durchleuchtung zur Messung des anthropologischen Basalwinkels, der Orbitaldachlinie, der gesamten Schädelbasislänge, die bisher nur am macerierten Schädel messbar waren.

2. Sagittale Aufnahmen. Hier kommen schon zwei Aufnahmen in Betracht, je nachdem man die vorderen oder hinteren Teile der Schädelbasis der Betrachtung zugänglich machen will. Bei dorso-ventralen Aufnahmen kommt vordere und mittlere Schädelgrube, die Nase und Augenhöhle, auf die Platte. Die Einstellung geschieht, während Stirn und Nase der Platte aufliegen, indem der Haupstrahl parallel der deutschen Horizontale auf die oberen Ränder der Augenhöhle gerichtet wird. Ein noch genaueres aber umständlicheres Verfahren ist auch angegeben. Die Mittellinie des Schädels muss natürlich genau senkrecht zur Platte stehen. Durch diese Anordnung wird vordere und mittlere Schädelgrube getrennt projiziert und der dunkele Schatten der Felsenbeine vermieden. Für die Darstellung ihrer oberen Kanten muss der Fokus tiefer, entsprechend dem „Schädelmittelpunkt" (Mitte der Verbindungslinie beider Ohrpunkte) liegen. Zur Darstellung der hinteren Schädelgrube wird die Platte bei stark nach vorn gebeugtem Kopf dem Nacken und Hinterhaupt angelegt, während die Röhre vor dem weitgeöffneten Mund steht, so dass der Hauptstrahl den Zahnreihenabstand halbiert und durch die tiefsten Punkte der Gelenkhöker des Hinterhauptes geht.

3. Axiale Aufnahmen. Sie können in wirklicher Vollendung wohl nur am abgetrennten Schädel gemacht werden. Bei den ersten liegt die Platte auf dem Scheitel, parallel der deutschen Horizontale, der Mittelpunkt der Antikathode steht vor der Mittellinie des Halses, der Hauptstrahl geht durch die Mitte der Schädelbasis. Die zweite axiale Aufnahme erfolgt auf der dem Kinn anliegenden Platte. Fokus über dem Scheitel.

4. Schräge Aufnahmen. Bei diesen ist die Medianebene des Schädels weder parallel zur Platte noch auch senkrecht zu ihr, sondern sie bildet mit ihr schiefe Winkel.

Abgeleitet werden sie aus der typischen frontalen Aufnahme, indem der Schädel um die Längs- oder Querachse oder um beide zugleich gedreht wird, woraus dann einfache und doppelte Schrägaufnahmen sich ergeben, die dann wieder jede zweiseitig gemacht werden kann. Durch Angabe von Drehungsachse und -Winkel ist aber jede Schrägaufnahme eindeutig definierbar. Als Aufnahme in „geneigter Stellung" wird die bei Drehung um die Sagittalachse, als in „gedrehter Stellung" die bei Drehung um die Vertikalachse gemachte bezeichnet. Nur wenige Stellungen sind ausgewählt, um stets gleichbleibende Bilder zu erzielen. So ergeben sich zwei Aufnahmen in geneigter Stellung, bei welcher die Drehung 25° um die Sagittalachse beträgt, und zwar liegt bei der ersten die Platte dem höher stehenden Teil (Unter=Oberkiefer-Joch=Schläfenbein) an, Hauptstrahl geht durch die Schädelbasismitte auf die Plattenmitte, bei der zweiten geneigten Stellung ist das Kinn von der Platte weggedreht, Drehung ebenfalls 25° und der Hauptstrahl geht durch die Mitte der Schädelbasis zum oberen Plattenrand. Schräge Aufnahmen in gedrehter Stellung sind vier unterschieden, die beiden ersten bei 25°, die letzten bei 65° Drehung um die vertikale Achse, und zwar liegt bei 1. und 2. die vordere bzw. hintere Schädelhälfte der Platte an bei temporalem Stand des Fokus, während bei 3. und 4. die frontale bzw. occipitale Seitenfläche des Schädels an der Platte liegt bei entsprechendem gegenüberliegenden Stand der Antikathode; stets geht der Hauptstrahl durch die Basismitte. Doppelt schräge Aufnahmen werden nur in einer typischen Art gemacht: Neigung um 25°, Drehung um 65°, Platte an der vorn und höher liegenden Schädelhälfte.

Während die geraden Aufnahmen mehr der allgemeinen Orientierung, Messung und dergleichen dienen, sind die schrägen besonders zur Darstellung der Einzelheiten bestimmt. Alle „typischen" Bilder sind am leeren, maceriertem Schädel gewonnen, können aber ohne weiteres mit dem vom lebenden hergestellten verglichen werden. Übersichtstabellen erleichtern die praktische Anwendung und lassen leicht die bei den einzelnen Aufnahmen zu findenden Teile erklären.

Bei jeder einzelnen Aufnahme ist an der Hand der Bilder mit Hilfe entsprechender Röntgenogramme das Sichtbare erklärt. Ein näheres Eingehen darauf kann hier nicht stattfinden.

Eine kurze Besprechung ist dem Bilde der kindlichen Schädelbasis gewidmet; bei ihr kommen namentlich entwicklungsgeschichtliche Fragen in Betracht.

Der II. Teil beschäftigt sich mit dem Bilde der pathologisch veränderten Schädelbasis. Der Reihenfolge nach sind folgende Veränderungen besprochen: Missbildungen, Grössen- und Formabweichungen, destruktive Veränderungen, hyperostotische Veränderungen, Verletzungen. Anhangsweise ist erwähnt, wieweit die Nähte, Gefässfurchen und Fissuren des Schädels im Röntgenbilde darstellbar sind.

Die reiche Menge des Materials, die klaren Bilder des Atlas und namentlich die grosse Vereinfachung, welche die „typischen" Aufnahmen darstellen, machen das Werk für jeden mit Röntgenstrahlen Arbeitenden unentbehrlich. Eine Menge anregender Bemerkungen finden sich ausserdem. Die über den Gegenstand vorhandene Literatur ist eingehend berücksichtigt. . . . . p.

H. Guilleminot: **Électricité Médicale.** G. Steinheil, Paris. Preis 10 Franken.

Das vorliegende Werk wendet sich ebensowohl an den Praktiker wie an den Studierenden. Es enthält theoretische Betrachtungen sowie technische Erörterungen über die verschiedenen elektrischen Stromarten. Die Röntgenstrahlen, die Phototherapie, Dermatotherapie werden ausführlich abgehandelt. Besonderer Wert ist auf die Darstellung der Elektrotherapie gelegt, auch die Röntgentherapie wird abgehandelt. Die einzelnen Krankheiten werden besonders besprochen und die Art ihrer Behandlung angegeben. Allen denen, welche die Elektrizität zu therapeutischen Zwecken verwenden, kann das Buch empfohlen werden. H. A.

Margaret A. Cleaves, M. D.: **Light energy. Its physics, physiological action and therapeutic applications.** London uud New York. Rebman. Preis 21 sh.

Das Werk behandelt das gesamte Gebiet der Anwendung der verschiedenen Arten von Licht in der Medizin. Die gesamte einschlägige Literatur wird berücksichtigt. Man erhält einen systematischen Überblick über die physikalischen, physiologischen und therapeutischen Wirkungen des Lichts. Sowohl die natürlichen Lichtquellen (Sonnenlicht) wie auch die künstlichen werden besprochen. Auch die verschiedenen Theorien über die Lichtwirkung finden eine eingehende Erörterung. Die Leser unserer Zeitschrift interessiert vorwiegend der Abschnitt, welcher den Röntgen-, Kathoden- und Becquerelstrahlen gewidmet ist. Die betreffenden Kapitel sind fesselnd geschrieben und zeigen ebenso wie die Abschnitte, welche die Lichtbehandlung im allgemeinen darstellen, grosse Sachkenntnis der Verfasserin. Die Ausstattung des Buches ist in jeder Beziehung vorzüglich zu nennen. H. A.

Vereine und Kongresse.

Ärztlicher Verein zu Wiesbaden. 1904. 7. Semptember.

Alban Köhler: zeigt Photogramme von Patienten mit **Lupus vulgaris** und **Mammacarcinomrecidiv** (ulceriert) vor und nach Röntgenbehandlung. Ferner Radiogramme von **Wirbelsäulenfrakturen**, sodann folgende seltene Befunde: 1. Grosser **Gallenstein**, durch mehrere Aufnahmen sichergestellt. 2. Beiderseitige angeborene **Radiusluxation** nach hinten. 3. Proximales Femurende mit **multiplen kartilaginären Exostosen.** 4. Ideal geheilte **Ellenbogenresektion**, ein Jahr nach Operation; beginnende Bildung eines neuen Olekranon. 5. **Coxa vara** bei tuberkulöser Zerstörung des Caput femoris derselben Seite bei einem hochgradig rachitischen Mädchen; schliesslich 6. Röntgenbilder des **Magens** vom erwachsenen lebenden Menschen. Die Achse des mit Bismut. subnitr.- und Brotkrumemischung kenntlich gemachten Magens steht vollständig vertikal.

Lugenbühl stellt einen Fall von **Myositis ossificans progressiva** mit Röntgenbildern vor.

Blumenfeld demonstriert das Radiogramm des Thorax eines Patienten, welcher sich wegen **Dextrokardie** in ärztlichen Gesellschaften gegen Entgelt sehen lässt. Das Röntgenbild beweist, dass es sich nur um Verziehung des Herzens nach rechts durch Pleuraperikardverwachsungen handelt. (Röntgenaufnahme von Alban Köhler.)

Stein bringt eigene Skiagramme eines Falles von **Spontanfrakturen des Femurhalses** und der **Tibia** bei einem Tabeskranken. Köhler (Wiesbaden).

Medizin. Gesellschaft in Magdeburg. 1904.

Schild: **Über Radiotherapie der Hautkrankheiten mit Finsenlicht, Röntgen- und Radiumstrahlen.** Vortr. hält die Röntgenstrahlen für vielseitiger in ihrer Wirkung als die übrigen angeführten Strahlenarten. Ihre Wirkung bezeichnet er als ätzend und hochgradig kumulativ, ihr Vorzug besteht in der Tiefenwirkung, die, weil sie neugebildetes Gewebe stärker angreift als gesundes, selektiv ist. Für die Anwendung der drei Bestrahlungsarten in der Privatpraxis stellt er folgende Grundsätze auf: 1. Die

Radiotherapie überhaupt ist nur dann anzuwenden, wenn sie thatsächlich mehr leistet als ältere Behandlungsverfahren. 2. Akute Dermatosen sind im allgemeinen davon auszuschliessen, ebenso Herpes tonsurans (frischer), weil mit anderen Mitteln ebenso schnell und billiger heilbar. 3. Bei chronischem Herpes tons. (Folliculitis, sycosis barbae) dagegen ist die Röntgentherapie allen anderen Mitteln an Schnelligkeit und Sicherheit überlegen. 4. Bei Hyperthrichosis (Frauenbart) ist die Röntgenbehandlung das beste Mittel. (Von anderen Autoren wird wegen der Gefahr der Verbrennung und Narbenbildung vor derselben gewarnt! Ref.) 5. Bei Lichen ruber und Psoriasis ist Röntgenbehandlung nur an den Stellen anzuwenden, wo das Leiden anderen Behandlungsmethoden nicht weicht 6. Chronische Unterschenkelgeschwüre und torpide Ekzeme heilen oft überraschend schnell durch Röntgenstrahlen. 7. Bei Hautkankroiden liefert die Röntgenbehandlung vorzügliche Ergebnisse, auch wenn chirurgischer Eingriff keinen Stillstand herbeiführte. Narbenbildung äusserst gering. Bei ganz kleinen Kankroiden kann Radiumbehandlung angewandt werden, namentlich wenn Narbenretraktion zu vermeiden ist. 8. Die beste Lupusbehandlung ist Finsenlicht. Wegen der hohen Kosten und der Zeitdauer ist sie häufig mit Vorteil mit chirurgischer Behandlung zu vereinigen. 9. Teleangiektasien sind oft vorteilhaft mit Finsenlicht zu behandeln, Alopecia areata erst dann, wenn die üblichen Mittel versagt haben.

Nürnberger med. Ges.

Görl: **Radiotherapie und Krankenkassen.** Drei Klassen von Erkrankungen giebt es, die der Radiotherapie zugänglich aber für die Kassenpraxis ganz verschieden zu beurteilen sind. 1. Klasse: Erkrankungsformen, bei welchen die Radiotherapie lediglich eine angenehme Behandlungsart darstellt. Fällt für Krankenkassen natürlich fort. 2. Klasse: Die Radiotherapie kommt billiger zu stehen, da sie entweder rascher oder ohne Berufsstörung zur Heilung führt. Dazu gehören Favus hartnäckige Sykosis und Akne, Psoriasis der Hände (erfordern alle je eine Sitzung zur Heilung), kleinere Epitheliome (zwei Sitzungen), Lupus vulgaris (fünf bis sechs Sitzungen), skrofulöse Drüsen (vier bis fünf Sitzungen). Die 3. Klasse umfasst Erkrankungen, welche bei anderer Behandlung nur wenig Aussicht auf Heilung bieten oder überhaupt nur mittels Radiotherapie heilbar sind. Lepraknoten (ein bis zwei Sitzungen), Mycosis fungoides (ein bis zwei Sitzungen), grosse Epitheliome (zwei bis drei Sitzungen), Sarkome (drei bis vier Sitzungen), zahlreiche skrofulöse Drüsen, Scrofuloderma. Krankenvorstellungen beweisen die Richtigkeit seiner Ausführungen. Namentlich wichtig bei der Radiotherapie ist der Umstand, dass viele der genannten Leiden ambulant, ohne Berufsstörung behandelt werden können, die früher lange Zeit klinischer Behandlung bedurften, z. B. Psoriasis, die in einer Sitzung abheilt, wodurch der Krankenkasse wesentliche Ersparnisse an Krankengeld erwachsen.

V. internat. Dermatologenkongress.

Die Epitheliome und ihre Behandlung. Während über eine Anzahl guter Erfolge mit Röntgen- und Lichtbehandlung berichtet wird, warnen v. Bergmann und Schlesinger vor Überschätzung der Methode. Das Sicherste ist die operative Entfernung wenn irgend angängig. Sie wollen die Bestrahlung nur für sicher inoperabele Fälle verwandt wissen, bei welchen durch sie zwar keine Heilung aber doch eine bedeutende Erleichterung der Kranken durch Aufhören von Schmerzen und Jauchung herbeigeführt werde. Nach Leredde-Paris ist Röntgenbehandlung die beste Behandlungsmethode des Epithelioms. Ebenso spricht sich Lesser-Berlin für dieselbe aus. ... p.

Berliner medizinische Gesellschaft. 1904. 30. November.

Kromayer: **Vorstellung von Resultaten der Eisenlichtbehandlung bei Alopecia areata.** Vier Patienten mit seit 4—6 Jahren bestehender völliger Kahlköpfigkeit (zwei mit Alopecia areata totius corporis) sind seit August bezw. September dieses Jahres alle 8—14 Tage mit kaltem Eisenlicht bestrahlt und zwar an drei aufeinanderfolgenden Tagen, derart, dass durch diese Bestrahlungen die Kopfhaut intensiv gerötet und entzündet wurde. Vorher jede Kurmethode ergebnislos. Bei allen vier Patienten ist mit Beginn dieser Behandlung das Wachstum der Haare eingetreten und hat mit der Fortsetzung der Kur gleichen Schritt gehalten, ein Beweis für den spezifischen Erfolg der Behandlung. Interessanterweise lässt sich beobachten, dass das Neuwachsen der Haare an den Stellen zuerst erfolgt, die zuletzt behaart waren, d. h. an der Peripherie des Kreises, der die Area Celsi charakterisiert. Das Centrum, das den Beginn des Haarausfalles bot, lässt die Regeneration der Haare zuletzt erkennen.

K. k. Gesellschaft der Ärzte in Wien. 1904. 28. Oktober.

Freund demonstriert ein 11jähriges Mädchen mit **tuberkulöser Karies der Grundphalange des rechten Zeigefingers,** die seit vielen Jahren bestand, mehrfach excochleiert war und jetzt zu multiplen Fisteln geführt hatte. Röntgenbehandlung in zwei Serien, vom 4.—10. Mai und vom 4.—9. Juli je sechsmal mit ziemlich harten Röhren aus geringer Entfernung (15 cm). Jede dieser Bestrahlungen hatte eine geringe Reaktion, Rötung, Schwellung, stärkere Sekretion dünneren Eiters zur Folge. Nach der letzten Serie schloss sich die Fistel. An Stelle des Fistelganges befindet sich jetzt massiges Knochengewebe, welches denselben bis auf eine hanfkorngrosse Lücke ausgefüllt hat. Auch der übrige Knochen zeigt eine bessere, deutlicher ausgeprägte Struktur. Ein ähnlicher günstiger Erfolg ist von Freund schon zu Beginn des

Jahres publiziert. Er ist der Meinung, dass die Strahlen durch das atrophische, kalkarme Knochengewebe zum Krankheitsherd eindringen und dort stationäre Hyperämie erzeugen.

Freund zeigt ferner drei durch Röntgenbestrahlung mit vorzüglichem kosmetischen Effekt **glatt vernarbte Epitheliome** in der Nasolabialfurche, am inneren Augenwinkel und an der Oberlippe. — Bei grösseren tiefergreifenden Neoplasmen ist es empfehlenswert, den Tumor durch Exstirpation zu entfernen und die granulierende Wundfläche zu bestrahlen, um etwa zurückgebliebene Herde zu zerstören.

Freund macht ferner darauf aufmerksam, dass Frauen kurz vor und während der **Menstruation** auf die Bestrahlung schneller und intensiver reagieren, und dass in einer wiederholt bestrahlten, scheinbar normalen Haut bei Eintritt von Gravidität Teleangiektasien auftreten können. Diese Eigentümlichkeit ist auf das geänderte Verhalten des gesamten Gefässsystems und seine grössere Empfindlichkeit gegen Reize zurückzuführen.

2. Dezember. Renzi demonstriert einen günstigen Röntgenerfolg bei **Rhinosclerom**. Der 26jährige Pat. war schon mehrfach von anderer Seite mit Excochleationen erfolglos behandelt. 35 Bestrahlungen mit weichen Röhren; 6—10 H. Nach $5^1/_2$monatlicher Behandlung sind die Infiltrate an der äusseren Nase verschwunden. Versucht wurde eine radiotherapeutische Beseitigung der Infiltrate an der hinteren Fläche des Gaumensegels. Zwei ähnlich günstige Rhinoskleromfälle hat Fittig aus der Breslauer Klinik veröffentlicht.

Weinberger berichtet über einen Misserfolg bei lange Zeit durchgeführter **Finsenbehandlung** und über einen Erfolg nach 13stündiger Bestrahlung mittelst eines Radiumpräparates. Bei dem ersten Falle wird jetzt eine Röntgenbehandlung begonnen.

9. Dezember. Exner hat, um die Wirkung der Röntgenstrahlen näher zu studieren, **Tierversuche** gemacht, die sich an ähnliche Versuche Werners mit Radium anschlossen. Dieser hatte gefunden, dass mit Radium bestrahltes Lecithin intrakutan injiziert dieselben Erscheinungen an der Haut hervorruft, wie wir sie bei Radiumdermatitis zu sehen gewohnt sind. Wird eine Aufschwemmung von Lecithin in Wasser der Wirkung der Röntgenstrahlen längere Zeit ausgesetzt, so bilden sich Zersetzungsprodukte, wie man aus der Farbenänderung und dem Auftreten eines stechenden Geruchs entnehmen kann. Injiziert man derartig behandeltes Lecithin intrakutan, so bildet sich bereits nach sechs Tagen unter Haarausfall ein erst ganz flaches Ulcus, das mit Borken belegt ist, später vertieft sich das Geschwür und es kommt zu oberflächlicheren oder tiefergreifenden Prozessen. Sterilisierung der Lecithinaufschwemmung wirkt dem Auftreten dieser Veränderungen nicht entgegen. Hingegen werden Injektionen von unbestrahltem Lecithin ohne Schädigung vertragen. Dies zersetzte Lecithin lässt sich auch therapeutisch verwenden, worüber Vortr. Veröffentlichungen in Aussicht stellt.

Gesellschaft für innere Medizin und Kinderheilkunde in Wien. 1904. 3. November.

Spieler demonstriert einen 3jährigen Knaben mit einer ätiologisch und diagnostisch unklaren **Osteopathie**. Seit dem 15. Lebensmonate haben sich allmählich zunehmende Verdickungen und eigentümliche Verkrümmungen der Vorderarme, Ober- und Unterschenkel entwickelt, die spontan sowie auf Druck schmerzhaft sind. Diese Knochenverdickungen lässt das Röntgenbild als schalenartige Knochenauflagerungen erkennen, die ausschliesslich die Diaphysen betreffen, während die Auftreibungen der Gelenkgegenden sowie die Trommelschlägelfinger und Zehen als Weichteilverdickungen gedeutet werden müssen. Die Knochen des Stammes sowie das Gesichtsskelett zeigen keinerlei Veränderungen. Dagegen findet man sämtliche Nähte am Schädel weit klaffend. Dabei normaler Schädelumfang; keine Zeichen von Hydrocephalus. Es steht also bei dem Kinde, das in anamnestischer Beziehung nichts Bemerkenswertes bietet und das auch sonst gesunde Organe aufweist, der Befund von Hyperostosen an den Extremitätenknochen, dem einer Wachstumshemmung, einer Hypostose, der Schädelknochen gegenüber. Differential-diagnostisch kommen Osteoarthropathie hypertrophic. — Ostitis deformans Pagets bezw. — im Sinne Lannelongues — der pueri-adoleszente Typus der „Syphilis héréditaire osseuse tardive“ in Betracht. Den scheinbaren Widerspruch zwischen dem gleichzeitigen Befunde von Hyperostosen an den langen Röhrenknochen und einer Hyperostose der Schädelknochen möchte Vortr. mit dem auch sonst vielfach zu beobachtenden differenten Verhalten der platten gegenüber den Röhrenknochen erklären. Derselbe Reiz, der die Röhrenknochen zur Osteophytenbildung angeregt hat, mag auf die platten Schädelknochen im Sinne einer Wachstumshemmung gewirkt haben.

Neurath demonstriert einen Fall von **sekundären Wachstumsstörungen nach Polyarthritis deformans im Kindesalter.** Das jetzt sieben Jahre alte Mädchen erkrankte vor zwei Jahren an Gelenkaffektionen, die als Polyarthritis gedeutet und behandelt wurden. Die Krankheit nahm aber unter Übergreifen auf die kleinen Extremitätengelenke und die Wirbelsäule einen chronisch rezidivierenden Verlauf. Derzeit ist das Kind 98 cm gross; Bewegungen des Kopfes sind, bis auf Streckung nach hinten, frei. Die Ellbogengelenke sind mässig aufgetrieben, Hand- und Fingergelenke sind geschwellt, die Bewegungen wenig eingeschränkt. An den unteren Extremitäten sind starke, kugelige Auftreibungen der Kniegelenke und Schwellungen der Sprunggelenke vorhanden. In allen Gelenken sind aktive Bewegungen möglich, extreme Streckung aktiv und passiv unmöglich. Krepitation bei Bewegungen der Kniegelenke. Äusserst

geringe Schmerzhaftigkeit. Die Röntgenogramme (Kienböck) zeigen Atrophie aber normale Formen der Knochen, Beschleunigung der Ossifikation der Handwurzelknochen. Die Länge der Extremitätenknochen bleibt weit zurück hinter den dem Alter entsprechenden Massen. Das Krankheitsbild entspricht der chronischen (rheumatischen) Polyarthritis, von der die Arthritis deformans nicht abzugrenzen ist; sie ist meistens ein frühes Stadium der deformierenden Arthritis. Im Kindesalter ist die Krankheit recht selten.

Hochsinger bemerkt, dass in differential diagnostischer Hinsicht bei dem von Neurath demonstrierten Fall die Schmächtigkeit der langen Röhrenknochen gegenüber den aufgetriebenen und versulzten Gelenken von Wichtigkeit sei. Dergleichen kommt bei tardiver Lues nicht vor, welche durch Hypertrophie der Röhrenknochen ausgezeichnet ist. Auch sind die luetischen Arthromeningitiden nie so multipel wie bei diesem Falle, welchen Hochsinger demnach im Sinne Neuraths als infantile Form der Arthritis deformans auffasst.

10. November. Jellineck demonstriert **Röntgenogramme** eines in röntgen-diagnostischer Beziehung interessanten Falles von Bauchtumor. Es ergab sich, dass eine in den Schlingen des Jejunums abgesackte traumatische Blutcyste vorlag, in deren flüssigem Inhalt Gallenfarbstoff nachgewiesen wurde. An eine Dislokation der Leber musste gedacht werden, weil auf dem Radiogramm in der Lebergegend nur ein kleiner Schatten zu sehen war, was auf einen Leberdefekt bezogen wurde. Kienböck nahm an, dass die Leber disloziert war, wobei sie nicht mehr mit einem normal grossen, sagittalen Durchmesser eingestellt wäre, oder dass es sich um eine Absprengung eines Teiles derselben handele. Bei der Laparotomie fand sich die Leber an normaler Stelle.

1. Dezember. Nobl demonstriert einen Knaben mit den Residuen einer **Röntgendermatitis**; der Knabe wurde angeblich wegen Psoriasis am Kopfe dreimal durch 10—12 Minuten bestrahlt. Nach einigen Wochen fielen die Haare aus und es stellte sich ein chronisch ulzeröser Prozess der Kopfhaut und am Rücken ein. Erstere ist in eine glasige dünne Membran umgewandelt, in welcher sich narbige und sklerodermieartige Plaques und nävusartige Gefässnetze befinden. Innerhalb der atrophischen und narbigen Stellen sind dunkel pigmentierte Stellen verstreut. Der Kopf ist bis auf eine einzige Stelle ganz kahl.

Werner (Hamburg)

Verein deutscher Ärzte in Prag. 1904. Sommersemester.

Eckstein. **Radiumbromidbehandlung** eines $5^1/_2$ Monate alten Kindes mit angeborener Teleangiektasie des rechten Dorsum manus in drei Sitzungen. Jede einzelne Stelle wurde acht Minuten lang bestrahlt und zwar wurde die Hartgummikapsel, die das Radiumbromid enthält, mittelst eines Gewichtes auf die Haut gepresst, um durch Verdrängung der Gewebsflüssigkeit und des Blutes das Radium so nahe wie möglich an die Gefässe zu bringen, damit dadurch die Wirkung auf letztere vergrössert und beschleunigt wird. Die bisherige Anwendungsweise besteht in einfachem Fixieren der Hartgummikapsel auf die zu bestrahlende Fläche mittelst Heftpflasters. Die Reaktion trat bereits nach acht Tagen auf und bot die von Holzknecht und Scholz beschriebenen typischen Erscheinungen. An den exponierten Stellen sind die Blutgefässe vollkommen verschwunden und dafür ist eine weisse, glänzende, oberflächliche Narbe aufgetreten. Weitere drei in Behandlung stehende Fälle zeigen dieselben Erscheinungen.

von Jaksch demonstriert einige Fälle, welche die Wichtigkeit der **Röntgenuntersuchung** und zwar der Röntgenographie für die Diagnostik darthun, so einen Fall von Rekurrenslähmung, bei welchem das R-Bild das unzweifelhafte Vorhandensein eines Aortenaneurysmus zeigte. In einem zweiten Fall fehlten alle physikalischen Erscheinungen, das Röntgenogramm fiel positiv aus. Anschliessend zeigt der Vortr. einen Fall von **Morbus Basedowii**, den er bereits in Karlsbad 1902 wegen der eigentümlichen Knochenveränderungen besprochen hatte. Röntgenographisch finden sich Atrophie und stellenweise Dehiszenzen fast in allen Knochen, dabei eine auffallende Versinterung des Beckens. Osteomalacie wurde durch wiederholte Untersuchung namhafter Gynäkologen ausgeschlossen. Dann demonstriert Vortr. die Apparate für Hochfrequenzströme (d'Arsonval) und bespricht dann die damit gewonnenen Erfahrungen bei der Behandlung verschiedener Erkrankungen, namentlich bei Diabetikern und Neurasthenikern. Die damit gewonnenen therapeutischen Erfolge beruhen nach der Anschauung des Vortr. nur auf suggestiven Wirkungen.

Winternitz demonstriert 1. einen Fall von **inveterierter Sykosis**, der bisher aller Behandlung trotzte. Jetzt ist die eine mit Röntgen behandelte Gesichtshälfte glatt vernarbt, während die unbehandelte andere Hälfte des Gesichtes die schweren Veränderungen der Sykose noch erkennen lässt. 2. Einen seit fünf Jahren bestehenden Fall von **Mykosis fungoides**, bei dem sich in den letzten acht Monaten neben schon vorhandenen kleineren Tumoren ein über mannsfaustgrosser, an der Oberfläche exulzerierter Tumor in der Kniekehle entwickelt hatte. Arsen ohne Erfolg. — Röntgenerfolg sehr eklatant. Der grosse Tumor verschwand völlig, die kleineren gingen zurück, das sehr heftige Jucken wurde geringer.

19. November. Kitaj demonstriert einen Infanteristen mit Drucklähmung des **Nervus ulnaris** nach Fraktur des Condylus internus humeri sinistri. Röntgenbilder des Ellenbogengelenkes in Pronations- und Supinationsstellung zeigen die Ablösung des Condyl. intern. humeri und Verwachsung desselben

mit dem Olecranon ulnae, wodurch die Drucklähmung erklärt erscheint. Es bestehen in dem vom Nervus ulnaris versorgten Teilen Sensibilitätsstörungen und Atrophie der Muskeln. Keine Entartungsreaktion

Fischl: **Über experimentelle Thymusausschaltung.** Im Gegensatz zu anderen Autoren, die nach Thymusentfernung einen deutlichen Einfluss auf das Knochenwachstum, speziell auf die Callusbildung nach künstlich gesetzten Frakturen zu beobachten glaubten, hat F. in seinen an Kaninchen, Ziegen und Hunden angestellten Versuchen nichts derartiges feststellen können. Weder Wachstumshemmungen, noch trophische Störungen, noch rhachitisähnliche Symptome konnte er nachweisen. Die Heilung der Frakturen, die eventuelle Callusbildung verlief analog wie bei den nicht ekthymierten Versuchstieren. Der bisherige Stand der Untersuchungen veranlasst ihn, die Thymus bei der Ziege, dem Hund und dem Kaninchen als ein für das postfötale Leben bedeutungsloses Organ anzusehen, dessen Exstirpation weder trophische Störungen, noch sonstige Ausfallssymptome zur Folge hat, keinen rhachitogenen Effekt ausübt und auf den Verlauf der Heilung künstlich gesetzter Frakturen ohne Einfluss ist. (Demonstration von Röntgenbildern.)

25. November. Diskussion. Basch glaubt die negativen Ergebnisse gegenüber seinen positiven Mitteilungen in der Verschiedenheit in der Wahl der Versuchstiere, die ungeeignet sind und in der Verschiedenheit in der angewandten Versuchsmethode sehen zu müssen.

Salus: Die von Heineke mitgeteilte Wirkung der Röntgenstrahlen im **Tierversuch,** nämlich die elektive Atrophierung des lymphatischen Gewebes, legt den Gedanken nahe, dass es gelingen könnte, auch das dem lymphatischen nahe verwandte **Thymusgewebe** durch Röntgenstrahlen zur Atrophie zu bringen und so für diese Experimente eine einfachere Methode zu gewinnen.

Werner (Hamburg).

Journallitteratur.

Deutsche med. Wochenschrift. 1904. Nr. 38—42.

Forchhammer: **Eine klinische Mitteilung über Lichtbehandlung nach Sensibilisation.** Aus Finsens med. Lichtinst. Kopenhagen. Die Angaben Dreyers über verstärkte Lichtwirkung nach Einspritzung fluoreszierender Lösungen sind im Institut nachgeprüft. Die erste Versuchsreihe ist streng nach Dreyers Vorschrift ausgeführt: 1‰ sterile Erythrosinlösung (physiol. Kochsalzlösung) kutane oder subkutane Einspritzung, 15—20 Min. dauernde Belichtung nach 4—8 Stunden. Im ganzen 23 Lupuskranke in 350 Sitzungen behandelt. Ergebnis: Die Lichtwirkung ist ausserordentlich intensiv, schmerzhaft, oft unerträglich. Die Reaktion gleicht manchmal einer Phlegmone, nicht selten entsteht tiefgreifende centrale Nekrose mit Narbenbildung. Das Heilergebnis ist trotz der starken Reaktion nicht so gut wie bei einfacher Lichtbehandlung. Auch Behandlung von Schleimhautlupus durch die Weichteile hindurch, nachdem die lupösen Stellen mit Erythrosintampons bedeckt waren, hatte keinen Erfolg. Durch Abschwächung der Lösung, Verminderung der Lichtintensität, Ausschalten chemischer Strahlen liess sich keine Verbesserung herbeiführen; trat Reaktion ein, so war sie der ohne diese Massregeln erzielten gleich, oder es trat überhaupt keine ein. F. warnt auf Grund dieser Erfahrungen vor der Anwendung dieses Verfahrens.

Kothl: **Über den Einfluss photodynamischer Substanzen auf die Wirkung der Röntgenstrahlen.** (A. d. St. Johannesspital, Bonn.) Versuche, die Wirkung der Röntgenstrahlen auf die photographische Platte und auf das Gewebe des lebenden Organismus durch Anwendung von Farbstofflösungen zu steigern. Ersteres versuchte er dadurch, dass er die eine Hälfte der zu bestrahlenden Platte mit blauen, blaugrünen und violetten Farbstofflösungen vorbehandelte. Beim Entwickeln blieb die gefärbte Hälfte hell, zeigte nur verwaschene Spuren des aufgenommenen Objektes, Thionin liess die damit behandelte Hälfte ganz hell bleiben. Bei Platten, die mit gelben, orangefarbenen und roten Farbstoffen behandelt waren, zeigte sich dieser Unterschied nicht. Bei Röntgenbehandlung von Warzen verwandte er Einspritzungen von Eosinlösung 1 : 100 und 1 : 1000. Es trat bei den so behandelten Warzen schnellere und heftigere Reaktion an der injizierten Stelle auf, ein mit Eosineinspritzung vorbehandelter Lupus verrucosus schmolz nach der Bestrahlung auffällig schnell ein. Diese Ergebnisse wurden durch Tierversuche geprüft und bestätigt. Er ist der Ansicht, dass durch örtliche Eosineinspritzungen die Röntgenbehandlung vielleicht abgekürzt und besser lokalisiert, sowie auch auf tiefer sitzende Gewebe (Tumoren) ausgedehnt werden kann. Wie und wodurch die Wirkung zustande kommt, bleibt noch unentschieden.

Cowl: **Über ein Bandcompressorium für Röntgenaufnahmen.** Ein breites Band wird fest über den aufzunehmenden Teil gespannt und bewirkt gleichzeitig dessen sichere Festlegung und den nötigen Druck, ähnlich der Kompressionsblende. Blenden können noch darüber angebracht werden. Die Feststellung des gespannten Bandes, das mit Stativ für Röhre vereinigt ist, geschieht durch einen Hebeldruck.

Schaper: **Experimentelle Untersuchungen über die Wirkung des Radiums auf embryonale und regenerative Entwicklungsvorgänge.** Er stellte seine Studien an Eiern und Larven vom grünen Wasserfrosch, Triton und Planaria lugubris (von letzterer nur erwachsene Exemplare) an. Das benutzte Radiumbromid, 10 mg, stammte aus der Braunschweiger Anilinfabrik v. Buchler & Comp., und wurde in üblicher Weise — Hartgummikapsel mit Glimmerblättchen — aufbewahrt, die Bestrahlung schwankte zwischen $1^1/_2$ und 30 Stunden. Ergebnisse: 1. Eine ausgesprochene Hemmung der Zellteilung der embryonalen Differenzierung des embryonalen Wachstums und der Regeneration war stets zu bemerken. 2. Diese Hemmungen traten nach einer Latenzperiode auf, deren Länge in gewissem Verhältnis zur Bestrahlungsstärke und zu der Entwicklungshöhe des Organismus stand. Bei älteren Larven und nicht sehr starker Bestrahlung konnte sie mehrere Tage dauern. 3. Bei jungen Embryonen vom Wasserfrosch traten z. T. schwere Missbildungen nach der Bestrahlung auf. Eine beschleunigte Entwicklung fand sich nur einmal angedeutet. 4. Bei Bestrahlung amputierter Tritonen vor der Amputation der Extremität trat zuerst normale und rasche Wundheilung ein, erst nach mehreren Tagen zeigte sich Wachstumsstillstand und Verkümmerung der neugebildeten Extremität. Ähnlich verhielten sich Teilstücke von Planarien. 5. Bei Bestrahlung nach der Amputation kam das Wachstum noch rascher zum Stillstand. 6. Die Emanation des Radiums ergab deutliche Schädigung der Froschlarve. 7. Bei ganz jungen dotterreichen Larven entleerten sich Dotterschollen, ohne dass die Larven sofort zu Grunde gingen. 8. Es scheint danach, als hätten die Radiumstrahlen eine spezifische Wirkung auf den Dotter, wie Schwarz sie am Ei gefunden hat, und dass diese Wirkung eher auftritt als die Beeinflussung der Zellsubstanz. Eine genauere Erklärung der Einwirkung auf die Zelle selbst, ebenso der Verkrüppelungen kann erst nach histologischer Untersuchung gegeben werden.

Werner und Hirschel: **Erfahrungen über die therapeutischen Wirkungen der Radiumstrahlen.** (A. d. chir. Klinik der Univers. Heidelberg.) Nur solche Kranke, die von August 1903 bis Ende März 1904 behandelt sind, kommen in Betracht. 1. Bösartige Geschwülste, Kankroide und Metastasen von Melanosarkom. Die Behandlung operabeler Carcinome mit Radium ist nicht zu empfehlen. Ob eine unvollkommene Zerstörung des Tumors den Rest zu stärkerem Wachstum anregt, lässt sich noch nicht entscheiden. Von der oberflächlichen Bestrahlung mit Radium bei bösartigen Neubildungen scheint im allgemeinen wenig zu erhoffen zu sein, mehr vielleicht aus der Behandlung mit Sonden und Einspritzungen der gelösten Emanation. 2. Gutartige Neubildungen. Naevi, Angiome, Keloid, Lupus. Die Erfolge bei diesen Leiden bezeichnen die Verf. als befriedigend. Sie haben vielfach „forcierte" Behandlung ohne Berücksichtigung der Hautschonung angewandt und erhebliche Geschwüre erzeugt, die lange Zeit zur Vernarbung brauchten, die dann aber in allen Fällen erfolgte und gutes kosmetisches Resultat hatte. Es zeigte sich, dass bei über grössere Flächen ausgedehnten Affektionen die an mehreren Stellen bestrahlt wurden, auch die in der Umgebung bestrahlter Stellen gelegenen Krankheitsprozesse beeinflusst wurden. Sie vergleichen dies mit der Stichelung mit dem Thermocauter. Bei gutartigen Erkrankungen richtet sich die Stärke der Bestrahlung nach dem Einzelfall, bei bösartigen soll man entweder radikal bestrahlen oder gar nicht.

Nr. 44. 1904. Liermann: **Behandlung der Knochenbrüche.** L. ist ein begeisterter Verfechter der frühzeitigen Massagebehandlung nach Knochenbrüchen. Was hier besonders interessiert, ist die Erwähnung der Kontrolle der Frakturheilung durch Röntgenbilder. Bei der Massagebehandlung, lehrt uns das Röntgenbild, geht die Callusbildung rascher vor sich und ebenso die Callusresorption. Es zeigt sich, dass selbst bei hochgradiger Verschiebung der Bruchenden die Verschweissung der Knochenenden rasch vollendet ist und dass demgemäss die völlige Stillstellung der gebrochenen Glieder viel eher aufgegeben werden kann als bisher üblich war. Durch die lange Stillstellung wird eine „Callusmästung" herbeigeführt, wie das Röntgenbild lehrt. Durch frühzeitige Massagekur kann gleichzeitig die Callusbildung und Resorption bewirkt und dadurch die Gesamtheilungsdauer abgekürzt werden. Er führt zum Schluss noch an, wie wichtig die Kontrolle durch Röntgenbilder für Berufsgenossenschaften ist; da die grösste Zahl aller Frakturen durch die prakt. Ärzte behandelt wird, wie er nachweist, geht indirekt daraus die Wichtigkeit der Röntgenmethode für den prakt. Arzt hervor. . . . p.

Münchener med. Wochenschrift. 1904. Nr. 40.

Dessauer: **Die Frage des Wechselstrombetriebes bei ärztlichen Anlagen (insbesondere Röntgenanlagen).** Der Wechselstrom wird bei Neuanlagen immer mehr, weil mit weniger Verlusten verbunden, angewandt. Bei Röntgenanlagen kann aber nur Gleichstrom verwandt werden. Der Wechselstrom muss in solchen umgeformt werden. 1. Durch Einschaltung eines Wechselstrommotors, der eine Gleichstromdynamo treibt. Die Dynamo wird zweckmässigerweise mit ihren Widerständen, der Selbstinduktion u.s.w. dem betr. Röntgeninstrumentarium angepasst. Die Anschaffung ist sehr teuer, der Betrieb auf diese Art der beste. 2. Verwendung des Grissongleichrichters. Wenn entsprechend gebaut, arbeitet eine vierzellige Gleichrichteranlage bei Wechselstrom sehr gut und wirtschaftlich, bei Drehstrom eine sechszellige; die Anschaffung ist wesentlich billiger als die eines Motors und eines Dynamos. Verf. hat zehn solche

Einrichtungen ausgeführt und diese arbeiten ganz wie eine Gleichstromanlage. Nachteil: Grissongleichrichter sind nur bis höchstens 150 V. Spannung zu gebrauchen. 3. Bei höherer Spannung im Netz als 150 (meist 220) und Wechselstrom oder Drehstrom hat D. mit Erfolg vor Einleitung in den Gleichrichter einen Transformator angewandt, der den Strom auf etwa 100 V. heruntertransformiert. Der Boassche Quecksilberunterbrecher für Wechselstrom hat den Nachteil aller Hg-Unterbrecher. ... p.

Berliner klinische Wochenschrift. 1904. Nr. 37.

Pide und Asahi: **Zur Eosinlichtbehandlung.** Die Verff. haben nach Tappeiner-Jasioneckschem Vorschlag mit 1% Eosinlösung und Sonnenlichtbestrahlung 22 Fälle von Hautkrankheiten behandelt. Es handelte sich um 12 Lupusfälle, ferner um Tuberculosis cutis verrucosa (1 Fall), Trichophytie (5 Fälle), Scrophuloderma (3 Fälle) und Ulcus rodens (1 Fall). Die Resultate sind durchweg günstige. In allen Lupusfällen kam es schon nach kurzer Zeit zu einem deutlichen Rückgang der Entzündungserscheinungen. Sehr auffällig waren die Rückbildungsvorgänge in jenen Fällen, in welchen es sich anfänglich um mehr oder minder hypertrophische Prozesse handelte. Der kosmetische Effekt befriedigte sehr. In den Fällen von parasitärer Erkrankung der Haut war zunächst ein Stehenbleiben des Prozesses zu konstatieren, dann ein — mit anderen parasiticiden Mitteln nicht erzieltes — rasches Verschwinden. Das Epitheliom war ein ausgedehntes Ulcus rodens der Thoraxhaut. Auch hier war das Resultat recht gut. Die Verfasser sprechen nicht von Heilung. Es wird noch langer, vielfach modifizierter Versuche bedürfen, bevor man von Heilungsresultaten reden darf.

Nr. 38. Levy-Dorn: **Ein Kankroid auf lupöser Grundlage bei starkem Diabetes, behandelt mit Röntgenstrahlen.** 59jähriger Mann. — 7% Zucker. — Am Gesäss ein Ulcus von 6 cm Länge und 5 cm Breite. Die Ränder und der Grund des Geschwürs waren uneben, gewulstet, braunrot verfärbt, mit mehr oder weniger breiten Knötchen durchsetzt. Sekretion von übelriechendem Eiter. Schmerzen, Brennen, Jucken. Diagnose auf lupöses Kankroid von vielen Autoritäten gestellt. Therapie bisher ergebnislos. Röntgenbestrahlung, anfangs jeden zweiten Tag, dann wöchentlich einmal, je 10 Minuten lang. Gegen Lupus und Kankroid hat das Röntgenverfahren gesondert Triumphe gefeiert, in diesem Falle hat es sich auch gegen die verbundenen Feinde bewährt. Die Komplikation mit schwerem Diabetes würde wohl viele Chirurgen veranlasst haben eine Operation nicht zu befürworten. Es verdient hervorgehoben zu werden, dass das R.-Verfahren trotz des Diabetes nicht zur Gangrän führte, dass Diabetes also keine Contraindikation gegen die Anwendung der Röntgenstrahlen bildet. Endlich ist erwähnenswert, dass ein Erfolg trotz der langen Dauer und grossen Ausdehnung des Leidens und zwar ohne wesentliche Reaktion und mithin ohne Belästigung des Patienten erzielt wurde.

Nr. 40. Wolff: **Über die praktisch chirurgische Bedeutung des Sesambeines im Musculus gastrocnemius.** Der mitgeteilte Fall gehört in das Kapitel der radiodiagnostischen Irrtümer. Es handelte sich um einen jahrelang durch ein Kniegelenksleiden in seinem Gehvermögen behinderten Mann. Alle Symptome sprachen für eine Gelenkmaus und auch auf dem Röntgenbild erschien ein klarer, kirschkerngrosser Schatten in der Kniekehle, anscheinend im hinteren Teil des Gelenks liegend. Infolge dieses Befundes wurde das Gelenk eröffnet und nach Durchschneidung der Bandapparate intensiv nach dem vermuteten Störenfried durchsucht, aber ohne Ergebnis. Der im Bilde greifbar daliegende Körper war nicht vorhanden. Nachträglich wurde die Diagnose rektifiziert: es handelte sich um ein extraartikulär gelegenes, in der äusseren Ursprungssehne des Musculus gastrocnemius vorkommendes, schon Vesal bekanntes, neuerdings von Hellandall wieder studiertes Sesambein. Die ausgeführte Kniegelenkseröffnung hat übrigens dem Kranken die lang ersehnte Heilung gebracht.

Nr. 43. Immelmann: **Die Bedeutung der Röntgenstrahlen für den ärztlichen Sachverständigen.** An einer Reihe von interessanten Beispielen erörtert I. den Wert der Röntgenoskopie für ärztliche Gutachten. Die Möglichkeit, an Stelle langer Krankengeschichten und ausführlicher Beschreibung krankhafter Prozesse durch ein einfaches Bild den Nichtmediziner über das Wesen des fraglichen Prozesses zu orientieren ist von enormer Bedeutung. Eine genaue Kenntnis der im Körper vorkommenden Abnormitäten ist für den Gutachter erforderlich. Er darf nicht den in 7—8% vorkommenden Schatten am Prozessus posterior tali für eine Knochenabsprengung erklären, er muss über die Lage und das Vorkommen von Sesambeinen orientiert sein. Von grosser Bedeutung ist ferner die Röntgenuntersuchung der Unfallsimulanten. Wertvolle Aufschlüsse erhält man in gerichtlich medizinischen Fragen. Die Untersuchung der Kinderleichen auf ihr Alter, auf ihre Lebensfähigkeit, ob die Kinder geatmet haben u. s. w. geschieht jetzt mit Leichtigkeit durch Röntgenaufnahmen. Der Lebensversicherungsarzt und der Militärarzt endlich begegnen einer Reihe von Fragen, die jetzt mit Einfachheit durch eine Röntgenuntersuchung zu beantworten sind.

Nr. 46. Holzknecht: **Zur Farbentransformationstherapie** (Sensibilisierung; Fluorescenz). Interessante theoretische Erörterung des neuen Phänomens, über dessen Natur seitens der ersten Bearbeiter und Entdecker noch recht viel strittige Ansichten gehegt werden. Verf. sieht in dem Phänomen eine auf Fluorescenz beruhende Sensibilisierung, eine Farbentherapie mit künstlicher Transformation (Reduktion) der Wellenlänge. Verf. ermahnt, trotz der wenig ermutigenden therapeutischen Erfolge, auf diesem neu erschlossenen Gebiete fortzufahren. Werner (Hamburg).

Medizinische Woche. 1904. Nr. 1 (Dezember). Wochenschrift für praktische Ärzte.

de la Camp: **Die medizinischen Anwendungsgebiete der Röntgenstrahlen.** Nach kurzen physikalischen Bemerkungen giebt der Verfasser in fesselnder Weise einen kurzen Überblick über die zurzeit bekannten Anwendungsgebiete der Röntgenstrahlen in der Medizin in diagnostischer und therapeutischer Beziehung. Der in Form eines klinischen Vortrags gehaltene Aufsatz dürfte sich für alle diejenigen, welche sich kurz über den derzeitigen Stand der Röntgendiagnostik und -therapie orientieren wollen, empfehlen.

Arnsperger und Cramer: **Über die Behandlung der Leukämie mit Röntgenstrahlen.** Aus der medizinischen Klinik in Heidelberg. Die Autoren veröffentlichen eine kurze vorläufige Mitteilung, welche den günstigen Einfluss der Röntgenstrahlen auf die Leukämie von neuem bestätigen. 36jährige Patientin, etwa seit Jahresfrist mit Schmerzen in der Milzgegend erkrankt, welche seit Ende Oktober 1904 grösser geworden waren. Grosser derber Milztumor: Masse 35:22 cm. Keine Drüsen- und Leberschwellung. Keine Knochenschmerzen. Guter Allgemeinzustand. Die Blutuntersuchung ergab eine myeloide Leukämie, Leukocytenzahl: 290000, Erythrocyten: 4,56 Millionen, W:R = 1:15, Hämoglobin 70%; „etwas herabgesetzte Menge der polynukleären, neutrophilen und eosinophilen Zellen, starke Verminderung der Lymphocyten, der Rest der weissen Blutkörperchen aus mononukleären, meist neutrophilen Elementen zusammengesetzt. Mässige Poikilocytose, vereinzelte Normoblasten.

Therapeutisches: Zuerst Arsenbehandlung, später Röntgenbehandlung: vom 19. November bis 17. Dezember im ganzen 20 Bestrahlungen mit einer mittelharten Röhre in einem Abstand von 15 cm (zwischen Glas und Körper) bei einer Stromstärke von 4—5 Ampère mit Quecksilberstrahlenunterbrecher. Die Milz wurde täglich 5 Minuten bestrahlt, während in dreitägigen Perioden das Sternum 3, beide Oberarmknochen je $2^1/_2$, beide Oberschenkelknochen je $2^1/_2$ Minuten bestrahlt wurden. In den ersten Tagen der Behandlung schwanden die Milzschmerzen vollkommen, eine Verkleinerung und Konsistenzverminderung der Milz zeigte sich deutlich erst nach der zwölften Bestrahlung (Masse 31,9:19) und machte von da an stetige Fortschritte.

Die Leukocytenzahl ging nach 11 Bestrahlungen auf die Hälfte zurück (145000) nach 14 Bestrahlungen auf 69000, nach 19 Bestrahlungen auf 17000. Die Erythrocytenzahlen hielten sich mit mässigen Schwankungen auf derselben Höhe. Im Laufe der Behandlung trat auch eine relative Abnahme der mononukleären Leukocyten, eine relative Zunahme der polynukleären Leukocyten und in geringem Masse der Leukocyten auf. Der Blutbefund konnte aber stets noch als pathologisch durch mikroskopische Untersuchung erkannt werden. Krause (Breslau).

Medizinische Klinik. 1905. Nr. 6, S. 136.

Die äusserst regsame Redaktion der neuen Wochenschrift hat auf eine Umfrage über **die Behandlung der Leukämie mit Röntgenstrahlen** eine Reihe von Antworten erhalten, welche hier in kurzer Skizzierung angedeutet werden sollen:

Penzoldt, Erlangen, verweist auf die aus seiner Klinik publizierte Arbeit von Fried (M. m. W., 1904, Nr. 40). Ausser den zwei dort beschriebenen hat er zurzeit noch einen III. Fall in Behandlung, welcher keine wesentliche Abnahme von Leukocyten, dagegen eine Zunahme der Erythrocyten um über eine Million, beträchtliche Verkleinerung der Milz und Zunahme des Gewichts um 8 Pfund durch Röntgenbehandlung erfuhr. Ein schwerer IV. Fall mit 533000 Leukocyten und grossem Milztumor zeigt nach zweimonatlicher Behandlung wesentliche Besserung: Leukocyten 207000, Gewichtszunahme um 7 Pfund, Verkleinerung der Milz. Bei einem V. ganz schweren Falle mit Ödemen und unstillbaren Diarrhöen wurde nichts erreicht. Vorläufig sei nur die klinische Behandlung im Krankenhause zu empfehlen, die ambulatorische zu widerraten. Penzoldt spricht die Überzeugung aus, dass sich unter steter ärztlicher Überwachung, bei rechtzeitiger Wiederholung, zweckmässiger Ausführung und genügender Fortsetzung der Röntgenbehandlung auf längere Zeit eine relatve Heilung erzielen lassen wird.

Fraenkel (Berlin) behandelte bisher erst einen Fall von medullärer Leukämie mit Röntgenstrahlen, bei dem die Einwirkung bisher eine sehr geringe war. Status: Pat. kräftig gebaut, gut genährt. Keine Drüsenschwellungen. Milztumor derb mit glatter Oberfläche. Aus dem Blutbefunde wurde die Diagnose medulläre Leukämie gestellt. Die Milz wurde handtellergross, das Sternum in fünfmarkstückgrosser Ausdehnung mit Röntgenstrahlen bestrahlt. Dauer der Einwirkung anfangs 6 resp. 3 Minuten, allmählich auf 15 Minuten steigend. Einzige örtliche Reaktion (im ganzen 15 Sitzungen) geringe Pigmentierungen der betreffenden Hautstellen. Keine subjektiven Beschwerden. Seit der Behandlung besteht andauernd geringes remittierendes Fieber, selten bis 38°, das vorher aber auch schon auftrat.

Wirkung der Behandlung:

Milz vor der Behandlung: $30:14^1/_2$, gegenwärtig 27:13 cm.

	Hb.	Erythrocyten	Leukocyten
Blut vor der Behandlung:	85%	5,2 Mill.	112000
nach „ „	83%	4,7 Mill.	80000.

Der Prozentgehalt der Myelocyten blieb immer derselbe (gegen 44%), nur die Basophilen stiegen von 1% bis 7%.

Kraus (Berlin) teilt mit, dass er bisher nur bei einem Fall von myeloider Leukämie die Röntgentherapie zu versuchen Gelegenheit hatte. Das Ergebnis sei ein völlig negatives gewesen. In Anbetracht der negativen Fälle halte er es für unangebracht, jede vereinzelte „Besserung" sofort mitzuteilen', bevor der weitere Decursus morbi deren Fortdauer erwiesen hat. Üble Folgen fürchte er für die Haut.

Senator (Berlin) erzielte bei drei Fällen nach 8—14 Sitzungen in zwei Fällen eine unzweifelhafte, in dem einen Falle sogar eine ganz auffallende Verkleinerung der vorher, wie gewöhnlich, sehr stark geschwollenen Milz. Er würde auf die, unter der Röntgenbehandlung erfolgte Verkleinerung der Milz und selbst auf eine Verbesserung der Blutbeschaffenheit, welche Senator in seinen Fällen nicht beobachtet hat, gar kein Gewicht legen, wenn jene Verkleinerung nicht so überraschend schnell erfolgt wäre, wie er sie bisher bei keiner anderen Behandlungsmethode gesehen hat. Im übrigen betont auch Senator seine Bedenken, dass durch die Röntgentherapie eine „Heilung" der Leukämie zu erzielen sein werde.

Plehn (Berlin) scheint eigene Fälle nicht beobachtet zu haben, spricht sich aber zugunsten der Therapie aus.

Rosenfeld: **Zur Diagnostik der Aneurysmen der Arteria pulmonalis.** Sonderabdruck aus der Festschrift für Senator. (Zeitschrift f. klinische Medizin.) Aus dem klinischen Befunde des interessanten Krankheitsfalles ist hervorzuheben: kleine Dämpfung in der Höhe des II. Intercostalraumes links dicht neben dem Sternum, auffallende Pulsfrequenz beim Stehen, welche als Vagusreizung gedeutet wurde. Klinisch kam als Diagnose in Betracht: 1. Mitralstenose mit sehr starker Ausdehnung des linken Vorhofes, 2. tuberkulöse Lymphdrüsenpakete, 3. Aneurysma arcus aortae, 4. Aneurysma der Arteria pulmonalis.

Die radioskopische Untersuchung (Grunmach) ergab eine grosse Verwölbung des oberen linken (d. h. Gefäss-) Bogens. Mit Hilfe des Valsalvaschen Versuches wurde eine so deutliche Vergrösserung des an und für sich schon vergrösserten Teiles des Herzschattens erzielt, „dass Herr Prof. Grunmach keinen Augenblick zweifelte, dass diese ursprüngliche Vergrösserung nur zu beziehen sei auf ein Aneurysma resp. Dilatation der art. pulmonalis." Der Autor beobachtete einen zweiten ähnlichen Fall, welcher nur flüchtig skizziert ist. Die radioskopische Beschreibung ist leider etwas kurz ausgefallen. Der Fall ist klinisch beobachtet, hoffentlich ist es möglich, den Kranken weiter in Behandlung zu behalten und ev. später die klinische Diagnose durch die Autopsie zu erhärten. Krause (Breslau).

Wiener klinische Wochenschrift. 1904. Nr. 36.

Nr. 40. Obersteiner: **Die Wirkung der Radiumbestrahlung auf das Nervensystem.** Verf. hat an Mäusen experimentiert und sah von seiten des Centralnervensystems ungemein wechselnde Erscheinungen, die sich bald langsam, bald stürmisch bei den Tieren entwickelten und bei Anwendung wirksamer Präparate stets den mehr oder minder frühen Tod des Versuchstiers zur Folge hatten. Es traten auf: heftige Krämpfe, Opisthotonus bis Aufstellen des Schwanzes, Aufspringen und Umherrennen, Kreisbewegungen nach einer Seite, andererseits Monoplegien und Paraplegien, Sphinkterenlähmung, schwerfällige, ataktische Bewegungen, dann aber auch trophische Störungen wie Panophthalmitis oder eine auffällige Akronekrose an den Extremitäten, der Nase, den Ohren. Gehirn und Rückenmark von 29 dieser Mäuse wurden genauer mit den üblichen Tinktionsmitteln in all ihren Teilen untersucht. — Die Resultate dieser Untersuchung sind nun folgende: In den meisten Fällen konnte Hyperämie des Gehirns und Rückenmarks und auch der Meningen gefunden werden. Nicht selten waren grössere und kleinere Blutungen; das Rückenmark fand sich in einem Falle in seinem unteren Teil durch eine Anzahl Hämorrhagien am grössten Teil des Querschnittes vollständig destruiert; im Grosshirn sowie im Kleinhirn und auch in der Medulla oblongata fanden sich wiederholt Blutungen (vielleicht mit Vorliebe in der Gegend der Bulbi olfactorii); sub- und intrameningeale Blutungen waren über dem Gehirn und dem Rückenmark nachzuweisen. Zweimal war ein ausgebreiteter encephalitischer Herd in einer Kleinhirnhemisphäre vorhanden. Auch Rundzelleninfiltration der Meningen, die längs der Basalgefässe sich ins Gehirn fortsetzte, konnte mehrmals gesehen werden. Die Nervenzellen erschienen häufig unverändert; in Vorderhornzellen des Rückenmarks waren die Kernkörperchen mehrmals alteriert, gross, zackig und sternförmig. Besonders bemerkenswert ist es, dass in einigen Gehirnen die Endothelien der Gefässe Anzeichen der Verfettung darboten, so dass z. B. in der hell bleibenden grauen Substanz des Linsenkernes die Kapillarschlingen sich durch ihre schwarze Punktierung deutlich hervorhoben.

Nr. 42. Jeney: **Ein Fall von Luxation im Chopartschen Gelenk.** Die Möglichkeit einer Luxation im Chopartschen Gelenk wurde von älteren Chirurgen überhaupt in Abrede gestellt. Den spärlichen positiven Mitteilungen derartiger seltener Fälle fügt Verfasser eine neue Beobachtung bei, die durch Röntgenographie bestätigt wurde. Die Verschiebung des Vorderfusses medial- und plantarwärts lässt sich im Röntgenbild sehr gut erkennen. Auffallend in der äusseren Konfiguration des Fusses war

die Beugestellung fast sämtlicher Zehen, insbesondere der grossen Zehe, welche durch die Verschiebung der Knochen nach abwärts, gegen die Beugesehnen zu, bedingt war. Der Entstehungsmechanismus ist in forcierter Adduktion resp. Abduktion bei Fixation des Fusses in beiden Sprunggelenken zu suchen. Es muss natürlich der enorm starke dorsale und plantare Bandapparat lädiert sein, um das Zustandekommen dieser Gelenkverschiebung gerade an der Stelle zu ermöglichen. Die Behandlung hat in Reposition in Narkose zu bestehen.

Nr. 44. Polland: **Therapeutische Versuche mit Radium und sensibilisierenden Substanzen.** Verf. publiziert aus der Grazer dermatologischen Klinik eine Reihe von Fällen, die a) mit Radium, b) mit sensibilisierenden Substanzen und direktem Sonnenlicht, c) mit sensibilisierenden Substanzen und Radium behandelt sind und kommt zu folgenden Schlüssen: a) Das Radium wirkt in analoger Weise wie die X-Strahlen oder konzentriertes Sonnen- oder elektrisches Licht. Eine elektive Wirkung in dem Sinne, dass neoplasmatisches Gewebe früher oder gar allein mit Schonung der gesunden Umgebung zerstört würde, lässt sich nicht feststellen. Eine Zerstörung tieferliegender Gebilde bei Erhaltung der oberflächlichen Schichten tritt nicht ein. Der Gewebszerfall dauert noch lange nach dem Aussetzen der Bestrahlung fort. Die Heilungsdauer der gesetzten Substanzverluste ist abnorm lang. Kavernöse Hämangiome kommen dadurch zur Vernarbung, dass sich die an der bestrahlten Stelle angesetzte Blutgerinnung rasch auf die Umgebung fortpflanzt und die entstandenen Thromben sich organisieren. Die Zerstörung grösserer, flächenhaft ausgedehnter Krankheitsherde erweist sich wegen der langen Behandlungsdauer als praktisch undurchführbar, wenn man nicht sehr viel Radium zur Verfügung hat. Die Wirkung des Radiums scheint inkonstant zu sein und zeitweisen Schwankungen zu unterliegen, so dass eine sichere Dosierung vorläufig nicht möglich ist. b) Durch intrakutane Injektion von $1^0/_{00}$ Eosinlösung wird die Absorptionsfähigkeit der Haut für direktes Sonnenlicht gesteigert. Oberflächliche Ulcerationen epithelisieren unter dieser Behandlung sehr rasch. Eine sichere und dauernde Zerstörung alles lupösen Gewebes ist selbst bei lang dauernder Behandlung nicht zu gewährleisten. Irgend welche toxische, auf das Eosin zurückzuführende Lokal- oder Allgemeinerscheinungen treten nicht auf. c) Durch vorausgeschickte Eosineinspritzungen wird die Wirkung des Radiums nicht gesteigert. Diese Thatsache lässt sich vielleicht so erklären, dass die Radiumstrahlung den übrigen bekannten Strahlenarten nicht analog ist.

Nr. 48. Stegmann: **Schutz für Arzt und Patienten bei Röntgenbehandlung.** Im Röntgenzimmer befindet sich ein 2,50 m hoher, 1,60 m breiter und 95 cm tiefer Kasten, der innen vollständig mit Bleiblech (1,5 mm) ausgeschlagen ist. In dieser Schutzhütte, in die eine Thür führt, steht der Reguliertisch; drei Personen haben darin stehend bequem Platz. Ein Bleifenster ist so angebracht, dass das ganze Zimmer überblickt werden kann. Ein Ventilator sorgt im Kasten für genügenden Luftwechsel. Das Induktorium steht auf dem Dache des Kastens. Damit ist eine Aufstellung erreicht, die sehr wenig Platz in Anspruch nimmt und dem Arzt vollständigen Schutz gewährt. Durch die Anwendung des Universalstativs (Seifert & Co., Hamburg) ist auch der Patient geschützt. Die Röhre befindet sich dabei auf einem mit Blei beschlagenen Brett, so dass nur der in die Blende eingestellte Körperteil des Kranken bestrahlt zu werden braucht. Bei Durchleuchtungen werden Hände und Augen des Untersuchers durch besonders präparierte Handschuhe und Bleigläser geschützt. Damit ist ein vollkommener Schutz des Arztes und des Patienten erreicht.

Nr. 50. Holzknecht u. Kienböck: **Die medizinische Röntgenologie als selbständiger Zweig der medizinischen Wissenschaft.** Abdruck des Promemoria, das die Verf. ihren Gesuchen um Zulassung zur Privatdozentur über medizinische Radiologie an der Wiener medizinischen Fakultät beilegten. Sie skizzieren den Inhalt durch folgende Angaben: 1. Definition der med. Röntgenologie. Bedeutung derselben. Blick auf den Beginn und die Entwickelung. 2. Erklärung der Röntgendiagnostik. 3. Röntgentherapie. 4. Notwendigkeit der spezialistischen Bethätigung in dem neuen Wissenszweig. 5. Berechtigte Anforderungen an den Röntgenologen. 6. Umfang der wissenschaftlichen Arbeiten auf dem Gebiete der Röntgenologie. Zeitschriften, Sammelwerke, Handbücher, Lehrbücher, Atlanten, Vereine, Kongresse. 7. Würdigung und Benutzung specialistischer Röntgenologen in forensischen Angelegenheiten seitens des Staates durch Bestellung von beeideten, gerichtlichen Sachverständigen im Röntgenverfahren. 8. Unterricht in der med. Röntgenologie durch eigene Lehrämter, Inland und Ausland. 9. Lehrplan. 10. Stellung der med. Röntgenologie zu den anderen Zweigen der Medizin. 11. Widerlegung der gegen die Anerkennung der med. Röntgenologie geltend gemachten Bedenken. 12. Aus der älteren Geschichte der Specialisierungen in der Medizin.

Nr. 51. Kienböck: **Über Prophylaxe des Radiologen gegen Beschädigung beim Beruf.** In übersichtlicher Weise giebt Verf. eine kurze Zusammenstellung der verschiedenen modernen, von den erfahrensten Röntgenologen benutzten und erprobten Schutzapparaten, deren ständige Benutzung Verf. auf das Angelegentlichste empfiehlt. Auf schematischen Zeichnungen skizziert er die Anlage eines Röntgenuntersuchungs- und -behandlungszimmers. Er beschreibt eingehender eine von ihm verwandte, einfache Hängeblende und ferner mehrere Hüllen, mit denen sich der Arzt umgeben kann. K. resümiert den Inhalt der kurzen Abhandlung in folgenden Sätzen: „Überblicken wir die genannten, dem Röntgenologen zur Verfügung stehenden Methoden der Prophylaxis gegen Röntgenschäden:

1. Methode: Vermeidung des Röntgenlichtrayons durch Aufenthalt hinter der Ebene des Antikathodenspiegels (bei Röntgentherapie und Röntgenographie).

2. Methode: Vermeidung von Annäherung an die funktionierende Röntgenröhre (idem).

3. Methode: Anwendung von Blenden.

Der Lage und Befestigung nach sind dreierlei zu unterscheiden: a) Der Arzt bedeckt sich an den exponierten empfindlichen Stellen mit Bleiblech oder Bleikautschuk u. dergl. b) Bleiplatten werden zwischen Arzt und Röhre aufgestellt oder aufgehängt, der Leuchtschirm wird mit Bleiglas überzogen. c) Die Röhre wird mit Gehäusen oder Schutzmänteln versehen.

Der besonders vorsichtige Röntgenologe wird sich bei der Röntgenoskopie durch gleichzeitige Verwendung von Blenden nach Art a) und b) vor Röntgenlichtwirkung zu schützen suchen. Bei röntgentherapeutischen und röntgenographischen Bestrahlungen wird er z. B. Methode 2 und 3c kombinieren. Der Schutz der Patienten entspricht dem des Arztes nach der 3. Methode: a) der Kranke trägt Bleiblech oder Bleimasken mit Ausschnitten oder er wird b) durch Stativ- oder Hängeblende (Diaphragma) geschützt, wobei zugleich das röntgenoskopische und röntgenographische Bild verbessert wird oder c) die Röhre wird mit Bleikiste, Bleikautschuk- oder Bleiglasmantel umgeben.

Mit dieser kurzen Skizzierung der Methoden ist nichts wesentlich Neues gebracht, sondern nur bezweckt, dass sich unter den mit Röntgenstrahlen beschäftigten Personen eine grössere Zahl die Fortschritte der röntgenologischen Technik aneigne, als es bis heute der Fall ist, zu eigenem und fremdem Nutzen.

Centralblatt für Chirurgie. 1904. Nr. 39.

Becker: **Über Röntgenstereoskopie.** Nach einer kurzen Einleitung, die das Wesen der stereoskopischen Betrachtung, die angegebenen Stereoskope und speciell die für Röntgenzwecke veröffentlichten Methoden behandelt, giebt Verf. die Darstellung einer einfachen und billigen Methode, die sich ihm bewährt hat. B. greift auf das ursprüngliche Wheatstonesche Spiegelstereoskop zurück, das er in einer Holzkiste anbringt, deren vordere Längswand nach innen stumpfwinklig eingeknickt ist und mit einem Guckloch versehen wird; man legt nun den Nasenrücken gegen die Kante des „Spions" und sieht mit dem rechten Auge das rechte, mit dem linken Auge das linke Bild. Beide Bilder sind in 40 cm Abstand aufgehängt. Das eine steht fest, das andere wird mit Hilfe eines einfachen Hebelarmes so lange verschoben, bis der Beobachter körperlich sieht. Die Beleuchtung ist natürlich, je nachdem man Platten oder Abzüge betrachtet, verschieden. Details ohne Abbildungen nicht verständlich.

Nr. 43. Werner-Heidelberg: **Experimentelle Untersuchungen über die Wirkung der Radiumstrahlen auf tierische Gewebe und die Rolle des Lecithins bei derselben.** Vorläufige Mitteilung von ausgedehnten Versuchen an Tieren, die das Wesen der Radiumverbrennung ergründen sollten und die zu sehr interessanten Ergebnissen geführt haben. Die Arbeit, die für die Forscher, welche auf ähnlichem Gebiete arbeiten, von grosser Bedeutung ist, eignet sich nicht zu kurzem Referat. Die Radiumwirkung stellt der Hauptsache nach eine Intoxikation mit den Zersetzungsprodukten des Lecithins dar.

Nr. 42. Schüller-Berlin: **Die Einwirkung der Röntgenbestrahlungen auf das Krebsgewebe und die darin enthaltenen Krebsparasiten.** Der Verfechter der Lehre von den Krebsparasiten beschreibt in den Sporen seiner Parasiten vorkommende Chromatinkörper, welche sich unter dem Einfluss von Röntgenbestrahlung in eigentümlicher Weise verändern. Die Veränderungen am Gewebe und an den Parasiten gleichen zum Teil denen, welche bei während des Lebens mit Hitzeeinwirkung verschiedener Art behandelten Geschwülsten wiederholt vom Verfasser beobachtet werden konnten.

Nr. 44. Albers-Schönberg: **Zur Technik der Röntgentherapie.** Verf. beschreibt die neuen, von ihm angegebenen und mit grossem Vorteil benutzten röhrenförmigen Bleiglasansatzstücke, welche direkt in die Cylinder der Kompressionsblende eingesetzt werden können. Diese Ansätze sind handlicher als die sonst üblichen Bleiglashalbkugeln. Die Röhre ist in derselben Weise wie bei der Röntgenographie üblich, über dem Cylinder derart centriert, dass die Mitte der Antikathode in der Cylinderlängsachse liegt. Um die Bestrahlung in Blutleere vornehmen zu können, kann man diese Konstruktion mit einem die Blutleere herstellenden Gummiring verbinden. Die Verwendung der dergestalt armierten Kompressionsblende zu röntgentherapeutischen Zwecken hat den Vorzug einer stets gleichbleibenden Entfernung der Lichtquelle von der zu bestrahlenden Haut und der Möglichkeit, kleinste Hautbezirke fixieren zu können.

Werner (Hamburg).

Zeitschrift für klin. Medizin. Bd. 54. H. 1 u. 2.

Schelle und Herxheimer: **Über einen bemerkenswerten Fall von multiplem Myelom (sog. Kahlerscher Krankheit.)** An dieser Stelle ist nur von Interesse, dass bei diesem Erkrankungsfall zum erstenmal die Untersuchung mit Röntgenstrahlen in vivo angewandt wurde, während sie von Jochmann und Schumm an der Leiche ausgeführt worden ist. Im vorliegenden Falle hatte die Untersuchung charakteristische Veränderungen sowohl an einer Spontanfraktur des Oberschenkels, wie auch besonders in der Spongiosa der Rippen nachweisen lassen, so dass mit Recht die Hoffnung ausgesprochen wird, dass die Röntgenuntersuchung zur Stellung der Frühdiagnose verwendbar sei. . . . p.

Zeitschrift für orthopäd. Chirurgie. XIII. Heft 1—3.

Ein Referat der einzelnen Aufsätze in dieser Zeitschrift ist nicht möglich, da die Röntgenbilder hier nur als Hilfsmittel zur Diagnosenstellung verwandt sind und die Röntgentechnik selbst nirgends erwähnt ist. Beim Durchlesen der einzelnen Artikel hat man aber einen starken Eindruck davon, ein wie unentbehrliches Hilfsmittel für den Orthopäden noch mehr wie für den allgemeinen Chirurgen die Röntgenstrahlen geworden sind. In manchen Fällen würde Entstehung und Entwicklung eines Leidens ganz dunkel sein ohne Röntgenbild, wie z. B. die Bilder zum Artikel von Drehmann über „Gelenkentzündungen im Säuglingsalter und ihre ätiol. Beziehung zu Deformitäten" beweisen, die Ergebnisse der Behandlung können ganz anders verfolgt werden, wie aus den allen Mitteilungen über Reposition angeborener Hüftgelenksverrenkungen beigegebenen Röntgenogrammen hervorgeht, und in manchen Fällen kann die Behandlung nach ganz anderen Grundsätzen in Angriff genommen werden, nachdem die genaue Lage der Knochenteile durch das Röntgenbild festgestellt ist, als sie es nach dem grobsichtbaren und fühlbaren Befund wäre. Auch die Verbesserung der Ergebnisse durch die jetzt so bequeme Kontrolle, die selbst im Gipsverband vorgenommen werden kann, ist ohne weiteres einleuchtend. . . . p.

Zeitschrift für Elektrotherapie und die physikal. Heilmethode. 1904. H. 7.

Benedikt: **Ein weiterer Beitrag zur Radiologie des Kopftraumen.** B. weist darauf hin, wie durch sorgfältige Aufnahme und Durcharbeitung der Platte eine grosse Vollkommenheit und Plastik der Aufnahme erzielt werden kann und wendet dies praktisch auf die Darstellung des Schädels an. Er sucht an der Hand von Bildern zu beweisen, dass nicht nur die Knochen und Höhlen derselben, sondern auch Veränderungen des Schädelinhaltes, besonders auch alte Blutungen, Pachymeningitis haemorrhagica u. dgl. nachzuweisen sind. Zum Beweis führt er auch einige Krankengeschichten an, bei denen die klinischen Erscheinungen sich mit dem Röntgenbefund deckten. Sein Aufsatz soll im ganzen mehr eine Anregung zur weiteren und intensiveren Behandlung des betr. Kapitels sein; er ist ohne Wiedergabe der Zeichnungen schwer zu referieren. Zur Wiedergabe der Veränderungen des Gehirns und seiner nicht knöchernen Anhänge gehören technisch ausserordentlich vollkommene Bilder. . . . p.

Deutsche Militärärztliche Zeitschrift. 1904. September.

Perlmann: **Ein Fall von Luxation beider Sesambeine des ersten Mittelfussknochens.** Der seltene Fall, dessen Charakteristika eine Röntgenaufnahme deutlich erkennen liess, ereignete sich bei einem Kürassier, der mit dem Fuss unter ein stürzendes Pferd geriet. Man erkennt eine unvollkommene Luxation des Halluxgrundgliedes nach dem Innenende des Fusses zu, ferner einen bogenförmigen Bruch ohne Dislokation im Köpfchen des zweiten Mittelfussknochens, der als eine Epiphysendiastase aufzufassen ist, ferner eine vollkommene Luxation beider Sesambeine des ersten Mittelfussknochens derart, dass das linke an die Innenseite des Fusses, das rechte zwischen erstem und zweitem Metatarsusköpfchen zu liegen kommt. Die Therapie bestand in Reposition in Narkose, die bei dem rechten Sesambein wegen seiner Kleinheit und versteckten Lage nicht gelingt. Trotzdem völlige Gebrauchsfähigkeit. Verf. erklärt sich die Entstehung dieser seltenen Verletzung (nur ein analoger Fall in der Litteratur zu finden) so, dass die von oben auf den Metatarsus wirkende Gewalt diesen durch die Ossa sesamoidea hindurchtrieb und letztere beiseite schob. Werner (Hamburg).

Pflügers Archiv. Bd. 105.

Eijkman: **Die Bewegung der Halsorgane bei Kopfbeugen, Anstrengen, Bauchpressen und Glottisschliessen.** Der durch ähnliche Untersuchungen bekannte Verf. hat die Halsorgane bei den obengenannten Bewegungen durch Serienaufnahmen untersucht. Die wesentlichsten Ergebnisse sind folgende:

1. Bei sehr starker Vorwärtsbewegung des Kopfes nähert sich der Zungengrund der hinteren Rachenwand, das Zungenbein dem Schildknorpel und die Spitze des Kehldeckels legt sich der hinteren Rachenwand an. Der Luftzutritt geschieht durch seitliches Offenstehen der Plicae ary-epiglotticae. 2. Die sinus piriformes sind nach seiner Ansicht Luftkanäle, welche bei obenerwähnter Stellung die Luft zuführen. 3. Bei starker Anstrengung unter Anspannung aller Muskeln und der Bauchpresse ist der ganze Kehlkopf mit Kehldeckel weit von der Wirbelsäule abgehoben, so dass der Oesophagus weit offen steht. Er sieht diese Abhebung als Schutz des verletzlichen Kehlkopfes an, damit er nicht durch unwillkürliche und unzweckmässige Muskelkontraktionen gegen die Wirbelsäule gepresst wird. Auch die Halsgefässe werden durch die Abhebung entlastet. 4. Weder bei der Bauchpresse, noch bei Anstrengung, noch bei scharfen Anlauten findet ein Verschluss des Kehlkopfes durch den Kehldeckel statt. . . . p.

Fortschritte der Medizin. 1904. Nr. 29.

Leopold: **Heilung der Ozäna mit Finsenlicht.** Er benutzte die mit vier Kohlen versehene Lampe von Strebel-München. Das abgekühlte, durch Linsen konzentrierte Licht wurde durch entsprechend gekrümmte Glasstäbe in die Nasenhöhle geleitet. Schon nach wenigen Belichtungen schwanden Borken und übler Geruch, nachher trat in allen Fällen vollständige Heilung ein. Recidive sind bei den längst beobachteten Fällen (über 17) bis jetzt nicht aufgetreten. Wie lange die einzelne Sitzung dauert, ist nicht mitgeteilt. . . . p.

Beiträge zur Klinik der Tuberkulose.

Schellenberg und Scherer: **Was leistet die Röntgendurchleuchtung des Brustkorbes als Diagnostikum bei tuberkulösen Lungenerkrankungen?** Die Verff. haben ihre Untersuchungen an einem Material von 320 Fällen der Lungenheilstätte Beelitz i. d. M. angestellt und zwar so, dass der eine nur die Perkussion und Auskultation, der andere die Röntgenuntersuchung vornahm, ohne dass der eine die Ergebnisse des anderen kannte, um möglichst objektive Ergebnisse zu haben. Besonders haben sie auf die Durchleuchtung der Lungenspitzen Wert gelegt. Sowohl die Durchleuchtung wie Photographie wurde angewandt. Eine Einrichtung von Reiniger, Gebbert & Schall mit Walter-Schaltung und dreistiftigem Wehnelt-Unterbrecher lieferte die Energie, die Röhren waren mittelhart. Betont wird, dass für die Schirmuntersuchung absolute Dunkelheit und völlig an sie gewöhntes Auge nötig ist; auch das Röhrenlicht muss verdeckt sein. Ein Umwickeln des Kathodenhalses mit feuchter Mullbinde wird als ein die Härte der Röhre lange gleichmässig erhaltendes Mittel gerühmt. Der Leuchtschirm muss auch von guter Beschaffenheit (ausgeruht) sein. Blenden haben sie nicht angewandt, obwohl sie deren Vorteile kannten. Die Unterbrechungen waren grob (feinster Stift des Wehnelt), auch bei Aufnahmen keine Atempausen, sondern oberflächliche Atmung. Von Aufnahme in der Atempause sahen sie keine wesentlichen Vorteile. Bei der Aufnahme wurde der Verstärkungsschirm benutzt. Bei Durchleuchtung der Lungenspitzen dorsoventral steht die Röhre zwischen den Schulterblättern in Höhe des vierten und fünften Brustwirbels, bei entgegengesetzter Aufnahme in Höhe des Brustbeinhandgriffes. Beide Durchleuchtungen zeigen nicht das gesamte Feld jeder Spitze, dies ist für eine Spitze nur sichtbar zu machen bei Stand der Röhre hinter dem Schultergelenk der betr. Seite. Die übrigen Teile werden bei wechselnden Röhrenstellungen untersucht. Es wurde stets von beiden Seiten durchleuchtet. Die erkrankten Spitzen liessen stets Verdunkelungen erkennen, Herde waren als dunklere Flecken sichtbar, besonders rühmen sie die Erkennbarkeit centraler Herde, die mit keiner anderen Untersuchungsmethode auffindbar waren. Auf die Sichtbarkeit der sogen. „Hiluszeichnung" und des „Begleitschattens des Herzens" legten sie besonderen Wert. Nur bei 22 ihrer Patienten konnte der Röntgenbefund mit dem nach alter Weise erhobenen in keine Übereinstimmung gebracht werden, bei dem Rest von 298 war das Ergebnis beider übereinstimmend. Die Spitzenerkrankungen waren häufiger rechts, nach Tuberkulinbehandlung verdunkelten sich die Schatten. Bei einigen Kranken, bei denen Spitzenschatten da waren, ergab die Tuberkulinprobe keine Reaktion, so dass es sich bei diesen sicher um abgelaufene Prozesse mit Vernarbung handelte. Bei frischen Spitzenaffektionen war in manchen Fällen das Schirmbild in einer Richtung heller als in der anderen durch periphere Lage des Herdes. Öfters zeigte sich die Durchleuchtung der physikalischen Untersuchung überlegen, insofern der Röntgenbefund ausgedehntere Erkrankungen als jene enthüllte. Der Röntgenbefund wurde durch den Verlauf bestätigt. Nach der Verff. Ansicht wird die Röntgendiagnostik den pathalogisch-anatomischen Verhältnissen besser gerecht als die alten Methoden, die Ausdehnung der tiefliegenden Herde namentlich ist besser und mit der Wirklichkeit übereinstimmender durch sie zu erkennen, besonders wenn noch die Orthodiagraphie zugezogen wird. Die „Hiluszeichnung" war am deutlichsten bei Männern die viel Staub u. dgl. inhaliert und von chronischen Katarrhen befallen waren. Sie erklären daher dies stärkere Vortreten durch bindegewebige Veränderungen nach chron. Bronchitis, Peribronchitis und Lymphadenitis der entspr. regionären Lymphdrüsen. Bei Frauen dagegen war bei schmächtig gebauten und schlecht genährten die Zeichnung auch ohne diese Veränderungen recht deutlich. Bei Frauen fand sich auch verhältnismässig häufig der Begleitschatten des Herzens, ohne dass sie bestimmte Beziehungen zu der übrigen Erkrankung auffinden konnten. Frauen zeigen auch häufiger ein kleines, mit der Spitze auf der Zwerchfellkuppe liegendes Herz; bei diesen bestanden meistens Herzpalpitationen. Exsudative Pleuritiden liessen sich durch dunkeln Schatten leicht, trockene überhaupt nicht nachweisen. Eine Anzahl interessanterer Krankengeschichten folgt. Ihr Gesamturteil über die Röntgenuntersuchung lautet etwa folgendermassen: Die Röntgendiagnostik ist den alten physikalischen Untersuchungsmethoden ebenbürtig. Sie hat stets ein positives Ergebnis gehabt, wenn mit den alten Verfahren Tuberkulose als vorhanden festgestellt war, dagegen ist sie bei zweifelhaften Befunden noch kein so zuverlässiges diagnostisches Mittel, dass man allein auf den Röntgenbefund die Diagnose aufbauen könnte. Viel wertvoller ist die Methode zur Beurteilung der Ausbreitung der Krankheit, da sie oft viel grössere Ausdehnung der Herde erkennen lässt, als die alten Verfahren. Auch kann durch das Röntgenverfahren der Verlauf besser und genauer beobachtet werden. Durch dasselbe kann nach ihrer Ansicht bei einer grossen Zahl sonst zweifelhafter Tuberkulosefälle die probatorische Tuberkulininjektion erspart werden. Bei verbesserter Technik und Übung hoffen die Verff. auch auf erweiterte Anwendbarkeit namentlich zur Frühdiagnose. . . . p.

Comptes rendus. T. 139, p. 728. 1904.

Th. Tommasina: **Über die Abmessung der induzierten Radioaktivität für ihre therapeutische Verwendung.** Unter dieser etwas seltsamen Überschrift zeigt der Verfasser an, dass nach seinen Beobachtungen eine jede, längere Zeit in einer durch Röntgenstrahlen ionisierten Luft befindliche Person oder Sache, auch wenn sie von den Strahlen selbst nicht getroffen wurde, auf mehrere Tage hindurch radioaktiv

wird, d. h. also selbständig Strahlen aussendet, welche ihrerseits wieder ebenfalls ionisierende Wirkungen ausüben. Dabei scheint es aber notwendig zu sein, wenn es auch aus der Abhandlung nicht mit Sicherheit hervorgeht, dass während der Thätigkeit der Röntgenröhre die zu aktivierende Person oder Sache selbst auf einem hohen negativen Potentiale gehalten werden muss; denn sonst würden offenbar alle sich dauernd in einem Röntgenlaboratorium aufhaltenden Personen oder Sachen, auch wenn sie nicht direkt von den Strahlen getroffen wurden, permanent radioaktiv sein. Verfasser verspricht sich von seiner Entdeckung einen ganz erheblichen Nutzen, indem er annimmt, dass durch eine derartige Aktivierung nicht bloss Nahrungsmittel, sondern auch alle Medikamente für inneren und äusseren Gebrauch, da sie ja dann durch ihre ionisierende Wirkung möglicherweise auch elektrolytische Prozesse einleiten können, teils leichter assimiliert werden, teils stärkere Wirkungen hervorrufen. Unter anderm würde auch die Radioaktivität gewisser Mineralwässer, die ja die Ursache ihrer spezifischen Wirkungen zu sein scheine, auf diese Weise vermehrt, sowie auch eine solche sogar in gewöhnlichen Wässern künstlich erzeugt werden können. Endlich lassen sich auch ganze Personen auf diese Weise aktivieren. Für diejenigen, welche die Versuche des Verfassers, und zwar insbesondere die Aktivierung von Nahrungsmitteln etc. wiederholen wollen, sei noch erwähnt, dass die Mitteilungen desselben in dieser Hinsicht zwar sehr unvollständig sind, dass man aber nach Ansicht des Referenten jene Gegenstände am besten auf ein Drahtnetz und dieses wieder in eine allseitig abgeschlossene Holzkiste legen dürfte, in die man durch eine dünne Holz- oder Aluminiumschicht hindurch die Röntgenstrahlen hineinfallen lässt. Um nun aber eine direkte Wirkung der letzteren, die ja eventuell störend wirken könnte, auszuschliessen, wird man die zu aktivierenden Körper im Schatten von passend angebrachten Bleiplatten aufstellen. Das Drahtnetz, auf welchem die Körper liegen, verbindet man durch einen Draht mit dem negativen Pole des Induktors, welcher auch die Röntgenröhre bethätigt, bzw. mit dem negativen Pole dieser Röhre selbst. Soll eine Person, also z. B. ein im Bette liegender Patient, aktiviert werden, so schlägt der Verfasser vor, das Bett auf isolierende Unterlagen zu stellen und die Person durch eine feuchte Schnur mit der inneren Belegung einer Leydener Flasche zu verbinden, die andererseits über eine Funkenstrecke von 1 cm Länge von dem negativen Pole des die Röntgenröhre treibenden Induktors her Funken zieht. Die äussere Belegung der Flasche sowie der positive Pol des Induktors sollen an Erde (Gas- oder Wasserleitung) gelegt werden.

Walter (Hamburg).

Annals of surgery. May 1904.

Smith: **The Röntgen ray diagnosis of renal calculus.** Im Presbyterian Hospital in Chicago sind bei 27 Fällen von Nierenkranken mit Steinverdacht in den letzten $2^1/_2$ Jahren Röntgenstrahlen zur Diagnose verwandt mit 13 positiven Erfolgen, bei denen Operation stets den Stein finden liess, eine zweifelhafte Diagnose und 13 negative Diagnosen, bei welch letzteren die Operation auch kein Steinleiden enthüllte. Die Technik hält sich an die Vorschriften von Albers-Schönberg unter Benutzung seiner Kompressionsblende. ....p.

New York and Philadelphia med. journ. 1904. No. 24.

Branth: **Roentgen rays in the treatment of cancerous and skin affections, and epilepsy, and in diagnosis.** Ref. des Centralblatts f. Chirurgie 1904, No. 42. Summarisch gehaltene Mitteilungen, von denen als neu nur die Heilungen und Besserungen von Epilepsie durch Röntgenbestrahlungen des Kopfes zu erwähnen sind. Doch sind die Berichte zu ungenau, um als Grundlage für eine Beurteilung dienen zu können. Werner (Hamburg).

The Journal of cutaneous diseases including Syphilis 1904. Januar.

Douglass W. Montgommery in San Francisco berichtet über einen Fall von **Vitiligo**, behandelt mit **Finsenlicht**. Es kam im Gesicht und an den Händen, welche fünfmal bestrahlt wurden, zu einer leichten entzündlichen Reaktion. Nach einiger Zeit sollen die Vitiligoflecke vollständig verschwunden sein.

Februar. Albert E. Carrier in Detroit hat einen Fall von **Mykosis fungoides** mit X-Strahlen behandelt. Die Hauptbeschwerde des 75jährigen Patienten war ein unerträgliches Jucken, das allmählich unter der Behandlung aufhörte. Einige kleinere Efflorescenzen verschwanden ziemlich bald. Nach energischerer Bestrahlung schwanden die Tumoren rapide. Schliesslich bildete sich alles zurück und vernarbte mit pigmentierten Stellen. Werner (Hamburg).

Lyon méd. 1903. Nr. 50 u. 51.

Lépine et Boulud. **Action des rayons X sur la nutrition.** Die Röntgenstrahlen sollen zunächst eine Wirkung auf die Funktionen der Leber haben; eine frische Meerschweinchenleber, zerschnitten und zur Hälfte bestrahlt, zur Hälfte vor den Strahlen geschützt, zeigte in ersterer etwas weniger Glykogen. Ausserdem konnte an defibriniertem frischen Hundeblut eine etwas stärkere Glykolyse der bestrahlten Blutproben gegenüber den unbestrahlten nachgewiesen werden. Die quantitativen Unterschiede sind übrigens recht gering. Lebende Hunde, welche den Strahlen eine Stunde lang ausgesetzt wurden,

zeigten Atemnot, Pulsbeschleunigung, leichte Temperaturerhebung, Appetitlosigkeit; Kontrollhunde, die im Nebenkäfig durch Aluminiumbleche vor den Strahlen geschützt wurden, zeigten keinerlei Störungen.

Revista de la sociedad medica Argentina. 1904.

1. Jaime R. Costa. **Los Rayos X en el diagnostico de las enfermedadas internas.** Für die Diagnose der inneren Krankheiten hat die Röntgenoskopie beträchtliche Vorteile gegen die Röntgenographie. Auf dem Lichtschirm sieht man die Organe in voller Thätigkeit, sieht wie das Herz schlägt, wie das Zwerchfell sich bewegt, während die photographische Platte sie in einer einzigen Lage fixiert und diese letztere somit noch aus einer früheren Röntgenoskopie ausgewählt werden. Die Röntgenoskopie ist im Gebrauch schneller und billiger und ermöglicht eine genauere Diagnose der Abnormitäten in den verschiedensten Ebenen des Körpers.

2. Damit die Röntgenoskopie alles hergiebt was die klinische Medizin logischer Weise von ihr verlangen kann, ist eine verständige, vor allem leicht zu handhabende Anordnung der Apparate nötig.

3. Für die Deutung der röntgenoskopischen Bilder ist es gut, wenn der Röntgenologe auch Kliniker ist, nicht nur wegen des analytischen Scharfsinns, den das klinische Studium im Menschen weckt, sondern wegen der anderen Untersuchungs-Vorgänge oder -Arten, die jener anwenden kann, und welche die auf dem Lichtschirm gemachten Beobachtungen vervollständigen und unterstützen.

4. Zur Beurteilung von Details der Struktur, z. B. bei Erkrankungen der Knochen oder bei der Aufnahme des Schädelinnern ist die photographische Festlegung des Befundes auf der Platte durchaus notwendig. Ebenso ist die Röntgenographie der Röntgenoskopie auch beim Bestimmen der Nierensteine weit überlegen, denn durch die gemachten technischen Fortschritte kann man die Existenz von oxalsauren oder Phosphatsteinen schon exakt nachweisen, wenn sie grösser sind als eine Erbse.

5. Von beträchtlichem Wert ist die Röntgenoskopie bei der Früh-Diagnose von Lungentuberkulose, da es in vielen Fällen möglich ist, mit ihrer Hilfe tuberkulöse Spitzen, Infiltrationen festzustellen, wenn diese noch durch kein anderes physikalisches Zeichen zu erkennen sind und selbst wenn dieses der Fall sein sollte, bietet sie dem Kliniker eine objektive Kontrolle, was stets von Nutzen bei einer Krankheit, die in ihren Anfängen so vage und unbestimmt ist.

6. Bei Speiseröhren- und Aorta-Affektionen bietet die Röntgenoskopie auf ihrer jetzigen Höhe dem Arzte das sicherste Untersuchungsmittel, denn einzig durch sie kann man die Funktionen dieser Organe getrennt untersuchen.

7. Die Röntgenoskopie korrigiert in gewissen Fällen die Irrtümer, die bei der Perkussion unterzulaufen pflegen, z. B. bei der Bestimmung der Herzgrenzen.

8. Die röntgenoskopische Untersuchung ist das einzige physikalische Verfahren, mittels dessen man mit Sicherheit eine centrale Pneumonie diagnostizieren kann. Sie orientiert auf das genaueste über die Verlagerung des Herzens bei Pleuraergüssen und lässt uns noch Reste von Entzündungsvorgängen im Thorax erkennen, wenn alle anderen physikalischen Zeichen längst nicht mehr vorhanden sind.

9. Von ganz besonderer Bedeutung ist die Röntgendurchleuchtung der Brusthöhle für den Arzt der Lebensversicherungen und bei der Rekrutenaushebung. Die Wichtigkeit einer röntgenologischen Herzuntersuchung bei Abschluss einer hohen Lebensversicherung ist auf dem jüngsten Kongress der Assecuradeure betont worden.

Derselbe. **Röntgentherapie.** Die Röntgentherapie erfordert mehr als jedes andere Heilmittel grosse Vorsicht seitens des Arztes. Genaue Kenntnis des Eintritts der „Reaktion" ist das beste Mittel, um Schädigungen zu entgehen. Stets muss man sich der cumulierenden Wirkung der X-Strahlen bewusst bleiben. Alle die Bedingungen, die zur Erzielung einer dosierbaren Menge Röntgenlichtes angegeben sind, müssen eingehalten werden. Das Anwendungsgebiet dieser Methode ist ein recht grosses. Die Resultate sind ermutigend. Die vom Verf. erzielten unterscheiden sich von den sonst bekannt gewordenen nicht. Werner (Hamburg).

Druck von Hesse & Becker in Leipzig.

Über das Röntgensche Absorptionsgesetz und seine Erklärung.

Von

B. Walter.

In seiner dritten Mitteilung über die X-Strahlen hat Röntgen durch photometrische Messungen nachgewiesen, dass eine Röntgenstrahlung, die durch eine bestimmte Schicht Aluminium, Glas oder Stanniol hindurchgegangen ist, von einer zweiten ebenso dicken Schicht desselben Stoffes zu einem erheblich grösseren Bruchteile hindurchgelassen wird, als von der ersten. Mit anderen Worten heisst dies, dass die Strahlung nach dem Verlassen der ersten Schicht für den betreffenden Stoff ein erheblich grösseres Durchdringungsvermögen erworben hat oder auch — wie wir heute gewöhnlich sagen — für ihn erheblich härter geworden ist als vorher.

Diese Thatsache will ich als das Röntgensche Absorptionsgesetz bezeichnen.

An derselben Stelle hat Röntgen dann auch für dieses eigenartige Verhalten seiner Strahlen eine Erklärung gegeben, die im wesentlichen darauf hinausläuft, dass die Strahlung einer jeden Röhre aus einem Gemisch von Strahlen verschiedener Härte besteht. Thatsächlich leuchtet ja auch ohne weiteres ein, dass die weicheren, d. h. weniger durchdringungsfähigen Teile eines solchen Strahlengemisches beim Durchgang durch irgend einen Körper relativ mehr abgeschwächt werden müssen als die härteren, so dass mithin in dem Gemisch nach dem Durchgang ein grösserer Prozentsatz von harten Strahlen vorhanden sein muss als vorher.

Wenn nun aber diese Erklärung richtig sein soll, so muss die darin enthaltene Thatsache natürlich für jeden beliebigen Stoff gelten; und es ergiebt sich denn auch aus der genannten Abhandlung Röntgens, dass derselbe an der Allgemeingültigkeit seines obengenannten Gesetzes nicht gezweifelt hat.

Versucht man nun aber, dasselbe in möglichst einfacher und direkter Weise dadurch zu demonstrieren, dass man die Härte der Strahlung irgend einer Röhre mit einer Härteskala nach dem Benoistschen System einmal direkt und einmal nach dem Durchdringen eines beliebigen Stoffes bestimmt, so wird man zwar für die meisten Metalle, wie Aluminium, Eisen, Kupfer, Zink, Platin, Blei u. s. w. thatsächlich auch auf diese Weise eine unmittelbare Bestätigung jenes Gesetzes finden. Hält man dagegen bei diesen Versuchen ein Stück Silberblech vor die Skala, so zeigt sich die Feldnummer in derselben nicht — wie bei den soeben genannten Metallen — erhöht, sondern vielmehr erniedrigt; und in ähnlicher, wenn auch weniger ausgesprochener Weise wirken hierbei auch Bleche aus Palladium, Cadmium, Zinn und Antimon, Metalle, die übrigens hinsichtlich ihres Atomgewichtes dem Silber nahe stehen.

Alle diese Thatsachen lassen sich ferner nicht bloss subjektiv auf dem Leuchtschirm der in Rede stehenden Härteskala beobachten, sondern auch objektiv mit Hilfe der photographischen Platte nachweisen, wie hier durch die umstehenden drei Aufnahmen, Fig. 1, 2 und 3, einer Härteskala nach dem Benoist-Walterschen System (B. W.-Skala, s. Bd. 6

Fig. 1.



Fig. 2.

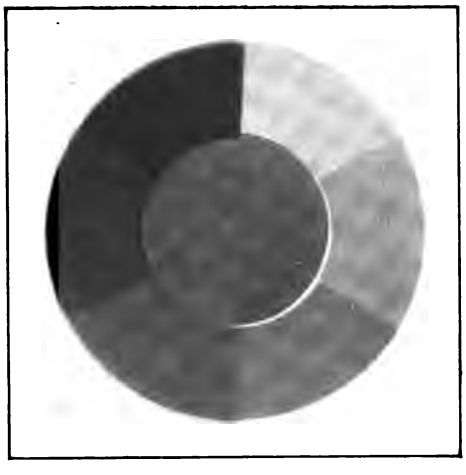

Fig. 3.

dieser Zeitschr. p. 71, 1902/03) dargethan werden mag.[1]) Von diesen Figuren ist zunächst die erste in der Weise gewonnen, dass bei ihr nur die B. W.-Skala auf die in licht dichtes Papier eingeschlagene und auf einer Bleiunterlage liegende photographische Platte gelegt war, während bei der zweiten unmittelbar vor der Skala noch eine 6,0 mm dicke Aluminiumschicht und bei der dritten statt ihrer eine 0,11 mm dicke Silberplatte in den Gang der Strahlen eingeschaltet war. Die Härte der Röntgenröhre wurde bei allen drei Aufnahmen in gewöhnlicher Weise mit einer zweiten B. W.-Skala fortwährend überwacht und durch passende Wahl der Belastung die ganze Zeit hindurch konstant gehalten. Sie war, wie ja auch aus der Fig. 1 hervorgeht, gleich 5 B. W.; denn das Mittelfeld dieser Aufnahme erscheint gleich dunkel mit dem fünften Aussenfelde der Skala. Demgegenüber zeigen nun aber die Figuren 2 und 3, dass die nach dieser Methode gemessene Härte derselben Strahlung einerseits nach dem Durchgange durch eine 6 mm dicke Aluminiumschicht grösser als 6 B. W., und andererseits nach der Durchquerung eines 0,11 mm dicken Silberbleches gleich 4 B. W. geworden ist.

Das Resultat der Fig. 2 ist nun auf Grund der Röntgenschen Erklärung seines Absorptionsgesetzes ohne weiteres verständlich; denn nach dieser muss eben die durch einen beliebigen Stoff hindurchgegangene Strahlung unter allen Umständen härter geworden sein. Um so mehr aber steht mit dieser Erklärung das Ergebnis der Aufnahme 3 im Widerspruch; denn hiernach sind ja die durch das Silber hindurchgegangenen Strahlen nicht härter, sondern weicher geworden.

[1]) Das mittlere Feld dieser Skala besteht — wie in der ursprünglichen Benoistschen Skala (B.-Skala) — aus einem 0,11 mm dicken Silberblech, die Zahl der äusseren Felder dagegen, die bei der letzteren 12 beträgt, ist in der ersteren auf 6 reduziert; und ferner sind die Aluminiumdicken in der ersteren nicht wie in der letzteren nach einer arithmetischen Reihe erster, sondern nach einer solchen zweiter Ordnung bemessen — nämlich statt 1, 2, 3, . . . 12 mm in der B.-Skala hier der Reihe nach gleich 2,0, 2,4, 3,2, 4,4, 6,0 und 8,0 mm genommen. Durch diese Änderungen wird nämlich für die verschiedenen in der Praxis gebräuchlichen Röhrenhärten eine wesentlich gleichmässigere Abstufung der Feldhelligkeiten erreicht, wie ja auch die Aufnahmen zeigen. Die Härte der Röhre wird in diesen Skalen bekanntlich durch die Nummer desjenigen Aussenfeldes bezeichnet, welches mit dem Mittelfeld gleich hell erscheint; und zwar wird die Numerierung wie bei der Uhr von oben aus nach rechts herum gerechnet. Die Nummern der B.-Skala und der B.-W.-Skala lassen sich übrigens, da das Mittelfeld bei beiden identisch ist, unmittelbar aufeinander reduzieren.

Das Verhalten der Strahlen bei diesen Versuchen erinnert vielmehr so sehr an die in der Optik so bekannte Erscheinung der „selektiven" Absorption, dass ich hierauf mit einigen Worten eingehen muss. Dieselbe tritt auf, wenn man zwei komplementäre Farbstoffschichten, z. B. ein rotes und ein grünes Glas von nahezu gleicher Helligkeit nebeneinander gegen das Tageslicht hält, und nun vor beide einesteils ein rotes und andernteils ein grünes Glas hält. Im ersten Falle bleibt dann die Helligkeit des roten, im zweiten die des grünen Feldes nahezu ungeschwächt, während dagegen das andere Feld jedesmal um ein ganz Erhebliches verdunkelt wird: also ganz ähnlich, wie wir es hier in den Aufnahmen 2 und 3 für das Mittelfeld und das fünfte Aussenfeld der Aufnahme 1 gesehen haben.

Die genannten optischen Versuche erklären sich nun bekanntlich sehr einfach dadurch, dass jede der beiden in Frage kommenden Glasarten die Strahlen ihrer eigenen Farbe nahezu vollständig durchlässt, diejenigen der anderen aber nahezu vollständig absorbiert; und mit Rücksicht auf diese Erklärung einerseits, sowie auf die von Benoist gefundene und in den Skalen seines Systems ja auch in so ausgesprochener Weise zum Ausdruck kommende Thatsache, dass das Silber die Strahlen einer harten Röhre verhältnismässig stärker absorbiert als das Aluminium — mit Rücksicht auf diese Thatsache andererseits scheint es nun im ersten Augenblicke das einfachste, das durch die Figg. 1—3 dieser Abhandlung nachgewiesene entgegengesetzte Verhalten des Silbers und des Aluminiums durch die Annahme zu erklären, dass das erstere Metall mehr von den weichen, das letztere dagegen mehr von den harten Strahlen des ursprünglichen, von der Röhre ausgehenden Strahlengemisches absorbiert. Bei näherer Überlegung findet man jedoch, dass die erstere dieser beiden Annahmen, nämlich die, dass das Silber die weichen Strahlen leichter hindurchlassen soll als die harten, offenbar in direktem Widerspruche mit der Röntgenschen Auffassung seines Absorptionsgesetzes steht.

Zur Aufklärung dieses Widerspruches erschien es mir nun zunächst von Wichtigkeit, dieses Gesetz selbst auch noch speziell für das Silber auf die Probe zu stellen, d. h. also nach der in der Einleitung erwähnten photometrischen Methode Röntgens festzustellen, ob auch beim Silber von den durch eine bestimmte Schicht hindurchgegangenen Strahlen in einer zweiten gleich dicken Schicht weniger absorbiert wird, als in der ersten. Dies war denn nun tatsächlich der Fall, und zwar wurde der Beweis hierfür einerseits — wie von Röntgen selbst — durch die Bestimmung der Zahlenwerte für die Durchlässigkeit der beiden Schichten und andererseits auch noch dadurch geführt, dass man zunächst unter Anwendung der einen Silberschicht das bedeckte und unbedeckte Feld des Leuchtschirmes durch entsprechende Verschiebung der beiden Röntgenröhren auf gleiche Helligkeit einstellte und dann eine mit der ersten gleich dicke Platte vor oder hinter beide Felder zugleich brachte. Es fand sich dann — wie beim Aluminium, Kupfer und Platin — so auch beim Silber und Zinn, dass dadurch das bis dahin unbedeckte Feld erheblich dunkler wurde als das andere; und dieselbe Erscheinung zeigte sich hierbei selbst dann, wenn das vor beide Felder geschaltete Metall ein anderes war als das bereits auf dem einen Felde befindliche, so dass sich also auf diese einfache Weise die Allgemeingültigkeit des Röntgenschen Absorptionsgesetzes sozusagen unmittelbar vor die Augen führen liess.

Wenn nun aber auch so die Richtigkeit dieses Gesetzes selbst ausser Frage gestellt sein dürfte, so kann dasselbe doch noch nickt für die Röntgensche Erklärung dieses Gesetzes gelten; vielmehr haben wir in dieser Beziehung das Resultat unserer früheren Auseinandersetzungen dahin zusammenzufassen, dass das abnorme Verhalten des Silbers und seiner Verwandten mit der Röntgenschen Auffassung selbst dann nicht in Einklang zu bringen ist, wenn man die obenerwähnte, von Benoist entdeckte Thatsache hinzuzieht, wonach die Metalle der Silbergruppe die Strahlen harter Röhren verhältnismässig stärker absorbieren als die übrigen Metalle, und umgekehrt diejenigen weicher verhältnismässig leichter hindurchlassen als diese. Denn, wenn danach auch sehr wohl zu verstehen ist, dass durch das bei der Aufnahme 3 vor die ganze Skala vorgeschaltete Silberblech ein grösserer Prozentsatz an weichen Strahlen hindurchgegangen ist, als durch das bei der Aufnahme 2 vorgeschaltete

Aluminium und daher die Strahlung im ersteren Falle weicher erscheinen muss als im letzteren, so ist deswegen doch immer noch nicht klar, warum die durch das Silberblech gesiebten Strahlen sogar weicher geworden sind als die ursprünglichen (vgl. die beiden Figg. 3 und 1); vielmehr bleibt diese Thatsache nach wie vor ein Widerspruch mit der Röntgenschen Erklärung seines Absorptionsgesetzes.

Lassen uns demnach diejenigen Auffassungen, welche man sich bisher über die Zusammensetzung und das Verhalten der direkten, von der Röhre ausgehenden Strahlung gebildet hat, bei der hier zu erklärenden Erscheinung vollkommen im Stich, so scheint nun allerdings noch der Ausweg übrig zu bleiben, zu diesem Zwecke die sekundären, in den betreffenden Metallen selbst entstehenden Strahlungen heranzuziehen; und thatsächlich findet denn auch ein sehr wesentlicher Unterschied in dem Verhalten der Sekundärstrahlen der hier in Frage kommenden Metallgruppen statt, ein Unterschied, auf Grund dessen die in Rede stehende Anomalie sich sogar im ersten Augenblick in verhältnismässig einfacher Weise aufzuklären scheint.

Dieser Unterschied besteht nämlich in dem ganz ausserordentlich verschiedenen Durchdringungsvermögen der hier in Frage kommenden Sekundärstrahlen, eine Thatsache, die man z. B. dadurch nachweisen kann, dass man — wie in der Fig. 4 angedeutet — das zu untersuchende Metall M unter einem Winkel von 45° in das durch ein passendes Diaphragma abgegrenzte direkte Strahlenbündel hält und ferner in etwa 15 cm Abstand davon — senkrecht zur Richtung der direkten Strahlen gemessen — die photographische Platte P anbringt, die natürlich gegen die Wirkung der direkten Strahlung und die der Glasstrahlung der Röhre R durch genügend starke Bleischirme geschützt werden muss. Zur Feststellung des Durchdringungsvermögens der Sekundärstrahlung von M legt man ferner auf P eine Härteskala nach Benoistschen System; und zwar habe ich bei meinen diesbezüglichen Versuchen eine B. W. Skala benutzt, zu deren sechs Aluminiumfeldern aus sogleich ersichtlichen Gründen noch zwei stärkere von resp. 10,4 und 13,2 mm Dicke hinzugefügt wurden, Zahlen, die sich ohne weiteres aus der Progression dieser Skala ergeben.

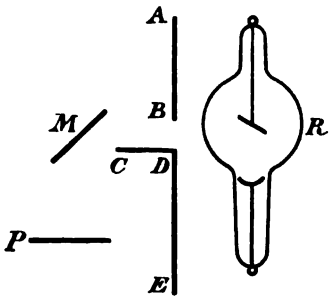

Fig. 4.

Benutzt man nun z. B. eine Röhre von der Härte 5 B. W. und als Sekundärstrahlen lieferndes Metall einerseits eine 0,11 mm dicke Silberplatte und andererseits eine 6,0 mm dicke Aluminiumschicht — Metalldicken, die ja für die Strahlen der genannten Röhre äquivalent sind — so erhält man bei einem Abstande von etwa 15 cm zwischen M und der Strahlenquelle schon mit einer Expositionszeit von einigen Minuten ein genügend kräftiges Bild der auf P liegenden Skala; und findet dann das Resultat, dass die auf diese Weise bestimmte Härte der Sekundärstrahlen des Aluminiums gleich 7 B. W., derjenigen des Silbers dagegen nur gleich 2 B. W. (!) ist. Dasselbe Resultat ergiebt sich auch, wenn man M — statt nach vorne — nach hintenüber neigt, d. h. also, wenn man die Härte der das Blech M nach hintenzu verlassenden Sekundärstrahlen bestimmt; nur hat man in diesem Falle natürlich etwas länger zu exponieren.

Mit anderen Worten lässt sich dieses Resultat auch so ausdrücken, dass - im Vergleich mit der direkten Strahlung — die Sekundärstrahlen des Aluminiums ganz ausserordentlich viel leichter durch Aluminium und diejenigen des Silbers ganz ausserordentlich viel leichter durch Silber hindurchgehen.

Im ersten Augenblick scheint nun wie gesagt das hier beschriebene Resultat thatsächlich zu genügen, um die in den Figg. 2 und 3 zutage tretenden Gegensätze in der Härtebestimmung der durch das Aluminium bezw. Silber hindurchgegangenen Strahlen zu erklären. Denn da in diesem Falle die Sekundärstrahlung des vorgeschalteten Metalles gewissermassen einfach zu dem Bilde der Fig. 1 hinzuzufügen ist — wobei das letztere natürlich noch durch die vorgeschaltete Schicht um ein Erhebliches abgeschwächt zu denken ist — so wird zunächst bei vorgeschaltetem Aluminium (Fig. 2) die Strahlung aus zwei Gründen härter erscheinen

müssen als ohne dasselbe: einmal nämlich, weil die direkte Strahlung nach der Röntgenschen Auffassung seines Absorptionsgesetzes wirklich härter geworden ist und zweitens, weil auch die Sekundärstrahlung des vorgeschalteten Aluminiums eine so erheblich viel grössere Härte hat als die direkte Strahlung. Bei vorgeschaltetem Silber andererseits (Fig. 3) ist die Härte der direkten Strahlung nach der Röntgenschen Auffassung zwar ebenfalls etwas härter geworden — wenn auch nicht soviel wie bei vorgeschaltetem Aluminium (Gesetz von Benoist) —; indessen wird diese Vermehrung der Härte hier vollständig dadurch verschleiert, dass die Härte der Sekundärstrahlung des vorgeschalteten Silberbleches so ausserordentlich viel geringer ist, als die der direkten Strahlung, so dass also schliesslich die Gesamthärte sozusagen das Mittel aus der der direkten Strahlen und der der Sekundärstrahlen wird. Nehmen wir also z. B. an, dass die Härte der ersteren beim Durchgang durch das vorgeschaltete Silberblech von 5 auf 6 gewachsen ist, so wird, da die Härte der Sekundärstrahlung jenes Bleches nach den oben beschriebenen Versuchen gleich 2 ist, dieses Mittel gleich 4, d. h. um eine Nummer kleiner als die Härte der ursprünglichen Strahlung; und dieses zeigt denn nun auch thatsächlich die Fig. 3.

Diese ganze Erklärung scheint offenbar sehr einfach und ungezwungen; nichtsdestoweniger giebt es nun aber doch eine Erscheinung, die nicht mit ihr in Einklang zu bringen ist. Dieselbe besteht darin, dass das Resultat der Aufnahme 3 ungeändert bleibt, wenn man das Silberblech — statt unmittelbar vor der Skala — in einem beliebig grossen Abstande vor derselben anbringt; und zwar bin ich dabei bis zu 50 cm gegangen. Nach der oben gegebenen Erklärung nämlich sollte man in diesem Falle offenbar ein ganz anderes Resultat erwarten; denn wenn es die Sekundärstrahlung des vorgeschalteten Silberbleches ist, welches den Widerspruch der Aufnahme 3 mit der Röntgenschen Erklärung seines Absorptionsgesetzes veranlasst, so sollte man meinen, dass dieser Widerspruch sich schon durch eine kleine Vergrösserung der Entfernung zwischen diesem Bleche und der photographischen Platte bezw. dem Leuchtschirm erheblich vermindern und schliesslich auch ganz beseitigen lassen müsste, da doch durch diese Abstandsvergrösserung die Wirkung der sich nach allen Seiten hin zerstreuenden Sekundärstrahlung ganz ausserordentlich vermindert werden muss, während, wenn man bei derartigen vergleichenden Versuchen die Entfernung zwischen Röhre und Leuchtschirm konstant hält, die Wirkung der direkten Strahlung natürlich konstant bleibt.

In ähnlicher Weise wurde dann noch festgestellt, dass es auch nicht etwa die in den Metallen der Härteskala selbst erzeugten Sekundärstrahlen sind, durch welche die zu erklärende Anomalie hervorgerufen wird, denn die letztere zeigte sich auch dann noch, wenn man die Entfernung zwischen Leuchtschirm und Skala beliebig vergrösserte, Versuche, für welche man allerdings, um die durch die unscharfe Zeichnung der Röhre entstehenden Halbschatten zu vermindern, statt der Härteskala besser eine Bleischablone mit zwei, einige Millimeter voneinander entfernten Ausschnitten benutzt, welche mit den beiden in Betracht kommenden Schichtdicken des Silbers und Aluminiums bedeckt werden.

Nach allem diesen kann man nun wohl mit ziemlicher Sicherheit behaupten, dass es nicht die Sekundärstrahlen der in Frage kommenden Metalle sind, welche die in Rede stehende Anomalie veranlassen; und da wir nun oben gesehen haben, dass auch diejenige Auffassung, welche man sich bisher auf Grund des Röntgenschen Absorptionsgesetzes über die Zusammensetzung und das Verhalten der direkten Strahlung einer Röhre gebildet hatte, zur Aufklärung dieser Beobachtungen nicht geeignet erscheint, so dürfte daher kein anderer Ausweg übrig bleiben, als eben jene Auffassung durch eine andere zu ersetzen.

Eine Annahme, durch welche alle bisher bekannten Thatsachen in genügender Weise erklärt werden dürften, scheint mir nun die zu sein, dass die Strahlung einer Röntgenröhre, die man dann sogar als homogen ansehen kann, bei der Absorption durch den Einfluss des absorbierenden Atomes derartig verändert wird, dass sie allgemein für jeden beliebigen Körper ein grösseres Durchdringungsvermögen, in ganz besonderem Masse aber ein solches für Atome derselben Art erhält.

Denn dass durch diese Annahme zunächst das Röntgensche Absorptionsgesetz ebenso gut erklärt wird wie durch die bisherige Auffassung, folgt offenbar unmittelbar aus dem Wortlaut der ersteren; und ferner wäre dann auch die von Benoist entdeckte Ausnahmestellung der Metalle der Silbergruppe von diesem Gesichtspunkte aus vielleicht so zu verstehen, dass die in dieser Theorie angenommene besondere Wirkung des Atoms eben hauptsächlich nur durch die Atome der genannten Metallgruppe ausgeübt wird — und auch von diesen nur auf die Strahlen weicher Röhren. Die eigentliche kritische Erscheinung aber bildet hier natürlich die auf S. 298 beschriebene Thatsache, dass die mit der Benoist-Skala gemessene Härte einer Röntgenstrahlung nach Vorschaltung eines Silberbleches weicher erscheint als ohne dieses, da nämlich diese Erscheinung, wie ich oben gezeigt zu haben glaube, mit der bisherigen Auffassung nicht in Einklang zu bringen ist, während dieselbe nach der neuen Theorie offenbar so zu verstehen sein würde, dass die durch Silber hindurchgehenden Strahlen eben dadurch für Silberatome ein relativ grösseres Durchdringungsvermögen erlangen, als für Atome anderer Art.

In einer besonders überzeugenden Weise lässt sich übrigens die Richtigkeit dieser letzteren Annahme auch noch dadurch zeigen, dass man bei dem in der Fig. 3 dargestellten Versuch einerseits für das vor die Härteskala vorgeschaltete Silberblech eine ähnliche Blechstärke aus einem der dem Silber atomistisch nahestehenden Metalle Palladium (*Pd*), Cadmium (*Cd*), Zinn (*Sn*) oder Antimon (*Sb*) bringt, und andererseits auch direkt die mittlere Silberscheibe der Benoistschen Skala durch eine Scheibe aus einem anderen dieser Metalle ersetzt und dann wieder einesteils die Härte der Strahlung mit freier Skala und anderenteils auch unter Vorschaltung aller in Frage kommenden Metalle bestimmt. Auf diese Weise ergaben sich bei Benutzung einer Skala in der ursprünglichen, von Benoist angegebenen Form für die Strahlung einer bestimmten Röhre folgende Feldnummern:

Das mittlere Blech der Benoist-Skala bestand aus:	Feldnummer der freien Strahlung	Feldnummer der Strahlung nach Vorschaltung von (mm):							
		4,5 *Al*	0,14 *Cu*	0,11 *Pd*	0,11 *Ag*	0,19 *Cd*	0,20 *Sn*	0,30 *Sb*	0,024 *Pt*
0,11 mm *Ag*	6,0	10	10	5,0	3,5	4,5	5,5	6,0	11
0,17 mm *Cd*	7,0	> 12	> 12	7,0	5,0	4,5	5,5	8,0	> 12
0,20 mm *Sn*	8,0	> 12	> 12	11	8,0	6	5,0	5,0	> 12
Atomgewichte:		27	63	106	108	112	117	120	194

Man ersieht aus dieser Tabelle zunächst wieder das schon von Fig. 2 her bekannte Resultat, dass durch die Vorschaltung von Aluminium, Kupfer und Platin die Feldnummer in der Skala ganz beträchtlich erhöht wird — und zwar gleichgültig, ob das mittlere Blech derselben aus Silber, Cadmium oder Zinn besteht. Weiter zeigt sodann die Tabelle auch das schon aus Fig. 3 bekannte Ergebnis, dass durch die Vorschaltung eines Metalles der Silbergruppe die Feldnummer in der Regel erniedrigt wird. Als eine neue Tatsache aber lernen wir schliesslich aus dieser Tabelle noch die, dass diese Erniedrigung durchaus nicht bei allen Metallen dieser Gruppe die gleiche, sondern stets am grössten bei demjenigen ist, welches in der Skala selbst als Mittelfeld benutzt wurde, und dass sie von hier aus um so mehr abnimmt, je mehr sich das Atomgewicht des vorgeschalteten Metalles von dem des Mittelfeldes der Skala entfernt, um bei grösseren Unterschieden dieser Atomgewichte unter Umständen auch ganz zu verschwinden und bei noch grösseren sogar in eine Erhöhung überzugehen.

Alle diese Thatsachen sind nun offenbar nichts anderes als eine Bestätigung der oben gemachten Annahme, dass eine Röntgenstrahlung durch die Absorption in einem bestimmten Stoffe die Fähigkeit erlangt, gerade denselben Stoff relativ am besten zu durchdringen, eine Thatsache, aus der man übrigens auch praktisch bei der therapeutischen Verwendung unserer Strahlen einen gewissen Nutzen ziehen kann, indem man beispielsweise, wenn man bei der Be-

strahlung tieferer Organe die darüber liegende Haut vor Verbrennung schützen will, die Strahlen zunächst durch einen dieser Haut möglichst ähnlichen Stoff hindurchgehen lässt.

In theoretischer Hinsicht aber sei schliesslich noch darauf aufmerksam gemacht, dass nach den auf S. 300 angegebenen Versuchen auch sogar die Sekundärstrahlen die hier in Rede stehende Eigenschaft haben, dass sie gerade denjenigen Stoff, in welchem sie entstanden sind, mit besonderer Leichtigkeit durchdringen; und zwar sind hier die Unterschiede zwischen den einzelnen Metallgruppen noch ganz erheblich viel grösser als bei den direkten Strahlen, wo die Erscheinung ja eigentlich nur bei den Metallen der Silbergruppe in deutlicherem Masse hervortritt. Auf diesen Punkt gedenke ich in einer besonderen Abhandlung einzugehen.

Hamburg, physikalisches Staatslaboratorium, im März 1905.

Zur Technik der Röntgenstrahlen-Therapie.

Von

Professor Dr. **H. Rieder** in München.

Abgesehen von den Hautkrankheiten, welche schon seit 1897 der Röntgenbehandlung unterworfen werden, sind in neuerer Zeit bekanntlich auch tieferliegende Geschwülste, besonders solche des lymphatischen Apparates, erfolgreich mit Röntgenstrahlen behandelt worden. Durch die hierbei erzielten, günstigen Resultate, welche bereits in zahlreichen Publikationen zur allgemeinen Kenntnis gekommen sind, wurde das ärztliche Interesse für die Röntgenstrahlen und deren therapeutische Verwendung neuerdings in hohem Grade geweckt und gefördert.

Da nun je nach Sitz und Ausdehnung der zu behandelnden Krankheitsherde das Bestrahlungsverfahren sich verschieden gestalten muss, so dürfte ein kurzer Hinweis auf die wichtigsten, in technischer Beziehung zu berücksichtigenden Kautelen gerechtfertigt sein.

Um unliebsamen Reaktionserscheinungen der Haut, welche infolge der langen Latenzperiode erst mehrere Tage nach stattgehabter Bestrahlung auftreten, vorzubeugen, ist neben anderen Vorsichtsmassregeln besonders eine sorgfältige Dosierung der Strahlen und eine rechtzeitige Unterbrechung der Bestrahlung am Platze. Um diesen Forderungen entsprechen zu können, ist die genaue Kenntnis der verschiedengradigen Reaktionserscheinungen, welche im bestrahlten Hautbezirke sich einstellen können, notwendig, doch soll auf dieselben hier nicht eingegangen werden, weil hierüber bereits vielfach berichtet worden ist.

Es sei aber noch besonders bemerkt, dass wenn auch die Wirkung der Bestrahlung im allgemeinen von deren Intensität abhängig ist, doch auch eine gewisse individuelle Empfindlichkeit der Haut gegen Röntgenstrahlen angenommen werden muss.

Die therapeutische Wirkung der genannten Strahlen, welche ja in der Hauptsache in Degeneration und Zerfall pathologischer Zellen und Resorption des erkrankten Gewebes — mit oder ohne entzündliche Reaktion — besteht, ist an deren Absorption gebunden und umgekehrt ist nur dort, wo diese Absorption zustande kommt, eine Einwirkung der Röntgenstrahlen auf das betreffende Gewebe zu erwarten.

Deshalb ist es nicht gleichgültig, ob wir weiche oder harte Röntgenröhren in der Therapie verwenden, insofern ja die ersteren oberflächlich wirkende, die letzteren tiefer eindringende Strahlen liefern.

Abgesehen von der Röhrenbeschaffenheit ist bei der Bestrahlung zu therapeutischen Zwecken zu berücksichtigen die in die Vakuumröhre zu schickende elektrische Energie, ferner die Entfernung der Antikathode vom Krankheitsherd und die Bestrahlungsdauer, d. h. die Dauer der jedesmaligen Exposition, die Zahl der Sitzungen, sowie die Dauer ihrer zeitlichen Zwischenräume. Schliesslich ist auch die Verwendung gewisser Schutzvorrichtungen nicht zu umgehen.

Ich will hier nur die Bestrahlungsmethode schildern, welche sich mir bewährt hat, insofern ich hiermit gute therapeutische Resultate erzielt habe, ohne die so gefürchtete Haut-

Verbrennung zu erhalten; deshalb sei dieselbe solchen Ärzten empfohlen, welche keine grössere eigene Erfahrung in der Bestrahlungstechnik besitzen. Hierbei sollen die vorhin aufgeführten Faktoren (Röhrenbeschaffenheit, elektrische Energie u. s. w.) nacheinander besprochen und näher erläutert werden, wobei ich vorausschicke, dass ich mich zu therapeutischen wie zu diagnostischen Zwecken eines Polyphos-Apparates bediene.

Röhrenbeschaffenheit und parallele Funkenstrecke.

Zu therapeutischen Bestrahlungen sind erstklassige Röhren mit regulierbarem Vakuum empfehlenswert, bei denen man den Luftgehalt der Röhre je nach Bedarf verändern, d. h. je nach der beabsichtigten Wirkung die Art der Röntgenstrahlen verschieden wählen kann.

Für Bestrahlung oberflächlicher, nur die Haut betreffender Krankheitsherde sind Strahlen zu verwenden, die sehr leicht absorbiert werden, also die Strahlen einer weichen Röhre, bei nicht zu grossem Abstand der Röhre vom Objekt (ca. 20 cm Antikathoden-Abstand). Hingegen sind, um auf tieferliegende Organe einzuwirken, Strahlen grösserer Durchdringungsfähigkeit, also härtere Röhren zu wählen, wobei die Fokus-Distanz eine erheblichere (30 cm und mehr betragende) sein darf. Ausserdem sind in letzterem Falle zweckmässig die Röntgenstrahlen vor ihrem Auftreffen auf den Körper durch geeignete Substanzen, etwa durch aufgelegte Tücher, Stanniol u. s. w. hindurch zu schicken, um so die leicht absorbierbaren Strahlen zurückzuhalten und nur die durchdringungsfähigeren durchzulassen. Auf diese Weise werden die oberflächlicheren Gewebsschichten geschont, da die genannten Schutzmittel die leichter absorbierbaren Strahlen in sich aufnehmen; allerdings erfolgt hierdurch eine Schwächung der Gesamtstrahlung.

Zu therapeutischen Bestrahlungen verwende ich die regulierbaren Platin-Eisenröhren der Polyphos-Gesellschaft (München), welche längere Zeit eingeschaltet werden können, ohne dass sich deren Strahlenqualität — bei richtiger Behandlung der Röhre — wesentlich ändert. Für Bestrahlung grösserer Flächen sind die bekannten, mit Doppelkugeln versehenen Röhren der genannten Firma, zur Einführung der Röntgenstrahlen in Körperhöhlen (Vagina, Rachen, Nase) Röhren mit cylindrischem Ansatz gegenüber der Antikathode behufs leichterer Zuführung der Strahlen in Gebrauch zu ziehen.

Aber keine der bisher in der Therapie verwendeten Röhren (weder die oben genannten noch irgend welche andere der bisher konstruierten Röhren) sind als das Ideal für alle Bestrahlungszwecke anzusehen. Zum Beispiel für die Behandlung der Leukämie wäre die ausschliessliche Verwendung von Strahlen wünschenswert, welche tief eindringen, ohne die Haut zu schädigen und solche Strahlen sind bisher nur nach entsprechender Abfiltrierung der oberflächlich wirkenden Strahlen erhältlich. Einstweilen müssen wir uns nun damit behelfen, für einzelne Organe und Körperbezirke z. B. die Milz, das Mediastinum, die langen Röhrenknochen, verschiedene Angriffspunkte — Bestrahlung von vorne, seitlich, von rückwärts — zu wählen, um die Behandlung entsprechend lange fortsetzen zu können.

Wenn auch die Feststellung der Röhrenqualität im Beginn der therapeutischen Bestrahlung am sichersten durch einen Härtemesser (Actinometer) von Benoist erfolgt, so giebt uns doch während der Vornahme einer therapeutischen Bestrahlung am besten die **parallele Funkenstrecke** über die jeweilige Härte der Röhre in einfacher Weise guten Aufschluss.

Zur Prüfung der parallelen Funkenstrecke dient ja dieselbe Vorrichtung, welche uns — allerdings ohne Einschaltung der Vakuumröhre — gestattet, die Funkenlänge des Induktoriums unseres Röntgen-Apparates zu messen.

Man nähert also den einen der mit der Sekundärspirale leitend verbundenen Metallstäbe dem anderen so weit, bis die Funken in einem geschlossenen Bündel überspringen, und bestimmt durch direkte Ablesung an einer an dem Apparate angebrachten Skala den Abstand der beiden Metallstäbe und damit die Funkenstrecke.

Je grösser diese sogenannte parallele Funkenstrecke bei gleicher Röhre unter sonst gleichen Bedingungen ist, desto grösseren Widerstand bietet die letztere, desto „härter" — wie man sich in der Praxis ausdrückt — ist dieselbe, d. h. desto durchdringungsfähiger sind die von ihrer Antikathode ausgehenden Strahlen.

Als hart bezeichne ich eine Röhre, bei deren Einschaltung die Funkenstrecke mehr als 15 cm beträgt, als mittelweich eine solche, welche eine Funkenstrecke von 6—15 cm zeigt und als weich eine Röhre, deren Funkenstrecke weniger als 6 cm beträgt.

Für die Praxis ist diese Methode der öfters in einer therapeutischen Sitzung wiederholten Kontrolle der parallelen Funkenstrecke sehr empfehlenswert, weil man das Konstantbleiben der Vakuumröhre auf diese Weise am besten kontrollieren kann und somit zur rechten Zeit mit der unten zu erwähnenden Regulierung der Unterbrechungszahl eingreifen kann.

Elektrische Energie.

(Unterbrechungszahl des Primärstromes, Stärke und Spannung des Sekundärstromes, Grösse des Induktoriums.)

Die in die Vakuumröhre gesandte elektrische Energie ist abhängig von der Zahl der Unterbrechungen des primären, bezw. der Stärke und Spannung des sekundären Stromes. Während die Spannung des letzteren beim Betriebe des Röntgen-Apparates so gross ist, dass sie mit gewöhnlichen Messinstrumenten gar nicht zu bestimmen ist, beträgt dessen Stromstärke (im Gegensatz zum primären Strom) nur wenige Milliamperes. Ich verwende zur Stromunterbrechung fast ausschliesslich den elektrolytischen Unterbrecher nach Simonschem Prinzip, der durch entsprechende Einstellung zunächst eine Veränderung der primären Stromstärke und damit eine Regulierung der Stärke und Spannung des Sekundärstromes ermöglicht, und arbeite gewöhnlich bei 110 Volt mit 10—12 Amperes.

Übrigens hat die Amperezahl des Primärstromes für unsern Zweck nur einen beschränkten Wert und erlaubt nur bei Berücksichtigung der mannigfaltigen übrigen Verhältnisse einen Schluss auf die Intensität der angewandten Röntgenstrahlen.

Jedenfalls ist es aber empfehlenswert, sich anzugewöhnen, mit einer bestimmten, nahezu konstant zu erhaltenden Amperezahl zu arbeiten und die Intensität der Röntgenstrahlen durch Vergrösserung oder Verkleinerung der Unterbrechungszahl zu regeln.

Ich ziehe (bei Vorhandensein einer Starkstromanlage) den elektrolytischen Unterbrecher dem Quecksilberstrahl-Unterbrecher vor, obgleich letzterer viel geringere Stromstärke benötigt; denn die durch den Gebrauch des erstgenannten Unterbrechers entstehenden Mehrkosten für Stromverbrauch werden reichlich aufgewogen durch die grosse Annehmlichkeit, dass derselbe fast nie einer Reparatur bedarf und bei seiner Verwendung der Betrieb des Röntgen-Apparates ungestört von statten geht. Namentlich für grösseren Betrieb (in Röntgenlaboratorien, Kliniken, Krankenhäusern) ist derselbe sehr geeignet.

Da die Antikathode (auf welche die Kathodenstrahlen fallen und von welcher die Röntgenstrahlen ausgehen) sich um so stärker erwärmt, je häufiger die Stromunterbrechungen erfolgen und je grösser die aufgewandte Energie während einer Entladung ist, so muss zur Vermeidung übergrosser Erhitzung, bezw. um die Zeitdauer der Bestrahlung zu erhöhen, die Unterbrechungszahl entsprechend reguliert werden. Diese Regulierung ist bei Verwendung eines elektrolytischen Unterbrechers im Verlaufe einer therapeutischen Bestrahlung durch Einschaltung von Induktionswiderständen in den Primärkreis in einfacher Weise ermöglicht.

Die Vakuumröhre ist also entsprechend der Grösse der parallelen Funkenstrecke durch Einschaltung von mehr oder weniger Selbstinduktionswiderständen schwächer oder stärker zu belasten, und zwar so weit, dass der gewünschte Härtegrad der Röhre womöglich für die ganze Dauer der stets mehrere Minuten währenden Sitzung erzielt wird. Dabei ist natürlich möglichst volle Belastung der Röhre im Sinne einer rascheren therapeutischen Wirkung anzustreben.

Während die obengenannte, am Unterbrecher selbst befindliche Reguliervorrichtung nur ausnahmsweise, d. h. alle paar Wochen zur Einstellung auf eine bestimmte Stromstärke benützt wird, erfolgt die Regulierung der Stromunterbrechung vermittelst des Selbstinduktionswiderstandes in der eben angegebenen Weise unter Kontrolle der parallelen Funkenstrecke in jeder einzelnen Sitzung. Durch diese Veränderung der primären Stromstärke und Spannung kann die Unterbrechungszahl je nach Bedarf gut abgestuft und eine richtige Belastung der Vakuumröhre erzielt werden, wodurch sich der Betrieb des Röntgen-Apparates für die ganze Dauer der therapeutischen Sitzungen einfach und sicher gestaltet.

Neben der Regulierung der Unterbrechungszahl, durch welche ein rationeller Röhrenbetrieb ermöglicht ist, bediene ich mich, wenn die Vakuumröhre es erfordert, im Beginn der Bestrahlung zur Regulierung des Vakuums zu hart gewordener Röntgenröhren eines Gochtschen Regulierstäbchens, um den übermässigen Härtegrad derselben zu vermindern. Diese Regulierung des Vakuums vollzieht sich indessen bei richtiger Belastung der Röhre meistens von selbst, so dass eine künstliche Regulierung nicht nötig ist und die in der Reguliervorrichtung vorhandene Reserveluft für spätere Zeit aufbewahrt werden kann. Es sei jedoch darauf aufmerksam gemacht, dass bei grösserem Betrieb auch ein grösserer Vorrat von Röntgenröhren (harte, mittelweiche, weiche) behufs Auswahl einer solchen für jeden einzelnen Krankheitsfall wünschenswert ist, um nicht zu oftmalige, zeitraubende und die Röhren angreifende Regulierungen des Vakuums vornehmen zu müssen.

Für die Therapie sind meines Erachtens kleine Induktorien (von 25—30 cm Funkenlänge) hinreichend.

Doch gebe ich dem grossen Induktorium im Allgemeinen den Vorzug vor dem kleinen, weil besonders bei Verwendung des ersteren ein längerdauernder geregelter Betrieb der Vakuumröhren — welcher für die Therapie unerlässlich ist — gesichert erscheint. Ich verweise übrigens betreffs dieser wichtigen, aber rein physikalischen Frage auf die Abhandlungen von J. Rosenthal (Grosse oder kleine Röntgen-Apparate? Fortschritte auf dem Gebiete der Röntgenstrahlen, Bd. VII und W. Salomonson, Kleine und grosse Inductorien, Bd. VIII).

Fokus-Distanz.

(Entfernung der Antikathode von der Körperoberfläche.)

Ich nehme bei mehrmals nacheinander auszuführenden Bestrahlungen im allgemeinen eine Entfernung von 20—30 cm; sie wird niedriger bemessen, wenn mit weicher Röhre kleine, oberflächlich gelegene Krankheitsherde bestrahlt werden sollen und grösser gewählt (30 cm und mehr), wenn grössere und tiefer liegende Krankheitsherde zu bestrahlen sind. Die Entfernung muss in letzterem Falle eine grössere sein, damit einerseits die Haut mehr geschont wird und andererseits ein gleichmässigeres Auffallen der Röntgenstrahlen auf die erkrankte Körperpartie und somit eine gleichmässigere Wirkung derselben ermöglicht ist.

Dabei kann die Röhre, um nicht eine einzelne Hautpartie zu stark zu bestrahlen, in einer Sitzung mehrmals verschoben werden.

Bestrahlungsdauer, Zahl der Sitzungen, Bestrahlungspause.

Ich belaste bei dem von mir geübten Bestrahlungsverfahren die Röhre derart, dass sie bei Anwendung des elektrolytischen Unterbrechers in einer Sitzung 7—8 Minuten ohne erhebliche Änderung der parallelen Funkenstrecke bezw. des Härtegrades bei einer primären Stromstärke von 10—12 Amperes eingeschaltet bleibt (oder bei Verwendung eines Quecksilber-Unterbrechers 10—12 Minuten bei 2 Amperes).

Um keine stärkere Hautreaktion hervorzurufen, verabreiche ich die für den betreffenden Krankheitsfall passende Strahlendosis in drei bis vier Sitzungen d. h. an 3—4 auf ein-

ander folgenden Tagen und wiederhole eine solche Serie von Bestrahlungen je nach Bedarf, aber erst nach Ablauf der 2—3 Wochen dauernden Latenzzeit. Bei Benutzung des Holzknechtschen Chromoradiometers erreiche ich in einer Bestrahlungs-Serie (vier Sitzungen) 4—6 Einheiten des Instrumentes (bei späteren Bestrahlungsserien, wo die Dosis häufig etwas verringert werden muss, allerdings etwas weniger).

Die Gefahr des Eintrittes einer Dermatitis ist nach meinen Erfahrungen geringer, wenn die Expositionszeit auf mehrere Sitzungen von geringerer Wirksamkeit verteilt wird, und nur bei Bestrahlung eines von Haut entblössten Krankheitsherdes (z. B. eines Ulcus rodens) ist es rathsam, die genannte Strahlendosis in einer Sitzung zu verabreichen.

Das zur Messung der angewandten Strahlendosis gebräuchliche, übrigens ziemlich kostspielige Chromoradiometer von Holzknecht beruht auf der chemischen Beeinflussung gewisser Salze durch die Röntgenstrahlen. Das Instrument ist namentlich für den weniger Erfahrenen geeignet und erleichtert demselben die Aufgabe, an seinem Apparate durch Übung die richtige Expositionszeit zu ermitteln. Die genannte Messmethode ist indessen nur ein Notbehelf, insofern man, wenn das Instrument in unmittelbare Nähe des Krankheitsherdes, bez. in die gleiche Entfernung von dem Ausgangspunkte der Röntgenstrahlen gebracht wird, nur einen Schluss auf die jeweils an der Oberfläche des erkrankten Körperteiles absorbierte Strahlenmenge ziehen kann.

In allerjüngster Zeit ist übrigens ein billiges und scheinbar zuverlässiges Radiometer (von Sabouraud u. Noiré) im Handel erschienen. Es besteht aus einem Reagenspapier, welches mit Baryumplatincyanür imprägniert ist.

Die Sitzungen sind zu unterbrechen bei eintretender Folliculitis oder Hautröte und stärkerem Juckreiz und so lange auszusetzen, bis die entzündlichen Erscheinungen der Haut vollständig verschwunden sind.

Die oben beschriebene Methode eignet sich indessen nicht für die Behandlung stark reagierender Krankheitsherde und entzündlich veränderte Haut, z. B. bei Lupus, Acne, Sykosis. Hier ist besondere Vorsicht geboten und deshalb ein schonenderes Verfahren einzuschlagen, indem nur schwache Dosen Röntgenlichtes in grösseren Zwischenräumen zu verabreichen sind, also etwa alle 8—14 Tage eine Sitzung von 7—8 Minuten Dauer.

Im allgemeinen ist, wie nochmals betont werden soll, mit Rücksicht auf die Latenzzeit nach jeder Bestrahlungsserie eine 14tägige Bestrahlungspause zu empfehlen, von der letzten Sitzung ab gerechnet, und unter Umständen erst nach Ablauf von 3 Wochen die Bestrahlung zu wiederholen.[1]) Eventuell kann inzwischen ein anderer Krankheitsherd bestrahlt werden, oder der gleiche Herd kann, wenn er tiefer liegt, von einer anderen Hautstelle aus in Angriff genommen werden, um auf diese Weise unbeabsichtigte Verbrennungen zu vermeiden und doch starke therapeutische Wirkungen zu erzielen. Indessen können die zeitlichen Zwischenräume bei kleineren Krankheitsherden unter Umständen auch kürzer gewählt werden und andererseits müssen dieselben verlängert werden, wenn stärkere Reaktionserscheinungen nach mehrwöchentlicher Behandlung zu beobachten sind. In letzterem Falle ist eben die Inkubationszeit für den Eintritt der Haut-Reaktion nicht mehr so genau zu bemessen, da die Reaktionen gewissermassen ineinander übergreifen. Deshalb sind besonders in dieser Zeit alle objektiven und subjektiven Veränderungen an der Haut des bestrahlten Bezirkes besonders sorgfältig zu kontrollieren und gegebenen Falles die Bestrahlungen sofort auszusetzen.

Schutzvorrichtungen.

Im weiteren Umkreise des Krankheitsherdes sind Schutzvorrichtungen für die gesunde Haut, für die Augen, für Kopf- und Barthaar anzubringen, d. h. die hier auftreffenden Röntgenstrahlen müssen durch aufgelegte, ca. $^1/_2$ mm dicke Bleiplatten aufgefangen werden.

[1]) Es ist strenge davor zu warnen, bei Verwendung weicher Röhren die Sitzungen in ununterbrochener Reihenfolge bis zur beginnenden Reaktion fortzusetzen.

Die gleichzeitige Verwendung von Bleiglasbrillen und Bleihandschuhen seitens des Arztes sowie von Schutzvorrichtungen für den Patienten in grösserer Entfernung vom Krankheitsherde sind überflüssig, wenn man sich des sehr zweckmässigen, von Grashey noch mit besonderer Centriervorrichtung versehenen Polyphos-Blendenkästchens bedient. Neuerdings wird dieses Kästchen noch mit stark absorbierendem Bleiglas umschlossen, so dass nicht bloss alle für die Behandlung nicht benötigten Röntgenstrahlen, sondern auch die Sekundärstrahlen durch dasselbe abgefangen werden. Somit ist für Arzt und Patient die Gefahr einer Röntgenverbrennung wesentlich verringert. Ein weiterer Vorteil beim Gebrauch dieses Kästchens ist dadurch gegeben, dass für die nötigen Schutzvorrichtungen hier nur kleine Dimensionen benötigt sind. Da man nämlich je nach Grösse des Krankheitsherdes schnell und einfach eine Blende von entsprechender Grösse einstellen kann, hat man nur kleine, die zu bestrahlenden Flächen freilassende Bleibedeckungen nötig.

Schlussbemerkung.

Die obigen Darlegungen fussen auf eigenen Erfahrungen und stimmen in der Hauptsache mit den Beobachtungen anderer überein.

Jeder Arzt, der sich mit dieser jungen und noch nicht vollständig ausgebildeten Therapie beschäftigt, sollte genaue Aufzeichnungen machen, um sich über die in technischer Hinsicht noch schwebenden Differenzen allmählich ein selbständiges Urteil bilden und zur Klärung derselben beitragen zu können.

Ist doch die technische Seite der Bestrahlungstherapie von ausschlaggebender Bedeutung für die zu erreichenden Erfolge, insofern bei korrekter Durchführung der Bestrahlung auch die günstigsten Resultate erzielt werden — vorausgesetzt, dass die betreffende Krankheit der Beeinflussung durch die Röntgenstrahlen zugänglich ist — und Schädigungen des Patienten am sichersten hintangehalten werden können.

Eine wesentliche Vereinfachung der Bestrahlungs-Methode wäre allerdings zu erzielen, wenn es den Physikern gelänge, eine reinliche Scheidung der verschiedenen in der Vakuumröhre entstehenden Röntgenstrahlen vorzunehmen.

Über ein gangbares Verfahren zur Messung der diagraphischen Kraft der Röntgenstrahlen.

Von

Dr. med. **W. Cowl** in Berlin.

Unbedenklich kann man den Satz aufstellen, dass die Güte der Röntgenbilder in erster Reihe von der Höhe des Vakuums in der Röntgenröhre im Verhältnis zur Beschaffenheit und Dicke des aufgenommenen Objektes abhängig ist. Freilich kann man mit einer sehr harten Röhre den Sitz z. B. einer Bleikugel im Gehirn ohne Regulierung des Vakuums feststellen. Dagegen konnte man bisher kein gutes Bild der Knochenkerne in der Säuglingshand zumal bei Myxödem ohne ein leicht durchschlagbares Vakuum erzielen.

Bei Aufnahmen wie Durchleuchtungen handelt es sich in der That darum, das Vakuum und damit den bisher sog. Härtegrad der Röntgenröhre leicht und genau beurteilen zu können, so dass vermittelst der Regulierungen das Vakuum auf die richtige Höhe für die vorliegende Aufgabe sowohl rasch als auch sicher und bequem eingestellt werden kann. Denn, wie allgemein bekannt, erhalten die erzeugten Röntgenstrahlen ein sehr verschiedenes Durchdringungsvermögen bei verschiedener Höhe des Vakuums.

Das Vakuum der Röntgenröhre setzt nun dem elektrischen Strom einen grossen Widerstand entgegen, der rasch mit der Höhe des Vakuums steigt. Wohl auf diesem grossen elektrischen Widerstand des Vakuums beruht das Zustandekommen der Röntgenstrahlen und auf dessen Grösse zum Theil deren Durchdringungsvermögen dem Grade nach.[1])

Auch die Spannung der Induktionsschläge, die dazu nötig ist, das Vakuum der Röntgenröhre zu durchschlagen und Röntgenstrahlen zu erzeugen, muss mit der Höhe des Vakuums rasch steigen. Mit der Steigerung der benutzten elektrischen Spannung steigt aber auch das Durchdringungsvermögen der erzeugten Röntgenstrahlen oder wie man wohl sagen kann ihre Spannung.

Die Verschiedenheit im Durchdringungsvermögen der Röntgenstrahlen hat nun in der Diagraphie nach Röntgen Dreierlei zufolge, nämlich 1. einen verschieden hohen Kontrast im Bilde eines jeden Objektes, 2. bei der Anwendung zu weicher Strahlen zur Abbildung dicker Objekte schwache Bilder, 3. bei der Anwendung sehr harter Strahlen zur Abbildung aller nicht sehr kontrastreichen Objekte, z. B. Kopf und Abdomen, flaue Bilder, infolge des grossen wenig unterscheidenden Durchdringungsvermögens der Strahlen. Harte Strahlen gehen wie eine Flintenkugel glatt durch alles hindurch, während weiche Strahlen wie Schrot namentlich an dicken Knochen einen hemmenden Widerstand finden.

Wie ich schon früher (Berliner klin. Wochenschrift, Nr. 30, 1896) über vergleichende Versuche berichtete, verhalten sich gegenüber Röntgenstrahlen mittlerer Spannung die einzelnen Hauptgegenstände unserer Aufnahmen untereinander in Durchlässigkeit wie folgt:

Lunge	100	Leber	12
Fettgewebe	20	Muskel	10
Wasser	15	Knochen	
Blut	14	compacta	1

In derselben Mittheilung, wie auch später (Zeitschrift für diatet. u. physikal. Therapie 1898, Band II, Heft 1) führte ich nach einem diesbezüglichen Versuch den Grund für die verzweigte jetzt wohlbekannte Gefässfigur der Lungen an. Da diese beiden Gegenstände neulich nochmals wie neu untersucht worden sind, erwähne ich sie gern an dieser Stelle.

Wie ich auch schon früher an anderer Stelle auseinandergesetzt habe[2]), bewirkt Weichheit der Strahlen Kontrast, hohe Spannung derselben Flauheit im Bilde, das erstere also leicht Unterexposition, das letztere Überexposition.

Die drei oben genannten Folgen verschieden hoher Spannung der Röntgenstrahlen, die sich bei einer und derselben Stromstärke unmittelbar auf eine verschiedene Höhe bezw. Widerstand des Vakuums beziehen, zeigen uns hinreichend das dringende Bedürfnis nach einem leicht brauchbaren Verfahren, diesen Widerstand zu messen, um sodann an der Hand der Regulierungen der Röntgenröhre, zumal während der ungestörten Aufnahme, den Widerstand dem Zweck entsprechend anzupassen. Ein besonderes Bedürfnis liegt ferner in allen Fällen, wo die Röntgenröhre nicht konstant bleibt, vor, den Widerstand in jedem Augenblicke feststellen zu können.

Da bisher weder die hohe Spannung der in der Radiologie verwendeten Induktionsschläge, noch der Widerstand von Zwischenräumen in Luft bezw. in vacuo haben in absolutem Maass gemessen werden können, so liegt es uns ob, ein brauchbares relatives Maass des Widerstandes der Röntgenröhren ausfindig zu machen und dauernd zu benutzen.

Ein solches Maass ist nun einmal die Funkenlänge an einem Spintermeter im Nebenschluss zur Röntgenröhre[3]), wobei, je grösser der Widerstand in der Röhre, je

[1]) Vgl. Röntgen: Weitere Beobachtungen über die Eigenschaften der X-Strahlen. Sitzungsberichte der Königlichen Preussischen Akademie der Wissenschaften zu Berlin, 20. Mai 1897, S. 576.

[2]) Diagnostik und Untersuchungsmethoden mittels Röntgenstrahlen. Urban & Schwarzenberg. 1903. S. 491 et seq. in Eulenburg, Kolle und Weintraud. Lehrbuch der klinischen Untersuchungsmethoden.

[3]) Nach dem allgemein gültigen Ohm'schen Gesetz der Stromverteilung in verzweigten Leitern verhalten sich die Stromstärken umgekehrt wie die Widerstände in den beiden Zweigen.

grösser die Funkenlänge am Spintermeter ausfällt, und umgekehrt, dagegen je kleiner der Widerstand in der Röntgenröhre, desto kleiner die Funkenlänge am Spintermeter, vorausgesetzt, wie selbstverständlich bei allen Vergleichsmessungen, dass man bei einer und derselben Stärke der benutzten Schläge bleibt.

Dass das erwähnte Maass des Widerstandes der Röntgenröhre für unsere Zwecke ein völlig hinreichendes ist, geht aus der Thatsache, die ich wiederholt habe konstatieren können, hervor, nämlich, dass unter sonst gleichen Bedingungen identische Bilder[1]) erzielt werden, wenn man beidemale nach Vorregulierung der Röntgenröhre, gleichviel ob von hart zu weich oder umgekehrt, dieselbe Funkenlänge im Nebenschluss während der Aufnahme hat. Statt eines Spintermeters kann man sich in momentan einfacher und ausreichender Weise einer lokalen Annäherung der einen zur anderen Leitungsschnur mittels eines mit einem Endhaken versehenen Centimeter-Maassstabes bedienen. Hierbei leidet die wollene Hülle der Leitungsschnur durch die Funken.

Es ist mir bekannt, dass das Spintermeter bisher (ausser zur Messung der Stärke der verwendeten Induktionsschläge durch deren Funkenlänge und zwar im einfachen Kreise der Röntgenröhre und der sekundären Spirale des Induktors) im Nebenschluss zur Röntgenröhre als einen Abblender für zu starke Schläge, sowie ferner zu anderen Zwecken benutzt worden ist, jedoch meines Wissens nicht zur Messung des Widerstandes der Röntgenröhre, bezw. des Leitvermögens des Vakuums für die verwendeten Stromschläge ausdrücklich gedient hat.

Bekanntlich findet die Entladung der Stromschläge bei jedem Betrieb der Röntgenröhre immer zum Teil durch die Luft zwischen den beiden Leitungen vom Induktor statt, was bei einer harten Röntgenröhre durch ein mit dem Wachsen des Widerstandes der Röntgenröhre lauter werdendes knisterndes Geräusch, das neben den inneren Erscheinungen in der Röntgenröhre, welche für jede verschiedene Konstruktion andere sind, bisher allein dem erfahrenen Röntgographen hat dazu dienen müssten, über den Härtegrad der von ihm benutzten Röhre und im voraus über die Qualität der erzielten Bilder Auskunft zu geben.

Absichtlich unterlasse ich hier eine Berücksichtigung der relativen Mengen der aus weicher bezw. harter Röhre entströmenden Strahlenenergie, da, abgesehen von der Messung durch das Elektroskop nebst dem allgemeinen Gesetz der beschleunigten Abnahme fernwirkender Kräfte durch die Entfernung, die bisher beliebte photographische Methode prinzipiell unzureichend ist, und zwar infolge des verschiedenen Durchdringungsvermögens verschiedener Röntgenstrahlen auch durch das Bromsilber der photographischen Platte, das nur durch einen kleinen, noch gar nicht bestimmten, je nach dem „Härtegrad" der Röntgenröhre verschiedenen Bruchteil der Strahlenenergie wirklich beeinflusst wird, wie das schon aus den Mitteilungen von v. Hansemann wie Frentzel im Jahre 1896, die bei je einer Aufnahme auf vielfach zusammengefaltetem Bromsilberpapier ebenso viele Röntgenbilder auf einmal gewannen, hervorgeht.

Wie auch ich einmal seitdem und zwar mit 50 Blatt aufeinandergeschichtetem Bromsilberpapier konstatieren konnte, schwächen sich schon Röntgenstrahlen von mässiger Spannung bei dem Durchgang durch Bromsilberschichten sehr langsam ab unzweifelhaft im Verhältnis der absorbierten, also wirksamen Energiemengen, wie das gesetzmässig, nur weit rascher für Licht gilt.

[1]) Betreffs Höhe des Kontrasts, Menge der Einzelheiten und Kraft des Bildes.

Über die Metakarpalfissur, einen bis dato nicht beschriebenen Typus der Verletzung der Mittelhandknochen.

Von

Dr. **Carl Beck**, Professor der Chirurgie und Chefchirurg in New York.

Die Lehrbücher, welche vor der Röntgenära geschrieben wurden, behandeln die Frakturen der Mittelhandknochen als eine Quantité négligeable. Dem Zauberspiegel Röntgens war es erst vorbehalten zu zeigen, dass eine erkleckliche Zahl sogenannter „Dislokationen und Kontusionen" der Mittelhandknochen thatsächlich nichts anderes waren als Frakturen. So sind wir heute stets in der angenehmen Lage eine akurate Differentialdiagnose zu stellen, und mehr als dies, wir können uns auch zugleich über mehr oder minder wichtige kleinere Details bei diesen häufigen Traumen unterrichten.

Man gestatte mir darauf hinzuweisen, dass ich der Röntgenmethode den Vorzug verdanke, das alte Dogma, dass die Dislokationsstellung der Fragmente bei der Metakarpalfraktur nur dorsaler oder palmarer Natur sei, erschüttert haben zu können. Denn ich durfte an der Hand zahlreicher klinischer Beobachtungen den Beweis liefern, dass bei der Mehrzahl der Bruchfälle die Dislokationsstellung eine laterale oder doch dorsolaterale war (vgl. New York Medical Journal, 4. August 1900.)

Die alten Regeln, welche man für die Behandlung der dorsalen resp. palmaren Dislokationsstellung aufstellte, bestehen auch heute noch zu Recht. Man reduziert durch Druck nach oben oder unten und immobilisiert dann entweder vermittelst eines kurzen leichten Gipsverbandes oder durch entsprechende Schienen. Wenn man sich aber die anatomischen Verhältnisse bei der seitlichen Dislokationsstellung klar macht, so ist es einfach unverständlich, wie man durch Druck von oben oder unten einen Einfluss auf diese Stellung gewinnen will. Was seitlich ausgewichen ist, muss auch seitlich wieder eingerichtet werden und man könnte fast versucht sein, den homöopathischen Grundsatz Similia similibus curantur hier gelten zu lassen.

Dieser seitliche Einfluss wird in einfacher Weise durch meinen Gummirohrschienenverband zuwege gebracht. Derselbe besteht darin, dass man je ein Gummidrainrohr (von höchstens Kleinfingerdicke) in den der Bruchstelle angrenzenden Zwischenknochenraum presst und dort mittels eines Heftpflasterstreifens befestigt. Man kann dem Einpressen der Gummiröhren erst eine seitliche Repositionsbewegung voraussenden, man wird aber finden, dass das einfache Hineindrücken des Gummirohres genügt, die Deviation der Fragmente auszugleichen.

Über den Gummirohrschienenverband legt man dann entweder einen leichten kleinen Gipsverband oder, wie ich es vorziehe, einen Moospappenverband.

Meine Beobachtungsdauer erstreckt sich auf nunmehr sechs Jahre. Während dieser Zeit hatte ich häufige Gelegenheit, die Folgen dieser Behandlungsmethode zu beobachten und ich kann mit gutem Gewissen erhärten, dass ich seither niemals mehr einer Difformität oder gar einer Funktionsstörung begegnet bin.

Seitdem ich nun das Blendenverfahren anwende, stiess mir gelegentlich meiner Beobachtungen eine Knochenverletzung auf, welche meines Wissens nirgendwo in der Literatur beschrieben ist, nämlich die Fissur oberhalb der Epiphyse des Mittelhandknochens.

In den meisten Fällen von Metakarpalfraktur findet sich die Bruchlinie in der Mitte des Knochens, wo er am dünnsten ist. Die Richtung derselben ist gewöhnlich quer, zuweilen beobachtet man jedoch auch den Schrägtypus. Bei der dorsalen oder palmaren Dislokationsstellung sind die Bruchsymptome ziemlich ausgesprochen. Man pflegt cirkumskripten Bruchschmerz und zuweilen auch Krepitation zu konstatieren. Ferner findet sich eine Difformität, abnorme Beweglichkeit und Funktionsstörung, oft auch eine lokale Ekchymose. Stösst man den resp. Finger gegen den zugehörigen Metakarpalknochen, so ist die Diagnose auf Bruch

gesichert, falls sich ein Nachgeben eruieren lässt. Dann ist auch der Schmerz, welcher dieser Manipulation folgt, intensiv. Zu solchen Eisenbartprozeduren braucht man aber glücklicherweise heutzutage seine Zuflucht nicht mehr zu nehmen, da die Röntgenmethode bedeutend zuverlässiger und gänzlich schmerzlos ist.

Die Röntgenmethode ist aber um so dringender indiziert, als man häufig genug beweisen konnte, dass selbst bei der Abwesenheit aller genannten Symptome, etwas Schmerz und Schwellung ausgenommen, doch eine Fraktur vorhanden war. So ist denn der thatsächliche Befund in solchen Fällen einzig und allein durch die Röntgenmethode klar gestellt worden.

Man muss ferner berücksichtigen, dass es sich häufig ereignet, dass in den ersten Stunden nach der Verletzung die Bruchsymptome ausgesprochen sind, so lange der Bluterguss um die Bruchstelle gering ist, während später, wenn der Erguss einen grösseren Umfang angenommen hat, die aborme Beweglichkeit aufgehoben sein mag. Auch kann dann die Difformität verstrichen sein, weil die stärkere Gewebsschwellung sie maskiert. Andererseits ist es mir trotz reicher klinischer Erfahrung wiederholt passiert, dass ich beim Vorhandensein reichlicher Schwellung einen Bruch annehmen zu dürfen glaubte, während die Röntgenuntersuchung die Intaktheit der Knochen darlegte. Es hatte sich also um einfache Kontusionen gehandelt. Hier kommt die Massage zu ihrem Recht, während die Fraktur die Immobilisation erheischt, resp. Reposition, falls Dislokation der Fragmente vorhanden war. Man sieht also, dass der Differentialdiagnose eine sehr wesentliche therapeutische Bedeutung zukommt, denn wie falsch wäre z. B. wiederum, bei einer nicht dislozierten Fraktur Massage oder ähnliche Prozeduren anzuwenden.

Wie bereits angedeutet, findet man die Bruchlinie zumeist in der Mitte des Knochens. Zuweilen stösst man auf Epiphysentrennung, wie es von Malgaigne zuerst beobachtet worden ist. Quer- und Schrägfrakturen oberhalb der Epiphyse sind in meinen Lehrbüchern über Frakturen sowohl als über Röntgendiagnose und -therapie abgebildet. Bei allen diesen Fällen war mehr oder minder seitliche Dislokationsstellung vorhanden. Aus dieser Ähnlichkeit der Symptome mit denen der Luxation erklärt es sich, warum man diese Fälle in früheren Jahren fälschlich als Luxationen oder Subluxationen angesehen hat.

Nun hatte ich selbst zur Anfangsperiode des Röntgenverfahrens wiederholt Gelegenheit, Fälle zu untersuchen, bei denen der ausgesprochene intensive und cirkumskripte Schmerz in Verbindung mit einer entsprechenden Schwellungssphäre mich eine Fraktur hatte vermuten lassen. Das Röntgenbild jedoch liess keine Bruchlinie erkennen. Zuweilen hatte ich allerdings den Eindruck, als ob eine Andeutung einer Frakturlinie oberhalb des Epiphysenendes vorhanden gewesen wäre, ich war aber meiner Sache nicht sicher genug. Seitdem ich aber mittels des Blendenverfahrens bei scheinbaren Kontusionen dieselben Linien in ausgesprochenerer Weise nachweisen konnte, und nachdem ich ausserdem die quere Fissurlinie über der Epiphyse sich in eine longitudinale fortsetzen sah, glaube ich die Kollegen auf diese Thatsache aufmerksam machen zu müssen.

Bezüglich der Ätiologie der Verletzung möchte ich erwähnen, dass es ausnahmsweise Mittelhandknochen giebt, welche in der Mitte stärker entwickelt sind als über den Epiphysen und scheint es mir, dass unter solchen anatomischen Verhältnissen eine Gewalteinwirkung, welche sonst einen Bruch in der Mitte des Knochens hervorgebracht hätte, hier den Locus minoris resistentiae hart über den Bänderansätzen findet. Die Richtung ist dem Bänderansatz entsprechend dann nicht ganz quer, sondern eher leicht schräg oder halbmondförmig. Besonders bei indirekter Gewalteinwirkung (Faustschlag oder Fall auf die Knöchel) und wenn dieselbe mässigen Grades ist, scheint mir die genannte Frakturform, welche zugleich durch ihre geringe Tendenz zur Dislokationsstellung gekennzeichnet ist, zustande zu kommen.

Es ist kaum nötig hervorzuheben, dass die Behandlung dieser Verletzung in nichts weiter als der Immobilisation besteht. Rohe Manipulationen, zum Zweck der Untersuchung unternommen, schliessen die Gefahr in sich, die Ausdehnung der Verletzung zu vergrössern

und eventuell sogar eine Dislokationsstellung hervorzubringen, welche die Natur durch die Kohärenz des Periosts gnädig genug war zu verhindern. Angesichts des Röntgenbeweises erscheint es natürlich, dass die Massagebehandlung, welche bei Kontusionen so segensreich wirkt, unter den beschriebenen Verhältnissen geradezu schädlich ist. Der Patient bedarf eines schützenden Verbandes auf zwei bis drei Wochen. Derselbe mag aus Gips oder Moospappe bestehen, wie wir es bereits oben beschrieben haben. Eine eventuelle Difformität in dieser Gegend mag ja für einen Maurergesellen gleichgültig sein, aber ein junges Musikgenie kann hierdurch einfach verhindert werden zu einem zweiten Paganini emporzuwachsen.

Bei einem kürzlich im New York Medical Journal beschriebenen Falle war ohne das Blendenverfahren eine schräg um die Epiphysenbänder herumlaufende Bruchlinie bei einem 25 jährigen Manne nachzuweisen, welcher einen Angreifer mit einem Faustschlag zurückgewiesen hatte. Sofort stellte sich intensiver Schmerz über dem fünften Metakarpophalangealgelenk ein. Am folgenden Tag konstatierte ich beträchtlichen Schmerz an dieser Stelle, wie man ihn gewöhnlich bei Frakturen findet. Echymosis war nicht vorhanden. Bei der Schirmuntersuchung liess sich nichts Abnormes nachweisen, die Röntgenplatte aber zeigte die Fissurlinie sehr deutlich. Die Behandlung bestand in der Anlegung eines Armreifs aus Moospappe, welcher vom Handgelenk bis zum zweiten Gelenk des Mittelfingers reichte. Hierdurch war Patient imstande leichte Arbeit zu verrichten. Die Heilung war schon zwei Wochen nach dem Unfall eingetreten.

Hat die Röntgentherapie gehalten, was sie versprochen?

Von

Dr. **R. Hahn**, Hamburg.

Einer Anregung der Redaktion der „Fortschritte auf dem Gebiete der Röntgenstrahlen“ folgend, übernahm ich es, gelegentlich des Röntgenkongresses, einen Überblick über die Erfolge der Therapie mit Röntgenstrahlen zu geben, musste mich jedoch bald überzeugen, dass mein eigenes Material von einigen hundert Fällen durchaus nicht hinreiche, alle einschlägigen Fragen genügend zu behandeln, dass es andererseits aber einfach unmöglich war, in der Kürze der Zeit aus der Literatur alles Einzelne zusammenzutragen, um nur einigermassen den Gegenstand zu erschöpfen. Ich wandte mich daher mit einem Fragebogen an eine Reihe der bekanntesten Röntgentherapeuten und hatte die grosse Freude, reichliches Material von folgenden Herren zu erhalten: Prof. Dr. Lesser-Berlin, Prof. Dr. Mikulicz, chir. Klin. Breslau, Dr. Halberstädter, dermatol. Univers.-Klinik Breslau (Chef Prof. Neisser), Dr. Brautlecht-Bremen, Dr. Grouven, dermatolog. Klinik Bonn, Dr. Chrysospathes-Athen, Dr. Immelmann-Berlin, Dr. Köhler-Wiesbaden, Dr. Kümmell-Hamburg, Dr. Müller-Wiesbaden, Dr. Nobele-Gent, Prof. Dr. Schiff-Wien, Dr. Scholtz-Königsberg, Dr. Sjögren-Stockholm, Dr. Sommer-Winterthur, Dr. Steenbeck-Stockholm, Dr. Wichmann-Hamburg. Ausserdem äusserten sich ohne Eingehen auf Spezialfragen die Herren Dr. Levy-Dorn-Berlin und Dr. Holzknecht-Wien.

Allen diesen Herren sage ich nochmals für ihre Bereitwilligkeit, mit der sie mich unterstützt haben, meinen besten Dank. Hoffentlich habe ich das Material in dem Sinne verwandt, wie es ihnen genehm war.

Zusammen mit meinen eigenen Fällen verfügte ich somit über ein zahlenmässiges Material von 2608 Fällen. Aus der beigefügten Tabelle ergiebt sich des Näheren die Verteilung der Fälle auf die einzelnen Autoren sowie auf die behandelten Krankheiten.

Aus den Zahlen allein schon könnte man seine Schlüsse ziehen, nicht nur in Bezug auf die Art der behandelten Krankheiten, sondern auch auf den erzielten Effekt. Würde doch niemand eine Methode immer und immer wieder in Anwendung bringen, wenn er mit den durch

Haut	Berliner Universitäts-Klinik Prof. Lesser	Breslauer Chir. Klinik Prof. Mikulicz	Breslauer Derm. Klinik Prof. Neisser	Brautlecht Bremen	Bonner Hautklinik Grouven	Crysospathes Athen	Hahn Hamburg	Immelmann Berlin	Köhler Wiesbaden	Kümmell Hamburg	Müller Wiesbaden	Nobele Gent	Schiff Wien	Scholz Königsberg	Sjögren Stockholm	Steenbeck Stockholm	Sommer Winterthur	Wichmann Hamburg	Summa
Ekzem	—	—	31	12	wenige	—	88	5	2	7	12	—	16	25	109	einige	17	5	329
Disidrosis	—	—	—	—	einzelne	—	—	—	—	—	—	—	—	5	—	—	—	—	5
Psoriasis	—	—	90	1	wenige	—	16	21	1	—	2	—	17	60	2	2	6	1	219
Seborrhoe	—	—	—	—	—	—	—	—	1	—	2	—	—	—	—	—	—	—	3
Akne	—	—	} 13	—	—	—	7	—	—	—	—	—	11	25	2	10	4	—	59+13
Rosacea	—	—		—	—	—	7	—	—	—	2	—	—	6	2	einige	1	—	18
Sykosis idiop.	—	—	—	—	zahlreiche	—	3	—	—	—	5	—	26	50 + Follicul. barbae	3	—	—	—	87
Ichthyosis	—	—	—	—	—	—	1	—	—	—	1	—	—	2	—	1	—	—	4
Tylositas	—	—	—	—	—	—	4	—	—	—	2	—	—	3	—	—	—	—	9
Verrucae	—	—	10	—	—	—	11	3	2	—	4	—	—	10	19	5	—	—	64
Favus	—	—	16	—	ziemlich viel	—	6	1	—	—	—	—	15	30	4	2	1	—	75
Sycosis parasit.	—	—	45	2	ziemlich viel	—	30	4	—	—	1	—	25	20	13	3	2	—	145
Lupus u. tubercul. cutis	—	—	84	51	sehr viel	—	129 + 2	10	11	56	3	24	137	100	—	100	2	—	709
Mycosis fungoid.	—	—	3	—	—	—	—	—	—	—	—	—	2	3	—	—	—	—	8
Rhinosklerom	—	3	—	—	—	—	—	—	—	—	—	—	—	—	—	2	—	—	5
Hypertrichosis	—	—	9	1	wenige	—	20	—	14	1	2	—	137	6	55	20	—	4	269
Naevus, Angiom	—	—	2	1	—	—	2	6	1	—	—	—	5	5	3	einige	—	—	25
Sarkom	—	—	3	—	—	3	3	—	2	9	1	—	10	3	13	2	2	—	51
Ulcus rodens	26	—	45	1	einige	—	10	2	2	3	1	12	50	10	23	11	3	3	203
Lupus erythematodes	—	—	3	—	nicht mehr	—	14	—	2	—	—	1	19	9	11	—	—	1	60
Pruritus	—	—	—	—	—	—	1	1	—	—	9	—	—	5	45	10	4	—	75
Prurigo	—	—	—	—	—	—	3	—	—	—	—	—	—	3	—	einige	—	—	6
Alopecia areata	—	—	—	—	einzelne	—	1	—	—	—	—	—	7	3	—	einige	2	—	13
Skleroderma	—	—	—	—	—	—	1	—	1	—	—	—	—	1	—	—	—	1	4
Carcinom	—	—	—	—	—	3	20	24	12	16	—	5	28	5	—	—	—	—	113
Hyperhydrosis	—	—	—	—	—	—	1	—	—	—	—	—	—	—	—	—	—	—	1
Leukämie, Pseudoleukämie	—	—	—	—	—	—	3	—	—	—	—	—	—	—	—	—	—	—	3
Trichophytie	—	—	15	—	—	—	—	—	—	—	—	—	—	—	—	—	—	—	15
Lepra	—	—	1	—	—	—	—	—	—	—	—	—	—	2	—	—	—	—	3
Lupuscarcinom	—	—	2	—	—	—	—	—	—	—	—	—	—	—	—	—	—	—	2
Neuralgien	—	—	—	—	—	—	5	—	—	—	—	—	—	—	—	—	—	—	5
Hysterie	—	—	—	—	—	—	2 (1 allgem.) (1 Ödema manus)	—	—	—	—	—	—	—	—	—	—	—	2
Erysipel, chron.	—	—	—	—	—	—	2	—	—	—	—	—	—	—	—	—	—	—	2
Alopecia, pityrod.	—	—	—	—	—	—	1	—	—	—	—	—	—	—	—	—	—	—	1
Keloid	—	—	—	—	—	—	—	—	—	—	—	—	—	3	—	—	—	—	3
Summa	26	3	372	69	—	6	393	77	51	92	47	42	505	394	304	168	44	15	2608

sie erzielten Erfolgen nicht zufrieden wäre, freilich gilt dies nicht, wie wir weiter unten sehen werden, ohne gewisse Einschränkungen, z. B. in Bezug auf die Hypertrichosis und gewisse Formen der bösartigen Neubildungen. Doch gehen wir in medias res und orientieren wir uns zunächst einmal über die rein technische Seite der Röntgentherapie.

Man sollte annehmen, dass sich im Laufe der Jahre eine Einigkeit herausgestellt hätte, welche Qualität der Röhre, ob hart oder weich, bei den Bestrahlungen anzuwenden ist, dem ist aber anscheinend nicht so. Ein Teil der Autoren bevorzugt nach wie vor harte, ein anderer Teil weiche Röhren. Doch hat sich die Frage dahin mehr geklärt, dass man weiche Röhren dort verwendet, wo man eine energische Wirkung auf die Haut selbst erzielen will. Soll die Wirkung in die Tiefe gehen, also etwa bei tiefer gelegenen Tumoren, bei Leukämie etc., so wenden alle Autoren harte Röhren an. Ebenso verschieden verhalten sich die Autoren in Bezug auf die Verwendung der Röhren insofern, als eine, freilich kleine, Zahl nur eine einmalige grosse Dosis geben gegenüber anderen, die eine grössere Anzahl kleinerer Dosen geben bis zum Eintritt der Reaktion. Zwischen diesen beiden Gegensätzen vermittelt gewissermassen eine Anzahl, die eine bestimmte Reihe, meist 4—6 Einzelsitzungen, je nach der Affektion verabfolgen und die danach unter allen Umständen abwarten, bis die meist nach 10—15 Tagen auftretende Reaktion sich gezeigt hat. Andere Autoren kombinieren noch anders, indem sie zunächst eine stärkere Dosis verabfolgen und dieser dann nach einigen Tagen eine oder mehrere kleinere Dosen folgen lassen. Die Dauer der Einzelsitzung schwankt zwischen 5 und 40 Minuten, je nachdem stärkere oder schwächere Anfangsdosen appliziert wurden, oder je nachdem ein Messapparat der Röntgenlichtmenge angewandt wurde, im allgemeinen werden 10 Minuten als Durchschnitt der Bestrahlungsdauer angegeben. Die Wiederholung der Sitzungen findet entweder täglich oder einen Tag um den anderen oder in noch grösseren Zeitabständen bis zu sechs Wochen statt, was sich zumeist danach richtet, was für eine Anfangsdosis verabfolgt wurde, ob schwach oder stark, und ob weiche oder harte Röhren benutzt wurden.

Bei weitem, die meisten Autoren bestrahlen bis zum Eintritt der Reaktion, nach Eintritt derselben bestrahlt niemand mehr, nur wenige setzen vorher aus, nachdem sie eine bestimmte Anzahl von Sitzungen appliziert haben.

Die Lichtmenge wird von einzelnen Autoren gemessen und zwar mit dem Chromoradiometer nach Holzknecht, den andere aber als unzuverlässig und ungleichmässig wieder verlassen haben. Auch das Benoistsche Instrument wird zur Messung benutzt, desgleichen die Knochenhanddurchleuchtung nach Schmidt sowie der Radiometer von Sabouraud und Noiré. Verschiedene Autoren beurteilen die Lichtmenge nach dem Aussehen der Röhre, lassen sich also von ihrer Erfahrung leiten. Köhler benutzt nur die von ihm angegebene Methode der Wärmemessung der Röhre. Gross ist die Zahl der benutzten Induktorien. Vom 50 cm-Induktor der verschiedensten Firmen bis herunter zum 25 cm-Dessauer, alle werden sie zu therapeutischen Zwecken angewandt, ein Zeichen, dass sowohl die Fabrikanten leistungsfähig sind als auch dass für die Therapie wenigstens in Bezug auf den Erfolg gegenüber den behandelten Krankheiten die Grösse der Induktorien eine Rolle nicht zu spielen scheint. Freilich äussert sich kein Autor über den Röhrenverbrauch, der nach meinen Erfahrungen bei kleinen Induktorien wesentlich grösser ist, als bei grösseren. Auch die Unterbrecher spielen keine Rolle, sowohl Wehnelt wie die verschiedenen Formen Quecksilberunterbrecher sind im Gebrauch. Auch hier findet sich keine Notiz über den etwaigen Röhrenverbrauch bei den verschiedenen Unterbrechern, doch ist mir ein Artikel von Köhler gegenwärtig, in dem er darauf hinweist, dass der Wehneltunterbrecher mehr Röhren konsumiert, als jeder andere. Das möchte ich auch unterschreiben, wenn der Wehnelt ohne Walterschaltung und ohne besonderen Reguliertisch gebraucht wird. Andernfalls ist der Betrieb keineswegs teuerer, da man durch Walterschaltung plus Seiferts Reguliertisch gerade beim Wehnelt die feinsten Nuancen ausnutzen kann.

Das Röhrenmaterial entstammt gleichfalls den verschiedensten Fabriken; in der Hauptsache werden Regulierröhren gebraucht, von einzelnen Autoren sogar Wasserkühlröhren bevorzugt.

Es wird nun berichtet über 329 Fälle von Ekzem und zwar sowohl trockenen wie nässenden. Nur ein Autor schreibt, dass bei nässenden Ekzemen eine Verschlimmerung eingetreten sei (Wichmann), ein anderer, dass er statt Röntgenbestrahlung in den letzten Jahren Hochfrequenzströme und zwar mit besserem Erfolge anwende. Alle übrigen sprechen sich über die Erfolge bei der Ekzembehandlung günstig aus, wobei wohl in dem einen oder andern Falle die Methode versagte. In vielen Fällen aber führte die Röntgenbestrahlung zur Heilung des Ekzems, wo vielfach schon seit Jahren alle möglichen andern Mittel umsonst angewandt waren.

Bei Dysidrosis wurden in den berichteten Fällen nur geringer Erfolg erzielt.

Auch bei Psoriasis ist der Erfolg ein wechselnder. Wirklich gut beeinflusst werden nach den Angaben der Autoren nur ganz lokalisierte Plaques, die schon nach wenigen leichten Bestrahlungen verschwinden. Die unbestrahlten Partien bleiben unverändert. Rezidive treten auf, weichen aber wieder der Bestrahlung, die psoriatische Haut scheint den Röntgenstrahlen gegenüber sehr vulnerabel zu sein, weswegen nur minimale Dosen in Anwendung kommen dürfen.

Fälle von Seborrhoe wurden nur in geringer Anzahl behandelt, zumeist in der Form des seborrhoeschen Ekzems, wo gelegentlich gute Erfolge erzielt wurden. Referent sah jedoch auch Rezidive besonders bei den seborrhoischen Kopfekzemen der Kinder.

Acne vulgaris-Fälle und Rosacea werden 90 berichtet, wo nähere Angaben gemacht sind, sprechen sich dieselben günstig aus, da das Resultat ein befriedigendes war. Referent sah vorzügliche Resultate, in einigen Fällen aber lokale Rezidive noch nach zwei Jahren. Einen prompten Erfolg sah Referent in einem Falle von Acne necroticans. Der Verlauf der Rosacea scheint unter der Röntgenbehandlung ein gleicher zu sein wie der bei Acne vulgaris, in einzelnen Fällen ist er ein guter, in andern versagt die Behandlung.

Die Fälle von Sycosis idiopathica resp. von Folliculitis barbae weisen im grossen und ganzen einen prompten Erfolg auf, doch kommen Rezidive gelegentlich vor, die, wie Referent in einem Falle erfahren musste, äusserst hartnäckig wieder auftreten können, wenngleich sie immer wieder der Röntgenbehandlung zugängig blieben.

Die progressiven Ernährungsstörungen der Haut liessen sich ebenfalls durch die Röntgenstrahlen günstig beeinflussen. So sah Referent in einem Fall von Ichthyosis hystrix ein Weicher- und Glatterwerden der bestrahlten Hautpartie, die Schuppung ging an der betreffenden Stelle erheblich zurück, ob ein Dauerresultat erzielt ist, ist nicht zu sagen, da Patient sich der Beobachtung entzog, während freilich ein anderer Autor, der gleichfalls über einen Fall von Ichthyosis verfügt, über einen eventuellen Erfolg nichts mitteilt. Besonders günstig sind die Erfolge bei Tylositas und den Verrucae. Namentlich wenn man während der Nachbehandlung noch zu aufweichenden Medikamenten seine Zuflucht nimmt und monatelang einfetten lässt, sind die Erfolge dauernd und gut, gelang es dem Referenten doch seine vier Fälle von Tylositas sämtlich zu heilen. Die Verrucae heilen gut ab, wenn sie einer intensiven Bestrahlung unterzogen werden, rezidivieren jedoch leicht an den Randpartien, wo die Strahlen vielleicht weniger intensiv eingewirkt hatten.

Die parasitären Dermatosen der Favus, die Sycosis parasitaria und die Trithophytie des Kopfes sind ganz besonders eine Domäne für die Strahlenbehandlung. Gelingt es doch durch dieselbe eine so gründliche Entfernung der Haare zu erzielen, wie durch keine andere Methode. Freilich bedarf es gerade in diesen Fällen einer besonders aufmerksamen Nachbehandlung, da von zurückgebliebenen Resten leicht ein Rezidiv ausgehen kann.

Von den chronischen Infektionskrankheiten interessiert naturgemäss am meisten der Lupus; war es doch diese Erkrankung der Haut, die auf Vorschlag von Schiff und Freund einerseits und Kümmell andererseits als die erste für die therapeutische Wirkung der Röntgenstrahlen herangezogen wurde. Wenn sich nun auch die hochgespannten Erwartungen nicht ganz erfüllt haben, so ergeben die eingelaufenen Berichte doch durchaus befriedigende Resultate, die die Berechtigung der Behandlung des Lupus mit Röntgenstrahlen darlegen. Nur ein Autor, Sjögren-Stockholm, erklärt, er habe die Behandlung wegen der schlechten Resultate, die er

erzielte, seit drei Jahren aufgegeben. Eine derartige Äusserung eines bekanntlich sehr ruhigen und sachlichen Beobachters wie Sjögren giebt zu denken und es verlohnt sich deshalb wohl der Mühe, das vorhandene Material besonders eingehend zu prüfen. Zunächst berichten alle Autoren übereinstimmend, dass am besten die schweren, ulcerativen Formen durch die X-Strahlen beeinflusst werden, sehr viel weniger die trockenen serpiginierenden, eine Erfahrung, die auch bei allen übrigen Behandlungsmethoden des Lupus gemacht worden ist. Während es also gelingt, die ulcerativen Formen mehr oder weniger prompt zunächst zur Ausheilung zu bringen, verhalten sich die serpiginierenden Formen sehr häufig refraktär, bedürfen infolgedessen intensiverer Behandlung und führen leicht zu Exkoriationen mit ihren langwierigen Heilungsvorgängen. Aber auch die ulcerativen Formen bleiben, obwohl sie zunächst in geradezu verblüffend schneller Weise abzuheilen pflegen, nicht immer ohne Rezidive. Sie bedürfen einer oft jahrelangen minutiösen Aufpassung und Nachbehandlung, dann aber sind diese Fälle auch äusserst dankbar, insofern es nicht nur gelingt, die Ulcerationen aufzuhalten, sondern auch Nasenflügel, Lippen und Augenlider dauernd zu erhalten. Es muss des weiteren zugegeben werden und wird von den verschiedenen Autoren ausdrücklich betont, dass kleine lokale Recidive, bestehend in kleinen Knötchen oder kleinen zirkumskripten Ulcerationen häufiger auftreten, dass aber ausgedehnte Geschwürsflächen, wie sie beim Beginn der Behandlung bestanden, niemals mehr sich zeigten. Deswegen verabfolgen eine Reihe von Autoren auch prophylaktisch mehrmals im Jahre eine Anzahl Sitzungen, um die Rezidive möglichst im Keime zu ersticken oder doch im Zaum zu halten. Trotz aller Mühe aber wird es doch nicht gelingen, des Lupus in jedem einzelnen Falle Herr zu werden, wenn wir uns nur auf die eine Methode der Behandlung, die Röntgentherapie, beschränken. Ebensowenig wie jede andere Methode, heisse sie nun Finsen, Holländer, Unna oder sonstwie, sicher jeden Fall von Lupus heilt, ebensowenig thut es die Röntgentherapie. Gerade der Lupus verlangt wie kaum sonst eine Hautkrankheit eine individuelle, kombinierende Behandlung. Was hilft uns die schönste Behandlung der Haut des Gesichts, wenn wir den Lupus des Naseninnern nicht gleichfalls in Angriff nehmen, was nützt die Abheilung einer ulcerierten Lippe, wenn die Schleimhaut des harten Gaumens Ulcerationen aufweist, deren wir nicht Herr werden können? Der Lupus drängt geradezu zur Anwendung der verschiedensten uns zur Verfügung stehenden Methoden und gehen in diesem Sinne auch bereits die meisten der Autoren vor. Benutzt man seinen Röntgenapparat zu der gewissermassen vorbereitenden, das Gröbste erst beseitigenden Kur und bedient man sich zur Detailarbeit all der vielen anderen Methoden, dann, aber auch nur dann werden die Resultate bei der Bekämpfung des Lupus erfreuliche sein, sowohl für den Arzt als auch den Patienten. Es wird dann nicht mehr bei den verhältnismässig wenig geheilten Fällen bleiben, über die die Autoren berichten konnten, so lange sie die Röntgenbehandlung allein ausübten. Freilich wird man sich auch nicht rühmen können, dass man mit dieser einen Methode Heilungen aller Lupusformen erreichen kann, es wird eben nicht die Möglichkeit da sein, gewissermassen handwerksmässig mit seinem Apparat alles, was einem in die Sprechstunde kommt, mechanisch zu behandeln, sondern die Individualität des Falles und des Arztes werden den Erfolg bedingen.

Die Lupusfrage bedarf aber noch von einer anderen Seite her der Beleuchtung, nämlich der sozialen. Auch hier zeigt sich, dass nicht immer eine Heilung im medizinischen Sinne notwendig ist, damit der Patient von der Behandlung einen Nutzen habe. Im Gegenteil, gerade die schwersten, die ulcerativen Formen, welche die scheusslichen Entstellungen herbeiführen, die den Erkrankten aus dem Verkehr mit der Gesellschaft und somit bei dem arbeitenden Teil der Bevölkerung aus der Arbeit drängen, sind es, die recht häufig recidivieren, die aber, wie bereits oben gesagt, nach dem übereinstimmenden Urteil aller Autoren, am besten auf die Röntgenbehandlung reagieren. Mit Hilfe der Röntgenbestrahlung gelingt es nun in diesen Fällen gelegentlich völlige Heilung zu erzielen, in allen Fällen aber die Kranken so weit zu bringen, dass sie von der Gesellschaft wieder gelitten werden, dass sie nicht nur sich beschäftigen können, sondern in vollem Masse wieder erwerbsfähig werden. Was verschlägt

diesem Umstande gegenüber, dass in einigen Monaten oder Jahren wieder mal einige Knötchen auftauchen, dass sie also in medizinischem Sinne nicht heil sind.

Mir scheint viel zu viel Wert gelegt zu werden auf die rein ideale Seite der Heilung, die ja gewiss in allen Fällen anzustreben ist, gegenüber dem grossen praktischen Wert in Bezug auf die Arbeitsfähigkeit und die Möglichkeit der mit Lupus Behafteten sich wieder unter den Mitmenschen frei und unbelästigt zu bewegen. Wer über ein grösseres Lupusmaterial verfügt, kann sich diesem Faktor unmöglich verschliessen, er wird immer und immer wieder beobachten, wie die ganze Stimmung des Patienten mit dem Fortschreiten der Besserung eine andere wird, wie sein Selbstbewusstsein sich wieder hebt, wenn er seinen Unterhalt wieder verdienen kann, wie anders er sich giebt, wenn ihn die menschliche Gesellschaft nicht mehr meidet. Die wenigen gelben oder braunen Flecke, die den ungenügsamen Medizinmann mit gerunzelter Stirn und unter Glasdruck zu dem vernichtenden Urteil eines ungeheilten Falles veranlassen, beunruhigen seine Umgebung gar nicht und ihn nur insoweit, als der Patient weiss, dass er sie zu beobachten hat und sich gelegentlich wegen derselben seinem Arzte vorstellen muss. Wenn wir auch von diesem Standpunkte den Erfolg unserer Behandlung betrachten, dann werden wir schon ganz anders über den Wert der Röntgentherapie beim Lupus urteilen, wir werden ohne weiteres zugeben können, dass die Zahl der in medizinischem Sinne Geheilten eine verhältnismässig geringe ist, dass aber unsere Arbeit für den Patienten und sein Fortkommen eine hervorragende gewesen ist, erreicht man doch mit einem so geringen Aufwand von Zeit und Mitteln ein gutes Resultat, wie bei keiner anderen Methode, nicht einmal bei der so viel gerühmten Finsenmethode. Wer sich selbst eingehend mit der Finsenmethode beschäftigt und viele nach Finsen behandelte Fälle gesehen hat, wird gewiss nach der einen Seite seine Freude gehabt haben an den erreichten Resultaten, nach der anderen Seite aber sich nicht haben dem Gedanken verschliessen können, stehen die Kosten und der Zeitverlust vor allem in Einklang mit dem Erreichten, giebt die Finsenmethode wirklich eine grössere Garantie vor dem Rezidiv als z. B. die Röntgentherapie? Die lokale Erkrankung beeinflussen sie beide, die Allgemeinerkrankung und das Rezidiv in der näheren oder gar weiteren Umgebung dagegen nicht. Auch dieser Umstand drängt dazu, sich nicht auf eine einzelne Methode zu beschränken, sondern dem Falle entsprechend die Methoden zu wechseln oder zu kombinieren.

Nach dieser Abschweifung vom Thema, die man mir in Rücksicht auf die Wichtigkeit der Lupustherapie zugute halten mag, kehre ich zu demselben zurück. Wie bereits gesagt, wird nur über eine geringe Anzahl von Heilungen von den Autoren berichtet, in den bei weitem meisten Fällen kam es zu Rezidiven, gelegentlich auch innerhalb der bestrahlten Partien, wenn auch zumeist ausserhalb derselben. Eine Besserung wurde überall erzielt, die Rezidive verliefen gutartig, doch sind auch ganz vereinzelte Fälle beobachtet, in denen im Anschluss an die Bestrahlungen am Rande der reaktiven Entzündung neue Eruptionen von Lupusknötchen auftraten, die sich jedesmal wiederholten, wenn intensivere Bestrahlungen vorgenommen wurden, so dass in einem Falle des Referenten, wo ursprünglich eine zirkumskripte Erkrankung der Nasenflügel vorgelegen, nach einer Anzahl von Bestrahlungen, von denen jede folgende die neu erkrankten Partien mitbetraf, die Hälfte beider Wangen schliesslich ergriffen war. Doch sind derartige Verschlimmerungen zum Glück ganz vereinzelt geblieben. Die behandelten Fälle von Tuberculosis cutis boten nichts Besonderes.

In den Fällen von Mycosis fungoides wurde zweimal ein lokaler Erfolg erzielt, dagegen wurden die beiden angeführten Fälle von Lepra von Scholtz ohne Erfolg behandelt.

Fälle von Rhinosklerom sind nur von der Breslauer chirurgischen Klinik mitgeteilt, und nach der damaligen Publikation von Fittig (Bruns Beiträge, Bd. XXXIX) geheilt, resp. gebessert.

Die Hypertrichosis erfreute sich eine Zeitlang besonderer Aufmerksamkeit von seiten der Röntgentherapeuten, leider scheint sie nach den Mitteilungen der Autoren nun nicht mehr so beliebt zu sein, da, so prompt auch der erste Erfolg zu sein pflegt, die Rezidive meist

bald wiederkehren und Dauerresultate scheinbar nur unter mehr oder minder intensiver Schädigung der Haut erzielt werden können. Nur Schiff, Wien, der über mehr Material verfügt, als alle übrigen Autoren zusammen, behandelt, während wohl ebenso wie der Referent die meisten andern Autoren nur noch in ganz verzweifelt ausgedehnten Fällen die Hypertrichose der Röntgentherapie unterziehen, unentwegt weiter und erzielt mit seiner Methode der vielen schwachen Bestrahlungen mit harten Röhren nach wie vor günstige Resultate.

Die Zahl der behandelten Naevi ist eine geringe, die Erfolge, wie Scholtz schreibt, meist nicht nennenswert.

Sarkome der Haut wurden eine ganze Reihe behandelt, zum Teil mit vollem Erfolg der Heilung. Erwähnenswert scheinen besonders die Fälle von Chrysospathes (veröffentlicht Münch. med. Wochenschrift 1903, Nr. 50), wo es sich um ein mikroskopisch nachgewiesenes, inoperables kleinzelliges Rundzellensarkom des Ovariums handelt und ein Fall von Steenbeck, wo es sich um ein Mediastinalsarkom handelte, das bereits die Trachea zusammendrückte. In dem ersten Falle wurde völlige rezidivlose Heilung erzielt, in dem zweiten Falle fast Heilung. Diese beiden Fälle scheinen dem zu widersprechen, was die Autoren sonst beschreiben, dass nämlich oberflächliche Sarkome sehr prompt von der Röntgenbestrahlung beeinflusst werden, tiefer gelegene dagegen nicht. Beide Autoren behandeln mit harten Röhren, vielleicht hing das günstige Resultat von dieser Technik ab. Im Interesse der Sarkomkranken wollen wir nur wünschen, dass es der Fall sei, dann würden auch weiterhin erfolgreiche Heilungen zu erzielen sein.

Nächst Ekzem und Lupus nimmt unser Interesse besonders in Anspruch das Verhalten der carcinomatösen Neubildung, gegenüber den Röntgenstrahlen. Dem entsprechend ist auch die Zahl der behandelten Fälle eine sehr erhebliche (315), ausser den nicht zahlenmässig aufgeführten Fällen von Grouven, Sjögren, Steenbeck und Brautlecht.

Bei der Behandlung der Carcinome herrscht eine erfreuliche Übereinstimmung, so dass diese Frage durch die Enquete gelöst sein dürfte. Man hat zu unterscheiden zunächst einmal wischen dem Ulcus rodens und den andern Carcinomen. Es wird berichtet über 203 Fälle von Ulcus rodens, die Resultate der Behandlung sind äusserst erfreulich, grössere Statistiken (Schiff z. B. mit 50 Fällen) berichten über 95% Dauererfolge. Auch die Autoren, die weniger günstige Resultate erzielten, können über einen grossen Prozentsatz von Heilungen berichten, während die übrigen nicht geheilten Fälle wesentliche Besserungen aufwiesen. Dabei handelte es sich, wie mehrfach ausdrücklich bemerkt wird, um absolut inoperable Fälle. Einem solchen Material gegenüber werden auch wohl die messerfreudigsten Chirurgen ihre Skepsis fahren lassen, zumal wenn sie hören, dass die Narbe als glatt und zart (Müller), glatt und tadellos (Schiff), gut (Grouven), so gut, wie ich sie sonst noch niemals bei Röntgenbestrahlung sah (Köhler), vollständig glatt und weich (Scholtz), blass, zartglänzend (Kümmell), superbe cicatrice (Nobele), glatt (Sjögren), glatt, fast normale Haut (Steenbeck), glatt (Brautlecht), geschildert wird. Rezidive wurden sehr wenig beobachtet. Bedenkt man, dass es vielfach inoperable Fälle waren, die doch zumeist Kopf und Gesicht betrafen, bei denen das Röntgenverfahren noch Erfolge erzielte, wo die chirurgische Hilfe naturgemäss versagen musste, so sollte man meinen, dass die Chirurgen uns durch Zuweisung der Ulcus rodens Fälle unterstützen müssten, nicht aber zum Schaden der betreffenden Patienten unsere Konkurrenz gewissermassen fürchten. Wer auf dem letzten Dermatologenkongress die von v. Bergmann operierten Fälle gesehen hat, wird gewiss voller Bewunderung über die Technik und den Erfolg derselben gewesen sein, verlieren aber deshalb die von Lassar und anderen vorgestellten, mit Röntgenstrahlen behandelten Fälle an Interesse? Ich möchte meinen, eher im Gegenteil, zumal vielfach Fälle darunter waren, die nach Lage der Sache für das Messer des Chirurgen ein noli me tangere waren.

Auch über die Art der Behandlung herrscht im allgemeinen eine erfreuliche Übereinstimmung, nur ein oder zwei Autoren belichten längere Zeit mit schwachen Strömen, bei weitem die Mehrzahl wendet kräftige Bestrahlungen an und scheut sich keineswegs es bis zu stärkerer

Dermatitis oder gar zur leichten Excoriation kommen zu lassen, ein Verfahren, dessen auch Referent sich jetzt bedient, nachdem die Resultate mit schwächeren Bestrahlungen ihn nicht befriedigten. Es ist geradezu verblüffend, wie sehr sich die Resultate ändern, wenn man von den schwächeren zu den intensiveren Bestrahlungen übergeht, nicht nur, dass das Heilresultat ein besseres ist, auch die Zahl der Rezidive sinkt sofort. Irgend welche Schädigungen des Gehirns sind von den Autoren zwar nicht beobachtet, doch möchte Referent folgenden Fall mitteilen, der ihm doch zur Vorsicht zu mahnen scheint.

Ein 79jähriger Herr litt an einem Ulcus rodens der linken Kopfhälfte, das sich in etwa Handflächengrösse über dem linken Schläfenbein etabliert hatte. Ziemlich in der Mitte befand sich ein durch Arrosion des Knochens entstandener Schädeldefekt, unter dem man das Gehirn pulsieren sah. Die erste Serie der Bestrahlung wurde unter Abschützen des Defekts mit Bleiplatte vorgenommen. Als nun die ganze Ulceration abheilte, mit Ausnahme der dem Schädeldefekt entsprechend abgeschützten Stelle und von dieser aus das Rezidiv wieder seinen Ausgang nahm, wurde bei der nächsten Bestrahlungsserie auch diese Stelle mit bestrahlt. Acht Tage nach Aussetzen der ca. 5mal stattgehabten Bestrahlungen bekam Patient eine Facialisparese auf der entgegengesetzten rechten Seite, alle drei Äste waren ergriffen und der Facialis war in der typischen Weise gelähmt. Eine andere Erklärung als die Röntgenbehandlung war zunächst nicht zu eruieren. Doch stellte sich später heraus, dass Patient vor ca. 15—20 Jahren schon einmal eine Facialisparese überstanden hatte und zwar eine solche auf der linken Seite, infolge einer Erkältung. Eine solche lag diesmal allerdings nicht vor, aber es wäre ja doch möglich, dass bei der Lokalisation des Schädeldefekts, ziemlich genau entsprechend dem Bein-, Arm-Facialis centrum auch schon eine, sich nicht allgemein bemerkbar machende, Erkältung der betr. Gegend stattgehabt haben könnte. Andrerseits aber lässt es sich nicht von der Hand weisen, dass durch den Reiz, der bei dem Eintritt der Röntgenreaktion auf die dortigen Gehirngefässe ausgeübt würde, die Lähmung entstanden ist und somit auf die Bestrahlung zurückgeführt werden müsste. —

So einseitig günstig das Resultat bei Behandlung des Ulcus rodens ist, so verschieden ist dasselbe bei den übrigen Carcinomen. Einmütigkeit herrscht darin bei den Autoren, dass die in der Haut liegenden oberflächlichen Krebstumoren durchgängig günstig beeinflusst werden, indem sie unter der Bestrahlung verschwinden. Freilich wollen einzelne Autoren die Bemerkung gemacht haben, dass die Metastasenbildung entschieden begünstigt wurde. Über die Erfolge bei tiefer gelegenen Tumoren, wie denen der Drüsen und der inneren Organe, sind die Ansichten geteilt. Ein kleiner Teil der Autoren sah auch bei diesen gute Erfolge, während die meisten eine Beeinflussung in gutem Sinne negieren, ja manche sogar glaubten, unter der Bestrahlung eine Verschlimmerung und stärkeres Wachtsum der Tumoren konstatieren zu können. Jedenfalls könne im Gegensatz zum Ulcus rodens die Röntgenbehandlung niemals die chirurgische Behandlung ersetzen, sondern sie nur symptomatisch verwertbar gemacht werden, insofern die Röntgenstrahlen in einer grossen Anzahl von Fällen die Schmerzen prompt beseitigen.

Die Behandlung der Angiome ergab keine befriedigenden Resultate, desgleichen nicht die der Sklerodermia, bei welch letzterer Referent einmal eine lokale Besserung erzielte, ohne dass dem Fortschreiten der Erkrankung irgendwie Einhalt gethan werden konnte.

Die Resultate beim Lupus erythematosus sind nicht übereinstimmend, insofern, als einige Autoren mit der Röntgenbehandlung so unzufrieden waren, dass sie dieselbe verliessen, andere Autoren dagegen, wenn auch nicht in allen Fällen, so doch in einer grösseren Anzahl gute Erfolge erzielten. Bei der Behandlung des Lupus erythematosus mit Röntgenstrahlen ist zum mindesten ebensoviel Vorsicht geboten, wie bei jeder anderen Therapie dieser Krankheit: eine jede kann zur Heilung führen, auf eine jede kann aber der betr. Fall zu kräftig reagieren und zu einer Verschlimmerung des Zustandes führen.

Der Einfluss der Röntgenstrahlen auf die neuritischen Dermatosen, scheint doch nicht so ausgesprochen günstig zu sein, wie man nach den gelegentlichen Veröffentlichungen in

früheren Jahren hätte glauben sollen. Scholtz und andere bemerken, dass in einzelnen Fällen von Prurigo und Pruritus zweifellos Erfolge sich zeigten, doch ist es wohl nicht in allen so gewesen. Über die meisten Fälle von Pruritus verfügt Sjögren, nämlich 45. Er hat zwar in dem Fragebogen keine Bemerkung über den Erfolg der Behandlung gemacht, doch darf man wohl aus der so oft in Anwendung gebrachten Behandlungsweise auf seine Zufriedenheit mit ihr schliessen, was auch in der That der Wirklichkeit entspricht, wie ich aus persönlichen Bemerkungen von Sjögren entnehmen konnte. Es dürfte sich also empfehlen, die Aufmerksamkeit noch etwas mehr auf die neuritischen Dermatosen zu lenken.

Alopecia areata ist nur in wenigen Fällen behandelt worden, die Resultate erscheinen nicht so erfreulich, wie sie seinerzeit die Kienböcksche Veröffentlichung erwarten liess. In einem Fall von Ekzema palmarum mit Hyperidrosis man. sah Referent noch ein Jahr nach Aussetzen der Behandlung eine auffallend trockene Innenfläche der Hand, die den betreffenden Patienten veranlasste, seine Hand häufiger einzufetten. Scholtz sah in drei Fällen nicht gerade eklatanten Erfolg, dagegen konnte er in vier Fällen von Keloid dreimal sehr gutes und einmal ein etwas weniger gutes Resultat erzielen.

Interessant ist es nun, gegenüber den gelegentlichen Veröffentlichungen in den Zeitungen, auch den nichtmedizinischen, die Schädigungen der Haut und der sonstigen Organe festzustellen, die nach Röntgenbestrahlung auftreten.

Scholtz schreibt: Abgesehen von vorübergehenden Pigmentationen habe ich niemals dauernde Störungen oder Veränderungen der Haut nach Röntgenbestrahlungen gesehen, sofern Exkoriationen vermieden wurden. Nach Exkoriationen oder Röntgenulcerationen habe ich fast ausnahmslos schöne glatte weisse Narben erhalten und auch störende Teleangiektasien habe ich höchst selten beobachtet. Auch Schädigungen der inneren Organe habe ich nicht beobachtet.

Chrysospathes: Die Haut blieb fast in allen Fällen normal, in sehr wenigen pigmentiert.

Immelmann sah nur in einigen Fällen Pigmentation; in mehreren Fällen gingen bei Psoriasis capitis die Haare aus, sonst blieb die Haut normal.

Schiff erlebte in 90% der Fälle leichte Pigmentation und in drei Fällen Röntgenulceration, sowie Atrophien der Nägel und in ebensovielen Fällen Teleangiektasien, die innerhalb sechs Monaten bis zwei Jahre nach der letzten Bestrahlung auftraten. Alle diese Schädigungen traten auf, ohne dass Exkoriationen vorhergegangen waren.

Köhler sah die Haut normal oder höchstens leicht atrophisch werden. Nach Belichtungen bei Hypertrichosis traten dagegen regelmässig Pigmentierungen der Haut auf, während Gefässektasien sich häufig einstellten im Anschluss an energische Lupusbehandlung. Alle diese Schädigungen zeigten sich aber nur bei energischen Belichtungen, sonst kaum.

Grouven sah nach langdauernden Behandlungen Teleangiektasien, selten Röntgenulcera und Keloide; ferner Atrophien bei Hypertrichosis.

Wichmann sah in sechs Fällen vorübergehende Pigmentation, in einem Falle von Psoriasis traten in dem bestrahlten Bein mässige Neuralgien auf, die Hautpigmentierungen traten in den Fällen von Hypertrichosis auf, bei denen es durch die Bestrahlung zu deutlicher Reaktionserscheinung kam.

Kümmell sah feste, weisse, glänzende Narben ohne Schädigung der Haut.

Müller-Wiesbaden erzielte fast in allen Fällen normale Haut, einmal ein Röntgenulcus, das mit einer Narbe heilte, zweimal sklerodermatische Verdickung mit Hyperkeratose und mässiger Rhagadenbildung. Exkoriationen waren nie aufgetreten.

Sommer-Winterthur schreibt: Die Haut war meistens normal, nur in einigen Fällen leicht pigmentiert. In einem Falle konnte er ein leichtes, einige Tage anhaltendes Stadium maniacale beobachten.

de Nobele-Genf sah einen Fall von Röntgenulcus, sonst blieb die Haut normal.

Sjögren hatte meist normalen Hautbefund, in wenigen Fällen von Hypertrichosis

jedoch, wo zu stark bestrahlt war, Narbenbildung. Die durch Aussetzen der Behandlung aufgetretene Pigmentation verschwand später.

Brautlecht berichtet, dass die Haut sich im allgemeinen normal verhielt.

Steenbeck verzeichnet gleichfalls in den allermeisten Fällen normales Verhalten der Haut, doch sah er auch öfter Narben sowie Pigmentationen. Letztere besonders bei Sarkom und lienaler Leukämie. Bisweilen neigte die Haut zu Ulcerationen. Im Anfang der Behandlung (1897/98) sah er auch Röntgenulcera. Gelegentlich trat eine Conjunctivitis auf, sowie dauernder Haarausfall.

Halberstädter (Neissersche Klinik) schreibt: Schädigungen der Haut nach therapeutischen Röntgenbestrahlungen sind in den ersten Jahren häufig eingetreten: Dermatitis, Erosionen bis zu den schwersten spontan nicht mehr heilenden Ulcerationen (stets nach starken Reaktionen mit Exkoriationen im Anschluss an die Bestrahlungen). Nach Abheilung starker Reaktionen blieben häufig Atrophie der Haut, sklerodermieartige Veränderungen, sternförmige Gefässektasien, Pigmentierungen zurück.

Veränderungen an Augenmedien, nervösen Organen u. s. w. haben wir bis jetzt nicht gemerkt.

Referent selbst konnte neben den von den verschiedenen Autoren geschilderten Veränderungen, wie Atrophien, Pigmentationen, Haarausfall, mehrfach eine Längsstreifung der Nägel, sowie ein Brüchigwerden derselben beobachten. In einem Falle sah er eine starke Laryngitis (Bestrahlung von Sykosis der Hals- und Kinngegend), Schleimhaut des Larynx stark gerötet, der ganze Kehlkopf fühlt sich geschwollen an, ist auf Druck sehr schmerzhaft; in zwei Fällen eine Conjunctivitis, in einem Fall ein Ulcus corneae, (es handelte sich um ein Ulcus rodens, das auf die Augenlider übergriff, so dass sich bei der Bestrahlung das Auge nur schlecht abschützen liess), in einem Falle eine Linsentrübung. Es handelte sich in letzterem um einen Techniker, der berufsmässig Röntgenröhren fabrizierte. Derselbe bot auch noch eine grosse Reihe anderer schwerer Veränderungen, wie Carcinom des Handrückens, reichliche Warzenbildungen, Pigmentationen, Haarausfall, sklerodermieartige Veränderungen der Haut des Gesichts und des Halses, schwere Nagelveränderung, Teleangiektasien, Röntgenulcera, Rhagaden.

In noch zwei andern Fällen sah Referent ebenfalls bei zwei Patienten, die sich berufsmässig mit der Fabrikation von Röhren und ihrer Anwendung beschäftigen mussten, ausser anderen bereits geschilderten Veränderungen, Neigung der Haut zu Rhagadenbildung und Entstehen von Epitheliomen auf diesen Rhagaden.

Mit Ausnahme des oben erwähnten Falles von Facialisparese, dessen Genese überdies noch zweifelhaft ist, sah Referent keinen Fall von nervösen Störungen, wenn man nicht solche Fälle von Schmerzen und intensivem Brennen der Haut hierher rechnen will, die gemeinsam mit der Dermatitis eintreten und mit ihr zurückgehen und verschwinden. Röntgenulcera von mehrjähriger Dauer sah Referent zwei aus seiner eigenen Klientel, dieselben entstammen den ersten Jahren der Röntgentherapie und trotzten zunächst sämmtlichen Heilversuchen. Einen derselben gelang es vor einigen Monaten durch Eosinpinselung zu heilen, vor drei Wochen trat jedoch ein Rezidiv auf, der zweite bessert sich anscheinend unter Ungt. praec. alb., sowie vier, zu denen er konsultativ hinzugezogen wurde. Alle übrigen Exkoriationen, auch schwerer Art heilten mit mehr oder minder guter glatter weisser, manchmal etwas atrophischer Narbe ab.

In sämtlichen Fällen von Röntgenulceration konnte eine lange fortgesetzte, vielfach auch sehr intensive Röntgenbehandlung als Grund derselben eruiert werden. Seitdem nur wenige nicht so intensive Bestrahlungen angewandt werden, sind Röntgenulcera nicht mehr aufgetreten.

Referent möchte anregen, den Begriff „Röntgenulcus“ genauer zu präzisieren, mit demselben nämlich nur diejenigen Ulcerationen zu belegen, die entweder im Anschluss an die Behandlung oder auch längere Zeit nach Aussetzen derselben in der vulnerablen Haut meist aus einer Rhagade entstehen und die absolut keine Tendenz zur Heilung zeigen, wohl aber

geneigt scheinen, sich in Epitheliome umzuwandeln. Von diesen möge man streng trennen die unmittelbar nach der Bestrahlung gemeinsam mit einer Dermatitis auftretenden Exkoriationen, die nach Ablauf der Hautentzündung sich, wenn auch manchmal langsam überhäuten und mit schöner glatter, weisser Narbe abheilen.

Aus dem eben Gesagten kann man wohl unschwer entnehmen, dass die Gefahren, die die Röntgentherapie mit sich bringt, zwar nicht zu unterschätzen, dass dieselben aber, was ebenfalls aus den Berichten der Autoren hervorgeht, eigentlich nur in den ersten Perioden beobachtet wurden, dass jetzt, wo die Technik eine vereinfachtere vorsichtigere geworden ist, solche schweren Schädigungen kaum mehr vorkommen. Haben wir doch gelernt, dass sie nur dann auftreten, wenn eine grosse Reihe intensiver Bestrahlungen vorgenommen ist, die jetzt ja überhaupt nicht mehr in Anwendung kommen oder dann, wenn Leute sich berufsmässig mit Röntgenstrahlen beschäftigen müssen. Die Notwendigkeit für letztere, geeignete Schutzmassregeln zu schaffen, ist schon lange von Albers-Schönberg betont worden und von den Fabrikanten der Apparate genügend berücksichtigt worden, so dass wir hoffen dürfen, in Zukunft ganz die schweren Schädigungen zu meiden und überall uns der Segnungen der therapeutischen Verwendung der Röntgenstrahlen erfreuen zu dürfen, die uns die mehr als 2600 Fälle der Autoren, die sich an der Enquete beteiligt haben, so schön vor Augen geführt haben.

Ziehen wir nun das Fazit aus unsern Ausführungen, so lässt sich unschwer feststellen, dass die Röntgentherapie vollauf das gehalten hat, was man billigerweise von ihr verlangen kann. Werden in Zukunft die Indikationen für die Röntgentherapie noch präziser gestellt, wird man weiterhin noch mehr unter Berücksichtigung des Falles die Wahl der Methode (weiche oder harte Röhre, starke oder schwache Dosis etc.) noch eingehender treffen und in Bezug auf etwaige Schädigungen noch mehr Vorsicht walten lassen, so wird das zweite Decennium, in das der Gebrauch der Röntgenstrahlen in der Medizin tritt, auch der Röntgentherapie weitere Freunde erwerben.

Aus der zweiten medizin. Universitätsklinik Berlin.

Was lehrt uns die radiologische Untersuchung über die Lösungsvorgänge bei der croupösen Pneumonie?

Von

Professor Dr. **de la Camp.**

Die Anwendung des Röntgenverfahrens auf diagnostische Gebiete der inneren Medizin muss, wo immer demonstrable Schattendifferenzen erhältlich sind, nutzbringend sein. Es wird sich dabei weniger um eine direkte Bestätigung des durch andere physikalische Untersuchungsmethoden erlangten Thatsachenmaterials handeln, als um eine individuelle Ergänzung desselben, im besonderen Falle auch Neubeschaffung eines solchen.

Was insonderheit die Röntgenuntersuchung pathologischer Lungenverhältnisse angeht, so hat man sich zum Vorteil der betreffenden Untersuchungsmethoden abgewöhnt insgemein perkussorische und radiologische Resultate in direkten Vergleich zu setzen. Die perkussorische sich stets senkrecht auf die Körperoberfläche beziehende Darstellung von Lungenherden verlangt eine andere Beurteilungsbasis als die radiologische Demonstration der gesamten Massen- und Dichtigkeitsverhältnisse in der Strahlenrichtung.

Spezielle Fragestellung kann natürlich Kontrollergebnisse veranlassen. So kann z. B. die Frage nach Grösse (mittels Orthodiagraphie etc.) und Sitz (Lokalisationsmanöver durch Drehung des Patienten etc.) eines Lungenherdes von der Perkussionsmethodik gestellt werden,

um ihre Technik förderlich zu überwachen. Auch in dem Falle, wo Perkussion, Auskultation und Palpation die physikalische Veränderung eines ganzen Lungenlappens, wie z. B. bei der Lobärpneumonie, ergeben, muss unter Bezugnahme auf die anatomische Begrenzung der Lungenlappen gegeneinander, ein unmittelbares Vergleichsresultat von dem Röntgenverfahren gefordert werden können.

Die Technik der Erkennung lobärer Infiltration ist in präziser Form von Holzknecht in seinem Werke „Die röntgenologische Diagnostik der Erkrankungen der Brusteingeweide" beschrieben und begründet. Gleichzeitig findet sich auch dort die Erklärung für frühere Mitteilungen, dass die radiologische Projektion von Lungenentzündungsherden grösser ausfalle, als dem Substrat entspreche, ferner auch dafür, warum bei tuberkulöser Infiltration eines Oberlappens das ganze entsprechende Lungenfeld verdunkelt erscheint, u. s. f. Diese Verhältnisse dürfen als hinlänglich bekannt vorausgesetzt werden.

Nun ist aber bei der croupösen, der sog. Lobär-Pneumonie, das pathologische physikalische Geschehen keineswegs jeweils auf einen (oder mehrere) Lappen scharf beschränkt oder im Lappen zur gleichen Zeit gleichartig; zwecks Erkennung der vorliegenden Verhältnisse die übrigen physikalischen Untersuchungsmethoden individuell zu unterstützen, muss bei nötiger Kritik die Radiologie leisten können.

Gerhardt sagt gelegentlich der Besprechung der physikalischen Erscheinungen der croupösen Pneumonie: „Nun wird aber neben dem zweiten Stadium jedesmal zugleich das erste, oft auch das dritte getroffen."

Wollen wir also einen analysierbaren Überblick über das Röntgenbild der croupösen Pneumonie gewinnen, so ist zunächst die Frage zu beantworten: kommen die verschiedenen Dichtigkeitsverhältnisse in den einzelnen Stadien der Pneumonie in verwertbarer Schattendifferenz zum Ausdruck?

Ich beginne aus praktischen Gründen mit der Besprechung des zweiten Stadiums, der Hepatisation. Dass hepatisiertes, in Wasser untersinkendes Lungengewebe einen erheblichen, gegen lufthaltiges Lungengewebe scharf kontrastierenden Schatten produziert, ist vielfach demonstriert. Gleich grosse Stücke einer im Stadium der roten und der grauen Hepatisation befindlichen Lunge zeigen keine verwertbaren Schattendifferenzen; aber selbst, wenn solche vorhanden wären, wären intra vitam Schlüsse aus Schattenvariationen auf die Hepatisationsqualität unangebracht, weil neben noch zu besprechenden Umständen vor allem hier immer die Massenverhältnisse (in der Durchleuchtungsrichtung) unübersehbar wirksam werden. So sind die durch Farbe und durch chemische Vorgänge so sehr verschiedenen beiden Hepatisationsstadien durch Perkussion und Radiologie nicht unterscheidbar. —

Anders verhält es sich mit dem ersten und dritten, ebenso radiologisch, wie perkussorisch und auskultatorisch sich gleichendem Stadium mit Beziehung auf das zweite. Der Schatten des perkussorisch wenig tympanitisch gedämpften, in den Alveolen Luft und Exsudat enthaltenden Lungenparenchyms ist als weit lichterer, weniger begrenzter, manchmal nur als leichter Schleier sich darstellender Schatten von dem intensiveren des hepatisierten Lungengewebes unterscheidbar. Binnen weniger als einem Tage kann er sich zum prononzierteren, schärfer gegen die Umgebung abgesetzten des zweiten Stadiums verdichten, während die Aufhellung gewöhnlich etwas länger zu dauern scheint (s. u.). Eine einzige Plattenaufnahme kann allerdings intra vitam niemals genügenden Aufschluss bringen; Durchleuchtung in dorsoventraler und ventrodorsaler Richtung, sowie Röhrenverschiebungen unter Bezugnahme auf die anatomische Begrenzung der Lappen ist zum Vergleichsurteil erforderlich.

Weit interessanter und wichtiger erscheint aber nun die Frage, wann schon im ersten Stadium und wann noch im dritten Stadium sich überhaupt Schatten demonstrieren lassen, und ob hier Unterschiede gegenüber den Ergebnissen der Perkussion und Auskultation bestehen.

Die Frage, wann im ersten Stadium zuerst pathologische Schatten manifest werden, ist ungeheuer schwer zu beantworten. Wir bekommen einen Pneumoniker gewöhnlich erst

nach dem initialen Schüttelfrost zu sehen, dann ist allerdings in der Regel schon ein pathologischer Befund zu erheben. Man könnte daran denken eine Antwort zu finden in der Beobachtung eines Falles, bei dem es während der Kontinua oder nach einem fieberfreien Intervall zur frischen Erkrankung eines neuen Lappens kommt. Nun steht aber gewöhnlich dann die später ergriffene Lunge schon vordem nicht unter gesundhaften Verhältnissen (veränderte Blutversorgung, Bronchitis, veränderter Lungenschall, lauteres Ausatmungsgeräusch, vermindertes Stimmzittern etc.), so dass ein Urteil über eine erste Veränderung im Röntgenbild ebenso schwierig wird in Bezug auf normale Verhältnisse, als auf perkussorische (etc.) Befunde. Und zu zweit sind gewöhnlich die betreffenden Kranken besonders schwer in ihrer Widerstandsfähigkeit geschädigt und zum Transport und eingehenderer Untersuchung unfähig. Von der Pneumonia migrans ist hier natürlich ebenso abzusehn, wie von dem Pneumonie-Nachschub oder -recidiv.

Der Verzicht auf die Beantwortung der angeregten Frage ist nun deshalb nicht so bedauerlich, weil die Beobachtung der Lösungsvorgänge im dritten Stadium einige analoge Verhältnisse (wie ja auch für die Perkussion, Auskultation etc.) bringt und weil jedenfalls die Antwort auf jene Frage: wie lange können wir noch Residuen der pneumonischen Erkrankung im Röntgenbild beobachten? — auch aus praktischen, prophylaktischen und therapeutischen Gründen eine weitgehendere Bedeutung beansprucht.

Ehe ich auf dieses, mein spezielles Thema eingehe, möchte ich noch einiger radiologischer Besonderheiten Erwähnung thun, die sich bei der Untersuchung der croupösen Pneumonie ergeben.

1. Dass ein pneumonischer Herd, welcher seiner centralen Lage halber durch die Perkussion nicht nachweisbar ist, zuerst und auch weiterhin überhaupt nur radiologisch nachweisbar ist, dafür hat seiner Zeit Lichtheim den Beweis erbracht. Dass unter Umständen trotz zweifellos schon bestehender Pneumonie weder Perkussion noch Radiologie Befunde zu ergeben brauchen, hat Lépine auf Grund seiner Beobachtungen behauptet. Die aus der mehr centralen Lage sich ergebenden Differenzen zwischen perkussorischem und radiologischem Befund sind zuweilen entsprechend bedeutende. Dafür möchte ich einen Fall anführen, möchte aber an dieser Stelle nochmals auf die am Eingang meiner Arbeit betonte Thatsache verweisen, dass jede Berechtigung volle Kongruenz zu verlangen, fehlt.

1. F., weiblich, 33 J. Aufnahme am fünften Tag nach dem Schüttelfrost; Leucocytenzahl: 30000. Sputum rostbraun, Reinkultur von Pneumokokken. Fieber = Continua zwischen 39 und 40°.

Aufnahmebefund: Nur rechts hinten über dem unteren Teil der Scapula leichte Schallverkürzung; im übrigen überall heller Lungenschall. Auskultation: hinten rechts im Bereich der Dämpfung ganz vereinzelt feinblasige Rasselgeräusche. Rechts vorn neben dem Sternum etwa in der Höhe der Mammilla einzelne knackende Geräusche. Kein Bronchialatmen. Atmung beschleunigt, 40. Die rechte Seite atmet nicht weniger.

Am selben Tage Durchleuchtung und Plattenaufnahmen: Neben dem Herzschatten, etwa in der Hilusgegend ein kleinapfelgrosser tiefer wolkiger Schatten, an den sich peripherwärts ein nicht bis an die Thoraxwand reichender, lichterer ca. zwei Finger breiter Schattenhof ansetzt, welcher wieder gegen die weitere Umgebung nicht scharf abgesetzt ist.

Am siebenten Tage (also zwei Tage später) Krise; 14 Tage darauf geheilt entlassen.

2. Aber auch in Fällen, in welchen keine centrale Lage des pneumonischen Herdes zu konstatieren ist, erscheint unter Anrechnung der Projektionsart des Schattenbildes der Schatten nach meinen Erfahrungen ausgedehnter, als man nach den sonstigen Befunden annehmen würde. Es mögen hier mehrfache Gründe mitsprechen: Erstens bedeutet die pneumonische Metamorphose eines grösseren Lungenteils sicher eine Massenzunahme, welche allerdings nicht in der Verdrängung der Mediastinalorgane, bekanntlich aber schon perkussorisch zum Ausdruck kommt: so kann eine Dämpfung in der fossa supraspinata sich sowohl bei einer Pneumonie des Ober-, wie des Unterlappens finden. Das bedeutet eine Entspannung des peripneumonischen Gewebes,

welches an der Schattenbildung dann in geringerem Masse teilnehmen kann. Zu zweit kommt die Bronchitis und Bronchiolitis in den nicht pneumonisch erkrankten Lungenpartien, resp. ihre Folgezustände (Atelektasen u. s. w.) in Betracht, um so mehr, als sie manchmal wieder durch komplementär emphysematöse Lungenpartien gut darstellbar werden; zu dritt die Pleuritis sicca, welche durch reflektorische Verminderung der Brustkorb- und Zwerchfellatmung zur mässigen Verdunkelung des ganzen betroffenen Lungenfeldes führen kann.

3. Niemals ist der der Pneumonie entsprechende Schatten ein homogener. Gewöhnlich ist die nach dem Mittelschatten hin liegende Partie die dunklere; es kommt aber auch gegenteiliges Verhalten vor, wenn der Schatten breit, wie etwa ein Infarkt, der Thoraxwand aufsitzt. Dass ein intensiver Schatten einen ganzen Lappen okkupiert, ist die Ausnahme. Gewöhnlich finden sich im Lappen alle Übergänge auch bis zur normalen Helligkeit mit entsprechender Hiluszeichnung. Auch ohne Pleuritis exsudativa kann übrigens ein Unterlappenschatten so intensiv werden, dass er Zwerchfellkuppenstand und -bewegung nicht mehr erkennen lässt. Die Abgrenzung des Schattens ist bei der gewöhnlichen Durchleuchtungsart gewöhnlich keine scharfe, sondern eine wolkig unbestimmte. Die schärfsten Begrenzungen erhält man meist, wenn man den Lappengrenzen parallel durchleuchtet; damit ist dann auch der lobäre Charakter gekennzeichnet, ohne dass damit gesagt ist, dass der pneumonische Schatten der Ausdehnung des ganzen Lappens entsprechen muss.

4. Die Schattenintensitäten können auch während des Ablaufs einer Pneumonie im selben Lappen wechseln. Manchmal sind dafür Exacerbationen des pneumonischen Prozesses, sog. Früh-Recidiv.-Ebstein, der Grund. Ich möchte kurz einen solchen Fall citieren:

2. D., Mann, 35 J. Aufgenommen am dritten Tag nach dem Schüttelfrost. Rostbraunes Sputum, in welchem ebenso wie im Blut Pneumokokken nachgewiesen werden. Leucocyten 21 600. Pneunomie des linken Unterlappens, intensive Dämpfung vom Angulus ab. Krise am sechsten Krankheitstag.

Am Tage nach der Krise Plattenaufnahme und Durchleuchtung. Oberhalb der linken Zwerchfellkuppe ein nach oben hin allmählich abnehmender wolkiger Schatten. Auch die rechte supradiaphragmale Lungenpartie nicht so hell, als normal; starke Hiluszeichnung. Überhaupt geringe Zwerchfellexkursionen, starke Bronchitis.

Fünf Tage darauf Solutionserscheinungen. Im linken unteren Lungenfelde noch leichter Schatten, geringe Zwerchfellexkursion. Keine Adhäsionen. Vier Tage später 2tägiges Fieber (39°) unter erneutem Stechen in der linken Seite und Beförderung von mässigem, rein rostbraunem Auswurf, der schon über eine Woche sistiert hatte. Die Durchleuchtung ergiebt am Tage nach Abklingen des Fiebers weit intensiveren Schatten, welcher die linke Zwerchfellkuppe nicht erkennen lässt. Irgend welche Zeichen eines Ergusses bestehen nicht. Zwerchfellexkursionen rechts gering. — Neun Tage später kann er als geheilt entlassen werden.

Das Gesamtmaterial, welches ich für die nun folgenden die Solution betreffenden Betrachtungen zur Verfügung habe, stellen 45, wenn angängig im inspiratorischen Stillstand, gewöhnlich in dorsoventraler Richtung aufgenommene Thoraxplatten von Pneumonikern dar und einige 50 Durchleuchtungen. Von diesen scheidet jedoch eine ganze Reihe aus, weil sich

1. eine komplizierende exsudative Pleuritis (resp. Empyem) einstellte,
2. es sich um sog. chronische Pneumonien, erheblich verzögerte Solutionen, Ausgang in bindegewebige Metamorphose (mit Bronchiectasenbildung) handelte,
3. sich septische oder embolische Prozesse anschlossen oder von vornherein der Grund der (nicht croupösen) Pneumonie waren,
4. zwei Fälle ad exitum kamen.

Somit bleiben 13 Platten und 18 Durchleuchtungen bei sieben geheilten Pneumonikern. Ferner sollen noch 2 Platten und Durchleuchtungen Verwendung finden von einem Pneumoniker, bei dem sich unter besonderen Verhältnissen ein Empyem entwickelte, ferner 7 Platten und Durchleuchtungen von zwei Patienten, bei denen sich an die Pneumonie eine Tuberkulose anschloss.

Ich lasse zunächst das kasuistische Material folgen:

3. N., W., 51 J. Aufgenommen am fünften Tag nach dem Schüttelfrost. Leucocyten 13000. Gelblicher Auswurf. Temperatur 40,2. Perkussorisch rechts im Bereich der Spin. scap. Dämpfung mit tympanit. Beiklang. Auskultator oberhalb der Spin. verschärftes Atmen, rechts in der Achselhöhle pleuritisches Reiben; in der Ausdehnung der fossa infraspinata Bronchialatmen mit zahlreichsten Rasselgeräuschen.

Krise am siebenten Tag. Am selben Tage erste Plattenaufnahme und Durchleuchtung: Faustgrosser Schatten in der Mitte des rechten Lungenfeldes (bei dorsoventraler Durchleuchtung), der nicht mit dem Hilus zusammenhängt, sondern der Thoraxwand breit aufsitzt. Der Schatten hebt sich nicht beim Schluckakt, verändert sich nicht bei Lagewechsel, setzt sich wolkig unscharf gegen die Umgebung ab. Rechtes Zwerchfell minder beweglich, als das linke. Die untersten Teile beider Lungenfelder mässig verdunkelt. — Mittlerer linker Bogen der Herzsilhouette vorragend.

Drei Tage später: Schatten viel heller, kleiner; immer noch mit breiter Basis der Thoraxwand aufsitzend. Auch die übrigen Lungenpartien nicht normal hell. Vorbuchtung des mittleren linken Herzschattenbogens verschwunden. Sputum sehr reichlich, bronchitisch.

Dritte Platte und Durchleuchtung eine Woche nach der Krise: Leichter flockiger Schatten an derselben Stelle von geringerer Ausdehnung. Übrige Lungenfelder o. B.

Vierte Platte u. s. w. vier Wochen nach der Krise, wo Patient mit 7 Pfund Körpergewichtszunahme, 10 Tage ausser Bett, völlig wohl, ohne jeden perkussorischen und auskultatorischen pathologischen Befund geheilt entlassen wurde:

Noch immer an der nämlichen Stelle ein leichter, aber zweifelloser, flockiger Schatten von gleicher Gestalt und Ausdehnung, wie auf der dritten Platte. —

4. K., M., 35 J. Genuine Pneumonie, Bakteriämie. Sputum: rostbraun. Aufgenommen am fünften Tag nach dem Schüttelfrost. Leucocyten: 27600. Typische Pneumonie des linken Unterlappens, Fieberabfall lytisch; am 10. Tage wurden unter Schweissausbruch normale Temperaturen erreicht.

Fünf Tage nach dem Erreichen der Normaltemperatur: erste Röntgendurchleuchtung und Plattenaufnahme (nur noch geringe Dämpfung, wenig Reiben, schon vesikuläres Atmen): diffuser, flockiger, der linken Zwerchfellkuppe aufsitzender, schlecht nach oben sich abgegrenzter Konglomeratschatten. Der linke Herzschattenrand zeigt sich winkelig abgeknickt, das linke Zwerchfell steht hoch.

18 Tage nach dem Erreichen der Normaltemperatur wird Patient, der ausser einer mässigen Minderverschieblichkeit des linken unteren Lungenrandes kein objektives und ausser anfallsweise auftretenden schmerzhaften Sensationen in der Herzgegend beim tiefen Atemholen kein subjektives pathologisches Symptom mehr hat, geheilt entlassen. An diesem Tage zweite Plattenaufnahme: zeigt noch deutlichen diffusen Schatten auf dem hellen Magengrund. Die Zacke am linken Ventrikelrand noch prononzierter.

Vier Monate später zwei Plattenaufnahmen (dorsoventral und ventrodorsal): vom Schatten ist nichts mehr sichtbar; hingegen verbindet ein (bei der dorsoventralen Durchleuchtung) ca. $^1/_2$ cm breites Schattenband jene schon früher erwähnte Abknickung am Herzschattenrand mit der Spitze einer winkligen Abknickung an der linken Zwerchfellkuppe (Adhäsion zwischen linker Pleura diaphragm. und Herzbeutel). — Jene (s. o.) Sensationen beim tiefen Atmen bestanden noch. —

5. H., M., 15 J. Pneumonie d. L. U. L., vielleicht auch Herd im R. U. L. Leucocyten: 30000. Sputum: rostbraun, enthält Pneumokokken. Krise am fünften Tag. Pericarditis.

Zwei Wochen nach der Krise geheilt entlassen. Es fand sich perkussorisch noch eine geringe Schallabschwächung links, radiographisch: links minderbewegliches Zwerchfell, ganz geringer, nicht begrenzbarer Schatten. —

6. Z., M., 22 J. Genuine Pneumonie der L. U. L.; Herd im R. U. L. Aufgenommen einen Tag nach dem initialen Schüttelfrost. Leucocyten: 19800. Krise am siebenten Tage.

16 Tage nach der Krise geheilt entlassen. Es fand sich noch perkussorisch etwas verkürzter Schall und abgeschwächtes Atmen über der linken Seite, 14 Pfund Gewichtszunahme.

Platte und Durchleuchtung zeigten am Entlassungstage: Zwerchfellkuppen beiderseits gut beweglich. Das linke Lungenfeld mit Ausnahme der obersten Partien noch deutlich gegen rechts, diffus verdunkelt. —

7. Str., M., 45 J. Pneumonie d. R. U. L. Sputum rostbraun, enthält Pneumokokken, am zweiten Tage nach der Aufnahme Krise.

Am Tage vor der Krise Durchleuchtung: In dem unteren Lungenfeld nach oben schlecht begrenzter, unten intensiver Schatten.

Durchleuchtung zwei Tage nach der Krise: Obere Partien des Schattens deutlich aufgehellt.

Sechs Tage nach der Krise Plattenaufnahme und Durchleuchtung, als perkussorisch und aus-

kultatorisch kaum noch ein pathologischer Befund vorlag: Über faustgrosser intensiver Schatten, welcher mit der Zwerchfellkuppe und der seitlichen Thoraxwand in Berührung steht, nach oben hin sich scharf konvex abgrenzt, mit dem Hilusschatten nicht zusammenfliesst und zwischen sich und Herzschatten ein dreieckiges Stück helles Lungenfeld frei lässt. —

8. J., M., 64 J. Aufgenommen 10. Tag nach dem Schüttelfrost. Leucocyten: 19200. Genuine Pneumonie des R. O. L. Rein rostbraunes Sputum.

Am 13. Tage Pseudokrise, rostbraunes Sputum und Schallabschwächung über den r. M. L. Am 17. Tage lytisch entfiebert. — Am 31. Tage kann noch Zurückbleiben der rechten Seite und geringe Schallabschwächung konstatiert werden. Am selben Tage wird er (16 Tage völlig fieberfrei) mit 10 Pfund Körpergewichtszunahme geheilt entlassen. Bei der Durchleuchtung wird noch ein deutlicher Schatten in den äusseren Partien des rechten Lungenfeldes konstatiert. Die Platte zeigt ihn der äusseren Thoraxwand breitbasig aufsitzend.

14 Tage später wird eine zweite Plattenaufnahme gemacht: Dieselbe zeigt den erwähnten Schatten viel schwächer gezeichnet und undeutlich konturiert, aber sicher vorhanden. Die Hiluszeichnung ist rechts im ganzen Lungenfeld stärker und weitgehender vorhanden.

Sechs Wochen später dritte Plattenaufnahme: Helligkeitsdifferenz zwischen rechts und links noch vorhanden, vielleicht diffuser. Patient ist sonst wohl, ohne Beschwerden und sonstigen pathologischen Befund. —

9. G., M., 42 J. Genuine Pneumonie der R. U. L. Leucocyten: 22000. Sputum rostbraun. Aufgenommen am 10. Krankheitstag. Am 14. Tage Krise.

Am Tage vor der Krise Plattenaufnahme (ventro dorsal), rechts unten intensiver, nach oben nicht scharf abgesetzter, von der Wirbelsäule nach den seitlichen Partien zu abfallender Schatten.

Zwei Wochen nach der Krise Durchleuchtung: Rechtes Lungenfeld dunkler, als linkes; unten ein ca. handbreiter, dunkler, nach oben schlecht begrenzter Schatten. Zwerchfell gut verschieblich.

Fünf Tage später: Rechtes Lungenfeld aufgehellt, kaum noch dunkler als linkes. Dem entspricht eine fast völlige Aufhellung der perkussorischen Dämpfung. — Mit 10 Pfund Zunahme zwei Wochen darauf geheilt entlassen.

Wollen wir aus diesen kurzen Berichten, welche ja keineswegs die Demonstration der betreffenden Röntgenbilder ersetzen können und wollen, einige Schlussfolgerungen ziehen, so wären es etwa folgende[1]):

Wo immer bei echter croupöser (lobärer) Pneumonie perkussorische und auskultatorische Befunde erhoben werden konnten, fehlten entsprechende radiologische auch nicht.

Aber auch wenn im Verlaufe der Rekonvaleszenz (bei der Entlassung als „geheilt") sonstige Zeichen einer noch nicht wieder normalen physikalischen Lungenbeschaffenheit geschwunden waren, konnte radiologisch noch einiges nachgewiesen werden.

Es handelte sich dabei nicht um im Centrum verzögerte Solution, um centrale Exsudatresiduen, sondern meist um Schatten an der Thoraxfläche, welche an sich auch einem perkussorischen Nachweis zugänglich sein mussten, und zwar bei Fällen, welche klinisch als gewöhnlicher Typus der croupösen Pneumonie verliefen.

Nach meinen geringen Erfahrungen scheint das Geschlecht keinen Unterschied zu machen, hingegen das Alter. Ein Beispiel bietet der Fall 6 eines 64jährigen Mannes. Wie überhaupt im Alter, dann aber hier durch nachträgliches Befallenwerden der R. M. L. verzögert sich der Verlauf, ohne dass es späterhin gerade zu dem kommt, was man verzögerte Solution nennt. Bei der Entlassung ist noch perkussorisch einiges zu erfahren, acht Wochen nach der Entlassung kaum, und trotzdem lässt hier die radiologische Untersuchung noch mancherlei erkennen.

Wenn solche Befunde, welche die nicht totale restitutio ad integrum in physikalischer Beziehung besagen, in grösserer Zahl und längerer Beobachtungsdauer vorliegen werden, so werden sich vielleicht einige Verhältnisse, welche die Neigung von Pneumonikern späterhin wieder und zwar im nämlichen Lappen zu erkranken, besser verstehen lassen. — Dass das

[1]) Etwas ausführlichere Krankheitsberichte und Schattenbeschreibungen wird demnächst eine Inaugural-Dissertation von Chaikis bringen.

Lungenparenchym sich in unserem Sinne restituieren kann, auch wenn es zu lokalen Verwachsungen an Herzbeutel und Pleura gekommen ist, zeigt Fall 2, bei dem vier Monate nach der Entlassung jene Verwachsungen wohl sichtbar, Schatten aber geschwunden waren.

Experimentell die vorliegenden Verhältnisse aufzuklären, habe ich aus folgenden Gründen unterlassen.

Die Pneumonie bei Hunden und auch die sog. croupöse, durch Einbringen von Pneumococcen in die Jugularis bei Meerschweinchen erzeugte Pneumonie ist nicht der menschlichen physikalisch direkt vergleichbar.

An der menschlichen, secierten Lunge Studien zu machen, etwa wie Fr. Müller gleich grosse Würfel der hepatisierten Lunge der Autolyse zu überlassen und nachdem mit gleich grossen Stücken lufthaltiger, normaler Lunge radiologisch zu vergleichen, konnte keine eindeutigen Aufklärungen bringen, weil die vitalen Luft- und Blutfüllungsverhältnisse fehlen.

Ich glaube, dass hier nur ein sorgfältig und kritisch gesammeltes kasuistisches Material weiterhin ein besseres Verständnis der Dauer der sog. Solution bringen wird. Höchstwahrscheinlich werden sich dabei alle, ja auch sonst klinisch bekannten Übergänge zu dem, was man verzögerte Solution und schliesslich subchronische und chronische Pneumonie nennt, finden lassen. Dass dabei alle Fälle mit irgend welchen Komplikationen, speziell der Pleuritis exsudat. ausgeschlossen werden müssen, soll nur nochmals erwähnt werden.

Bevor ich schliesse, möchte ich noch dreier Fälle Erwähnung thun, welche als reine croupöse Pneumonien beginnend, kompliziert verliefen, aber zu der vorliegenden Solutionsfrage einiges besondere beitragen.

10. R., M., 48 J. Aufnahme am fünften Krankheitstag nach dem Schüttelfrost. Krise am siebenten Krankheitstag. Typische Pneumonie des R. U. L.

Erste Platte und Durchleuchtung am Tage der Krise: In der Mitte des rechten Lungenfeldes zeigt sich ein von den wolkig vergrösserten Hilusdrüsenschatten nach der Thoraxwand hinüberziehendes etwa drei Finger breites nach unten scharf konvex nach oben hin diffuses Schattenband. In ihm sind noch etwa wallnussgrosse, besonders tiefe Schattenpartien erkennbar. Nach unten hin folgt dann eine Partie fast normal helles Lungenfeld; das Zwerchfeld wird aber von einem oben durchaus horizontal verlaufenden Schatten verdeckt, dessen oberer Kontur sich wie zerzupfte Watte präsentiert. Zu ihm schräg zieht sich vom Hilus ein fingerbreites Schattenband. Es ist also, um dies noch einmal hervorzuheben, zwischen dem Schatten im Lungenfeld und dem supradiaphragmalen Schatten wohl zu unterscheiden. Beide sind nur durch eine schräge Schattenbrücke verbunden. Der mittlere Bogen des linken Herzschattenrandes vorgebauscht. — Sechs Tage darauf wird ein Exsudat rechts unten nachweisbar. Es schliesst sich ein geringes remittierendes (zwischen 37 und 38°) Fieber an.

Eine Woche darauf wird die Punktion des bis zum achten Brustwirbel reichenden Exsudats in der hinteren Axillarlinie vorgenommen.

Vordem zweite Plattenaufnahme: Der supradiaphragmale Schatten, der übrigens, wie bei der ersten Durchleuchtung geringe respiratorische Verschieblichkeit zeigte, besteht annähernd in derselben Form und Intensität fort. Der Schatten im mittleren Lungenfeld hingegen hat sich in zarte wolkige Schatten aufgelöst; das ganze Lungenfeld ist in seinen schattenlosen Partien etwas dunkler als das linke.

Die Punktion ergiebt dünnen Eiter, 17 Tage darauf muss noch einmal punktiert werden. (Temperatur gering). Drei Wochen später kann er mit einer geringen zwei Finger breiten Dämpfung, R. H. U., geheilt entlassen werden.

Die Bilder demonstrieren mithin deutlich frühzeitig getrennt die pneumonischen und pleuritischen Schatten, ferner die Solution des pneumonischen Exsudats bei bestehenbleibendem pleuritischen.

Die beiden letzten Fälle betreffen zwei Patienten, welche im Anschluss an eine Pneumonie die Zeichen manifester Tuberkulose boten.

11. M., weibl., 30 J. Angeblich drei Wochen krank. Am Tage vor der Aufnahme ausserordentlich heftiger Schüttelfrost. Leucocyten 23200. Spärliches, eitrig schleimiges Sputum. Starke linksseitige Bruststiche. — Kontinua um 40°. Über dem linken Unterlappen mässige Dämpfung mit tympanitischem Beiklang, welche in der Axillargegend am intensivsten ist. Pektoralfremitus dort gesteigert. Auskulta-

torisch in einem Fünfmarkstück grossen Bezirk in der Mitte des l. U. L. zwischen hinterer und mittlerer Axillarlinie Bronchialatmen, spärliches Knistern und pleuritisches Reiben. Im Sputum Reinkulturen von Tuberkel-Bazillen. Am vierten Tage nach dem Schüttelfrost Pseudokrise. Am siebenten Tage echte Krise unter Schweissausbruch mit Heruntergehen von Puls und Atmung. Seitdem fieberfrei.

Erste Plattenaufnahme u. s. w. am dritten Tage nach dem Schüttelfrost: In der Mitte des linken Lungenfeldes ist ein keilförmiger, mit der Basis der Thoraxwand aufsitzender Schatten sichtbar, welcher mit seiner Spitze nicht ganz den Hilus erreicht. Starke Hiluszeichnung. Linke respiratorische Zwerchfellbewegung geringer als rechts. Keine Zeichen einer Exsudatbildung, keine sonstigen pathologischen Schatten in den Lungenfeldern. — Ausbuchtung des mittleren linken Schattenbogens des Herzens.

Zweite Platte am Tage der Krise: Der Schatten ist viel lichter, schlechter gegen die Umgebung abgesetzt, hat sich aber verbreitert, so dass er als Schleier auch die Zwerchfellkuppe bedeckt. Die grösste Tiefe hat er immerhin in den supradiaphragmalen Partien. — Mittlerer linker Herzschattenbogen minder prononziert.

Dritte Platte eine Woche später. Bei der fieberfreien Patientin sind im spärlichen Auswurf nur mit Mühe einige Tuberkel-Bazillen nachzuweisen. — Der Schatten ist noch lichter geworden, deckt ausser dem oberen Lungenfeld die ganze linke Seite als leichter Schleier; die Hiluszeichnung ist beiderseits abnorm stark ausgebildet; daneben finden sich im rechten Lungenfeld spärlich, im linken etwas reichlicher nicht über erbsengrosse zarte runde pathologische Schatten, welche dem ganzen Bilde ein marmoriertes Aussehen verleihen.

Einen Monat später wird Patientin (hin und wieder ganz leichte abendliche Temperatursteigerungen) mit einer leichten Verkürzung des Schattens in der linken Fossa supraspinata und abgeschw. Atmen, mit 4 Pfund Körpergewichtszunahme geheilt, resp. gebessert entlassen. —

R., M., 31 J. Seit dem 12. Lebensjahre an heftigen Asthmaanfällen leidend. 1894 Lungenentzündung. In den asthmafreien Zeiten völlig wohl. Jetzt seit vier Jahren kein Anfall mehr. — Acht Tage vor der Aufnahme plötzlich Schüttelfrost, Stechen in der rechten Seite, später rostbrauner Auswurf. Bei der Aufnahme Zeichen pneumonischer Infiltration der R. M. L. (Dämpfung, Knisterrasseln, pleuritisches Reiben, rostbraunes Sputum). Temperatur 37,3.

Am neunten Tage nach dem Schüttelfrost, zweiten Tage nach der Aufnahme, erste Plattenaufnahme u. s. w.: In der Mitte des rechten Lungenfeldes ein ca. drei Finger breites queres Schattenband, welches nach oben hin wolkig begrenzt, nach unten hin gegen die Zwerchfellkuppe medialwärts einen fingerbreiten Schattenzapfen aussendet. Zwerchfell rechts weniger beweglich. Oberes Lungenfeld minder hell wie links. Mittlerer Bogen des linken Herzschattenrandes vorragend.

Fünf Tage darauf zweite Röntgenuntersuchung (Plattenaufnahme) des fieberfreien Patienten. Der Schatten vor allem in seinen seitlichen Partien lichter. Die Form ist eine schlankere, mehr gebogene (nach unten konvexe) geworden. Jener Schattenzapfen hat sich in mehrere Schattenstreifen aufgelöst, lässt sich bis zur Hilusgegend durch jenen anderen queren Schatten hindurch verfolgen. Hiluszeichnung besonders deutlich im übrigen, auch links. Der linke Herzschattenrand jetzt annähernd normal konfiguriert. — Im rechten oberen Lungenfeld einzelne kleine pathologische Schatten.

Fünf Tage später: In der Form ist jener pathologische Hauptschatten derselbe geblieben, aber viel wenig hervortretend und in seiner Innenzeichnung wolkiger. Mehr kommen jetzt kleine Einzelschatten und starke Prononzierung der Hiluszeichnung in den oberen Lungenfeldern hervor.

Fünf Tage später auf Tuberkulin-Injektion typische Reaktion, Fieber u. s. w. Am nächsten Tage wieder fieberfrei.

Vier Wochen nach der dritten Platte wird die vierte angefertigt: Über dem ganzen rechten Lungenfeld liegt ein leichter Schleier. Von irgend einer Formierung im Sinne des früheren Schattens (R. M. L.) ist nicht mehr die Rede. Hingegen tritt Hiluszeichnung und eine grobe Marmorierung in den oberen Lungenfeldern besonders brüsk hervor.

Der Kranke wird mit den physikalischen Erscheinungen eines beiderseitigen Spitzenkatarrhs (immer fieberfrei) gebessert entlassen.

Mag man über die Aetiologie der pneumonischen Erkrankung in den beiden letzten Fällen denken, wie man will; mag man sie als echte croupöse Pneumonien auffassen oder als sog. tuberkulöse Pneumonien, jedenfalls zeigt sich beide Male in klarster Weise, wie der anfänglich durchaus solitär sich präsentierende pneumonische Schatten an Intensität, Form und Innenzeichnung sich verändert und verschwindet, um dann jene feineren Details der im Anschluss an die Pneumonie Ausbreitung gewinnenden Tuberkulose hervortreten zu lassen. Immerhin werden die einschlägigen Verhältnisse hiermit physikalisch verständlicher, als es mittels subtilster Perkussion und Auskultation möglich ist.

Durch die vorliegenden Mitteilungen, welche zum mindesten beweisen, wie vorsichtig man in der Annahme einer physikalischen restitutio ad integrum nach abgelaufener Pneumonie sein muss, hoffe ich zur weiteren Beobachtung einschlägiger Verhältnisse die Anregung gegeben zu haben.

Die Bedeutung der Röntgenstrahlen für die Orthopädie.

Von

Dr. **Immelmann**, Berlin.

Da die Orthopädie diejenige Wissenschaft ist, welche es sich zur Aufgabe macht, die dauernde Abweichung eines Skeletteils von der normalen physiologischen Form und Stellung zu erkennen, zu beurteilen und zu behandeln, so erscheint die Behauptung berechtigt zu sein, dass die Röntgenstrahlen für diesen Zweig der Medizin ganz besonderen Wert haben. Wollten wir den letzteren in seinem ganzen Umfange einer Besprechung unterziehen, so müssten wir fast alle orthopädischen Erkrankungen zur Betrachtung heranziehen, eine Aufgabe, die zu erfüllen nicht der Zweck dieser Zeilen sein kann. Sie sollen vielmehr im Rahmen der vorliegenden Festschrift nur ein Beweis mehr dafür sein, wie auch dieses Spezialfach seinen unendlichen Vorteil aus der Entdeckung der Röntgenstrahlen gezogen hat.

Zuerst wollen wir die angeborenen und erworbenen Deformitäten betrachten, zu deren Beurteilung, sowohl in Bezug auf ihre Entstehung, wie auf ihre Behandlung, die Röntgenbilder von grossem Werte sind. Durch sie können wir die primären angeborenen Deformitäten leicht von den sekundären unterscheiden.

So sehen wir z. B. bei dem angeborenen Klumpfuss, dass es sich um einen Mangel des Os naviculare oder der Tibia, bei der Klumphand um einen solchen des Radius handelt, dass bei einer angeborenen Deformität der Wirbelsäule von einem Wirbelkörper die eine Hälfte ganz fehlt, oder dass eine überzählige, keilförmige Wirbelkörperhälfte an irgend einer Stelle eingeschaltet ist, ein Umstand, der häufig eine Scoliose zu Folge hat. Andererseits giebt uns das Bild Aufschluss darüber, ob die Deformität als intrauterine Belastungsdeformität aufzufassen ist (angeborene Verrenkungen, Klumpfüsse u. a. m.). Schliesslich können wir konstatieren, ob der Fötus erkrankt war und so seine normale Widerstandsfähigkeit verloren hat.

Die Erkrankung, die häufig zu Deformitäten führt, ist die fötale Rachitis, auf die wir später noch spezieller zu sprechen kommen. Besser noch wie bei den angeborenen Deformitäten können wir im Röntgenbilde die postfötal erworbenen Deformitäten studieren. Bei den traumatischen Deformitäten sehen wir als Grund eine Fraktur oder Luxation, z. B. dass eine Fraktur des Epicondylus externus oder internus humeri einen cubitus valgus oder varus, eine solche des Condylus externus oder internus femuris, oder des Tibiakopfes ein Genu valgum oder varum, und eine solche des Maleolus externus oder internus einen Klump- oder Plattfuss erzeugt hat, wenn nicht eine Luxation des Sprunggelenkes oder einzelner Gelenke und Knochen des Fussskelettes die Veranlassung hierzu ist.

Als Ätiologie eines Schiefhalses finden wir eine Luxation der Halswirbelsäule. — Weiterhin können wir die Veränderungen studieren, welche an solchen Knochen, die an der Bildung von Gelenken teilnehmen, unter dem Einfluss der Körperlast oder anderer äusserer Druck- oder Zugwirkung entstanden sind; die sogenannten extrauterinen Belastungsdeformitäten. Dank der Vervollkommnung unserer Röntgenapparate erhalten wir herrliche Strukturbilder und können, ebenso wie bei normalen Knochen, die den Gesetzen der Statik mathematisch entsprechende innere Architektur beobachten, so bei pathologischen konstatieren, dass sich auch

hier diese Architektur den Gesetzen der Statik entsprechend regelt (Genu valgum, Ankylosen). Wir sehen, dass ein vermehrter Druck ein Kompakterwerden des Knochengewebes bedingt, dass eine Druckentlastung stets einen Schwund von Knochensubstanz zur Folge hat (lacunäre Atrophie).

Auch die sogenannten vestimentären Belastungsdeformitäten, das heisst die Verunstaltungen des Skelettsystems durch die in unzweckmässiger Weise angelegten Bekleidungsgegenstände des Körpers hervorgerufenen Deformitäten (zu fest geschnürte Korsetts, schlechte Schuh und Stiefel — Chinesinnenfüsse —), können wir tadellos im Röntgenbilde beobachten.

Von den sogenannten statischen Belastungsdeformitäten eignen sich besonders diejenigen Fälle zur Röntgenuntersuchung, bei denen durch einseitiges, stärkeres Wachstum (Radius oder Tibia) eine Deformität (Klumpfuss oder Klumphand) entsteht. Handelt es sich hierbei um Belastungsdeformitäten gesunder Knochen, so können wir andrerseits auch bei solchen durch erkrankte Knochen hervorgerufenen Deformitäten den Sitz der Ursache (Tuberkulose, akute Osteomyelitis, Osteohalisteresis, Osteomalacie) leicht finden.

Ich komme noch einmal auf die Rachitis zu sprechen, diejenige Erkrankung, welche durch mangelnde Kalksalzablagerung in den wachsenden Knochen diese zur Erfüllung ihrer Funktion unfähig macht; sie dokumentiert sich im Röntgenbilde als eine Mangelhaftigkeit der Knochenausbildung. Besonders charakteristisch sind die Veränderungen an den Epiphysen. Die sonst scharf begrenzte, schmale Epiphysenlinie erscheint im Röntgenbilde verbreitert und unregelmässig, hervorgerufen dadurch, dass reichlich vorhandene Knorpelzellen an vielen Stellen tief in die Ossifikationslinie hineingreifen. Der gleiche Prozess an der periostalen Ossifikationsgrenze führt zu einer Verdickung der Epiphysen. Auch die Verschiebungen, Abdrehungen und Abbiegungen an den Epiphysen, so wie etwaig vorhandene Infraktionen und Frakturen der Diaphysen präsentieren sich aufs deutlichste auf der Platte.

Im Anschluss hieran wollen wir die Ankylosen erwähnen, das heisst diejenigen Zustände, in denen zwei oder mehrere, knöcherne Gelenkenden durch zwischen oder übergelagertes Gewebe unverschiebbar miteinander vereinigt sind (Hoffa). Ist dieses Gewebe, wie im Anfang immer, Bindegewebe, so erscheint die Gelenkspalte im Röntgenbilde normal, wird es durch Knochen ersetzt, so verschwindet diese Spalte. Bei den durch überlagertes Gewebe entstandenen, sogenannten Knochenbrückenankylosen sehen wir den eigentlichen freien Gelenkraum überbrückt, von ausserhalb der Gelenkhöhle liegenden, und von einem Gelenkende zum andern führenden Knochenmassen (Synchondrosen, Syndesmosen, Kiefergelenke). Es bedarf kaum der Erwähnung, dass wir unser therapeutisches Handeln, welches wir zur Beseitigung der angeführten Deformitäten einschlagen, durch die Röntgenstrahlen kontrollieren können, in erster Linie die Operation am Skelettsystem.

Aus der grossen Reihe der hierher gehörigen Erkrankungen will ich einige markante Krankheitsformen herausgreifen, um an der Hand dieser die Wichtigkeit hervorzuheben, welche die Röntgenstrahlen für die Orthopädie haben.

Wir wollen zunächst die angeborenen Hüftgelenksluxationen besprechen. Von den zahlreich aufgestellten Theorien über ihre Entstehung gilt die von von Ammon vertretene jetzt für die wahrscheinlichste, zumal sie durch das Röntgenbild gestützt wird. Dieses zeigt uns, dass sich die Pfanne nicht zu einer Grube vertieft hat, sondern tellerartig geblieben ist, während der Schenkelhalskopf fast die dem Alter des Kindes entsprechende Grösse erkennen lässt. Weiter spricht für von Ammons Annahme, die häufige Erblichkeit der angeborenen Hüftverrenkungen und die von Hoffa gefundene Thatsache, dass in einer grossen Anzahl von einseitigen Luxationen, auch Veränderungen im Hüftgelenk der gesunden Seite auf dem Röntgenbilde sichtbar sind. Was nun die Diagnose der vorliegenden Erkrankung betrifft, so haben wir auch hierin seit Röntgen ganz bedeutende Fortschritte gemacht. Abgesehen davon, dass ein Übersehen jetzt vollständig ausgeschlossen ist, werden Verwechselungen mit Coxa vara und mit den Folgen einer früheren tuberkulösen Coxitis sicher vermieden. Ganz besonders ist das stereoskopische Röntgenbild imstande uns Aufschluss sowohl über die allgemeinen Tiefen-

verhältnisse der Pfanne, wie über die Stellung des Kopfes zu dieser und dem Hüftbein zu geben. Man sieht auf ihm genau, ob der Schenkelkopf direkt nach oben luxiert, ob er bereits nach oben und aussen von der Pfanne getreten ist, ob er gar noch weiter hinauf gerückt und nach aussen von der Spina ilei ant. sup. steht. Auch die vierte Stellung, nämlich die des Kopfes auf dem Darmbein (die Luxatio iliaca) entgeht unsern Blicken nicht. Dem therapeutischen Handeln sind jetzt bestimmte Wege vorgezeichnet. Finden wir auf dem Röntgenbilde, dass jede Andeutung von Pfannenbildung fehlt, so werden wir von vornherein von einer unblutigen Operation absehen. Wir schreiten vielmehr in diesem Falle zu der Hoffaschen blutigen Reposition des Schenkelkopfes in eine künstlich genügend vertiefte Pfanne. Was die Prognose dieser Operation betrifft, so hängt sie von der Bildung des oberen Femurendes ab. Wenn auch eine Herstellung absolut normaler Verhältnisse niemals zu erwarten ist, so wollen wir eine geringe Verkürzung des Beines und Beschränkung in der Beweglichkeit des neu gebildeten Gelenkes mit in den Kauf nehmen, gegenüber den Vorteilen für den Patienten. Finden wir die Pfanne angedeutet, so werden wir die unblutige Reposition versuchen. Haben wir uns nun zu einer blutigen oder unblutigen Operation entschlossen, so können wir durch das Röntgenbild die therapeutischen Massnahmen kontrollieren und uns davon überzeugen, ob die Einrenkung gelungen, oder ob wir uns mit einer blossen Reposition oder Transposition begnügen müssen. Ich selbst habe in meiner Röntgenpraxis sehr oft Gelegenheit, bei von den verschiedensten Operateuren ausgeführten Operationen tadellose Resultate zu sehen.

Wir erwähnten oben, dass wir vor Verwechselung mit Coxa vara bewahrt bleiben, eine Krankheit, bei der das Röntgenverfahren ungemein viel zur Klärung beigetragen hat, mag es sich um die Coxa vara rhachitica, traumatica, adolescentium, oder um die bei malum senile coxae entstehende Form handeln. Verstehen wir doch unter Coxa vara eine pathologische Formveränderung des oberen Femurendes, welche dadurch charakterisiert ist, dass der Schenkelhalswinkel eine Verkleinerung erfährt. Die Diagnose stützt sich, einmal auf die typischen Klagen des Patienten (Schmerzen im Hüftgelenk, Hinken, und bei doppelseitiger Erkrankung der watschelnde Gang), sowie auf objektiven Befund: Atrophie der Muskulatur der Gesässgegend und des Oberschenkels, Beeinträchtigung der Abduktionsfähigkeit des Beines, und ganz besonders auf das Röntgenbild. Selbstverständlich hat man beim Anfertigen solcher Röntgenphotographien strikte die Forderung zu befolgen, dass die Lagerung der Extremitäten eine solche ist, dass sie den Verlauf des Schenkelhalses genau erkennen lässt. Die Anomalie wird der thatsächlichen Form entsprechend wiedergegeben, wenn wir die Aufnahme bei einwärts rotierten Oberschenkeln vornehmen. Meiner Meinung nach wird bei der Coxa vara bei kleinen Kindern fälschlich eine Fraktura colli femoris als Ursache angenommen, ich glaube, dass diese Annahme dadurch hervorgerufen wird, dass die etwas lateral verlagerte Epiphysenlinie als Frakturlinie gedeutet wird.

Wenden wir uns nun der anderen Erkrankung, welche mit der Luxatio coxae congenita in differenzialdiagnostischer Beziehung in Frage kommt — der Coxitis tuberculosa — zu, so müssen wir konstatieren, dass diese schon in ihren allerersten Anfängen im Röntgenbilde zu erkennen ist. Während das Hüftgelenk der gesunden Seite scharfe Konturen erkennen lässt, erscheint das der kranken Seite unscharf. Je weiter die Erkrankung vorgeschritten ist, desto deutlicher sind die durch sie hervorgerufenen Knochenveränderungen zur Anschauung zu bringen. So sehen wir deutlich, ob es bereits im Gelenk zu Zerstörungen, zur Lösung der proximalen Epiphyse eventuell zur spontanen Luxation nach oben gekommen, und ob die Form des Kopfes verändert ist. In hervorragendem Masse können wir das Röntgenbild als Unterlage für unsere einzuschlagende Therapie benutzen. So besonders die Frage entscheiden, ob ausser der Ruhigstellung des Gelenkes noch Einspritzungen mit Jodoformöl vorgenommen werden müssen. Auch die Entscheidung, wie lange eventuell der Stützapparat getragen werden muss, können wir von dem Röntgenbefund abhängig machen.

Ähnlich wie bei der Coxitis tuberculosa verhält es sich mit der Spondylitis tuberculosa.

Hier ist besonders die mit Necrose einhergehende Form für die Untersuchung mit Röntgenstrahlen geeignet. Auf einem mittels Albers-Schönbergscher Kompressionsblende hergestellten Bilde ist meistens, bei seitlicher Durchleuchtung, die an der vorderen Fläche des erkrankten Wirbelkörpers vorhandene Einknickung sowie der Gibbus deutlich zu sehen; bei ventro dorsal Durchleuchtung die Frage zu entscheiden, ob der Seitenteil des Wirbel befallen und wie die Skoliose beschaffen ist. Aus der Zahl der betreffenden Dornfortsätze ist leicht auf die, der zu Grunde gegangenen Wirbel zu schliessen; je mehr die Teile vorn zusammengerückt sind, desto mehr weichen die Dornfortsätze auseinander. Ein gut gelungenes Röntgenbild beeinflusst unser therapeutisches Handeln in hohem Grade. Solange die Konsolidierung der Wirbelsäule noch nicht eingetreten ist, werden wir den Patienten die Horizontallage einnehmen lassen, ist sie eingetreten, die Behandlung mit einem portativen Apparat fortsetzen. Das Röntgenbild hat uns aber auch die Schädlichkeit des Calotschen gewaltsamen Redressements bewiesen. Man muss einmal die kolossalen Knochenlücken gesehen haben, die durch dies genannte Verfahren entstehen, um sich die Unmöglichkeit klar zu machen, dass diese durch neue Knochenmassen ausgefüllt werden könnten.

Auch bei dem Malum vertebrale suboccipitale, der Krankheit, bei welcher die beiden oberen Halswirbelgelenke von der Tuberkulose befallen werden, wenden wir die Röntgenstrahlen in differentialdiagnostischer Beziehung an, um andere Erkrankungen, wie z. B. ein periostales Sarkom in der hinteren Gegend der Schädelbasis, oder traumatische Frakturen und Luxationen ausschliessen zu können. Eine ganz besonders praktische Bedeutung haben die Röntgenstrahlen für die Spondylitis traumatica gewonnen, namentlich in der Unfallheilkunde. Da diese Erkrankung durch ein mehr oder weniger heftiges, bisweilen nur sehr wenig ausgesprochenes Trauma, welches die Wirbelsäule direkt oder indirekt trifft, hervorgerufen ist, und die Symptome derartig verschieden sein können, so ist es nicht zu verwundern, dass die Verletzung so selten erkannt wird. So kommt es, dass derartige Unfallverletzte häufig für Simulanten gehalten werden, bis die Röntgenaufnahme eine Fraktur der Wirbelsäule nachweist. Auch in solchen Fällen, in denen es sich nur um eine Fraktur eines Prozessus transversus handelt, können wir jetzt leicht die Diagnose stellen.

Was die Skoliose betrifft, so ist es klar, dass auch bei dieser häufigsten, orthopädischen Erkrankung, wie schon zum Teil erwähnt, die Röntgenstrahlen eine wichtige Rolle spielen. Hoffa war der Erste, welcher das Röntgenbild zum Messen der Skoliose benutzte; Joachimsthal photographiert ein quadratisches Fadennetz mit, und kann durch den Abstand des Prozessus spinosi von den vertikalen Fäden die seitlichen Abweichungen der Wirbelsäule erkennen. Peter Bade benutzt den Orthodiagraphen, um den genauen Umriss des Skoliotikers, das Taillendreieck, den Hochstand der Schulter, die Deviation nach der Seite und die wahre Seitenabweichung der Wirbelsäule nach einer Ebene, bei seitlicher Durchleuchtung die wahren Niveaudifferenzen und die anteroposterioren Krümmungen aufzuzeichnen. Durch dieses Verfahren sind wir in den Stand gesetzt unsere therapeutischen Massnahmen zu kontrollieren. Ganz besonders die Frage zu entscheiden, in welchen Fällen wir von den Redressions-Übungen Besserung erwarten können. Bade hat Skoliotiker durchleuchtet, während sie Redressions-Übungen machten, und dabei gefunden, dass in sehr vielen Fällen von einem Selbstredressement der Skoliose nicht im entferntesten die Rede sein kann. Wenn die Skoliose einigermassen hochgradig war, so sah er, dass sich oberhalb und unterhalb der skoliotischen Wirbelsäulenverbiegung die noch beweglichen Teile der Wirbelsäule verschieben, dass dagegen die eigentliche Verkrümmung sich gar nicht verändert. Nur in ganz leichten Fällen von Skoliose, bei denen eben erst in Vorbeugestellung eine leichte Niveaudifferenz am Rücken und ein geringes Abweichen der Prozessus spinosi-Reihe von der Mittellinie bemerkbar war, konnte er mit Sicherheit auf dem Durchleuchtungsschirm die korrigierende Wirkung der Redressions-Übungen erkennen. Bade hat auch den Wert der portativen Apparate kontrolliert, derart, dass er Skoliotiker im Hessingschen und anderen Korsetten durchleuchtet hat und nachweisen können, dass die Korrektur der Wirbel-

säule nur eine ganz minimale ist. Bessere Resultate konnte er bei radikalem Verfahren des modellierenden, forcierenden Redressements der Skoliose nachweisen. Er konnte auf dem Röntgenbilde aus dem grösseren Klaffen der Wirbelkörper schliessen, dass die Intervertebralscheiben und die Bänder durch die Extension eine grosse Dehnung erfahren, und dass an der konkaven Seite, wo die Intervertebralscheiben durch den Druck komprimiert und atrophisch geworden sind, sich infolge der funktionellen, durch den übermässigen Zug bedingten Reizes, eine Hyperplasie der Intervertebralscheiben herausbildete. So hat er die allmähliche Rückbildung der abnormen, abgeschrägten Wirbelkörper zu annähernd normal gestellten, sowie den Rückgang der Torsion der einzelnen Wirbelkörper beobachtet und festgestellt. Durch Thoraxaufnahmen vor und nach dem Redressement hat er nachgewiesen, dass die Thoraxorgane (Lunge, Herz, Aorta und Zwerchfell) unter viel günstigere Bedingungen gesetzt werden.

Was nun zum Schluss die Deformitäten der unteren Extremitäten (das X- und O-Bein) betrifft, so hat das Röntgenbild sowohl in bezug auf die pathologische Anatomie, wie für die Therapie grosse Bedeutung. Dasselbe beweist, dass v. Mikulicz mit seiner schon 1879 aufgestellten Theorie recht hat. Diese lautet: „Das Genu valgum ist eine Verkrümmung, welche in den benachbarten Enden der Diaphyse des Femur und der Tibia ihren Sitz hat und teils in einem ungleichen Wachstum an der Epiphysengrenze, teils in einer abnormen Krümmung des ganzen Diaphysenendes ihren Grund hat. Die Epiphyse ist nicht wesentlich beteiligt.“ Es würde zu weit führen, auf die Theorien anderer Forscher hier näher einzugehen. Was die Behandlung betrifft, so wird auch hier das Röntgenbild für eine event. notwendige Operation von grossem Werte sein. Die Entscheidung, ob wir zur supracondylären, linearen Osteotomie nach Marceven, oder zur Schedeschen Osteotomie an der Tibia und Fibula schreiten, wird uns jetzt leichter gemacht. — Eine getrennte Besprechung des Genu varum, sowie der Deformitäten des Unterschenkels erübrigt sich. Auch dass die Behandlung der Deformitäten des Fusses aus der Röntgenschen Entdeckung ihre grossen Vorteile gezogen hat, brauche ich nach dem bisher Gesagten nicht erst noch zu betonen.

Meine kurze Betrachtung will ich nicht schliessen, ohne auch vom Standpunkt des Orthopäden der Freude darüber Ausdruck zu geben, dass wir in dem Besitz dieses wertvollen Mittels sind.

Zu den röntgologischen Untersuchungsmethoden in der inneren Medizin.

Von

Dr. **Max Levy-Dorn**, Berlin.

Es ist schwer zu sagen, ob für die Diagnostik der inneren Krankheiten mittelst Röntgenstrahlen der photographischen Platte oder dem Fluorescenzschirm ein grösserer Wert zugemessen werden muss. Ohne Zweifel giebt die Platte in nicht wenigen Fällen, ganz besonders vom Abdomen und Kopf allein brauchbare Bilder; aber abgesehen von ihrer Kostspieligkeit, lässt sie uns immer lange warten, ehe sie ihre Geheimnisse ausplaudert. Ob wir einen Patienten richtig oder falsch gelagert, erfahren wir bei dem photographischen Verfahren erst verdriesslich spät. Auf einen etwa wünschenswerten Gebrauch vieler Projektionen müssen wir oft aus ökonomischen Gründen verzichten; ausserdem hat die Expositionszeit noch nicht die Kürze erreicht, um alle bewegten Organe in ihren einzelnen Bewegungsphasen fixieren zu können. Für das Abdomen verursacht schon die Atemstillstandsaufnahme ohne Verstärkungsschirm nicht selten unüberwindliche Schwierigkeiten; bei den Brustaufnahmen vermögen wir nicht das Herz in einem bestimmten Stadium der Diastole oder Systole genau aufzunehmen. Der Schirm dagegen giebt seine Nachrichten so billig und schnell, dass wir ohne Bedenken alle erforderlichen Projektionen

mit ihm auffangen und die Bewegungen der Organe leicht studieren können. Er zeichnet jedoch nicht alles so deutlich wie die Platte und stellt grössere Ansprüche an den Geist wie Körper des Untersuchers. Dieser muss schnell das flüchtig Geschehene erfassen, kommt dabei in die Bahn der Röntgenstrahlen und giebt sich so leicht ihren schädlichen Einflüssen preis. Nicht, wie man gewöhnlich sagt, das Plattenverfahren, sondern das Schirmverfahren stellt erhebliche höhere Anforderungen an den Untersucher, die richtige Ausübung dabei natürlich vorausgesetzt.

Auch trifft heute der Satz nicht mehr zu, dass die Arbeit mit dem Schirm eine einfachere Technik beansprucht als diejenige mit der Platte. Es sei nur an die besonderen Blenden- und Schutz-Apparate, den Untersuchungstisch, den Orthodiagraphen erinnert, die zu einer modernen Einrichtung für Durchleuchtungszwecke gehören. Die Technik ist seit Entdeckung der Röntgenstrahlen verwickelter geworden, führt aber zu besseren und sichereren Ergebnissen als früher; ein Beweis, dass die Entwickelung der Technik im grossen und ganzen wenigstens den rechten Weg wandelt.

Der Umstand, dass das Auge sich der Dunkelheit gut angepasst haben muss, erschwert allerdings am meisten am Tage genauere Untersuchungen mit Hilfe des Fluorescenzlichtes. Falls es angeht, verlege man diese daher auf die Abendstunden. Der Gebrauch des Kryptoskops sollte auf das geringste Mass beschränkt werden, da ohne Adaptation der Augen an die Dunkelheit nur grobe Aufgaben mit Hilfe des Schirms gelöst werden können.

Während wir auf der photographischen Platte nur Bilder erhalten können, die von den sich im Fokus der Röntgenröhre schneidenden Strahlen entworfen werden (centrale Projektionen), so gelingt es mit Hilfe des Schirms auch parallele und zum Schirm senkrechte Projektionen anzufertigen (Parallelo- und Orthoskopie).

Auf die Lage des Schirmes während der Untersuchung wird im allgemeinen noch zu wenig geachtet. Man neigt dazu, denselben so zu halten, dass man das Röntgenbild am besten sieht. Die Dunkelheit verbirgt die eigentümlichen Stellungen, welche man, in dem an sich gerechtfertigten Streben nach Deutlichkeit, dem Schirm giebt.

Das Arbeiten im Hellen bei der Radiographie, der Zwang, den Platten eine ebene Unterlage zu geben, hat aber Stellungsnormen geschaffen, die man auch bei der Radioskopie berücksichtigen muss, falls man centrale Projektionen anwenden will.

Als Leitstern für alle Aufnahmen sollte uns immer vorschweben, nicht allein einen irgend beliebigen Ausdruck eines Objektes zu erhalten, sondern auch zugleich brauchbare Anhaltspunkte für seine Gestalt und Lage zu gewinnen; dies ist aber nur möglich, wenn die gegenseitige Lage am Schirm, Körper und Rohr zueinander genau wie beim Plattenverfahren bestimmt sind. Aus der unendlichen Zahl von möglichen Stellungen hat die radiographische Praxis einige übersichtliche herausgegriffen.

Ein wesentlicher Vorzug des Schirmes vor dem Plattenverfahren besteht darin, dass wir uns nicht ängstlich an wenige Projektionen zu binden brauchen, die uns mancherlei, was die Röntgenstrahlen zeigen können, noch verheimlichen. So kann z. B. ein Lungenherd, der sich hinter dem Herzen nicht weit von seinem Rande befindet, in den gewöhnlich benutzten sagittalen Strahlen-Richtungen dem Auge entgehen, bei geeigneter schräger Durchstrahlung aber getrennt vom Herzschatten auf den Schirm projiziert werden.

Da die Schatten um so undeutlicher werden, je weiter ihre Objekte von der Bildfläche entfernt liegen, so entsteht ein weiterer Grund, die Aufnahmebedingungen nach Möglichkeit zu variieren. Insbesondere für die Schirmuntersuchungen fällt dieser Umstand ins Gewicht, da ja das Fluorescenzbild weniger Details bringt als die Platte.

Der Wunsch nach Vollständigkeit wird nicht allein durch die Notwendigkeit, die Untersuchungsdauer in gewissen Grenzen zu halten, sondern auch durch die Unmöglichkeit, sich in allen Projektionsrichtungen gut zurechtfinden zu können, einigermassen gedämpft. Gleichwohl halte ich es für verfehlt, sich auf wenige typische Röntgenbilder bei den Untersuchungen beschränken zu wollen. Vielmehr wird derjenige Vollkommeneres leisten, der möglichst viele

derselben kennt und zu deuten weiss. Es ist aber natürlich besser, wenige gut studiert, als eine grosse Zahl oberflächlich begriffen zu haben.

Je mehr Projektionen bei der Diagnostik einer Körpergegend in Anwendung gezogen werden, desto dringender muss eine methodische Reihenfolge derselben gefordert werden, damit man sich leicht zurechtfinde und nichts Wesentliches auslasse. Als Beispiel diene der Gang der Untersuchung bei dem wichtigsten Teil der Diagnostik mit dem Schirm; nämlich derjenigen der Brust, welchen Untersuchungsgang ich kurz so darstellen will, wie ich ihn empfehlen möchte.

Bei stehenden Patienten stelle man das Rohr

I. in Höhe der Thoraxmitte.
   a) hinter dem Rücken,
      1. gegenüber der Wirbelsäule,
      2. „ „ linken Seite,
      3. „ „ rechten Seite.
   b) hinter die Vorderseite,
      1. gegenüber der Mitte des Thorax,
      2. „ „ linken Seite,
      3. „ „ rechten Seite.

II. Man führe die beiden transversalen Durchleuchtungen aus.

III. Das Rohr wird in der Höhe der oberen Brustapertur
   a) hinter dem Rücken,
   b) „ die Vorderseite gestellt.

IV. Das Rohr steht der unteren Brustapertur gegenüber
   a) nach hinten,
   b) nach vorn.

Bei den schrägen Durchstrahlungen bringe man den Schirm nicht allein an die Seite senkrecht zum schrägen Brustdurchmesser, sondern auch auf die Brust, resp. Rückenfläche, weil, wie die beistehende Skizze zeigt, gewisse Punkte dabei günstiger projiziert werden.

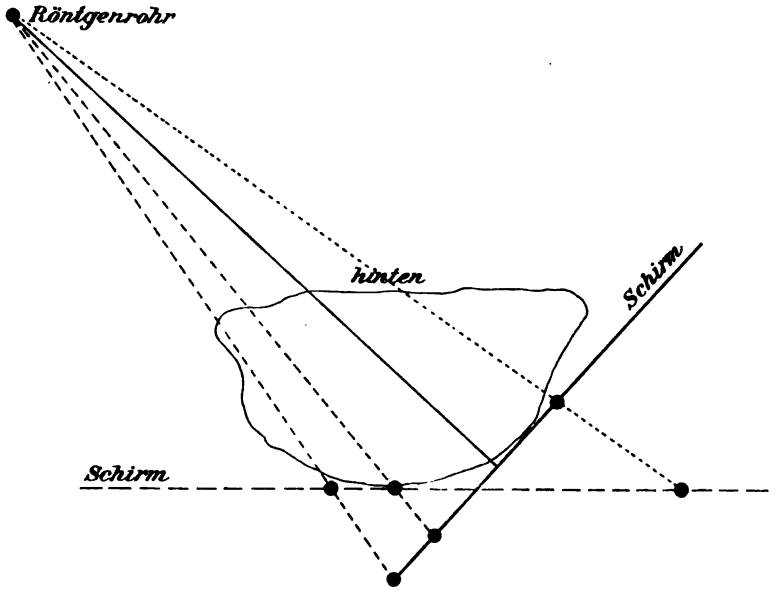

Ob man bei den schrägen Durchstrahlungen den Kranken sich drehen, zur Seite treten lässt, oder das Rohr verschiebt, bedingt keinen wesentlichen Unterschied. Man versäume in keiner Stellung, den Patienten tief atmen zu lassen, weil mit der grösseren Ausbreitung der Lungen der Kontrast zwischen den lufthaltigen und verdichteten Stellen sehr verstärkt wird. Falls die Schulterblätter stören, lasse man die Arme heben, nach oben und vorn führen.

Bei sitzenden und liegenden Patienten erledigt man zweckmässig alle Projektionen hintereinander, bei welchen der Patient seine Stellung nicht zu wechseln braucht.

Zur Übersicht arbeite man mit grosser Blendöffnung (Durchmesser 15—20 cm). In den Fällen, in welchen sich der Wunsch nach deutlicheren Schattenbildern aufdrängt, stelle man eine enge Blende ein. Ich gebrauche dazu solche mit quadratischem Ausschnitt und einer Seitenlänge von 5 cm, weil sich beim Ableuchten einer Körpergegend die quadratischen Bilder besser aneinanderreihen als die runden. Eine Blende mit zwei dreieckigen Öffnungen leistet für die Durchstrahlung und den Vergleich beider Lungenspitzen gute Dienste.

Die Rücksicht auf den Patienten kann den Untersucher zwingen, auf einen Teil der Massnahmen zu verzichten. Er ist dann gezwungen, je nach dem vermuteten Sitz des Leidens die geeigneteste Projektion auszuwählen. Hier sei nur bemerkt, dass man bei den schrägen Bestrahlungen besonders auf den Mediastinalraum, sowie die Herzränder achten soll, und dass bei hochstehendem Röntgenrohr die sonst durch die Zwerchfellkuppe verdeckten Teile erscheinen können; bei tieferstehendem Rohr, z. B. Lungenherde, die in Höhe des oberen Herzrandes liegen, zum Ausdruck kommen können. Die Lungenspitzen erscheinen bei Durchstrahlung von vorn nach hinten am besten, wenn das Rohr in der Höhe der Thoraxmitte steht, bei umgekehrte Strahlenrichtung, wenn das Rohr die Clavicula überragt.

Der bisher von mir geschilderte Untersuchungsgang rechtfertigt sich von dem Gesichtspunkt aus, dass bei ihm kaum etwas übersehen wird, was auf dem Fluorescenzschirm erscheinen kann.

Haben wir aber etwas gefunden, so kann die weitere Aufgabe entstehen, die Grösse, Gestalt und topographische Lage des Gefundenen möglichst genau festzustellen. Schon aus den Verschiebungen, welche die Schatten durch das Ändern der Lage des Rohrs zum Körper auf den Schirm erleiden, lassen sich wichtige Schlüsse auf die Tiefenverhältnisse ziehen. Je weiter nämlich die Objekte vom Schirm abliegen, also was auf dasselbe herauskommt, je mehr sie dem Rohr benachbart sind, um so stärker verschieben sich ihre Röntgenschatten bei Bewegung des Rohres oder des Körpers. Einige Übung lehrt bald annähernd die Tiefen ohne jede Berechnung abzuschätzen, wenn man sich gewöhnt, den Patienten stets in ungefähr gleiche Entfernung vom Schirm zu stellen und die Röntgenröhre stets um ungefähr gleiche Strecken zu verschieben.

Eine ganz genaue Lokalisation stösst bei den physiologischen wie pathologischen Gebilden auf um so grössere Schwierigkeiten, als sie sich meist nicht nur durch die Atmung, eventuell auch Herzkontraktion bewegen, sondern auch zu umfangreich und unregelmässig gebaut sind, denn die Ortsbestimmungen rechnen entweder mit punktförmigen Objekten, oder wenigstens mit Punkten, die sich bei verschiedenen Projektionen immer wieder leicht auffinden lassen. Immerhin aber kann man auch im Thorax mit Hilfe der exakten Lokalisationsmethoden oft annähernd richtige Werte erzielen, falls die Eigentümlichkeiten dieser Körpergegend genügend gewürdigt werden.

Die beliebteste Zeichenfläche, auf welcher wir die Befunde im Thorax markieren, bildet von je her die Brusthaut. Es sei nur an die Perkussionsfiguren erinnert. Wenn wir nun, was sich oft empfehlen dürfte, auch die Röntgenschatten auf die Brusthaut übertragen, so dürfen wir nie vergessen, dass wir eine bewegte Fläche vor uns haben, die je nach den Umständen scheinbar grössere, oder kleinere Schattenverschiebung vortäuschen kann. So kommt die Projektion der Zwerchfellkuppe auf die Brusthaut, da diese sich hebt, wenn jene sich senkt, und sich senkt, wenn jene sich hebt, bei der Inspiration zu tief und bei der Exspiration zu hoch auf der Brust zu liegen, so dass ungeheuerliche Zwerchfellexkursionen vorgetäuscht werden können. Auch bei der Projektion des übrigen Thoraxinnern, wie des Herzens, eines Aneurysmas, von Lungenherden entstehen natürlich durch die Atmung ebenfalls Fehler. Dies gilt sowohl für Frauen, wie für Männer, da die Abdominalatmung der letzteren keine vollkommene ist. Wir müssen daher, um jene Fehler auf das geringste Mass zu bringen, die Regel aufstellen, dass sämtliche Projektionen auf die Brusthaut bei ruhiger Atmung ausgeführt werden sollen. Ein bestimmtes Stadium der Atmung lässt sich nicht in der Weise definieren, dass man es

immer — etwa für Vergleichszwecke — wiederherstellen könnte, sonst müsste man den Vorschlag machen, stets während eines Atemstillstandes in bestimmter Phase die Untersuchung auszuführen. Dies gilt natürlich nur für topographische und lokalisatorische Bestimmungen, nicht, falls es lediglich darauf ankommt, das Dasein von Objekten im Thorax festzustellen. Diese treten, wie oben schon erwähnt, oft bei starker Inspiration deutlicher, oder überhaupt erst vor Augen. Natürlich muss auch zum Studium des Verhaltens des Thoraxinnern in verschiedenen Atmungsphasen von jener Regel Abstand genommen werden.

Unter den für die Lokalisation angegebenen Methoden, muss man zwischen denjenigen, welche sich nur für den Schirm eignen und denen, die für das Plattenverfahren vorzuziehen sind, unterscheiden.

Ausserdem zerfallen die Methoden vom Standpunkt des Praktikers in solche, welche keinen oder wenigstens keinen grösseren Apparat nötig haben und solche, die sich ohne einen solchen nicht ausführen lassen. Unter den Schirmmethoden erscheint mir immer noch die von mir angegebene sog. Markierungsmethode am meisten empfehlenswert. In der grossen Arbeit von Schjerning, Thöle und Voss: „Die Schussverletzungen“ [1]), wird ihr allerdings der Vorwurf gemacht, dass sie nicht ganz genaue Ergebnisse liefert, aber mit Unrecht. Die Grundlage meines Verfahrens, wie seiner Modifikationen (Angerer-Rosenthal, Sehrwald u. s. w.) beruht darauf, dass durch je zwei Punkte auf der Haut zwei sich spitzwinklig schneidende Linien bestimmt werden, in deren Schnittpunkt sich die zu lokalisierende Stelle befindet. Man bringt zwei Stücke Metall so auf entgegengesetzten Seiten der Körperoberfläche an, dass ihre Schatten sich mit dem des Objektes decken. Dann liegen bekanntlich die Metallmarken, wie das Objekt auf demselben Strahlenkegel, oder, falls das Objekt klein genug ist, auf derselben Linie. Lässt man nun den Patienten sich irgendwie bewegen, oder verschiebt das Rohr und sucht wiederum mit Hilfe von Metallmarken den Strahl auf, welcher durch das Objekt geht, so erhält man eine zweite Grade. Im Schnittpunkt beider Linien, die durch je zwei Punkte auf der Haut charakterisiert sind, liegt nun das Objekt. Am besten durch Konstruktion mit Hilfe von Kyrtometer oder besser Schubleere und Übertragung der Hautpunkte auf dieselben und hinterher auf ein Blatt Papier; jedoch auch durch Rechnung lässt sich leicht die gesuchte Tiefenbestimmung ausführen. Wir haben den grossen Vorteil dabei, die Beziehungen des Objektes zur Körperoberfläche, die uns ja allein interessieren, originaliter zu besitzen, während bei den andern Lokalisationen nachträglich Übertragungen von den Bildern auf die Haut nötig sind. Schjerning-Thöle-Voss sprachen nun die Ansicht aus, dass die beschriebene Methode nur dann genaue Ergebnisse liefern könne, wenn man dafür Sorge trage, dass Irradiationsquelle und Objekt in einer Horizontalebene liegen. Bei anderen Durchleuchtungsrichtungen befänden sie sich nicht in einer Ebene und lasse sich daher auch der Schnittpunkt der durch die Hauptmarken bestimmten Linien nicht auf einem Bogen Papier konstruieren.

Durch die ganze betreffende Darstellung der genannten Autoren schimmert die Anschauung durch, dass es zwei sich schneidende gerade Linien geben kann, die nicht in einer Ebene liegen; denn sonst verlieren ihre Beweismittel sofort ihre Stärke. Natürlich liegen jene Markierungspunkte, falls man die Strahlenquelle nach dem Augenmass einstellt, nicht genau in der Horizontalebene; aber sie liegen ohne Zweifel in einer Ebene, die die Horizontale in einem mehr oder weniger spitzen Winkel schneidet. Der Schnittpunkt lässt sich mithin wohl auf einem Blatt Papier konstruieren. Die Abweichung der Ebene der Hautpunkte von der Horizontalebene wird durch geeignete Anwendung einer Schubleere genügend deutlich zum Ausdruck gebracht. Ungenau wird also nur die Methode, falls man ihre Ergebnisse ohne weiteres auf die Horizontalebene überträgt.

Zur genauen Bestimmung der Lage eines Objektes in der Horizontalebene, und dies scheinen jene Autoren gemeint zu haben, sind allerdings besondere Vorkehrungen nötig.

---

[1]) Archiv und Atlas der normal. und pathol. Anatomie in typischen Röntgenbildern, VII, 1902.

Am besten wendet man dabei Messapparate an, von denen wir solche jetzt in grosser Vollkommenheit besitzen, namentlich die sogenannten Orthodiagraphen, wenn sie auch in erster Linie für andere Zwecke entworfen wurden.

Zum guten Gelingen des Verfahrens ist es durchaus nötig, dass sich der Patient während der Markierung und Übertragung der Marken in derselben Körperstellung befindet. Er darf sich also dabei nicht um die Horizontale drehen, der Brustkorb muss sich annähernd — wenn es sich ausführen liesse, ganz — in derselben Atemphase befinden. Sonst können in der That die vier Punkte nicht in einer Ebene, weder in einer schrägen, noch in einer horizontalen liegen, gleichgültig, nach welcher Modifikation man sonst die Methode ausübt.

Von diesem Gesichtspunkte aus verschiebe man lieber das Rohr, nachdem man den Patienten sicher festgestellt hat, als dass man ihn bewegt und das Rohr in Ruhe lässt. Die vier Metallmarken brauchen nicht auf der Haut befestigt zu werden. Ich punktiere vielmehr gleich bei der Untersuchung die Stellen derselben auf der Haut mit einem Dermographen aus Metall, den ich mir für diese und ähnliche Zwecke habe anfertigen lassen. Dieser kann hinter dem Schirm, da im Dunkeln sichtbar, unter Kontrolle des Auges auf den richtigen Platz gebracht werden. Auf der dem Schirm abgekehrten, also dem Rohr zugewandten Seite des Brustkorbs kann die Spitze des Dermographen öfter nur schlecht erkannt werden. In solchen Fällen bringe man ein etwa 5 mm dickes durchlochtes Stück Bleiblech an die betreffende Stelle und dermographiere durch das Loch, welches die Marke vertritt, hindurch.

Wir haben bisher nur von den centralen Projektionen gesprochen, die bekanntlich stets Schatten werfen, welche grösser sind, als die zugehörigen Objekte und noch andere zur Vorsicht mahnende Eigenschaften haben. Wir wollen uns nun vergewärtigen, wie gross die Fehlerquellen werden, wenn wir die Verhältnisse, die thatsächlich bei Untersuchung des Brustkorbes vorkommen, zu Grunde legen. Der Röntgenschatten wird um so grösser, je näher das Rohr dem Schirm, und je weiter das Objekt von ihm steht. Die Objekte, welche weiter vom Schirm entfernt liegen, werden zugleich um grössere Strecken nach der Seite projiziert, als die näher liegenden. Endlich müssen die Strahlen je nach ihrem Einfallswinkel verschiedene Stellen der körperlichen Objekte treffen, ein Umstand der nur für punktförmige Gebilde keine Rolle spielt.

Mir liegt, um ein konkretes Beispiel zu geben, das Bild eines sackförmigen Mediastinaltumors des oberen Brustraumes vor, das bei einem Focus-Platten-Abstand von 60 cm von vorn nach hinten durchstrahlt wurde. Die grösste Länge und Breite des Tumorschattens beträgt ca. 19 cm; derselbe reicht von der ersten bis neunten Rippe und liegt zu etwa $^2/_3$ links von der Medianlinie. Sowohl bei der Bestrahlung von vorn, als von hinten zeigt der Schatten ungefähr dieselben Dimensionen. Der Tumor oder besser die den Schattenrand gebenden Theile desselben müssen also etwa in der Mitte des Thorax liegen. Die Sterno-vertebral-Durchmesser im Bereich des Tumors betragen 15—18 cm. Wenn man berücksichtigt, dass infolge der Schulterblätter die Rückenfläche des Thorax die Platte nicht unmittelber berühren kann, so gehen wir kaum fehl, wenn wir den mittleren Abstand der Tumors von der Platte auf ca. 10 cm berechnen. Hieraus folgt, dass die längsten Durchmesser des Schattens 4 cm grösser sind, als einer parallelen Projektion entsprechen würde. Da die dicht bei der Platte befindlichen Rippen nur wenig vergrössert und verschoben sein können, so ragt der Tumor über einen Interkostalraum weniger nach oben, als es nach dem Bilde scheint, — ich sage „nach oben"; denn das Rohr stand über der Mitte der Platte, also unterhalb des Tumors.

Diese eben ausgeführten zahlreichen Betrachtungen auf Grund nur annähernd geschätzter Grössen thun zur Genüge dar, dass ein Bedürfnis nach einfacheren Methoden für die Topographie und Messkunst vorliegt — ein Bedürfnis, das heute noch von einigen bestritten wird. Jenes Beispiel zeigt auch, dass die fehlerhafte Zeichnung der centralen Projektionen recht beträchtlich sein kann.

Um eine allgemeinere Grundlage für unsere Betrachtung zu gewinnen, seien die wichtigsten Thoraxmasse nach H. Vierordt[1]) übersichtlich angeführt.

Körpergrösse	Sagittal-Durchmesser (Sterno-vertebral)			Frontal-Durchmesser		
	obere cm	mittlere cm	untere cm	obere cm	mittlere cm	untere cm
157—165	10—11.5	13—15.5	15—17.5	23—25	30—34	17—18
165—175	12—14.5	16—18	18—20.5	26—30	35—39	19—22
175 u. mehr	15 u. mehr	19 u. mehr	21 u. mehr	31 u. mehr	40 u. mehr	23 u. mehr
Durchschnitt:	13.5	17.5	18.5	27.6	35.9	20.8

Der Sterno-vertebral-Durchmesser an Neugeborenen wird auf 8,7, der Frontaldurchmesser auf 9,8 angegeben.

Die Länge der Vorderwand des Brustkorbs beträgt in Ruhelagen bei Erwachsenen 16—19 cm, die der Hinterwand 27—30 cm und die der Seitenwand 32 cm.

Wir wollen nun berechnen, um wieviel die vordere und hintere Brustwand sich vergrössern müssen, wenn wir den kleinsten in der Tabelle verzeichneten Sagittaldurchmesser (d. i. 10 cm) und den grössten (d. i. 21 cm) als Abstand der Platte, oder dem Schirm nicht zugekehrten Brustweite betrachten. Beträgt der Focusabstand von der Platte wie üblich 60 cm, so wird bei Durchstrahlung von vorn nach hinten je nachdem man 10 oder 21 cm als Durchmesser annimmt die Vergrösserung der hinteren Brustwand 5—6 cm oder 13—15 cm.

Bei der entgegengesetzten Strahlenrichtung, aber sonst gleichen Verhältnissen wird die Vorderwand um 3—4 beziehungsweise 8—10 cm vergrössert. Verlängert man den Focusabstand auf 100 cm, so verwandeln sich jene Zahlen für die Hinterwand auf 3—$3^1/_8$ beziehungsweise 7—8 cm, für die Vorderwand auf ca. 2—3 beziehungsweise 4—5 cm. Bei einem Focusabstand von 200 cm halbieren sich ungefähr die letzteren Zahlen

In den oberen Thoraxpartien verursacht die Projektion geringere Vergrösserungen, als in den unteren. Natürlich verringert sich auch der Fehler mit der Grösse der untersuchten Person. Die berechneten Masse bilden also nur die äussersten Grenzen, zwischen denen der wahre Wert liegt. Wenn das Rohr, wie gewöhnlich, in der Mitte steht, verteilen sich die Masse zur Hälfte nach unten und zur Hälfte nach oben. Was für die Länge der Thoraxwand ausgeführt ist, gilt natürlich in noch höherem Grade für die Breitenmasse. Weil sie jene an Grösse übertreffen, die relative Vergrösserung durch die Projektion aber dieselbe bleibt, so müssen sich eben erheblichere absolute Masse ergeben.

Die von der Platte abgewandte Thoraxseite wird aber im Röntgenbilde nicht nur erheblich vergrössert, sondern natürlich auch gegen die der Platte aufliegende und daher nur wenig vergrösserte Seite verschoben.

Die projektive Vergrösserung der Theile des Thoraxinneren erreicht nur einen kleineren Grad, als die der Thoraxwände. Die Relativ-Zahlen für einige häufig vorkommende Abstände von der Platte, die ich berechnet habe, giebt die folgende Tabelle wieder.

Die Vergrösserung beträgt bei

Focusschirm-Distanz von	und Objektschirm-Distanz von 5 cm	7 cm	10 cm	20 cm
60 cm	$1^1/_{11}$	$1^1/_7$	$1^1/_5$	$1^1/_2$
100 cm	$1^1/_{19}$	$1^1/_{13}$	$1^1/_9$	$1^1/_4$
200 cm	$1^1/_{39}$	$1^1/_{27}$	$1^1/_{19}$	$1^1/_9$

[1]) Vierordt, anatomische, physiologische, physikalische Daten u. Tabellen zum Gebrauche für Mediane. Fischer-Jena 1893.

Mit Hilfe dieser Tabelle wird man leicht annähernd den Projektionsfehler bei Aufnahmen bestimmen können, wenn man die Tiefenlagen des in Betracht kommenden Gebildes ungefähr kennt und in jedem Falle zwei Grenzen ausfindig machen können, innerhalb deren der Fehler liegen muss.

Bei kleinen Herden macht natürlich auch der grösste relative Projektionsfehler, absolut genommen, wenig aus. Dass man z. B. von einem 2 mm grossen Herd einen 3 mm grossen Schatten bekommt, wird in der Praxis ziemlich gleichgültig sein. Dagegen können sich bedeutende Irrtümer herausstellen, falls die Lage jenes Herdes zu einem weiter entfernten festgestellt werden soll. Sind die Herde z. B. 10 cm voneinander und von der Platte entfernt, so rücken sie auf einem Röntgenbilde, das in dem beliebten Abstand von 60 cm aufgenommen wurde, 12 cm auseinander.

Erklärt man noch für unerheblich, dass interessierende Objektpunkte um 5 mm im Röntgogramm verschoben erscheinen, so darf ihre Entfernung unter bestimmten Aufnahmebedingungen eine bestimmte Grösse nicht überschreiten.

Die zulässigen Grössen, bei denen also kein Fehler über 5 mm vorkommt, betragen bei einer

Focusschirm-Distanz von	und Objektschirm-Distanz von 5 cm	7 cm	20 cm	20 cm
60 cm	5.5	3.5	2.5	1
100 cm	9.5	6.5	4.5	2
200 cm	19.5	13.5	9.5	4.5

In der Regel liegen zwei Punkte, deren Abstand man feststellen soll, in verschiedenen Tiefen, und dann kann es leicht vorkommen, dass zwei weit entfernte Punkte bei einigen Projektionsrichtungen fast aufeinanderfallen. Es muss in solchen Fällen eine Bestimmung der Tiefe vorhergehen. Bei punktförmigen Gebilden, aber nur bei solchen, stösst man dabei auf keine besonderen Schwierigkeiten, wenn gleich der Gang der Untersuchung durch Ortsbestimmungen wesentlich aufgehalten wird. Die Bemerkungen, welche ich in dieser Arbeit über die Lokalisationsmethoden machen wollte, sind bereits oben ausgesprochen worden.

Unter den Thoraxorganen, deren Grösse den Praktiker interessiert, nimmt das Herz mit die erste Stelle ein. Die grösste Länge desselben, vom Vorhof bis zur Spitze gemessen, beträgt bei mässiger, gleichförmiger Dehnung an der Höhe 14,9 cm und seine grösste Breite 10,8 cm (vergl. Vierordt l. c.). Bedenkt man, dass die den Rand des Herzschattens bedingenden Teile des Herzens im Durchschnitt etwa 7 cm von der vorderen Brustwand entfernt liegen, so folgt aus der zuletzt aufgestellten Tabelle, dass erst bei 200 cm Focusdistanz der Projektionsfehler auf ca. $^1/_2$ cm vermindert wird, dass die Aufnahme des Herzens bei dem gewöhnlichen Focus-Platten-Abstand von 60 cm in dieser Hinsicht nicht empfohlen werden kann, weil der Fehler dann beiläufig 2 cm beträgt.

Kinder und kleine Personen liefern natürlich weit günstigere Bedingungen für die Messung. Aufnahmen in Schirm-Abständen von 100 cm dürften dort in der Regel genügen.

Gelänge es, die Tiefe der einzelnen Randteile des Herzens zu bestimmen, so wäre es auch möglich, mit centraler Projektion die wahre Länge der Herzdurchmesser in jedem Fall zu erfahren. Ich habe schon vor vielen Jahren Versuche in dieser Richtung angestellt; sie fielen aber unzuverlässig aus.

Verhältnismässig günstig liegen die Verhältnisse für die centrale Projektion, falls es gilt, vergleichende Untersuchungen an derselben Person zu verschiedenen Zeiten anzustellen. Es ist natürlich in erster Linie dafür zu sorgen, dass Patient, Schirm und Objekt jedesmal genau die gleiche Lage zu einander einnehmen. Die Entfernung des Schirms vom Rohr kann ohne Mühe stets gleich gemacht werden. Nehmen wir an, ein Herz mit einem Längendurch-

messer von 14 cm liege 7 cm von der Brustwand und dem Schirm entfernt, so wird diese Distanz zu verschiedenen Untersuchungszeiten ohne Zweifel ein wenig, aber kaum jemals um 1 cm differieren. Dies führt aber, ob der Schirm-Rohr-Abstand 60 oder 100 cm beträgt, keinen grösseren Unterschied als von $1^1/_2$ mm herbei.

Dagegen können bei verschiedenen, innerlich ähnlich gebauten Leuten durch das Fettpolster (Brüste etc.) leicht Distanzunterschiede des Schirms von 3 cm und mehr hervorgerufen werden. Hierdurch würden, wenn man im Übrigen dieselben Verhältnisse wie oben vorausgesetzt, Projektionsunterschiede von mindestens 5 und 10 mm entstehen.

Aus unseren Betrachtungen und Rechnungen geht hervor, dass es wohl eine grosse Zahl von Fällen giebt, in denen man auch bei quantitativen Bestimmungen mit richtig ausgeführten centralen Projektionen auskommt, dass aber zum Vergleich der an verschiedenen Personen gewonnenen Ergebnisse und zum Erkennen der wahren Objektgrössen oftmals eine feinere Methode notwendig ist. Ganz besonders gilt dies, wenn man in dem gewöhnlich benutzten Schirm- oder Platten-Abstand von 60 cm arbeitet. Ausserdem liegt ein praktisches Bedürfnis vor, eine Untersuchungsweise zu besitzen, die in jedem Falle genauere Resultate liefert und nicht wie die centrale Projektion nur in auszuwählenden Fällen hinreicht, in denen man noch späterer Vergleiche wegen umständlich die Versuchsanordnungen protokollieren muss.

Alles, was man nun in dieser Hinsicht verlangen kann, leistet die sogenannte Orthodiagraphie, d. h. die Kunst, die Projektion der Organe durch zum Schirm senkrechte Strahlen auf die Brusthaut oder eine Tafel zu zeichnen. Der Raum verbietet, hierauf näher einzugehen. Nur so viel sei hervorgehoben, dass die einfachen orthodiagraphischen Bestimmungen ohne wesentliche Extraapparate häufig ausreichen, dass aber Vollkommenes nur mit besonderen, hierfür konstruierten Instrumenten, die von Jahr zu Jahr verbessert wurden, erlangt wird. Während die einfachere Orthodiagraphie schon bald nach der Entdeckung der Röntgenstrahlen hier und da geübt wurde, sieht die instrumentelle erst auf wenige Jahre zurück, erwirbt sich aber wegen der vielen Vorteile und Bequemlichkeiten, die sie bietet, eine immer grössere Anhängerschaft. Der Hauptwert derselben scheint mir darin zu liegen, dass für alle Untersuchungen gleiche Untersuchungsbedingungen bestehen, dass vor allem der Abstand des Patienten vom Schirm und der Abstand des Schirms vom Rohr ihre Bedeutung für die Messung eingebüsst haben, und dass daher die an verschiedenen Patienten gewonnenen Ergebnisse gut miteinander verglichen werden können. Erst in zweiter Linie kommt in Betracht, dass durch die Orthodiagraphie auch die sogenannte wahre Grösse gefunden wird, ein Ausdruck, der unglücklich gewählt ist, weil die meisten nicht ahnen, dass er nicht die wirkliche, wahre Grösse des Körpers bedeutet sondern nur seine senkrechte Projektion auf eine Zeichenfläche. Beide Grössen sind aber nur kongruent, wenn die Zeichenfläche und die Schatten werfenden Teile des Objekts parallel stehen. Bilden beide wie gewöhnlich einen Winkel miteinander, so fällt die wahre Grösse kleiner als das Objekt aus.

Die Exaktheit, mit welcher die moderne Orthodiagraphie arbeitet, ist so gross, dass keine wesentlichen Fehler mehr vorkommen, soweit es auf den Apparat ankommt.

Dagegen veranlasst die Respiration, Pulsation und Stellung des Patienten leicht Verschiedenheiten bei verschiedenen Untersuchungen, die erst durch grössere Übung auf ein sehr geringes Mass herabgedrückt werden können.

Die Orthodiagraphie kann aber durchaus nicht die centrale Projektion vollständig ersetzen; denn wie oben erläutert, sind einzelne Befunde nur bei schrägen Durchstrahlungen zu gewinnen. Doch auch das Plattenverfahren, das unter Umständen neue, wichtige Details aufdeckt, kann nicht entbehrt werden. Wir dürfen daher keine Methode auf Kosten der anderen loben, da sie sich alle ergänzen; wir müssen sie alle üben, soweit es der einzelne Fall erheischt und die äusseren Umstände es zulassen.

Aus dem Röntgenlaboratorium des k. k. Allgemeinen Krankenhauses in Wien
(Dr. Holzknecht).

I.

Ein radioskopisches Operationstischchen zum Anschluss an den chirurgischen Operationstisch.

Von

Dr. G. **Holzknecht**, Privatdozent für medizinische Radiologie.

Verfasser hat seinerzeit gemeinsam mit Grünfeld, ein dem Handtischchen der Chirurgen ähnliches hölzernes Tischchen mit Blendenbelag und Blendenausschnitt und unter der Tischplatte armierter Röhre (Centralblatt für die gesamte Therapie, Jänner 1904, No. 2) konstruiert. — Hierauf hat Grünfeld[1]) in einer vorläufigen Mitteilung über die mit Verfasser entrierten Operationen im wechselnden Röntgen- und Tageslicht das von Verfasser und I. Robinsohn als radiologischen Universaltisch konstruierte Trochoskop[2]) auch für die radiochirurgischen Operationen empfohlen. Hierauf hat Perthes unabhängig von uns[3]) Mai 1904[4]) die Fremdkörperoperation unter unmittelbarer Durchleuchtung empfohlen und bestätigt, und hat dabei ein radiochirurgisches Operationstischchen mit unter dem Tisch angebrachter Röntgenröhre beschrieben. Zuletzt hat Grashey-München ein Operationstischen angegeben, welchem eine neue Anordnung zu Grunde liegt, indem die Röhre über dem Tisch angebracht ist, das Bild auf einem unter der Tischplatte, auf welcher der zu untersuchende Körperteil liegt, befindlichen Schirm entsteht und durch eine Spiegelreflexion dem einen Auge des Operateurs sichtbar wird. Es hat schwere Nachteile, die der Autor selbst nicht unterschätzt hat.[5]) In der letzten Zeit bin ich nun auf die Form des kleinen Tischchens zurückgekommen, in der Erwägung, dass das Trochoskop zwar alle Möglichkeiten bietet und daher als gegenwärtig bestes Instrument bezeichnet werden muss, dass aber seine Grösse und Kostspieligkeit seiner Verwendung und damit den Segnungen der radioskopischen Operationen Abbruch thut (ihrer Vortrefflichkeit, die andernorts beleuchtet werden soll, müsste längst eine allgemeine Verwendung gefolgt sein), und anderseits, besonders für Chirurgen eben nur die Indikation der radioskopischen Operationen besteht oder gerade ins Auge gefasst wird, während die anderen Möglichkeiten, die das Trochoskop bietet, nicht in Kauf

Röntgen-Operationstischchen.
Unter der durchlässigen Tischplatte ist die Irisblende hier unsichtbar angebracht. Die vier Pedale heben und senken die Röhre, erweitern und verengern die Irisblende. Haupteinschalter, primärer Rheostat, Licht, Unterbrecher, Selbstinduktion, mehrfacher Wehnelt werden durch assistierendes Personal auf Kommando gehandhabt. Der Tisch ist durchverstellbare Füsse an jeden gewöhnlichen Operationstisch anfügbar oder allein zu gebrauchen.

[1]) Wiener klin. Wochenschrift No. 9, März 1904.
[2]) Dieselbe Zeitschrift Bd. VIII.
[3]) Zentralblatt für Chirurgie 1904, No. 23.
[4]) Zentralblatt für Chirurgie 1904, No. 18.
[5]) Grashey, Münch. med. Woch.

genommen werden wollen. Diesem Zweck entspricht freilich das Tischchen von Perthes nicht, schon weil es nur für die allerdings überwiegenden Operationen an den kleinen Extremitätenabschnitten verwendbar ist. Ich habe aus dem Grunde ein Tischchen zum Anschluss an den grossen chirurgischen Operationstisch bauen lassen[1]) und dabei eine Reihe von Nachteilen vermieden, welche mir das Perthessche Tischchen zu haben scheint. So ist es nicht richtig, dass der Operateur mit den von Perthes angewendeten Pedalen das Röntgenlicht bedienen kann. Es kann zwar ein Einschalter als Pedal konstruiert werden, aber der „Röntgengehilfe" ist damit durchaus nicht vermieden, wie Perthes[2]) glaubt, weil die zum rationellen Röhrenbetrieb notwendige Regulierung des Primärstromes durch die Rheostaten ebenso wie die Selbstinduktion (Walter) am Pedal des Operationstischchens nicht angebracht werden kann, jedenfalls nicht angebracht wurde und daher doch eine Assistenz notwendig ist. Diese kann nun auf ein Kommando (bei uns: Licht — dunkel! und stärker, schwächer! usw.) ganz gut auch den Wechsel der Lichtsorten besorgen, so dass die Pedale für diese Zwecke überflüssig sind. Dagegen sind vier andere Veränderungen am Instrumentar nicht gut in der jeweils vom Operateur gewünschten Weise durch fremde Hilfe erreichbar, und das sind die Verengerung und Erweiteruug der Blende und Hebung (Annäherung) und Senkung (Entfernung) der Röhre. Besonders die Blendenregulierung (P. hat eine unveränderliche Blende angeordnet) ist von grossem Nutzen und als notwendig zu bezeichnen. Über die Wichtigkeit des Blendengebrauches, die mit der Enge der Blende wachsende Bildschärfe und ihrer Schutzwirkung für die manipulierenden Hände, braucht man ja heute und in dieser Zeitschrift kein Wort zu verlieren. Und die Möglichkeit, durch ihre Erweiterung, besonders anfangs, Übersicht zu haben, rasch auffinden und einstellen zu können, wird man sich leicht klar.

Ich habe darum die vier Veränderungen durch vier Pedale besorgen lassen (siehe Figur). Sonach besteht das Tischchen aus vier Säulen, welche in der Höhe verstellbare Füsse darstellen, wodurch es möglich ist, dasselbe mit den vorhandenen Operationstischen, an die es an beliebiger Stelle (je nach dem Körperteil) angeschoben wird, zu egalisieren. Diese Säulen tragen oben eine durchlässige Tischplatte, die mit Mosetigbattist überzogen wird, und hart unter derselben eine undurchlässige Blech- oder Bleiglaswand mit centralem, eine Irisblende enthaltendem Ausschnitt. Im Innern befindet sich der Träger der Röntgenröhre, in der Höhe verstellbar. Am unteren Rahmen vier Pedale, welche die Höhenverstellung der Röhren und die Einstellung der Irisblende beherrschen. Die vier Seitenwände sind mit Bleiglas gefüllt, wodurch zusammen mit der oberen röntgenlichtdichten Deckplatte das Licht gehindert wird, irgendwo anders als durch die Irisblende das Tischchen zu verlassen. Die Stromzuleitung geschieht im Innern des Tischchens durch ein Gestänge, ausserhalb durch einen Kabel-Kasten, welcher zugleich einem Assistenten als Sitz dienen kann, so dass drei Seiten des Tischchens für die operierenden Ärzte frei und nur jene Seite unverwendbar ist, mit der das Tischchen an den Operationstisch angeschlossen ist. Es sind also die gleichen Verhältnisse wie bei einem einfachen Operationstisch hergestellt. Selbstverständlich kann das Tischchen auch für sich allein verwendet werden.

Die radioskopischen Operationen vollziehen sich nun genau so wie bisher und wie seiner Zeit[3]) mitgeteilt wurde.

Der praktische Vorgang ist nun der folgende:

Der nachgewiesene und zur Entfernung bestimmte Fremdkörper wird in der hergebrachten Weise, aber bloss auf Grund des Durchleuchtungsbildes beiläufig lokalisiert.

Danach werden die operativen Zugänglichkeitsverhältnisse erwogen, wobei man den Ort des Hautschnittes und die weitere Schnittführung und Präparation mit Rücksicht auf den Faserverlauf etwa

---

[1]) R. Siebert, Hoflieferant, Wien.

[2]) Arch. für Chirurgie 1904, No. 23.

[3]) Grünfeld und Verfasser, die Fremdkörperentfernung bei wechselndem Röntgen- und Tagealicht. 1904. Deutsche Zeitschrift für Chirurgie.

zu durchtrennender Muskulatur und die Umgehung aller wichtigen Gebilde (Bänder, Gelenke, Sehnen, Gefässe, Nerven) bis ins kleinste Detail überlegen kann, und das ist es, was jede einzelne solche Operation sozusagen zu einer typischen und wegen des steten Wechsels der präzise gestellten Aufgaben zu einer interessanten macht. Man kann das aber nicht nur, man muss es auch. Denn nur dadurch vermag man die durch die Operation gesetzte Verletzung auf das notwendige Minimum zu reduzieren. Diese Sorgfalt fällt um so mehr ins Gewicht, als die Indikation zur Entfernung eben meist darin liegt, dass komplizierte und wichtige Regionen, besonders die Hand, schon durch kleine Fremdkörper an sich funktionellen Gefahren ausgesetzt sind. Dabei vermag man an diesen Zweck viel Geschicklichkeit und Witz zu wenden, worüber zu berichten schon wegen der Mannigfaltigkeit der Fälle zu weitläufig wäre. Als Beispiel möchte ich aber einen ziemlich häufigen Typus von Nadelverletzungen anführen, der bisher zu den prognotisch und operativ unangenehmsten gerechnet wurde, und der sich zuletzt bei einem Patienten der Klinik des Hofrat v. Eiselsberg vorfand. Bei der orientierenden Durchleuchtung und zwar bei der funktionellen Lokalisation konnte man bemerken, dass die Nadel bei extremer Dorsalflexion der Hand und der Finger vom Schatten des Carpus auf die des Metacarpus glitt. Sie lag also zwischen den Beugersehnen im Sehnenkanal, der dorsal durch den Carpus, palmar durch das den letzteren festigende Ligamentum carpi transversum gebildet wird. Es wurde in der Palma manus incidiert, und als wir bei wechselndem Tages- und Röntgenlicht tief genug gedrungen waren, durch Dorsalflexion die Nadel so weit aus dem Sehnenkanal herausgeschafft, dass ihr distales Ende in der Operationswunde gefasst werden konnte, ohne das Ligamentum carpi zu durchtrennen.

Ist also der Operationsplan gefasst und alles vorbereitet (der Patient wird in der Umgebung des Operationsfeldes wie zu jeder anderen blutigen Operation gewaschen, der Körperteil steril versorgt, die Instrumente[1]), Tupfer, sowie die Hände desinfiziert), so wird an der gewählten Stelle in der günstigsten Richtung und Ebene inzidiert, eine Sonde in die Wunde eingelegt und durchleuchtet. Der Sondenknopf wird mit dem Fremdkörper oder seinem einen Ende zur Deckung gebracht. Bewegt er sich bei geringen exkursiven Bewegungen der Sonde mit, so ist die nötige Tiefe erreicht und man findet ihn bei künstlichem Lichte unter der Sondenspitze, oder man fasst ihn im Röntgenlichte mit den ebenfalls sichtbaren Branchen eines Péan, schliesst diesen und entbindet ihn samt dem Fremdkörper. Bewegt sich der Fremdkörper mit der Sonde noch nicht, dann ist man noch nicht tief genug und muss dort, wo der Sondenknopf im Röntgenlicht den weiteren Weg weist, bei gewöhnlichem Licht tiefer präparieren, bis eben bei der eingeschobenen Durchleuchtung die Mitbewegung eintritt. Wegen der Adaption der Netzhaut darf nur künstliches (am besten das rasch wechselbare elektrische Licht) gebraucht werden.

Am besten drückt sich der Gewinn, der im Ersatz der üblichen durch die radioskopische Operation erzielt wird, in den Operationszeiten aus und in der Möglichkeit, sie ziemlich genau vorherzusagen. Dieselbe ist ja nicht mehr vom Zufall abhängig, wie bisher, sondern aus dem Operationsplan berechenbar. Dabei ist nicht nur die Aufsuchung, sondern auch die Entbindung zu berücksichtigen, welche besonders bei tief und parallel zur Oberfläche liegenden Nadeln und bei eingekeilten Projektilen oft einige Schwierigkeiten macht. Immerhin beträgt die Operationsdauer meist nur wenige Minuten, während früher selbst in Fällen, die heute zu den ganz leichten gezählt werden müssen, selbst $1^1/_2$ stündiges Suchen mit und ohne Resultat nicht zu den Seltenheiten gehörte.

Das Ergreifen des Fremdkörpers ist oben in der Weise geschildert, dass, sobald seine Mitbewegung mit der Sondenspitze anzeigt, dass der Fremdkörper bereits im Gebiete der Operationswunde liegt, die Sonde durch einen geschlossenen Péan ersetzt wird, mit welchem der Fremdkörper während der Durchleuchtung gefasst wird. Dabei wird nun fast immer ausser dem Fremdkörper noch ein wenig Gewebe von der Umgebung mitgefasst. In den meisten Fällen handelt es sich um Muskelfasern und mag hingehen, weil dadurch nicht nur die Operationszeit abgekürzt, sondern auch mit einer weniger ausgedehnten chirurgischen Freilegung das Auslangen gefunden wird. In Regionen aber, wo es nicht irrelevant ist, lässt es sich unter Zugabe einiger Minuten zur Operationszeit leicht vermeiden, indem man von dem Gebrauche des fassenden Instrumentes absieht und sich bloss mit der Sonde im Röntgenlichte den Ort bezeichnet, den Fremdkörper hierauf im Tageslicht präparando dem Auge sichtbar macht und dann in gewöhnlicher Weise ergreift.

Über die Details und Kasuistik siehe die oben angegebene Arbeit.

Das Tischchen lässt sich überdies zu einigen weiteren der am Trochoskop möglichen radiologischen Massnahmen verwenden (Durchleuchtung von unten, reciproke Aufnahmen, enge Blendeneinstellung, Stellungskorrekturen bei Skelettverletzungen während der Durchleuchtung), wenn auch nicht in so rascher Weise wie beim Trochoskop.

[1]) Darunter auch der sterilisierbare in Celluloid eingeschlossene Operationsdurchleuchtungsschirm, wie ihn die obige Firma nach meinen Angaben herstellt.

II.

Zur Technik der Fixation des Objektes bei radiologischen Aufnahmen. Die Schlitzbinde.

Von

Dr. **I. Robinsohn.**

Bevor ich zur Mitteilung der neuen Methode übergehe, welche, wie vorweggenommen werden soll, neben überraschender Einfachheit, über die Massen vielfältiger Anwendbarkeit, fast absoluter Sicherung der Ruhe nicht nur die gewöhnliche Reinlichkeit, sondern die Wahrung der Asepsis gestattet — ein Umstand, der bisher in der radiologischen Technik sehr vernachlässigt wurde, resp. mangels geeigneter Hilfsmittel nicht beachtet werden konnte —, möchte ich die bisher zur Fixation des Objektes gebrauchten Methoden kurze kritische Revue passieren lassen.

Als bestes Mittel zur Fixation dient bisher der Sandsack. Er wird aus einem für Sandstaub undurchdringlichen Stoff (Mosetig-, Billrothbatist) angefertigt. Das Objekt wird je nach seiner Konfiguration in darunter oder daneben gelegte Sandsäcke gebettet oder mittels darübergelegter Sandsäcke beschwert. Selbst wenn man den impermeablen Stoff mit einem waschbaren Überzug versieht und letzteren öfter, als es in der Regel geschieht, wechselt, kommt doch indirekt der Sandsack sukzessive mit den verschiedenen, nicht immer reinen Körperstellen verschiedener Menschen, mit deren Kleidung und Schuhwerk in Berührung, wird in die Nähe eiternder Wunden verschiedener Art gebracht, nicht selten auch mit Sekreten beschmutzt — ein Hohn auf die Asepsis, ja auch nur einfachste Reinlichkeit überhaupt.

Die Fixation mittels Pelotten, wie sie etwa in neuester Zeit in dieser Zeitschrift von Sträter[1]) beschrieben wurde, möchte ich der Vollständigkeit halber nur erwähnt haben. Die Mängel dieser Methode liegen auf der Hand. Dreh- oder kugelrunde, mit verschieblichen Weichteilen bedeckte, mit eigener Bewegungsfähigkeit ausgestattete Objekte lassen sich auch durch mehrseitigen Pelottendruck nur wenig fixieren.

Auch die Kompressionsblende ist, wie schon aus dem Namen hervorgeht, ein mangelhaftes Fixationsmittel, wenn es sich um wenig kompressible Körperteile handelt. Man denke nur an die Schwierigkeit, den Schädel, das Sprunggelenk, das Handgelenk bei seitlicher Aufnahme mittels der Kompressionsblende von Albers-Schönberg, selbst der verbesserten, zu fixieren.

Es bleiben dann nur noch die bisherigen Methoden der Bindenfixation zu besprechen. Man bedient sich elastischer Binden oder gewöhnlicher Leinwand- und Kalikotbinden.

Die elastischen Gummibinden absorbieren viel Röntgenlicht, können daher zur direkten Fixation der aufzunehmenden Stelle nicht in Verwendung kommen.

Die Fixation mittels unelastischer Binden kann eine zweifache sein: 1. mittels Bindentouren, 2. mittels Bindenzuges.

I. Mittels Bindentouren wurde in zweifacher Weise fixiert:

a) Platte und aufzunehmendes Objekt wurden mehrfach umwickelt, das Objekt selbst besonders fixiert (mittels Sandsäcke).

b) Das Objekt oder Objekt und Platte zusammen werden an die fixe Unterlage oder an eine eigene Vorrichtung gebunden, z. B. die untere Extremität an eine Art Petitschen Stiefel (vgl. auch Sträter l. c.).

---

[1]) Sträter: Apparat zur Feststellung des Kopfes und der Gliedmassen. Fortschritte, Bd. VII.

Bei der ersteren Methode ist die Lage des Objektes im Raume, also auch zum Fokus durch die Binde an sich überhaupt nicht gesichert, die letztere Methode bietet in der Ausführung oft grosse Schwierigkeiten, so dass aus zahlreichen Gründen, die sich aus den praktischen Versuchen bald ergeben und von deren Aufzählung hier abgesehen werden soll, der praktische Nutzen dieser Methoden ein beschränkter ist. Mögen sie mangels einer besseren bisher auch recht nützlich erschienen sein, mit der im folgenden beschriebenen Methode halten sie einen Vergleich nicht im entferntesten aus.

Fixierung des Objektes mittels Bindenzuges kam bisher nicht zur Anwendung. Einen Anlauf zu dieser Methode nahmen Wilms und Cowl. Ersterer[1]) spannte die Binde quer über Objekt und Aufnahmetisch mittels manuellen Zuges an den herunterhängenden Enden, letzterer mittels Zuges je einer auf jeder Seite angebrachten Winde. Cowl wollte

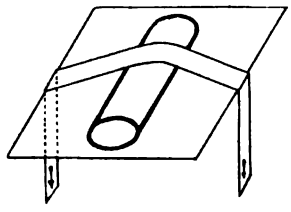

Fig. 1.

Unzweckmässige Anwendung der Bindenfixation, eine quer über das Objekt gespannte Binde. Die Pfeile deuten den Gewichts- oder manuellen Zug an.

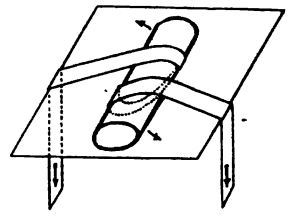

Fig. 2.

Unstatthafte Fixation mittels Spiralbindentour: diagonale Wirkung auf das Objekt und Drehung in der durch Pfeile angedeuteten Richtung.

übrigens mittels dieser Methode nicht fixieren, sondern komprimieren. An der erzielten Verbesserung der Bilder war aber augenscheinlich nicht die Kompression, sondern die Fixation schuld. Diese unvollkommene Art, mittels darübergelegter Binde zu fixieren, bildete auch den Ausgangspunkt meiner Methode, nur bediente ich mich gleich von Anfang zum Spannen der Binde des Gewichtszuges.[2]) (Fig. 1.)

Bei dieser Art der Fixation kommt eine nach abwärts wirkende Kraft zur Geltung; je nach deren Grösse wird das Objekt mehr oder minder stark gegen die Unterlage angedrückt und einer Bewegung desselben in vertikaler Richtung entgegengewirkt. Dagegen sind die Bewegungen des Objektes in transversaler Richtung so gut wie frei, es braucht bloss die durch den Druck und die Schwere des Objektes bedingte Reibung überwunden zu werden.

Es lag daher nahe, eine Sicherung gegen seitliche Bewegungen durch Zug und Gegenzug zu erstreben. Ich versuchte dies in der Weise, dass ich die Binde in einer Spiraltour um das Objekt herumführte. Da jedoch alsdann die beiden Bindenschenkel nicht in vollkommen entgegengesetzter Richtung am Objekt ansetzen, so macht sich ein Drehmoment geltend: die senkrecht zur Wirkungsrichtung der beiden Kräfte stehende Achse des Objektes trachtet sich parallel zu diesen einzustellen (Fig. 2). Praktisch resultiert also eine Bewegungstendenz und bei kranken Teilen eine meist empfindlich schmerzhafte Zerrung.

Lässt man dagegen den rücklaufenden Schenkel durch einen Schlitz (praktisch Längsschlitz) des umfassenden Schenkels hindurchtreten, so haben die beiden Bindenschenkel vollkommen entgegengesetzte Verlaufs- und Wirkungsrichtung (Fig. 3).

Die Erfahrung hat nun in überraschender Weise gelehrt, dass bei dieser Art zu fixieren das Objekt gegen Bewegungen in vertikaler und horizontaler Richtung in hohem Grade gesichert ist.

---

[1]) Wilms und Sick: Die Entwicklung der Knochen und Extremitäten. Archiv und Atlas der normalen und pathalogischen Anatomie in typischen Röntgenbildern. Hamburg 1902.

[2]) Derselben unvollkommenen Methode bedienen sich auch Dessauer und Wiesner, wie ich aus einer Illustrationsprobe ihrer Ankündigung eines Kompendiums der Röntgenographie entnehme.

Welche mechanischen Momente kommen dabei zur Geltung?

Denken wir uns zunächst (Fig. 4) der Vereinfachung halber die freien Enden der Bindenschenkel über Rollen an den Rändern der Unterstützungsfläche gleitend, so herrschen in dem im Gleichgewicht befindlichen System folgende statische Verhältnisse. Die beiden unter

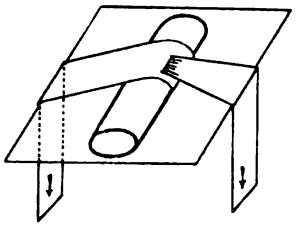

Fig. 3.

Richtige Anlegung einer Kreisbindentour mit Hilfe der Schlitzbinde: Keinerlei Bewegungstendenz des Objektes. (Es ist zweckmässiger und leichter statt des Querschlitzes (wie in der Figur) einen Längsschlitz in die Fixationsbinde zu reissen).

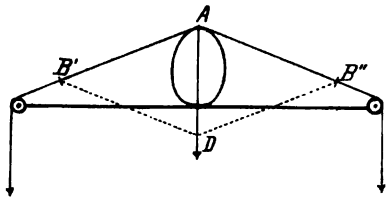

Fig. 4.

Bestimmung der Kraft, welche bei der Schlitzbindenfixation vertikal und horizontal gerichteten Bewegungen des Objektes entgegenwirkt.

einem Winkel am Objekte angreifenden gleichen Kräfte AB', AB'' Gewichtszüge) setzen sich zu einer Resultierenden AD zusammen, welche vertikal abwärts wirkt. Ist ferner Q das Eigengewicht des Objektes, so beträgt der Druck auf die Unterlage $P = AD + Q$. Bei einer seitlichen Bewegung des Objektes ist die Reibung *(R)* zu überwinden, deren Grösse natürlich von der Ausdehnung und Oberflächenbeschaffenheit der Berührungsflächen zwischen Objekt und Unterlage und dem Drucke P abhängt.

Laufen dagegen die Bindenschenkel nicht über Rollen, sondern über die mehr oder weniger rauhe Kante der Unterlage (Aufnahmetisch), so erhöht sich die bei seitlichen Bewegungen zu überwindende Reibung um $2r$, wobei r den Reibungswiderstand der Binde an der Tischkante bedeutet. Denn das Gewicht AB' auf der Seite, nach der die Bewegung geschieht, wirkt nur mit $AB' - r$, wogegen beim Hinaufziehen des Gewichtes AB'' der entgegengesetzten Seite

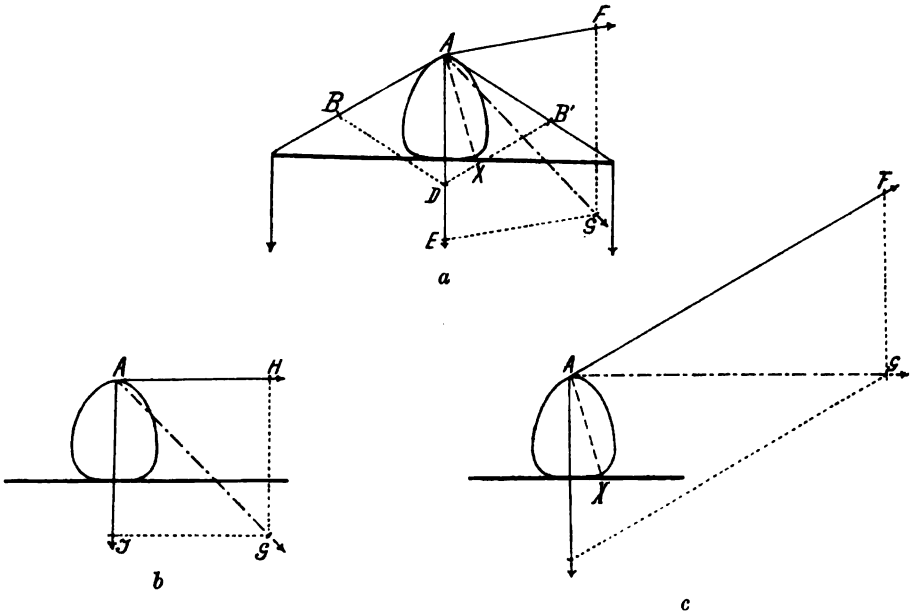

Fig. 5.

Bestimmung der Kräfte, welche bei der Schlitzbindenfixation den Pro- und Supinationsbewegungen des Objektes entgegenwirken. (Die rotierende Bewegung des Objektes innerhalb der Bindentour ist durch die Reibung (Konstriktion) unmöglich gemacht.)

die Reibung r überwunden werden muss, sich also zu AB'' addiert. Die Seitenbewegung ist also erheblich erschwert.

Wie gestalten sich nun die Verhältnisse bei Drehbewegungen (Pronations- und Supinationsbewegungen) des Objektes?

Der Punkt A des Objektes (Fig. 5a) trachte um X als Drehpunkt eine (Supinations-) Bewegung im Sinne des Pfeiles (tangential zu AX als Radius eines Kreises) mit der Kraft AF auszuführen. Es ergiebt sich bei der gewählten Grösse von AF als Resultierende die Kraft AG.

Diese Resultierende AG können wir uns (Fig. 5b) in zwei Komponenten zerlegen; die eine AI wirkt senkrecht zur Unterlage, wird also aufgehoben resp. vermehrt den Druck des Objektes auf die Unterlage und erhöht dadurch die Reibung, die andere AH wirkt im Sinne einer Seitwärtsbewegung, kommt aber ebenfalls nicht zur Geltung, weil im gegebenen Falle

$$AH < Q + AI.$$

Bei einer bestimmten Grösse von AF (Fig. 5c) nimmt die Resultierende AG horizontale Richtung an, wird also im Sinne einer reinen Seitwärtsbewegung wirken, wobei noch keine Abhebung eines Teiles des Objektes von der Unterlage stattfindet. Erst bei noch weiterer Zunahme von AF würde eine sukzessive Drehbewegung erfolgen, wobei sich das Objekt so lange in gestörtem Gleichgewicht befände, bis A senkrecht über X zu stehen käme, dann würde es wieder in eine neue Gleichgewichtslage sich begeben; ein Unterarm z. B. aus reiner in reine Supinationsstellung.

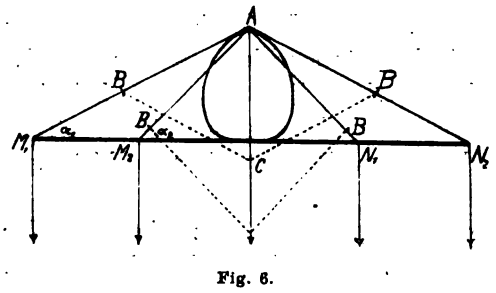

Fig. 6.

Fig. 6 dient zur Erläuterung des Satzes: Die fixierende Wirkung der Schlitzbinde ist (im allgemeinen) umso grösser, je geringer die Breite des Aufnahmetisches und je grösser die Höhe des Objektes ist.

Selbstverständlich macht sich auch in Bezug auf das Zustandekommen der Drehbewegung der Reibungswiderstand der Binden an den Tischkanten *(r)* mit geltend. Die Kantenreibung ist natürlich wieder nicht immer eine gleich grosse; sie ist ceteris paribus ebenfalls vom Neigungswinkel der Bindenschenkel abhängig.

Die nun folgende theoretische Betrachtung (Fig. 6) bezieht sich auf den Einfluss der Relation zwischen Breite der Unterlage (Spannweite der Binde) und Höhe des Objektes auf dessen Stabilität.

Bei gegebener Höhe des Objektes sei die Breite der Unterlage das eine Mal $M_1 N_1$, das andere Mal $M_2 N_2$. Die am Punkte A beiderseits angreifende Kraft sei jedesmal gleich AB. Die Resultierende ist jedoch im ersten Falle kleiner *(= AC)* als im zweiten *(= AD)*.

Der Wert der Resultierenden, die wir früher mit AD bezeichnet haben, ist also abhängig von der Grösse des Winkels α, dem Neigungswinkel der Bindenschenkel: je grösser letzterer, desto grösser ist die Hemmung von seitlichen und Drehbewegungen.

Dieser Umstand kommt zunächst dem durch die Bequemlichkeit bei radiologisch-chirurgischen Arbeiten, nicht selten auch durch Platzmangel diktierten Bedürfnisse nach möglichst schmalen Aufnahmetischen entgegen. Bei den früheren Fixationsmethoden war passive, bequeme, weithingestreckte Lagerung des Objektes ein unbedingtes Erfordernis, die Stützpunkte lagen in der Regel in einer Ebene, bildeten planimetrische Figuren, während, wie eine einfache Überlegung ergiebt, bei der Schlitzbindenfixation die Angriffspunkte der wirkenden Kräfte stereometrisch angeordnet sind.

Auf die gleichen mechanischen Verhältnisse ist ferner der glückliche Umstand zurückzuführen, dass Stellungen, welche bisher der Fixation die grössten Schwierigkeiten bereitet haben, bei Anwendung der Schlitzbinde die günstigsten Fixationsbedingungen bieten.

Ich möchte dies mit einigen Beispielen belegen.

Schädel. Die Eiform des Schädels findet in passiver Seitenlage mehr Stützpunkte als in Rückenlage. Bei der Schlitzbindenfixation wird dieser Nachteil kompensiert, ja wie die Praxis lehrt, überkompensiert, dadurch, dass bei dorsoventraler Aufnahme der grosse anteroposteriore Durchmesser die Bindenschenkel steiler abfallen lässt, als im anderem Falle.

Becken. Bei anteroposteriorer Beckenaufnahme in Rückenlage ist im allgemeinen eine Fixation beinahe entbehrlich, dringend notwendig nur bei unruhigen Kindern. Bei posteroanteriorer Aufnahme in Bauchlage ist, ohne die Schlitzbindenfixation nur selten genügende Ruhigstellung zu erreichen und diese kaum zu entbehren, ebenso bei Seitenlagerung des Beckens (für die seitliche Aufnahme des oberen Femurendes).

Winkelige Ankylosen und Kontrakturen des Knie- und Ellbogengelenkes sind in anteroposteriorer und reziproker Stellung passiv kaum ruhigzustellen und geben sonst nur selten unverwackelte Aufnahmen. Anders bei Schlitzbindenfixation. Man braucht nur das Knie- resp. Ellbogengelenk in die eine, das distale Ende der betreffenden Extremität in eine zweite Binde zu fassen und erhält eine Fixation, die kaum zu wünschen übrig lässt.

Thorax und Schulter. Gute Thoraxaufnahmen gelingen bekanntlich nur bei Atmungsstillstand, in Inspirationstellung. Die Ausführung dieser Methode ist nicht leicht, bei Kindern, unintelligenten Erwachsenen, Dyspnoischen überhaupt nicht möglich. In Fällen, bei denen es sich nun nicht um die Darstellung der Lungenzeichnung und des Zwerchfellstandes, sondern um die des Thoraxskelettes handelt, wird daher ein Feststellen des Thorax allein und Einschränkung oder Aufhebung der thorakalen bei ungehinderter abdominaler Atmung zu bevorzugen sein.

Die Aufhebung der thorakalen Atmung braucht nicht eine aktive, sondern kann eine passive sein: man legt um den Thorax eine oder zwei Schlitzbinden mit entsprechender Belastung.

Auch die Fixation des Schultergürtels in schräger und in reiner Seitenlagerung (bei Kopf- und Halsaufnahmen) bietet bei Anwendung der Schlitzbinde keine Schwierigkeit.

In innigem Zusammenhange mit der Frage der Ausschaltung der thorakalen Respiration steht die Lösung des Problems einer guten Schulteraufnahme. Ausser den willkürlichen, wenn auch häufig unbewusst erfolgenden aktiven Bewegungen zeigt bekanntlich die Schulter passive Mitbewegungen beim Atmen. Man pflegt dabei Aufnahmen der Schulter in einem eigenen „Schulterstuhl" im Sitzen zu bewerkstelligen, wobei durch Hochziehen und Abheben des Schultergürtels vom Thorax die Mitbewegungen des letzteren möglichst eingeschränkt werden sollen.

Das Problem der Ruhigstellung der Schulter lässt sich nun auch in folgender Weise lösen. Stelle ich den Thorax fest, schalte ich dessen respiratorische Bewegung aus, so hören natürlich auch die Mitbewegungen der Schulter auf. Fixiere ich ausserdem den Arm, so sind alle das Schultergelenk konstituierenden Skelettteile ruhiggestellt. Gegenüber der Aufnahme im Sitzen hat die Aufnahme der Schulter im Liegen noch den Vorteil, dass man bei letzterer den Oberarm in verschiedener Rotationsstellung darstellen kann.

Im vorhergehenden wurden die Mechanik der Schlitzbindenwirkung und die darauf beruhenden speziellen Applikationsarten teils in Worten, teils in Abbildungen geschildert, wobei ich mir bewusst bin, nicht alle in Betracht kommenden mechanischen Momente in der Darstellung erschöpft zu haben. Im folgenden sei auf einige weitere, allgemeine Vorteile, welche die Anwendung der Schlitzbinde gewährt, hingewiesen.

1. Direkte Fixation der zu radiographierenden Stelle. Bei der Fixation mittels Sandsäcke ist dies natürlich nicht möglich. Aber selbst bei den bisherigen Methoden der Bindenfixation durfte man sich dies nicht immer erlauben, weil das gewöhnliche Anbinden einer Extremität an die Unterlage ein ziemlich rohes Verfahren darstellt und fast immer Schmerzen verursacht. Dagegen wirkt die gleichmässige, ruhige, sich sanft einschleichende Konstriktion einer kranken Partie mittels der Schlitzbinde selbst bei traumatischen und akut entzündlichen Veränderungen wider Erwarten und im Anfange zum grössten Erstaunen des

Patienten nicht minder wie des Arztes kalmierend auf die Schmerzen; man hat nur darauf zu achten, die Gewichtszüge auf beiden Seiten gleichzeitig sinken zu lassen, damit ruckartige Seitenbewegungen der Extremität vermieden werden. Natürlich wird man von einer direkten Konstriktion der erkrankten Körperstelle Abstand nehmen, wenn eine Fraktur vorzuliegen scheint, bei der die Fragmente durch die Umschnürung in ungünstiger Weise disloziert werden könnten. (Fig. 7).

Fig. 7.

Indirekte Fixation des Ellbogengelenkes mittels zweier Schlitzbinden, einer am Oberarm und einer am Unterarm angelegten.

2. Kinderaufnahmen. Untersuchungen bei Kindern gehören zu den schwierigsten Aufgaben der radiologischen Technik. Die Kunst des Untersuchens besteht hier darin, auf die Kleinen ebenso mechanisch wie psychisch zu wirken.

Ich möchte zuerst letzteres Moment besprechen, da darüber zwischen den publizierenden Radiologen keine Übereinstimmung herrscht. Schon bei Erwachsenen kommt jeder Fixation eine Art psychischer Einwirkung zu, denn schliesslich ist ja keine Fixationsmethode und auch die mittels Schlitzbinde nicht eine so absolut sichere, als dass eine aktive Bewegung des Objektes unmöglich gemacht würde. Aber ebenso wie nur selten jemand imstande ist spontan ruhig zu halten, ebenso häufig sehen wir bei nur leichter Fixation vollständige Ruhe des Objektes eintreten — die Fixation mindert die unwillkürlichen Bewegungen wie ein Gelände an steiler Stelle den Schwindel. Besonders gilt dies für Kinder. Beim Kinde mit erwachender Verstandesfähigkeit kommt es, nach den Erfahrungen, die in unserem Institut gesammelt wurden, hauptsächlich darauf an, es sozusagen zu hypnotisieren. Während z. B. Albers-Schönberg rät, die Röntgenröhre während der Aufnahme mit einem Tuche zu bedecken, sehen wir fast immer, wie im Momente des Aufleuchtens der Röntgenröhre, durch die ungewohnte Lichterscheinung gebannt, selbst widerspenstige Kinder sich beruhigen. Wir pflegen in solchen Fällen den Strom zuerst verkehrt einzuschalten und bekommen so ein effektvolles aber fast unwirksames Lichtphänomen; hat sich das Kind unter dem Einflusse dieser Erscheinung beruhigt, dann wendet man die Pole um. Auch eine Einwirkung auf das Gehör durch das Pfeifen einer Melodie, Händeklatschen, alles, was Auge und Ohr des Kindes beschäftigt, ist eine wertvolle Unterstützung. Während der Aufnahme hält also ein Kind meist ruhig, wenn es nur einmal gelungen ist, es auf die Platte zu bringen. Dazu braucht es aber Gewalt. Und da giebt es kein schonenderes Bändigungsmittel als die Schlitzbinde. Mit zwei, im Notfalle drei und vier Schlitzbinden kann man fast immer ein sich noch so sträubendes Kind in der richtigen Stellung auf die Unterlage resp. Platte zwingen. Das Kind mag dann noch eine Weile wie ein gefangener Fisch im Netze zappeln, krampfhaft schluchzen, seine fixe Lage gegen die Unterlage kann es aber in ausgiebiger Weise nicht mehr ändern.

Man schaltet nun den Strom verkehrt ein — das Kind stutzt, starrt die Röhre an, vergisst auf Abwehrbewegungen. Dann heisst es rasch einschalten und mit intensivstem Licht kurz exponieren. Auf diese Weise gelingen uns in den meisten Fällen die schwierigsten Aufnahmen und manche Narkose bleibt erspart.

3. Expositionsdauer. Wie eben gezeigt wurde, ist man bei Kindern gezwungen, die Expositionsdauer durch Anwendung intensiven Lichtes möglichst herabzudrücken. Auch bei Aufnahmen physiologisch bewegter Organe (Zwerchfell, Lunge, Darm) liegt die gleiche Nötigung vor. Sonst entsprang das bisher so oft zum Ausdruck gebrachte Verlangen nach Abkürzung der Expositionsdauer fast durchaus dem bisherigen Mangel an einem Mittel zur dauernden, sicheren Ruhigstellung. Je kürzer die Exposition, desto geringer die Wahrschein-

lichkeit des Verwackeltseins der Aufnahme. Kurze Exposition kann man nur durch Anwendung hoher Lichtintensitäten und diese durch starke Inanspruchnahme, starke Belastung der Röhre erkaufen; das involviert aber die Gefahr einer Überbelastung der Röhre, qualitative Veränderung des Röntgenlichtes, Abkürzung der Lebensdauer der Röhre. Noch schlechter ist es, durch Wahl entsprechend härterer Röhren, also stärker penetrierender Strahlen, die Expositionsdauer herabzusetzen, weil darunter die Güte des Bildes leidet. Die Schlitzbindenfixation garantiert aber absolute Fixation von beliebig langer Dauer, legt also die Expositionsdauer und somit die Wahl von Lichtstärke und Lichtqualität ganz in unsere Macht.

Ist schon unter normalen Verhältnissen die Ruhigstellung einer Extremität eine schwierige Aufgabe, gerichtet sowohl gegen die groben willkürlichen, als gegen die feinen unwillkürlichen Bewegungen des Objektes, so gilt es unter pathologischen Verhältnissen nicht selten, mehr oder minder ausgiebige Bewegungsformen wie fibrillare Zuckungen, Tremor, klonische Zuckungen zu bekämpfen. Auch in diesen Fällen bietet die direkte Fixation des aufzunehmenden Körperteils mittels der Schlitzbinde eine grössere Sicherheit als die indirekte Fixation benachbarter Teile. Dabei ist zu erinnern, dass man gewisse klonische Bewegungen durch Konstriktion direkt zu coupieren imstande ist.

4. Besondere Verwendungsarten. Die Schlitzbinde bietet noch einige besondere Verwendungsmöglichkeiten, die zum Teil der radiologischen Technik angehören, zum Teil ihr ferne liegen.

Die von mir angegebene Winkelblende[1]) findet an den ausgespannten Bindenschenkeln eine in vielen Fällen willkommene Stütze.

Bei radiologischer Untersuchung abgeschnittener Leichenteile leistet die Schlitzbindenfixation ausgezeichnete Dienste. Man ist imstande, solche Objekte in jeder beliebigen Lage zur radiographischen Untersuchung zu orientieren.

Diese Befestigungsart dürfte sich daher auch im Seziersaale einbürgern.

Auch zur Ruhigstellung von Körperteilen bei therapeutischen Bestrahlungen und bei chirurgischen Eingriffen lässt sich die Schlitzbinde gut verwenden.

Ausführung und Handhabung. Die Schlitzbindenfixation ist ungemein leicht, einfach und billig auszuführen. Sie erfordert 4—6 mit einem Haken versehene Gewichte resp. mit Sand oder Bleischrot gefüllte Säcke und eine Anzahl von Kalikotbinden, die an jedem Ende mit einem Ringe ausgestattet sind. Die Länge der Binden soll die Breite des Tisches durchschnittlich um 1 resp. $1^1/_2$ Meter übersteigen. Die kurzen Binden dienen zur Fixation der Extremitäten und des Kopfes, die längeren zur Fixation des Rumpfes. Die Breite betrage ca. 15 cm. Man nehme die Binde ja nicht zu schmal, weil sie sonst wie eine Schnur einschneidet. Bei nachgiebigen Teilen entstehen — abgesehen davon, dass das Einschneiden häufig schmerzt — luftgefüllte Rinnen zwischen Objekt und Platte, die zu schädlicher Sekundärstrahlenbildung Anlass geben. Bei solchen mit massigen Weichteilen bedeckten Körperstellen (Hüften, Hals, Schulter) empfiehlt es sich daher, die Binde recht breit zu nehmen und mit Watte zu unterpolstern.

Auch die Handhabung der Schlitzbinde ist eine sehr einfache.

Nachdem man den zu radiographierenden Körperteil mittels der Schlitzbinde umschlungen hat, wird der eine Schenkel der Binde durch einen an entsprechender Stelle (über der Konvexität des Körperteils) in die Binde gerissenen Längsschlitz gezogen. Je eine Person ergreift nun das eine Ende der Binde mit der einen Hand, hält es fest, befestigt das Gewicht mittels des Hakens am Ring und lässt mit der anderen Hand das Gewicht vorsichtig sinken, ohne dass die erste Hand zunächst das Ende der Binde freigiebt, damit keine ruckartige Erschütterung des Objektes erfolge. Erst dann lässt man beide Bindenschenkel langsam und vorsichtig gleichzeitig dem Gewichtszuge folgen, so dass sich allmählich und gleichmässig die Konstriktion vollzieht.

[1]) In der vorletzten Nummer dieser Zeitung.

Wenn man ohne Assistenz arbeitet, legt man die Haken der auf den Tisch gestellten Gewichte in die Ringe der Binden und lässt dann mit je einer Hand, sich über den Tisch beugend, die Gewichte langsam sinken, was bei schmalem Tisch nicht schwer ist.

Die Stärke der Konstriktion, welche, wie hier ergänzend eingeschaltet werden soll, das Rotieren des Körperteils innerhalb der Bindenschlinge verhindert, hängt natürlich von der Grösse des Zuges an den Bindenschenkeln ab, die Stärke des abwärts gerichteten Druckes, wie oben gezeigt wurde, ausserdem von der Neigung der Bindenschenkel, also dem relativen Verhältnis zwischen Höhe des Objektes und der Breite des Tisches (Spannweite der Bindenschenkel) ab. Man kann daher bei gleichbleibender Belastung den Druck zunächst dadurch regulieren, dass man das Objekt höher oder niedriger bettet, wie in Fig. 8 *a* und *b* dargestellt ist. In

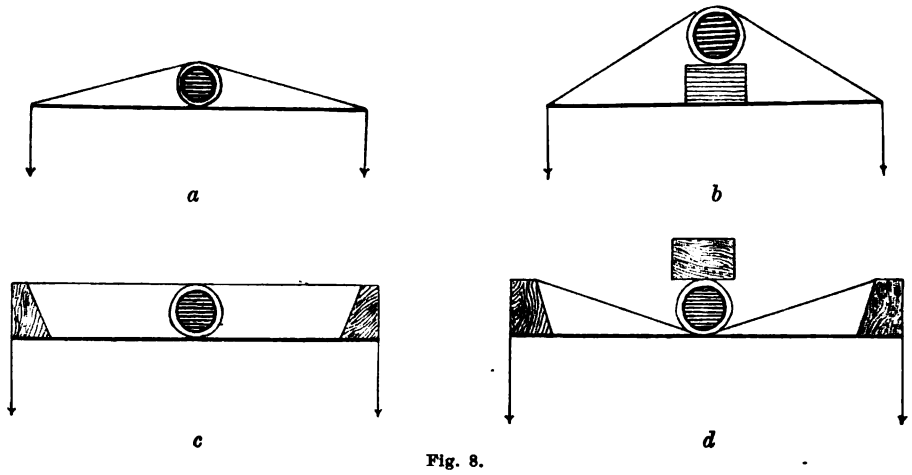

Fig. 8.

Fig. 8 *a—d* dient zur Erläuterung der Aenderung in den Fixationsbedingungen durch verschieden hohe Lagerung des Objektes bei gegebener Breite des Tisches und Höhe des Objektes.

Fig. 8 *c* hat jede abwärtstreibende Kraft aufgehört, die Bindenschenkel laufen parallel zur Unterlage; letztere Fixationsart wirkt natürlich nur seitlichen Bewegungen entgegen und wäre eventuell nur dann anzuwenden, wenn z. B. Druck gegen die untere Fläche nicht vertragen wird. In letzterem Falle könnte man auch so vorgehen, dass man die Binde an der unteren Seite des Objektes kreuzt und dieses gegen eine darüber befindliche Widerlage drückt (Fig. 8 *d*). Diese Fixation könnte z. B. auch bei Durchleuchtungen und Aufnahmen von unten her vorgenommen werden, wie solche mittels des Trochoskops[1]) leicht zu bewerkstelligen sind.

Eine weitere Regulierungsmöglichkeit bei gleichbleibender Belastung ergiebt sich praktisch aus dem Umstande, dass der durchtretende Bindenschenkel an den ihn umgreifenden Schlitzrändern eine nicht unbeträchtliche Reibung erfährt. Der Zug der Gewichte allein reicht gewöhnlich nicht hin, diese Reibung zu überwinden, die Bindenschenkel lassen sich in der Regel mehr oder minder ausgiebig nachspannen.

Die Belastung betrage auf jeder Seite durchschnittlich 3—4 kg. In manchen Fällen kann man getrost auf das Doppelte steigen; bei kleinen Kindern wird man natürlich nur entsprechend geringere Belastung wählen; bei Neugeborenen lässt man eventuell den Zug an den Bindenschenkeln manuell von der Begleitperson (Mutter, Pflegerin), der ja eine einmalige Bestrahlung nicht schaden kann, ausführen. Man lasse ferner wegen der Nachgiebigkeit der Fontanellen die Binde nicht über Stirn und Hinterhaupt, sondern über Nasenwurzel und Nacken oder Hinterhaupt gehen. Hier sei die praktisch-wichtige Beobachtung verzeichnet, dass, wenn man bei Schädelaufnahmen Neugeborener die Binde über die Augen des Kindes legt, es in einen schlafähnlichen Zustand zu verfallen pflegt.

[1]) Vgl. Holzknecht und Robinsohn: Das Trochoskop, ein radiologischer Universaltisch in der vorletzten Nummer dieser Zeitschrift.

Bindenmaterial. Soll man als Bindenmaterial Kalikotbinden oder dauerhaftere Stoffe (Flanellbinden, Leinwandstreifen, Gurte etc.) wählen? Ich möchte nur die Kalikotbinden empfehlen, 1. aus Gründen der Reinlickeit und Asepsis soll man einen möglichst billigen Stoff benutzen, der im Prinzip nach einmaligem Gebrauch weggeworfen werden soll; 2. sind dichtere und dickere Stoffe weniger durchlässig und geben auf dem Negativ die zarte, schleierartige Zeichnung, die man vom Mitphotographieren der Wäsche her kennt.

Noch ein kleines, technisches Detail: Soll man die Platte in die Binde einschliessen oder nicht? Das Einschliessen möchte ich entschieden widerraten, namentlich dann, wenn ihre Breitendimension die des zu radiographierenden Objektes übertrifft. Aber auch wenn dies nicht der Fall ist, begiebt man sich dadurch des Vorteils, im letzten Augenblick die Lage der Platte zum Objekte regeln oder behufs eventueller Duplierung der Aufnahme ohne Änderung des Arangements die exponierte Platte hervorziehen und durch eine unbelichtete ersetzen zu können (Vgl. Figg. 9 *a*, *b*, *c*).

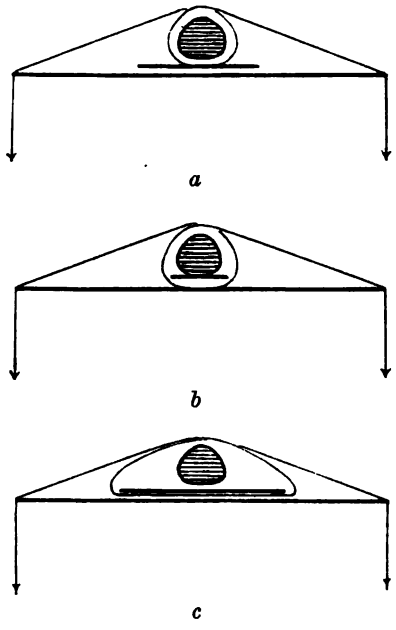

Fig. 9.

Die Platte darf, wenn sie breiter ist als das Objekt (Fig. 9a) in die in die Schlitzbinde nicht eingeschlossen werden; ist sie schmäler (Fig. 9b) so ist ihre Einbeziehung angängig; zweckwidrig ist die Einschliessung einer Platte, die breiter ist als das Objekt (Fig. 9): Verminderung der Konstriktion durch die Binde, Ermöglichung der Rotation innerhalb der Bindenschlinge.

Wenn ich der vielen Vorteile der Schlitzbinde gedacht habe, so will ich auch ihre Nachteile nicht verschweigen.

Erstens ist ihre Bedienung durch eine Person etwas unbequemer, gelingt aber unschwer auf schmalen und langen Tischen. Und diese sind es ja gerade, welche sich für die Anwendung der Schlitzbinde am besten eignen und die ja auch in jeder anderen Richtung von jeher als die brauchbarsten Formen angesehen wurden, von deren Verwendung nur wegen der Sandsackfixation Abstand genommen werden musste.

Zudem sind zwei mögliche Ausführungsformen der Schlitzbinde möglich, welche ich praktisch zu erproben nicht Gelegenheit hatte und welche eine Vermehrung der Bequemlichkeit gestatten, wenn keine Assistenz vorhanden ist. Die erste Ausführungsform (Fig. 10) beruht darauf, dass das Gewicht, welches auf der dem Standorte des Manipulierenden entgegengesetzten Seite in Anwendung

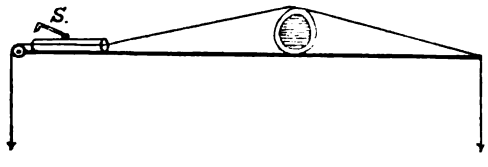

Fig. 10.

Modifikation der Schlitzbindenapplikation mittels des Schnurfängers *(S)* zur Erleichterung des Arbeitens ohne Assistenz bei breiten Aufnahmstisch.

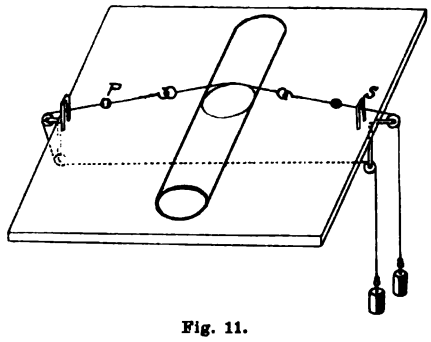

Fig. 11.

Modifikation der Schlitzbindenapplikation zur Erleichterung des Arbeitens ohne Assistenz bei breitem Aufnahmstisch. *P* Perle, *S* Schlitz.

kommt, an einer Schnur hängt, welche durch einen am Tischrande befestigten Schnurfänger festgehalten wird. Man könnte auch den Haken der Schnur in eine dem Tischrande parallel laufende Stange einhängen.

Bei der zweiten möglichen Ausführungsform (Fig. 11) wird das eine Ende der Binde mittels Ringes an einer Schnur befestigt, welche über Rollen unter der Tischplatte durchläuft, so dass beide Gewichte auf dieselbe Seite zu hängen kommen und eine gemeinschaftliche Bedienung durch eine Person möglich ist. Das vollständige Zurückgleiten der Schnur wird durch die Perle (P) und den Schlitz (S) verhindert.

Übrigens kommt man, wie nochmals hervorgehoben werden soll, bei schmalem niedrigem Tisch auch allein, onne Assistenz, ganz gut zu stande.

Aus der Münchner königl. chirurgischen Klinik (Direktor: Geh. Rat v. Angerer).

Technisches zur Albers-Schönbergschen Kompressionsblende.

Von

Dr. **R. Grashey**.

Die Albers-Schönbergsche Kompressionsblende hat sich viele Freunde erworben. Wer sich die vom Erfinder wiederholt gegebenen praktischen Winke zu nutze macht und eine gewisse technische Gewandtheit erlangt hat, wird gewiss gerne und mit Erfolg damit arbeiten. Für gewisse schwierigere Aufnahmestellungen schienen mir einige technische Ergänzungen nötig, die ich im folgenden beschreiben will, da sie sich in unserem Betriebe bewährt haben.[1])

I. Auf Fig. 1 wird auffallen, dass die Röhre horizontal auf zwei Lagern ruht. Die übliche Schrägstellung scheint keine wesentlichen Vorzüge zu haben; der Umstand, dass das Glas in dem senkrecht zur Röhrenachse stehenden Meridian am dünnsten ist und nach den cylindrischen Ansatzteilen hin an Dicke zunimmt, spricht sogar gegen die Schrägstellung mit parallel zur Platte gestellter Antikathodenfläche.[2]) Auf zwei Lagern aus Hartgummi L_1 und L_2 durch Gummibänder G festgehalten (Fig. 1), wird die Röhre entschieden sicherer gehalten, als wenn sie in einer Holzklammer schwebt, wie sie von der Fabrik geliefert wird. Die beiden Lager sind sowohl in der Längsachse als in der Querachse des Röhrenbrettes B geradlinig verschiebbar und werden durch Schrauben fixiert. Eine Lager-Verschiebung in der Längsachse ist bei Gebrauch ähnlicher Röhrentypen unnötig; eine Verschiebung in querer Richtung ist nur für die wenigen Röhren nötig, deren Brennpunkt nicht durch Drehung um die Längsachse sich in eine Ebene bringen lässt, welche man sich senkrecht auf der Längshalbierenden des Röhrenbretts errichtet denkt, welche also auch durch den Mittelpunkt des kreisrunden Blendenausschnittes geht. Es ist in der Regel nur nötig, die Röhre in der Längsachse zu verschieben und etwas zu drehen, bis eine angebrachte Papiermarke M mit einem bestimmten Punkt des Lagers L_2 abschneidet. Die Papiermarke wird auf die Röhre aufgeklebt auf Grund einer einmaligen, möglichst genauen Centrierung. Für alle folgenden Aufnahmen genügt dann die Eindeckung der Papiermarke auf den gewählten Punkt der Lagerkante. Diese Einstellungen sind dann einfacher und genauer als das Visieren mittelst der von der Fabrik gelieferten aufzusteckenden „senkrechten“ Nadeln, welche überdies voraussetzen, dass der Brennpunkt in der Mitte der Antikathode sich befinde.

---

[1]) Die betr. Apparate werden hergestellt durch die „Polyphos“-Gesellschaft, München.

[2]) Auch die Firma Müller-Hamburg empfiehlt in neuerer Zeit die horizontale Lagerung ihrer Röhren.

II. Die einmalige genaue Centrierung geschieht mittelst einer Pendelvorrichtung *B*, Fig. 3. Ein flacher Eisenring *R*, der in den Blendenausschnitt des Röhrenbretts passt, trägt mittelst Steg *Q* den konzentrischen, dickeren, kleinen Bleiring *r*. Durch den gemeinschaftlichen Mittelpunkt gleitet, in einer Öse, der Faden des Pendels *P*. Auf den senkrecht stehenden Kompressionscylinder wird das Röhrenbrett mit dem Pendelring und der grob centrierten Röhre aufgesetzt. Unter dem Kompressionscylinder wird ein Fluorescenzschirm (ohne Bleiglas), mit



Fig. 1.

der Schichtseite nach oben horizontal hingelegt und das kleine Metallpendel *P* am Faden so weit herabgelassen, dass es den Schirm fast berührt. Man verdunkelt den Raum und sieht nach Einschaltung der Röhre auf dem Leuchtschirm den vergrösserten Schatten des Ringes *r* und innerhalb desselben den schärferen kleinen Pendelschatten; drei- bis viermalige geringe Verschiebungen bezw. Drehungen der jeweils ausgeschalteten Röhre genügen, um den Pendelschatten in die Mitte des Ringschattens zu bringen, womit dann die Röhre centriert ist; d. h. ihr Brennpunkt befindet sich dann in der Mittelsenkrechten des kleinen Ringes *r*, also auch mitten über dem Presscylinder. Der Vorteil dieser Vorrichtung beruht darin, dass der Abstand zwischen Antikathode und Ring *r* viel kleiner ist als der Abstand des Ringes *r* vom Pendel bezw. dem Schirm. Eine ganz geringe Verschiebung der Röhre bewirkt eine viel bedeutendere Verschiebung des Pendelschattens aus dem Centrum des Ringschattens. Dies ermöglicht eine genaue Centrierung. Die danach vorgenommene Markierung der Röhre kann man gelegentlich kontrollieren, wenn man befürchtet, dass der Brennpunkt gewandert sein könnte.

III. Fig. 2 zeigt eine Visier- und Pendelvorrichtung, welche am Presscylinder angeschraubt ist und umgeklappt wird, wenn nach Einstellung des Objektes das Röhrenbrett nebst Röhre aufgesetzt werden soll.

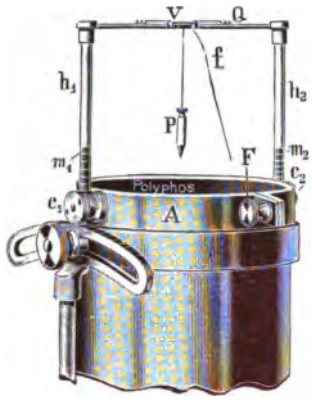

Fig. 2.

Ein durch Schraube F anziehbares Metallband A, welches den obersten Teil des (Stereoskop-)Presscylinders umgreift, trägt zwei in Scharnieren c_1 c_2 um 90° drehbare graduierte Metallstäbe m_1 m_2, über welche die beiden Hülsen h_1 h_2 tubusartig ausziehbar sind. Die Hülsen sind oben verbunden durch den Steg Q. Der Faden f des Pendels P geht durch eine Öse, welche zugleich der Mittelpunkt der runden Öffnung in der Visierscheibe v ist. Mittelst des Pendels kann man bei Präzisionsaufnahmen auf einen bestimmten Punkt der Körperfläche, z. B. eine Orientierungsmarke genau einstellen, man kann auch durch zweimaliges Loten erreichen, dass ein gewünschter Punkt des Objekts sich senkrecht über einem andern Punkt, z. B. dem Plattenmittelpunkt befindet. Zwischen Objekt und Hartgummiring des Presscylinders wird ein in Verbandgaze eingenähter Wattering eingelegt. Während der Aufnahme stört die umgeklappte Visiervorrichtung in keiner Weise (siehe Fig. 1 bis f, v, c_1). Hat man einmal gemessen, wie gross der Abstand der Antikathode (Brennpunkt) von der Ebene der obern Presscylinder-Öffnung ist, so braucht man nur die Hülsenrohre h_1 h_2 (Fig. 2) entsprechend weit an den graduierten Stäben m_1 m_2 in die Höhe zu ziehen, und kann dann das Auge an den Punkt bringen, an welchem bei der folgenden Aufnahme die Antikathode stehen wird, man kann demnach mit dem Auge das sehen, was die Antikathode „sehen“ wird. Man zieht also die Hülsen ca. 1 cm weniger weit aus, als dem Abstand der Antikathode entsprechen würde, legt das Auge dicht an die Visierscheibe und kann so erkennen, ob die untergelegte Platte richtig ausgenutzt wird, welche Teile des Objekts sich abbilden werden, man kann visierend ausprobieren, wie eng man in einem bestimmten Abstand von der Röhre eine Blende nehmen darf. Für schräge Aufnahmen ist die Visiervorrichtung ebenfalls geeignet; bei mässiger Schrägstellung des Presscylinders kann man

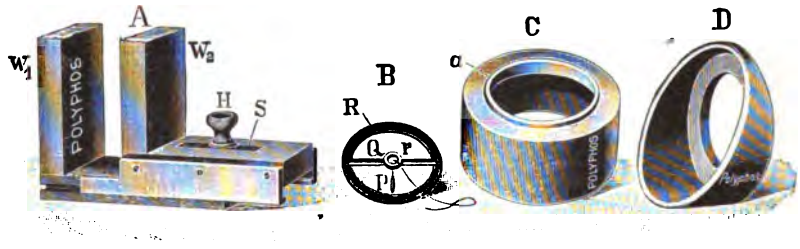

Fig. 3.

mittelst der ausgezogenen Pendelvorrichtung auch den Punkt auf der Platte bezeichnen, der vom senkrechten Röntgenstrahl getroffen wird; dies ist oft wichtig zur Beurteilung des Grades perspektivischer Verzeichnung bei schräger Projektion.

Für manche Aufnahmen kann man solcher Vorrichtungen allerdings entbehren. Handelt es sich jedoch darum, in gewissen Zeiträumen Aufnahmen unter möglichst gleichen Bedingungen zu wiederholen (um z. B. das Wachstum eines Knochentumors zu verfolgen), so werden solche Präzisionsapparate die Zuverlässigkeit der Resultate sicher erhöhen.

IV. Objekte, die nicht voll von der Kompressionsblende erfasst werden, sind nicht immer genügend fixiert. Stellt man z. B. ein Scheitelbein oder eine Orbita ein, so kann der Puls des Kranken, sein Tremor noch störend wirken. Sandsäcke genügen nicht immer, sind auch wegen ihrer Sekundärstrahlung nicht vorteilhaft. Ich liess daher besondere Kopfstützen anfertigen (s. Fig. 1); dieselben haben durch Scharniergelenke, die mit Flügelschrauben S_2 S_3 fixiert werden, eine grosse Bewegungsfreiheit; man könnte auch mit einem Kugelgelenk auskommen. Die abnehmbaren Holzbüchsen H_1 H_2, in denen die Metallrohrstützen R_1 R_2 verstellbar sind, umgreifen drehbar und in der Höhe verstellbar die Stützsäulen des Blendengestells. Mit Hilfe dieser

Kopfstützen gelingt es uns auch bei unruhigen Schädelverletzten Nähte, Gefässfurchen und Frakturlinien klar abzubilden. In einem unserer Fälle wurde die auf der Röntgenplatte sichtbare feine Frakturlinie später bei der Sektion bestätigt.

V. Zur Fixierung zitternder Amputationsstümpfe und Gelenke genügen Kompressionsblende und Sandsäcke ebenfalls nicht immer. Für solche Fälle liess ich mehrere nach Art eines französischen Schraubenschlüssels bewegliche Holzklammern anfertigen (*A*, Fig. 3). Zwei rechtwinklige Holzbretter W_1 und W_2 gleiten aufeinander. Die im Schlitz *S* bewegliche Schraube *H* fixiert die Stellung. Man kann den Kopf, Unterschenkel, die zitternden Finger der seitlich aufzunehmenden Hand, das Becken kleiner Kinder u. a. bequem fassen und den Holzwinkel ausserdem durch Sandsäcke beschweren.

IV. Auf Fig. 3 sieht man noch zwei mit Blei ausgekleidete hölzerne Ansatzstücke *C* und *D*, welche mittelst eines Kragens *a* in den Hartgummiring des Kompressionsrohrs eingepasst und durch die Kompression gehalten werden. Der cylindrische Ansatz dient dazu, das „Gesichtsfeld" der Röhre zu vergrössern, der schräge Ansatz ist für Schulter-, Fussgelenksaufnahmen praktisch; man kann sich durch entsprechende Ansatzstücke der Form des Rippenbogens, des Halses u. s. w. anpassen.

In Fig. 1 wird noch auffallen, dass die von Siemens & Halske gelieferten Griffe zum Drehen der Schrauben, welche die Blende in der Höhe verstellen, durch Räder S_4 S_5 ersetzt wurden. An den Griffen bleibt man leicht hängen, die dann herabfallende schwere Blende kann den darunter liegenden Kranken verletzen.

Das im März 1905 eröffnete neue Röntgeninstitut des Allgemeinen Krankenhauses St. Georg-Hamburg.

Von

Dr. **Albers-Schönberg**, leitender Arzt des Institutes.

Gelegentlich des Neubaues eines Operationshauses für das Allgemeine Krankenhaus St. Georg wurde mir vom Direktor Herrn Dr. Deneke der ehrenvolle Auftrag zuteil, in dem neuen Gebäude ein mit allen modernen Hilfsmitteln der heutigen Technik, soweit dieselben sich bewährt haben, ausgerüstetes Röntgeninstitut einzurichten. Ich habe diesen Auftrag zu erfüllen gesucht, indem ich von folgenden Gesichtspunkten, welche mir die wichtigsten für den rationellen Betrieb eines solchen Institutes zu sein schienen, ausging.

1. Das Institut soll sämtliche Arbeiten der medizinischen und chirurgischen Station übernehmen, sowie alle therapeutischen Aufgaben erfüllen.

2. Sämtliche Untersucher, sowohl Ärzte wie Schwestern sollen bei ihren Arbeiten in dem Institut gegen Bestrahlungen ihres eigenen Körpers absolut geschützt sein.

3. Die täglich vorzunehmenden Untersuchungen sollen im Interesse der Kranken schnell erledigt werden, so dass etwaige chirurgische Eingriffe sofort im Anschluss an die Untersuchung vorgenommen werden können.

4. Alle Hilfsapparate sollen jederzeit gebrauchsfertig sein und ihre festen Plätze im Laboratorium erhalten, so dass ein durch Aufstellen der Apparate bedingter Zeitverlust vermieden wird.

5. Da trotz der genügend grossen Räumlichkeiten infolge der Grösse mancher Hilfsapparate der Raum bestens ausgenutzt werden muss, so soll bei der

Aufstellung der Apparate auf diesen Punkt ganz besondere Rücksicht genommen werden.

6. Das Institut soll nicht allein den praktischen Bedürfnissen des Krankenhauses gerecht werden, sondern es soll auch ein Muster-Versuchs- und Lehrinstitut der Röntgenologie sein.

Das Röntgeninstitut liegt im ersten Stock des Operationshauses und besteht aus zwei miteinander durch eine Tür verbundenen grossen, hellen Räumen. Ein Personenaufzug mündet innerhalb derselben und öffnet sich nach beiden Zimmern. An dieselben schliesst sich unmittelbar ein als Dunkelkammer dienender Raum an. Um das an und für sich unwahrscheinliche Durchdringen von Strahlen aus dem Untersuchungsraum in das Dunkelzimmer durch die steinerne Wand absolut sicher zu verhindern, wurde unter der Verputzung der betreffenden Dunkelzimmerwand eine $^1/_2$ mm dicke Bleiplatte angebracht. Die Wände des Dunkelzimmers sind mit schwarzen, glasierten Kacheln verkleidet. Der Fussboden ist mit matten schwarzen Kacheln bedeckt. Der Wand- und Deckenanstrich ist in matter schwarzer Farbe gehalten. Der Eingang in das Dunkelzimmer führt durch einen Vorraum, welcher dazu dient, dem Tagelicht beim Betreten des Dunkelzimmers den Zutritt zu verwehren. Das letztere ist gegen den Vorraum, und der Vorraum gegen das Untersuchungszimmer durch Türen abgeschlossen. Im Vorraum befindet sich ein mit Wasserzufluss und Abfluss versehener Spültisch, welcher bei Verstärkungsarbeiten mit Quecksilberlösungen zur Verwendung kommt. Da das Sublimat sehr leicht zu Verunreinigungen der photographischen Lösungen führen kann, so war die Absonderung dieser Arbeiten in einem besonderen Raum erforderlich. Das Dunkelzimmer hat ein grosses, lichtdichtes Fenster, in welchem eine rote Scheibe eingelassen ist. Die Lüftung des Zimmers kann in ausreichendem Masse stattfinden. An der Längswand des Dunkelzimmers sind zwei grosse Spültische mit Wasserzufluss und Abfluss aufgestellt, ferner ein durch einen Elektromotor angetriebener, selbstthätiger Entwicklungsschaukeltisch. Die nötigen Chemikalien finden gegenüber dem Spültisch auf einem Bord Aufstellung. Für die Auswässerung von Papierabzügen ist ein mit Wasserzufluss und Abfluss versehener metallener Spülkasten angebracht. Das zufliessende Wasser tritt in denselben von unten hinein und veranlasst so Wirbelbewegungen des Wassers, wodurch das Zusammenkleben von mehreren Papierabzügen verhindert wird. Das gebrauchte Wasser fliesst durch einen Überlauf ab.

Im ersten Untersuchungszimmer finden die Aufnahmen zu chirurgischen Zwecken sowie sämtliche Durchleuchtungen, ferner therapeutische Bestrahlungen, welche mit der Kompressionsblende ausgeführt werden, statt. Im zweiten Zimmer ist der zur exakten Herzmessung bestimmte Orthodiagraph, sowie der von mir modifizierte Holzknechtsche Untersuchungstisch (Trochoskop), welcher zu Operationen im direkten Röntgenlicht zum Eingipsen von Frakturen unter Röntgenlicht und zur Aufnahme von Thoraxaufnahmen dient, aufgestellt.

Durch die Veröffentlichungen der letzten zwei Jahre ist die Einwirkung der Röntgenstrahlen auf innere Organe sichergestellt. Die Versuche mit der Röntgentherapie bei Leukämie erbrachten den Beweis einer intensiven Wirkung der Strahlen auf das Milzgewebe. Die schädigenden Wirkungen auf die Haut sind seit langem bekannt. Ferner haben Versuche von Birch-Hirschfeld bewiesen, dass auch das Auge beträchtlich durch die Bestrahlung in Mitleidenschaft gezogen wird. Es ist hier nicht der Ort auf die Einzelheiten der Röntgenwirkung auf innere Organe einzugehen. Die Arbeiten müssen im Original nachgelesen werden. Es ergiebt sich indessen aus ihnen, dass es eine unabweisbare Pflicht der Vorsteher von Krankenhäusern und Kliniken ist, in genügender Weise für den Schutz der im Röntgenlaboratorium arbeitenden Ärzte und Schwestern zu sorgen. Im Krankenhause St. Georg wurde diese Anforderung in folgender Weise gelöst.

Die Schutzvorrichtung besteht aus einem rechtwinkligen Kasten von 172 cm Länge, 92 cm Breite, 195 cm Höhe. (Fig. 1.) Derselbe ist an seiner Innenseite lichtdicht mit Blei aus-

geschlagen und letzteres mit einem Ölfarbenanstrich versehen. In diesem Kasten haben drei Personen bequem Platz. Da der Raum des Untersuchungszimmers durch einen derartig grossen Schutzkasten sehr erheblich beeinträchtigt wird, so musste darauf Bedacht genommen werden,



Fig. 1.

den Kasten auch für andere Zwecke des Laboratoriums bestmöglichst dienstbar zu machen. Dieses wurde so erreicht, dass der Induktor seinen Platz auf dem Dach des Schutzhauses erhielt, so dass ein Stativ für den ersteren überflüssig wurde. Da das Laboratorium auch für

Versuchszwecke bestimmt ist und namentlich auch Induktoren verschiedener Fabrikation hier praktisch ausprobiert werden sollen, so wurde der für den steten Gebrauch bestimmte 80 cm-Induktor auf das eine Ende des Kastens gesetzt so dass genügend Platz auf dem Dache für die Aufstellung von weiteren Induktoren blieb. Die beliebige Einschaltung der letzteren erfolgt mittels eines mehrpoligen Umschalters direkt vom Rheostaten aus. Man ist also in der Lage, bei der Arbeit unmittelbar von einem auf den anderen Induktor übergehen zu können, was bei Vergleichsversuchen von grossem Werte ist. Der Rheostat in Tischform steht an der Schmalseite im Innern des Kastens und ist durch das Dach hindurch mittels isolierter Kabel mit dem Induktor verbunden. Ausserdem befinden sich sämtliche für den Betrieb erforderlichen Sicherungen, sowie die meisten Lichtschalter des Untersuchungszimmers im Innern des Kastens. Ferner ist in ihm ein Generalausschalter für den Betriebsstrom des ganzen Institutes in einem verschliessbaren Schrank, zu welchem nur die zur Benutzung der Apparate berechtigten Personen den Schlüssel besitzen, angebracht. Soll eine Röntgenröhre eingeschaltet werden, so kann dieses nur dann geschehen, wenn sich der Untersucher in den Kasten hinein an den Rheostaten begiebt. Er befindet sich dann unter allen Umständen in völliger Deckung. Da erfahrungsgemäss im Laufe der Zeit das Personal in der Befolgung der Sicherheitsvorschriften nachlässig wird, so wurde durch diese Aufstellung des Rheostaten dafür gesorgt, dass ein Inbetriebsetzen der Apparate nur dann möglich ist, wenn sich der Untersuchende im Schutzhause befindet. Wir sehen, dass bei den Arbeiten nicht nur ein vollkommener Schutz des Gesamtkörpers des Personals gewährleistet wird, sondern dass auch jegliches Arbeiten mit den Händen in der Nähe der Röhre, wie dieses früher beim Regulieren oder bei der Härtebestimmung unerlässlich war, ausgeschlossen ist. In den beiden Längswänden des Schutzkastens befindet sich je ein Bleiglasfenster, sowie je eine nach den parallel zum Kasten beiderseits aufgestellten Untersuchungstischen gerichtete Härteskala. Die Feststellung des Härtegrades der Röhre wird also aus einer Entfernung von ca. $1^1/_2$ Meter vorgenommen. Bei diesem Abstand ist bei der von mir speziell für diese Distanzmessung abgeänderten Walterschen Skala eine ausserordentlich genaue Bestimmung des Härtegrades möglich. Die Exaktheit des Ablesens wird noch dadurch erhöht, dass sich der Untersucher im Dunkel des Schutzhauses befindet, mithin seine Augen durch das Fluorescenzlicht der Röhre nicht geblendet werden können. Nach den zu beiden Seiten des Schutzkastens aufgestellten Untersuchungstischen verläuft eine Fadenleitung, welche an dem Regulierdraht der Röhre mittels einer Klemmschraube befestigt wird. Durch ein an dieser Leitung befindliches Gewicht kann vom Innern des Kastens aus je nach Bedarf der Regulierdraht dem negativen Pol der Röhre genähert, und somit das erforderliche Vacuum eingestellt werden. Rechts und links sind in Dachhöhe des Schutzkastens zwei hölzerne Stangen angebracht, auf welchen sich Isolatoren befinden. Die letzteren sind mit je zwei parallelen 50 cm voneinander entfernten, in der Längsrichtung der Untersuchungstische verlaufenden Messingdrähten verbunden. An diese Drähte werden die Zuführungskabel der Röntgenröhre angehakt. Der Strom wird vom Induktor in der später zu beschreibenden Weise direkt in die Messingdrähte geleitet. Die Aussenseite des Schutzhauses dient zur Aufhängung solcher Normalbilder, welche stets im Laboratorium gebraucht werden, z. B. Moritzsche Skizzen des normalen Herzens für die Orthodiagraphie. Sollen Durchleuchtungen vorgenommen werden, so wird nur das auf dem Rheostaten befindliche Glühlicht eingeschaltet, denn das aus dem Eingang des Kastens herausdringende und von der Wand reflektierte Licht genügt vollständig, um alle im Zimmer befindlichen Gegenstände zu erkennen und ist dabei doch so schwach, dass sich die Augen des Untersuchers genügend für die Beobachtung auf dem Leuchtschirm ausruhen können. Zeigt sich z. B. bei einer Untersuchung des Ösophagus, dass die Herstellung eines Wismuthbolus erforderlich ist, so kann dieselbe im Inneren des Schutzkastens bei guter Beleuchtung vorgenommen werden, ohne dass im Zimmer Licht gemacht wird. Wir sehen also, dass die vorbeschriebene Schutzvorrichtung ausser ihrem eigentlichen auch noch verschiedene sehr wesentliche Nebenzwecke erfüllt.

Rechts und links neben dem Schutzkasten ist je ein mit verschiebbarer Kompressionsblendenvorrichtung versehener Untersuchungstisch aufgestellt. Der rechtsseitige wird für schwerverletzte Patienten, welche in liegender Stellung untersucht werden sollen, benutzt. Er ist vor dem Personenaufzug so postiert, dass der Kranke, welcher mittels des letzteren in den Untersuchungsraum befördert wird, entweder mit der Tragbahre oder ohne dieselbe direkt auf den Tisch gehoben werden kann. Es ist dieses namentlich bei schweren Frakturen im Interesse der Schmerzersparung sehr wesentlich, da der Patient nur wenig gerührt zu werden braucht. Der links neben dem Schutzkasten stehende Tisch dient vorwiegend solchen Untersuchungen, welche in sitzender Stellung ausgeführt werden. An der ihm benachbarten Zimmerwand ist ein Wandarm befestigt, mit welchen Aufnahmen, die ohne das Blendenverfahren hergestellt werden sollen (Kiefer, Zähne), gemacht werden können. Das Vorhandensein von zwei Untersuchungstischen gestattet ein sehr schnelles Arbeiten. Ist nur ein Tisch vorhanden

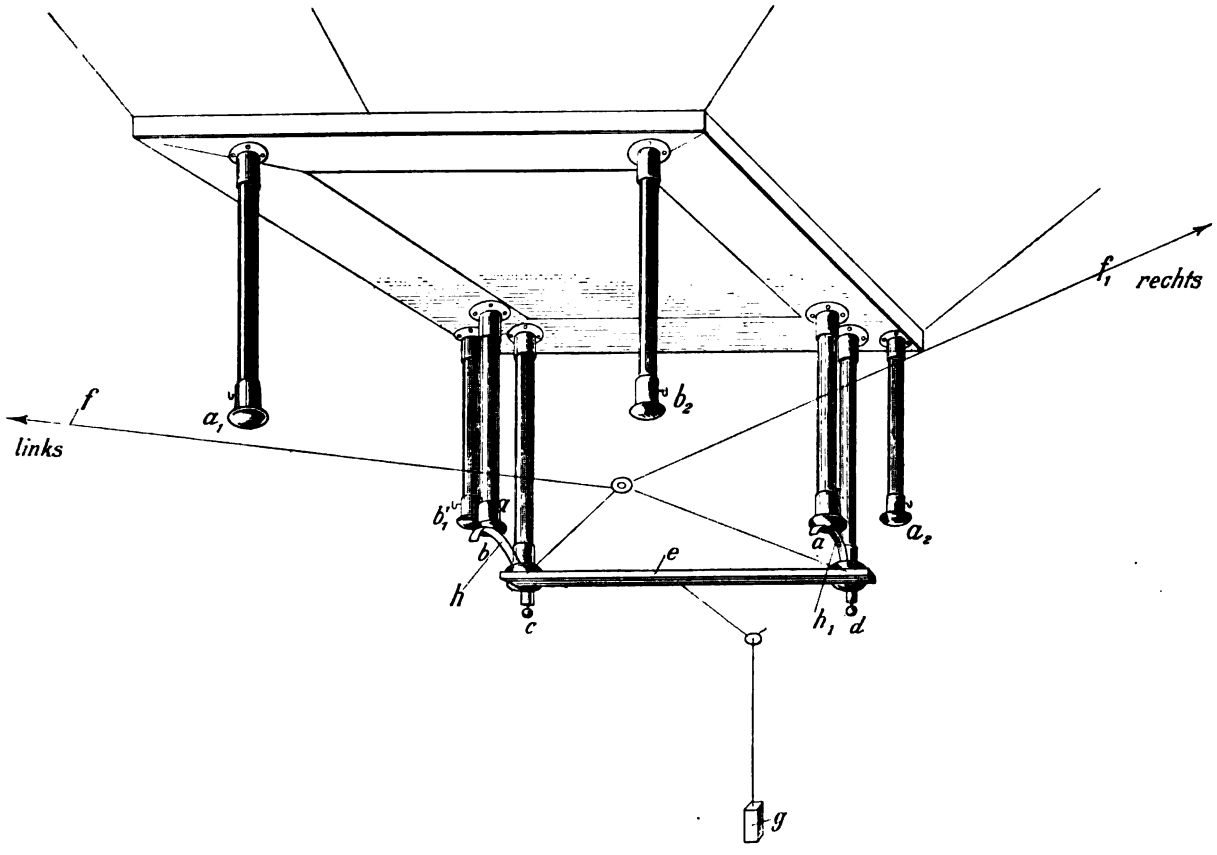

Fig. 2.

und ist derselbe besetzt, so muss man mit der nächsten Untersuchung unter Umständen sehr lange warten, da der Patient in schweren Fällen nicht eher vom Tisch genommen werden darf, als bis man sich im Dunkelzimmer davon überzeugt hat, dass die Aufnahme gelungen ist. Verfügt man über zwei Tische, so kann während der Entwicklungszeit auf dem andern Tisch, welcher nicht besetzt ist, weiter gearbeitet werden.

An der Schmalseite des Schutzhauses ist die Bleikistenblende, welche allen Untersuchungen mittels des Leuchtschirms dient, aufgestellt. Der Raum ist so bemessen, dass eine grössere Anzahl von Zuschauern bequem vor der Blende Aufstellung nehmen kann, um den Demonstrationen zu folgen.

Da es mit grossen Schwierigkeiten verbunden ist bei drei Apparaten, welche in drei verschiedenen Richtungen vom Induktor aufgestellt sind, die Kabelverbindungen mit dem

letzteren herzustellen, so liess ich einen Hochspannungsumschalter, einen bislang in der Röntgentechnik noch unbekannter Apparat konstruieren.

Der Hochspannungs-Umschalter besteht aus einem an der Decke des Zimmers befindlichen Brett, auf welchem sich in der Art wie die Fig. 2 zeigt 8 dicke Glasstäbe befinden, welche an ihren unteren Enden Messingkappen tragen. Die Stäbe c und d stehen in dauernder Verbindung mit den sekundären Klemmen des Induktor. Ist die Holzschiene e in der in der Figur angegebenen Weise eingestellt, so geht der Strom von den Klemmen des Induktor über c und d nach a und b. Die Überleitungen finden mittelst zweier Federn h und h_1 statt. a und b stehen in dauernder fester Verbindung mit der Bleikistenblende. Durch Zug an dem Faden f wird das Brett e nach links herumgedreht, so dass die Federn h und h_1 mit a_1 und b_1 in Kontakt kommen und zwar tritt die Feder h mit b_1 die Feder h_1 mit a_1 in Kontakt. Die auf der rechten Seite des Brettes e angebrachte Feder h_1 bleibt durch einen Kabel mit der Klemme d in Verbindung. Der Strom geht nunmehr von c und d direkt nach a_1 und b_1, welche beiden letzteren Kontakte in dauernder Verbindung mit den über dem linksseitig aufgestellten Untersuchungs-Tisch befindlichen obenerwähnten Messingdrähten stehen. Die Rückwärtsbewegung des Brettes e aus der eben genannten, in die zuerst beschriebene Stellung geschieht durch einen Gewichtszug nach Lösung der Schnur f. In gleicher Weise können die Punkte a_2 und b_2 nach Drehung des Brettes e in Folge Zug an der Schnur f_1 nach rechts mit den Federn h und h_1 in Verbindung gebracht werden. Feder h_1 tritt mit a_2 und Feder h mit b_2 in Kontakt. An dem der Klemme c zugekehrten Ende des Brettes e befindet sich ebenfalls eine kurze Kabelleitung, welche die dauernde Verbindung der Feder h mit c auch dann sichert, wenn sich das Brett e nach rechts dreht, a_2 b_2 stehen in gleicher Weise wie a_1 b_1 mit den über dem rechtsseitig aufgestellten Tisch befindlichen Messingdrähten in dauernder Verbindung. Die Rückkehr aus der eben beschriebenen, in die auf der Figur 2 eingezeichnete Stellung findet wiederum durch den Gewichtszug nach Lösung der Schnur f_1 statt. Der Mechanismus ist ein ausserordentlich einfacher. Irgendwelche Verwechselungen der Pole sind gänzlich ausgeschlossen; auch erkennt man auf den ersten Augenblick aus der Stellung des Brettes e, welcher der 3 Apparate eingeschaltet ist.

Diese Vorrichtung bedeutet für den Untersucher eine ausserordentliche Erleichterung, da die lästige Kabelzuführung zur Röhre vollkommen in Wegfall kommt.

Die für die beiden Untersuchungszimmer erforderlichen Wehneltschen Unterbrecher befinden sich in einem von den Untersuchungsräumen entfernt liegenden Raum.

Der Gang einer Untersuchung gestaltet sich also etwa folgendermassen: Patient wird auf den Untersuchungstisch gelagert. Die Blende wird in der bekannten Weise eingestellt und der zu untersuchende Körperteil durch dieselbe fixiert. Die auf dem Röhrenbrett stets centriert eingestellte Röhre wird auf die Blende aufgesetzt. Die über dem Tisch verlaufenden parallelen Zuleitungskabel werden mit den Polen der Röhre verbunden und an den Regulierdraht der letzteren die Regulierschnur befestigt. Der Hochspannungsumschalter wird für den in Betracht kommenden Untersuchungstisch eingestellt. Der Untersucher begiebt sich in das Schutzhaus und schaltet ein. Soll nun z. B. unmittelbar nach einer solchen Untersuchung eine Durchleuchtung stattfinden, so kann dieses ohne jeden Zeitverlust geschehen. Es ist nur erforderlich, den Hochspannungsumschalter durch einen Zug an der Schnur des letzteren für die Bleikistenblende einzustellen.

Als Beleuchtung dient für beide Untersuchungstische je ein senkrecht über denselben hängender Pendel. Ferner ist eine Deckenbeleuchtung vorgesehen, welche zur allgemeinen Beleuchtung des Raumes dient.

Der vorbeschriebene Untersuchungsraum hat zwei grosse Fenster, mit je einer ungeteilten Mattglasscheibe. In dem Fensterrahmen sind an einer Schiebevorrichtung horizontal verlaufende, nach oben und unten verschiebbare Eisenschienen angebracht, in welche Negative aller Formate eingesetzt werden können. Jedes Fenster kann z. B. ca. 45 Negative von der

Grösse 18:24 resp. 13:18 in diesen Schienen aufnehmen. Das eine der Fenster ist mit Negativen, welche das ganze normale Skelett umfassen, dauernd armiert, so dass es nicht nötig ist, wenn normale Vergleichsbilder gewünscht werden, dieselben erst hervorzusuchen. In dem anderen Fenster werden die sämtlichen innerhalb der letzten 24 Stunden gemachten Auf-

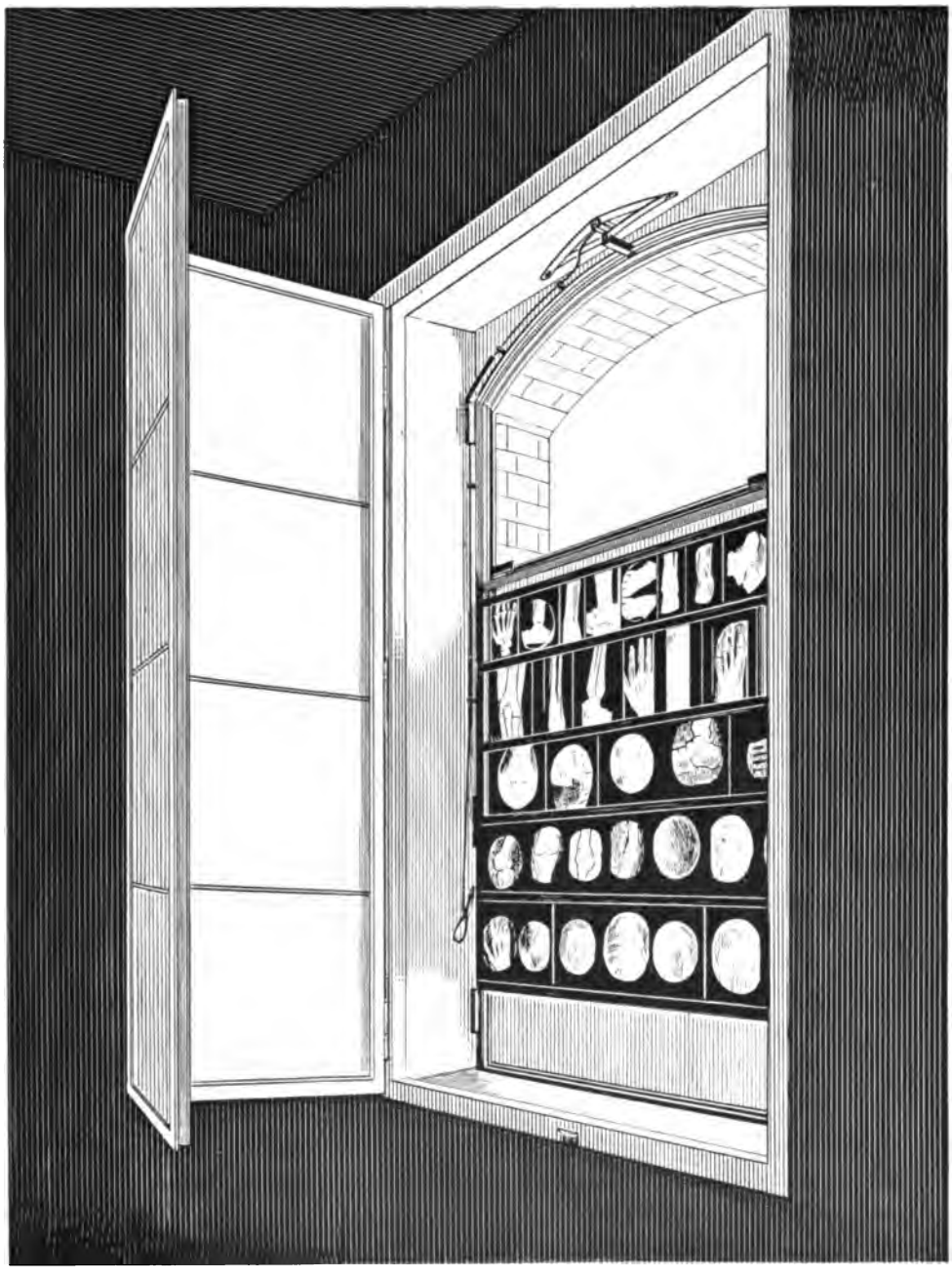

Fig. 3.

nahmen, soweit sie nicht in dringenden Fällen direkt auf die Station geschickt werden, für die Morgenvisite eingestellt. Die betreffenden Stationsärzte finden also Gelegenheit, bei guter durchfallender Beleuchtung und Abblendung allen überflüssigen Lichtes, die Platten ihrer Kranken zu studieren und eventuell mit normalen Bildern zu vergleichen. Die Verdunkelung geschieht durch grosse, lichtdichte, eiserne Doppelfenster, welche mit Leichtigkeit geschlossen

werden können. Zwischen den Fenstern ist in einer in der Wand befindlichen Nische ein Transparenzkasten (Negativbühne) zur Betrachtung von Platten bei elektrischem Licht angebracht. Ein photographischer Vergrösserungsapparat zur Herstellung von Diapositiven lässt sich an diese Negativbühne ohne weiteres ansetzen.

Im zweiten Untersuchungsraum ist der Induktor auf einem 2 Meter hohen Stativ, zwischen dessen Füssen sich der Tischrheostat befindet, aufgestellt. Auf einem Wandbord gegenüber dem Induktor sind Quecksilbermotorunterbrecher, Turbine sowie ein Wehnelt zu Demonstrationszwecken aufgestellt. Eine Umschaltvorrichtung ermöglicht das Arbeiten ausser mit dem, in einem Nebenraum für den täglichen Gebrauch befindlichen Wehnelt, mit jedem



Fig. 4.

der genannten Unterbrecher. Links neben dem Induktorstativ hat der Orthodiagraph seinen definitiven Platz erhalten. Die Röhre ist stets richtig centriert in demselben eingestellt, so dass nur die Kabel in die unter dem Untersuchungstisch verlaufenden Zuführungsdrähte eingehängt zu werden brauchen. Soll in vertikaler Stellung orthodiagraphiert werden, so wird der Tisch zur Seite gerückt und der Orthodiagraph aufrecht gestellt.

Rechts vom Untersuchungstisch hat das von Holzknecht angegebene Trochoskop Aufstellung gefunden. Der in den Fortschritten a. d. G. d. R. Bd. VIII Heft 2 beschriebene Apparat dient bekanntlich für Operationen, sowie Anlegung von Gipsverbänden im direkten Röntgenlicht. Ich habe denselben für die Zwecke des neueingerichteten Laboratorium in einigen Teilen verändern lassen. Der ganze Holzkasten, in welchem sich die Röhre befindet, ist mit Blei ausgeschlagen. Die für die Beobachtung der Röhre erforderlichen Fenster sind aus Bleiglas gearbeitet und höher gelegt und verkleinert worden. Die ursprünglichen Fenster sind in

Holzschiebetüren umgewandelt worden. Hierdurch ist eine Bestrahlung des Operateurs während der Arbeit ausgeschlossen. An Stelle der Leinwandbedeckung des Kastens ist eine solche aus Wachstuch, damit keine Feuchtigkeit in das Innere des Kastens dringen kann, zur Anwendung gekommen. Hierdurch wird ein sorgfältiges Reinigen der Tischfläche möglich. Die Tischplatte selber ist wesentlich verbreitert worden, so dass sie an sämtlichen Seiten 10 cm übersteht. Es bietet dieses die Möglichkeit, Extensions- und andere Apparate an dem Trochoskop befestigen zu können. Ferner kann ohne Schwierigkeit meine Compressionsblende, in an anderer Stelle zu veröffentlichender Weise, unter Zuhilfenahme der überstehenden Tischkante mit dem Trochoskop kombiniert werden. Um das Halten des Leuchtschirms mit der Hand zu vermeiden, habe ich auf der Tischplatte zwei Schienen anbringen lassen, auf welchen auf Rädern ein viereckiges metallenes Gestell läuft, welches mittels zweier Klammern den Leuchtschirm festhält. Ausser dem Leuchtschirm kann das fahrbare Gestell auch eine Kassette bis zur Grösse 40/50 aufnehmen. Man wird also das Trochoskop nach Holzknechts Vorschriften sehr zweckmässig für Aufnahmen des Thorax in Rückenlage mit der Platte gegen die Brust benutzen können, wobei die Platte so genau eingestellt werden kann, dass sie gerade die Brusthaut berührt. Diese Art der Aufnahmetechnik ist derjenigen in sitzender Stellung unter Umständen vorzuziehen, da eine Bewegung des Patienten ausgeschlossen ist.

Besondere Schutzvorrichtungen wurden in diesem Raum nicht eingerichtet, da das Trochoskop durch seine Bleibekleidung bereits den erforderlichen Schutz gewährt.

Gegen die Bestrahlung bei Arbeiten mit dem Orthodiagraphen wird man sich nur sehr schwer schützen können, ohne die leichte Handhabung des letzteren zu erschweren. Es wird hierzu ein rechtwinkliges, fahrbares, mit Blei bekleidetes Holzgestell von Tischhöhe benutzt, hinter welches der Operateur tritt oder, was sehr zu empfehlen ist, die neuerdings von Kohl in den Handel gebrachten Schutzschurzfelle, welche relativ leicht sind und einen sehr ausgedehnten Schutz gewähren.

An der den Fenstern gegenüber liegenden Längswand des zweiten Untersuchungszimmers werden demnächst einige für therapeutische Bestrahlungen konstruierte Sitze angebracht werden, ferner ein gynäkologischer Untersuchungstisch mit Vorrichtung zum Bestrahlen des Uterus. Die Kabelverteilung an sämtliche Hilfsapparate dieses Zimmers findet mittels eines auch in diesem Raum befindlichen Hochspannungsumschalters statt.[1])

Zur Röntgentherapie des Carcinoms.

Von

Dr. **A. Köhler**,
Spezialarzt für Radiologie zu Wiesbaden.

und

Dr. **G. Herxheimer**,
Prosektor am Städt. Krankenhaus zu Wiesbaden.

In dem sogleich zu beschreibendem Falle, dessen Überweisung zur Röntgenbehandlung wir Herrn Dr. Schmelz verdanken, handelte es sich um ein mächtiges exulceriertes Mammacarcinomrecidiv, welches unter Röntgenbehandlung in vier Monaten sich bedeutend verkleinerte und vollständig überhäutete.

Beamtenfrau, 50 Jahr alt. Beide Eltern in hohem Alter gestorben. Ein Bruder an Leberkrebs eingegangen. Ein anderer Bruder, der seither gesund war, hatte vor kurzem einen leichten Schlaganfall. — Patientin bis zum 19. Jahre gesund, dann nach einem Stoss gegen die Thürklinke Schmerzen und Nässen der linken Brustwarze. Mit 34 Jahren entstand an dieser Brust ein Knötchen, das in 9 Jahren zu Hühnereigrösse anwuchs, ohne sich zu öffnen; sodann Operation. Neben der Narbe entstand nach

[1]) Die technische Ausführung der vorbeschriebenen Einrichtungen hatte die Firma Richard Seifert & Co., Hamburg, übernommen.

Die Kompressionsblendeneinrichtungen lieferte die Firma Siemens & Halske, Berlin-Westend.

einem Jahr ein neues Knötchen. Behandlung geschah nun mit Geheimmitteln. Das Knötchen öffnete sich bald, blieb bis jetzt (5 Jahre lang) offen und vergrösserte sich langsam. Als ein Chirurg hinzugezogen wurde, erklärte derselbe die Affektion für inoperabel. Zuletzt wurden Atzungen mit Höllenstein und Karbolsäure angewandt, Borsalbenverband. In den letzten Monaten sehr heftige Schmerzen an der Wunde.

Dieser kaum durch Morphium zu lindernden Schmerzen wegen wurde mir (K.) die Patientin zur Röntgenbestrahlung überwiesen. Status: Schwächliche, wenig kachektisch aussehende Frau. Die ganze linke Brustseite ist von einer 22 cm langen, 12 cm breiten, geschwürigen, granulierenden Tumormasse eingenommen (Fig. 1), die durch ein paar stehengebliebene Hautstreifenreste in mehrere grosse erhabenere Felder mit wulstigen Rändern eingeteilt wird. An der vorderen Partie der Achselhöhle ebenfalls eine grössere exulcerierte Fläche; zwei kleinere, geschwürig zerfallende Knötchen in weitem Abstand links unten von der Hauptstelle. In der linken Achselhöhle ein kleineres Drüsenpaket zu fühlen, links hinten kleine Tumorknoten über der Spina scapulae zu palpieren; eine kleinere Metastase rechts vorn, etwas lateral von der Infraklavikulargrube.

Die Röntgendurchleuchtung des Thorax ergab links nichts Auffälliges, dagegen rechts, in der Hilusgegend der Lunge, einen etwa walnussgrossen, zirkumskripten, bei der Atmung sich etwas mitbewegenden Schatten. Ein Dorsalradiogramm zeigt den betreffenden Schatten ganz gut (Fig. 3).

Die Behandlung bestand in achtzehn intensiven Bestrahlungen von 10 bis 15 Minuten Länge, die in Intervallen von drei bis vier Tagen verabfolgt wurden. Es wurden immer nur fünfmarkstückgrosse Stellen auf einmal belichtet bei 5 cm Röhrennähe, so dass einzelne Partien dreimal, andere zweimal, die isolierten Knötchen links unten nur einmal den Strahlen ausgesetzt waren. Das Drüsenpaket in der Achselhöhle, auf der linken Rückenseite und vorn an der rechten Schulter sollten zunächst nicht belichtet werden.

Fig. 1.
Exulceriertes Mammacarcinomrecidiv. Vor Beginn der Röntgenbehandlung.

Der Erfolg war ein überraschender. Elf Wochen nach der ersten Bestrahlung (s. Fig. 2) war die ganze Tumormasse ebener, flacher, sauberer geworden. Die Epidermis hatte sich von aussen überall um $1^1/_2$ bis 2 cm über die affizierte Partie vorgeschoben, ebenso hatten sich die alten Epidermisstreifen innerhalb des Tumors nach allen Richtungen hin verbreitert. Die isolierten Partieen links unten seitlich waren ganz überhäutet. Die Sekretion war ganz gering. Während vor der Behandlung die Granulationen beim Verbandwechsel immer bluteten, geschah dies seit Wochen nicht mehr. Gleich hier erwähne ich, dass sieben Wochen nach dieser photographischen Aufnahme (Fig. 2) keine exulcerierte Stelle mehr vorhanden, sondern alles mit einer zarten weissen Haut überkleidet war. Die ganze behandelte Stelle war fast überall auf das Niveau der Umgebung zurückgegangen, nur da, wo die erhabensten Tumorpartien bestanden

hatten, waren auch jetzt noch kleine etwa 4 mm hohe Wulstungen unter der Haut zu erkennen und zu fühlen.

Patientin hatte zur Zeit, als Bild 2 aufgenommen wurde, auch unter starken Schmerzen an der linken Hüfte und grosser Müdigkeit zu leiden. Verdacht auf Femurmetastase. Radiogramm zeigte aber eine fünfmarkstückgrosse zirkumskripte, erweichte Stelle in der linken Darmbeinschaufel. Patientin war bald zu schwach zu gehen, konnte nicht weiter mit X-Strahlen behandelt werden, und starb sieben Wochen nach der letzten Röntgenbestrahlung an allgemeiner Kachexie. Wir hatten die Patientin in den letzten sieben Wochen nicht gesehen und waren deshalb, als die Sektion vorgenommen wurde, um so mehr überrascht, als die ganze Tumorpartie fast gänzlich verschwunden, d. h. abgeflacht und vollständig überhäutet war. Leider musste von Anfertigung eines Photogramms abgesehen werden, da man gezwungen war, die Autopsie am Abend bei Lampenlicht vorzunehmen.

Von der Sektion, die aus äusseren Gründen keine vollständige sein konnte, sei als Wichtigstes angeführt, dass Adhäsionen der Pleuren nur links oben bestanden, dass an den Pleuren verstreut den Verlauf von Lymphbahnen entlang kleinste Tumoren sassen, in der Mitte der rechten Lunge ein erbsengrosser, mehr hiluswärts (s. Radiogramm) ein haselnussgrosser, gelblichweisser Tumor gefunden und in der l. Lungenspitze konsistente diffuse Partien mit schiefrig indurierter Umgebung (makroskopisch dem Bilde ausgeheilter Tuberkulose ähnelnd) festgestellt wurden. Es sei gleich vorweggenommen, dass alle diese Tumoren, auch die Affektion an der linken Lungenspitze — die übrigens ebenfalls im Radiogramm sich abzeichnet — sich mikroskopisch als Carcinome erwiesen.

Zur histologischen Untersuchung wurden eine grössere Reihe Stücke von der Haut sowie Metastasen aus der Lunge verwandt. Dieselben wurden in Formol gehärtet und teils (besonders zur Fettfärbung) auf dem Gefriermikrotom geschnitten, zum grössten Teil aber in Celloidin eingebettet. Gefärbt wurde vorzugsweise mit Weigertschen Eisen-Hämatoxylin und nach van Gieson, ferner mit der Weigertschen Elastica-Färbungsmethode, nach Unna auf Elacin und Collagen, ferner nach der Weigertschen Fibrinmethode, mit Fettponceau auf Fett etc. etc.

Der folgenden kurzen Beschreibung legen wir Schnitte von unbelichtetem Carcinom (Lungenmetastasen und ein kleines Knötchen in der Haut auf der rechten Schulter) von weniger belichtetem und von intensiv bestrahltem zugrunde.

1. Lungenmetastasen. In einem bindegewebigen Stroma finden sich hier zusammenhängende alveolar angeordnete Haufen grosser Zellen. Teils liegen letztere in grösseren Massen von Bindegewebe umgeben zusammen, teils liegen sie in schmalen langen Streifen in den Bindegewebsspalten. In dem Bereich dieses ganzen — makroskopisch als Knötchen imponierenden — Bezirkes ist von normalem Lungengewebe nichts mehr erhalten. Jene Zellen haben einen helleren Kern mit deutlichem Kerngerüst und meist einem oder mehreren Kernkörperchen. Die Kerne sind zum grossen Teil rund, zum Teil auch länglich geformt, im ganzen sind sie gross, aber nicht gleichmässig, einige von auffallender Grösse. Einzelne, vor allem grosse, Kerne sind auch dunkler gefärbt. Die Zellen besitzen reichliches Protoplasma; die einzelnen Zellen lassen sich, insbesondere wo sie mehr isoliert liegen, scharf begrenzen. Die Zellform ist meist eine unregelmässige, mehr oder weniger kubische. Eigentliche typische Zylinderepithelien liegen nicht vor, auch keine typischen Plattenepithelien, wie sich auch keine Verhornung oder dergl. findet. Das Stroma ist derb, erscheint bei van Gieson Färbung dunkelrot, im ganzen ist es arm an Spindelzellen, nur an einigen Stellen sind die Zellen des Bindegewebes zahlreicher. Die Gefässe an sich sind normal. Während die meisten auch ganz kleinen eine deutliche Wand aufweisen, scheint in anderen das Geschwulstgewebe direkt an die roten Blutkörperchen zu grenzen. Letztere liegen an manchen Stellen auch zwischen den Tumorzellen in reichlicher Menge. Nekroseherde finden sich nur in geringer Zahl und Ausdehnung und auch nach aussen von Carcinomzellen umgeben, also zentral gelegen. Mitosen sind nur ganz spärlich vorhanden; dagegen öfters Geschwulstzellen mit mehreren Kernen. Das Protoplasma der Zellen ist gut färbbar ohne Veränderungen regressiver Art, nur ganz vereinzelt wurden mehrere Zellen mit Vacuolen und ganz vereinzelte mit den noch zu beschreibenden, in den Vacuolen gelegenen Gebilden gefunden. An einer Stelle nun im Zentrum eines grösseren Tumorknotens fällt schon mit schwacher Vergrösserung auf, dass die Kerne der Tumorzellen weiter auseinanderliegen, ihr Protoplasma sich heller gelb färbt, so dass diese kleine Stelle in toto heller erscheint. Offenbar handelt es sich hier um Veränderungen regressiver Natur, wohl ein Vorstadium der Nekrose. Mit der Ölimmersion sieht man, dass eine Reihe der Zellen an dieser allerdings nur kleinen Stelle deutlich Vacuolen enthalten. Die ganze Zelle erscheint wie aufgetrieben, wird aber oft zum grossen Teil von einer solchen Vacuole eingenommen; der Kern ist plattgedrückt, im Reste des Protoplasmas vorhanden. In der Vacuole oft zentral, oft excentrisch, liegen nun kleine runde, gelbe (bei van Gieson Färbung), keine Zeichnung auf-

weisenden Massen von unregelmässiger Grösse. Zum Teil weisen diese Gebilde absolut das gleiche Bild auf wie die bekannten sogenannten Krebsparasiten, die von v. Leyden sogenannten „vogelaugenähnlichen" Gebilde etc. Zum Schlusse sei noch erwähnt, dass das Lungengewebe in der Nähe der grösseren Tumormassen zellig infiltriert ist und sich auch hier jene grossen Zellmassen in umschlossenen Räumen in der Umgebung von Gefässen, also in Lymphgefässen, finden.

Es handelt sich also somit um ein typisches Carcinom und zwar mehr von indifferentem Charakter der Zellen, dem gewöhnlichen Mammacarcinom entsprechend.

2. Unbelichtetes Carcinomknötchen von der rechten Schulter. Unter dem normalen Oberflächenepithel liegt eine Schicht ziemlich derben, an elastischen Fasern reichen Bindegewebes, dann folgt das kleine schon makroskopisch erkennbare Tumorknötchen. Über seinen Bau können wir uns kurz fassen, denn Anordnung, Stroma und Carcinomzellen gleichen durchaus dem eben beschriebenen.

Auch hier finden sich, besonders an einer Stelle, zahlreiche rote Blutkörperchen zwischen den Tumorzellen. Auch hier ist wieder nur ganz geringe Nekrose zu erkennen; Vacuolen und jene „vogelaugenähnlichen" Gebilde fanden sich nur einige wenige. Das übrigens nur geringe Stroma im Geschwulstknoten ist arm an Zellen; das angrenzende Binde- und Fettgewebe enthält eine grössere Zahl von Rundzellen.

3. Mässig belichtete Carcinomstelle. Es findet sich wiederum das Carcinomgewebe von dem Oberflächenepithel durch eine dünne Schicht derberen Bindegewebes mit zahlreichen Gefässen getrennt. Das Carcinomgewebe gleicht wiederum ganz dem beschriebenen Bilde. Auffallend ist nun aber die obere Grenze des Carcinoms nach dem dies bedeckenden Bindegewebe zu, sowie letzteres selbst. Hier finden sich zwischen den Bindegewebsfasern Stellen, welche an Form — meist streifenförmig — durchaus den hier noch weiter nach abwärts gelegenen mit Tumorzellen gefüllten Krebsnestern gleichen. Jene Stellen enthalten nun zum Teil zwar auch Carcinomzellen, aber deren Kerne und Protoplasma färben sich anders — schlechter. Die Kerne sind zum Teil auch weit dunkler, kleiner, unregelmässig gezackt wie geschrumpft. Das Protoplasma zeigt eigentümliche Veränderungen. Die geringsten bestehen darin, dass die Zellgrenzen sich nicht mehr scharf trennen lassen, sondern die Zellen sehen wie verschmolzen und komprimiert aus. An anderen Zellen nun ist das Protoplasma wie gelockert, heller gelb gefärbt, und gerade hier finden sich teils kleine Vacuolen, teils grössere. Manche Zellen enthalten auch eine ganze Reihe solcher. In den Vacuolen finden sich nun wieder zum grossen Teil jene kleinen gelbgefärbten Punkte. Diese sind meist rund und von ganz verschiedener Grösse. Während manche klein sind und so jenen vogelaugenähnlichen Bildungen durchaus gleichen, — durch mehrere nebeneinander gelagerte Körnchen kommen auch jene auf Teilungen bezogenen komplizierteren Bilder zustande — sind andere so gross, dass sie fast die ganze Vacuole füllen. Da häufig rote Blutkörperchen in der Nähe sind, lassen jene Gebilde oft nicht entscheiden, ob es nicht etwa rote Blutkörperchen, mit denen sie ja eine grosse Ähnlichkeit haben, sind. Sie finden sich nun aber auch an solchen Stellen, wo keine Erythrocyten in der Nähe vorhanden sind, ferner sind jene hyalinen Massen zum Teil weit kleiner, zum Teil aber auch drei- bis viermal so gross als rote Blutkörperchen, und ferner sind sie vollständig rund, während die Blutkörperchen infolge von Schrumpfung meist eckige Formen angenommen haben; auch die Farbintensität ist eine etwas verschiedene. Färben sich ja auch rote Blutkörperchen sowohl wie jene hyalinen Kugeln bei van Gieson Färbung gelb, so sind die roten Blutkörperchen doch etwas dunkler gelb gefärbt und glänzender als die hyalinen Gebilde und das übrige Zellprotoplasma. Alle diese Veränderungen finden sich also an jenen Stellen an der oberen Carcinomgrenze bezw. weiter nach oben im Bindegewebe in grossen Mengen, während sie im übrigen Carcinom höchstens hier und da vorhanden sind, wie unter 1. und 2. beschrieben. Nun finden sich aber an jenen Stellen auch streifenförmige Carcinomzellmassen, in denen zwar zum Teil noch Kerne und Zellen mit den eben beschriebenen Veränderungen vorhanden sind, die in anderen Abschnitten auch gar keine Kerne und einzelne Zellen mehr aufweisen, sondern hier nur aus einer gleichmässigen, wie geronnen erscheinenden oder leicht gekörnten hellgelben Masse bestehen. Und ferner finden sich in diesem Gebiet zahlreiche Stellen, welche an Form den beschriebenen Carcinomnestern durchaus gleichen, die aber gar keine Carcinomzellen, sondern nur eben jene gelben zusammenhängenden Massen enthalten. Vereinzelter fanden sich solche Stellen auch weiter oben dicht unterhalb der Epidermis. Im Bindegewebe am Rande solcher Stellen sind zahlreichere Spindel- und besonders Rundzellen als im übrigen Bindegewebe vorhanden.

4. Stark belichtete Carcinomstelle. Hier finden sich genau dieselben Veränderungen. An einigen Stellen liegen auch Carcinomzellennester fast dicht unter der Epidermis. Diese zeigen nun besonders hochgradig jene Protoplasmaverdünnung, Vacuolenbildung, hyalinen Massen etc. Sonst finden sich diese wieder auch zahlreich an der obersten Carcinomgrenze, wo dasselbe nicht so weit nach oben reicht, während das in der Tiefe liegende Tumorgewebe jene Gebilde nicht aufweist. Unter jenen Zellen mit Vacuolen, hyalinen Massen etc. finden sich auch solche, in deren Protoplasma keine Vacuolen sich gebildet haben, bei denen aber dadurch eine eigentümliche Protoplasmazeichnung zustande kommt, dass

dieses im ganzen heller erscheint und darin etwas dunkler gelbe Massen liegen, jenen hyalinen durchaus gleichend, nur eben nicht in Vacuolen, sondern direkt im Protoplasma gelegen. Da, wo besonders noch im oberen Bindegewebe einzelne kleine mit Zellen gefüllte Krebsnester vorhanden sind, finden sich auch wieder Veränderungen, welche zu so geschrumpften kleinen dunklen Kernen mit geringem Protoplasmasaum führen, dass es oft kaum entscheidbar ist, ob es sich um Reste von Carcinomzellen oder um Bindegewebs- bezw. Blutzellen handelt. Jene gelben Stellen ohne Carcinomzellen und Kerne finden sich wieder an der obersten Grenze des Carcinomgewebes in besonderer Menge. Hier sind nun und zum Teil auch in jene eingedrungen zahlreiche Rund- und Spindelzellen gelegen. Die Gefässe in der oberen Bindegewebsschicht zeigen gross eEndothelien, und um die Gefässe liegen häufiger kleine Ansammlungen von Rundzellen mit vereinzelten polynucleären Leukocyten. Die Gefässe weiter in der Tiefe zeigen keinerlei Veränderungen. Zu bemerken ist noch, dass an einigen wenigen Stellen Carcinomzellennester sich weit hinauf nach der Epidermis zu erstrecken, welche jene sonstigen Zerfallserscheinungen nur in geringem Masse zeigen, sondern noch vollsaftigen Carcinomzellen entsprechen.

5. Sehr intensiv belichtete, Carcinomstellen. Hier finden sich dieselben Veränderungen im Prinzip, aber zum Teil in weit höherem Masse, so dass sie nur angedeutet zu werden brauchen. Oberflächlich findet sich die neugebildete Epidermis, dann wieder der Streifen derben Bindegewebes, und besonders in dessen unterer Hälfte jene gelben Flecke und Streifen, welche zum Teil noch Reste von Carcinomzellen, zum grössten Teil aber keine solchen mehr enthalten. Diese Stellen finden sich in diesen Schnitten in besonders grosser Zahl. Sodann kommt wieder das eigentliche Carcinomgewebe, das in seiner obersten Lage wiederum in besonderer Menge allerhand Vacuolen und in diesen gelegene hyaline Massen beherbergt. Während die mit einer oder mehreren Vacuolen versehenen Zellen meist den Kern flachgedrückt dunkel am Rand zeigen — es kommen so vollständig siegelringartige Formen zustande — haben andere Zellen zwar Vacuolen aber keine Kerne mehr. Andere Vacuolen haben auch an jedem von zwei Enden einen Kern, und da solche Vacuolen sehr gross sind und wie aus zwei Kreisen entstanden in der Mitte eine leichte Verengerung aufweisen können, so liegt der Gedanke nahe, anzunehmen, dass solche Vacuolen aus dem Protoplasma zweier konfluierter Zellen entstanden seien. Der Rand der Vacuole gegen das Protoplasma ist manchmal so scharf, dass der Eindruck einer eigenen Membran hervorgerufen wird. Während die hyalinen Massen in den Vacuolen meist rund sind, wurden hier und da mehr wurstförmige langgestreckte Bildungen beobachtet. Hier finden sich auch gerade jene schon erwähnten hyalinen Massen von besonderer Grösse. Da wo Carcinomnester weiter nach oben ragen, finden sich derartige Veränderungen fast in jeder Zelle, doch sind einige wenige Zellnester auch weiter nach oben zu wiederum noch von diesen Veränderungen verschont geblieben. Auch in jenen gelben Stellen mit nur noch Resten von Carcinomzellen oder auch ohne Kerne fanden sich noch etwas schärfer abgrenzbare Protoplasmamassen mit Vacuolen und jenen hyalinen Massen, oder auch es waren nur noch letztere an jenen Stellen unscharf abgrenzbar zu erkennen. In einigen wenigen Vacuolen finden sich auch ganz dunkle braunschwarze Punkte mit mehreren noch kleineren ebensolchen daneben, offenbar Kerntrümmer. An mehreren Stellen fallen im Bindegewebe an noch vorhandenen Krebszellennestern eigentümliche Veränderungen auf. Hier sind einige Zellen, welche

Fig. 2.

Elf Wochen nach Beginn der Bestrahlungen. Nach weiteren sieben Wochen war die Stelle vollständig überhäutet und auf das Niveau der Umgebung abgeflacht.

noch deutliche Kerne enthalten, konfluiert; nach aussen von den Kernen ist das Protoplasma noch erhalten, färbt sich nur etwas anders wie das der anderen Zellen: nach innen vom Kern aber ist kaum mehr Protoplasma vorhanden, vielmehr liegt hier ein von allen Zellen umgebener Hohlraum fast ganz angefüllt mit einer gelben hyalinen aber unregelmässig gezackten Masse. Ob diese aus einem Teil aller jener Zellen entstanden oder aus anderen hier ursprünglich gelegenen Zellen, welche ganz zugrunde gegangen, liess sich nicht entscheiden. Im Bindegewebe fallen nun ausser jenen den Carcinomnestern entsprechenden Stellen, welche eine hyaline oder leicht gekörnte gelbe Masse enthalten, noch andere auf, welche jenen dadurch ähneln, dass sie dieselbe gelbe Farbe besitzen, aber insofern verschieden sind, dass sie aus Fasern bestehen, welche durchaus in ihrer Form und Wellenbewegung den umliegenden Bindegewebsfasern entsprechen. Sie fallen also lediglich dadurch auf, dass sie gelb gefärbt sind und dass in ihnen keine Kerne oder wenigstens nur sehr spärliche gelegen sind. Es lässt sich oft schwer entscheiden, ob ein spindelförmiger Kern einer derartig veränderten oder den benachbarten normalen Bindegewebsfasern angehört. Diese Stellen sind ziemlich zahlreich. Oft umfassen sie nur einige wenige Fasern, welche gelb gefärbt sind, oft sind mehr circumskripte solche Herde, aus einer grösseren Reihe einzelner Fasern bestehend, vorhanden. Diese Stellen finden sich im ganzen Bereiche jenes Bindegewebsstreifens, auch weiter oben, dicht unterhalb des Epithels. Oft finden sich in den gelben Stellen noch ganz feine, rotgefärbte Bindegewebsfäserchen, von denen nicht entscheidbar ist, ob es Reste alter oder eingewucherte neue sind. An einer Stelle findet sich unter jenem Bindegewebe etwa 4 mm unter der Hautoberfläche quergestreifte Muskulatur. Carcinom ist hier nicht vorhanden, nur noch gelbe Stellen im Bindegewebe oberhalb der Muskulatur. Letztere selbst zeigt keine Veränderungen und weist deutlich wohlerhaltene Querstreifung auf.

Zum Schlusse sei bemerkt, dass sich Fett nirgends in jenen degenerierten Herden fand. Nur in wenig Schnitten wurden in der Tiefe im Carcinom feine Fetttröpfchen, zum Teil in den Carcinomzellen, zum Teil in Bindegewebszellen gelegen, festgestellt.

Wir können unsere Befunde kurz zusammenfassen: Es fanden sich oberflächlich an vielen Stellen keine Carcinomzellennester mehr, wohl aber Stellen, welche offenbar aus diesen entstanden waren und vollständiger Nekrose derselben entsprachen. Hierbei fanden sich alle Übergänge von den Carcinomzellen durch allerhand Degenerationsformen zu jenen Nekrosen. Bei den Degenerationen stand eine eigenartige Vacuolisierung des Protoplasmas im Vordergrund des Interesses. Eine teilweise Verdünnung, teilweise auch Zusammenballung des Protoplasmas leitete offenbar jene Vacuolisierung ein. In den fertigen Vacuolen lagen dann jene geronnenen wie konzentrierter erscheinenden Reste des Protoplasmas als hyaline Kugeln. Ein Teil dieser bot durchaus das Bild der „vogelaugenähnlichen" Bildungen, doch fanden sich alle Übergänge zu Vacuolen ohne jenes centrale Korn einerseits zu solchen, welche fast ganz mit riesigen, hyalinen Kugeln angefüllt waren und so gar nicht mehr an die vogelaugenähnlichen Bildungen erinnerten andererseits. Während diese Bilder so sicher zum grössten Teil aus dem Protoplasma der Carcinomzellen bei ihrer Degeneration entstanden waren, liess sich nicht sicher entscheiden, ob nicht an manchen Stellen sich auch rote Blutkörperchen oder Reste von solchen an der Bildung jener hyalinen Massen beteiligten. Dicht unterhalb des Oberflächenepithels lag Bindegewebe mit Resten von Zellnestern, wo aber die Zellen meist zerstört waren, dann kamen noch vorhandene Carcinomnester, deren Zellen aber jene Degenerationserscheinungen aufwiesen, und ohne scharfe Grenze schloss sich hieran das eigentliche Carcinom an. Hier war eine stärkere Degeneration nicht mehr festzustellen, wenigstens nicht stärker als in den nicht belichteten Haut- und Lungenknoten. Hier wie da geringe, aber nur centrale Nekrose und nur ganz vereinzeltes Vorkommen von Vacuolen mit vogelaugenähnlichen Bildungen. Um die Stellen, wo die Carcinomnester degeneriert oder nekrotisch waren, fand sich — und zum Teil auch in ihnen — ein grösserer Reichtum an Rund- und Spindelzellen. Auch um einige Gefässe lagen Haufen von Rundzellen und vereinzelte polynucleären Leukocyten, sonst waren die Entzündungszeichen nur sehr gering. Die Gefässe selbst wiesen ausser einer Schwellung der Endothelien — und auch dies fand sich nur in den oberflächlicheren Lagen — keine Veränderungen auf. Die Bindegewebsfasern zeigten nur bei den stark belichteten Stücken Veränderungen und zwar solche, welche auf eine Degeneration bezw. Nekrose einzelner solcher hinwiesen. Zu bemerken ist noch, dass sich an einigen Stellen, — allerdings vereinzelten — Carcinomgewebe auch noch

im oberflächlichen Bindegewebe dicht unter der Epidermis erhalten hatte. Dass hier besonders derbe Lagen straffen Bindegewebes diese Carcinominseln geschützt hatten — derartige Andeutungen fanden sich hier und da — ist möglich, aber nicht beweisbar.

Die histologischen Untersuchungen von carcinomatösen Gewebsstücken nach Röntgenbehandlung sind noch sehr spärlich in der Literatur, und fast stets handelt es sich um Cancroide der Haut. Wir haben hier nicht den Raum, auf die Literatur des Genaueren einzugehen und wollen nur kurz andeuten, dass diese sich in zwei Richtungen teilen lässt. Die einen Autoren — so Exner und Mayon — sehen die erste Wirkung der Röntgenstrahlen in einer Entzündung

Fig. 8.

Dorsales Thoraxradiogramm der Patientin Figg. 1 u. 2 vor Beginn der Röntgenbehandlung. Pathologische Schatten: am rechten Hilus (zirkumskript) und an linker Lungenspitze (mehr diffus).

und entzündlichen Wucherung des Bindegewebes, welche zum Verschwinden der Carcinomzellen führen soll. In ähnlicher Weise ist von manchen Seiten auch bei der sonstigen Wirkung der Röntgenstrahlen auf normale und pathologisch veränderte Gewebe auf die Entzündung der Hauptnachdruck gelegt worden, so z. B. von Grouven bei den durch Röntgenbehandlung im Lupusgewebe erzielten Veränderungen. Allerdings bespricht er auch Degeneration der spezifischen Elemente. Auch Apolant, welcher Mäusecarcinome mit Radiumstrahlen behandelte, schildert zunächst die Leukocyten-Infiltration und das Auftreten von Fibroblasten, nimmt aber doch auch eine primäre Schädigung der Carcinomzellen an. In dieser wird nun von der zweiten Gruppe der Autoren die erste und Hauptwirkung der Röntgenstrahlen gesehen. Hiernach handelt es sich bei Bestrahlung der normalen Haut wie der Carcinome um eine primäre Degeneration von Zellen, besonders Epithelien, während die entzündliche Wucherung dann nur eine naturgemässe

Folge ist. In dieser Weise wurden die Veränderungen im Carcinomgewebe z. B. von Scholtz, Perthes, Bruns, Mikulicz und Fittig, Mc. Caw, Beck, Pusey und Ellis dargestellt. Allgemein pathologische Betrachtungen bieten nun dieser Auffassung eine feste Stütze. Wenigstens für jeden, der, wie wir, bei pathologischen Prozessen z. B. in der Entzündungslehre auf dem Boden des von Weigert aufgestellten Gesetzes steht, demzufolge hierbei stets eine primäre Schädigung von Zellen, die erste Wirkung irgend eines schädigenden Agens ist, während die entzündliche Wucherung und zwar im allgemeinen die des Bindegewebes nur die naturgemässe Folge darstellt; ausgelöst wird letztere dadurch, dass jeder Zelle eine bioplastische Energie innewohnt, die für gewöhnlich latent bleiben muss, aber nun, da durch die Folgen jener Schädigungen Wachstumswiderstände geschwunden sind, in kinetische Energie umgesetzt wird. Von der primären Schädigung wird das labilste Element zuerst ergriffen, in parenchymatösen Organen die am höchsten differenzierten Epithelien. Dasselbe tritt bei den Folgen der Röntgenbestrahlung in der Haut auf und ist auch aus den Veränderungen im Carcinomgewebe ersichtlich. Hier werden die Carcinomzellen vor den Hautepithelien ergriffen, da erstere ja zwar wohl niedriger differenziert, aber doch labiler sind — gehen doch stets zahlreiche Carcinomzellen durch Nekrose zu Grunde, während die anderen regellos weiter wuchern — als die normalen Hautepithelien. Dieser ganzen Anschauungsweise verleihen nun auch unsere histologischen Befunde eine feste Stütze. Ohne nochmals auf diese weiter eingehen zu wollen, geht aus ihnen die direkte Schädigung — Degeneration und Nekrose — deutlich hervor, bevor noch irgendwelche entzündliche Reaktion — d. h. regenerative Bindegewebswucherung — zu beobachten ist, welche in unseren Präparaten erst spät und in nur geringem Grade einsetzt. Die primäre Schädigung hat zunächst nur die Carcinomzellen, an sehr stark belichteten Stellen aber auch die Bindegewebsfasern betroffen. Die Gefässe sind nur sehr wenig verändert. Auch in Details stimmen unsere Bilder mit denen anderer Beschreiber zum grossen Teil überein, so z. B. im Zusammenfliessen von Zellen mit Perthes und wohl auch mit Mikulicz und Fittig, die von Riesenzellenbildung sprechen. Mit Apolant stimmen unsere Befunde im Gegensatz zu Pusey in dem Punkte überein, dass das Protoplasma zuerst und viel stärker angegriffen wird, als der Kern der Zellen. Unter den Degenerationsformen steht wie bei den meisten Autoren so auch bei uns die vacuoläre an erster Stelle. Wir glauben alle Übergänge beobachtet zu haben, wie das Protoplasma an manchen Stellen gleichsam dünner, an anderen wie konzentrierter wird, wie sich so Vacuolen bilden und in diesen jene hyalinen Schollen auftreten. Dass die Vacuolen öfters wie von einer eigenen Membran umrandet erscheinen, ist im Text erwähnt. Ein Teil dieser Gebilde entspricht durchaus den „vogelaugenähnlichen“ Körpern v. Leydens, Plimmerschen Körperchen etc., wie sie zum Beispiel auch Gaylord beschreibt. Ein anderer Teil jener Gebilde hat damit keine Ähnlichkeit und doch liegt offenbar derselbe Prozess vor. Wir fassen somit jene Gebilde als aus degeneriertem Carcinomzellprotoplasma — und eventuell vereinzelten roten Blutkörperchen — entstanden auf. Dass ganz die gleichen Bilder unter verschiedenen Bedingungen in verschiedener Weise entstehen können, haben die eingehenden Arbeiten von Lubarsch, Stroebe, Borrel, Nösske, Apolant und Embden, Aschoff, Spirlas etc. genau geschildert. Die letztgenannten Autoren konnten jene Bilder auch experimentell erzeugen, wobei sie in Lymphocyten durch Aufnahme und Verdauung von polynucleären Leukocyten entstanden. Die Röntgenstrahlen sind also auch imstande, jene Gebilde experimentell hervorzurufen, was allgemein pathologisch von Interesse ist und bei dem hierbei besonders starken Auftreten von Vacuolen nahe liegt. Apolant hat bei seinen Versuchen mit Mäusecarcinomen die gleichen Gebilde in ganz derselben Weise entstehen sehen wie wir und diesen Punkt schon hervorgehoben, und in einer Abbildung (Fig. 6) der Perthesschen Arbeit im Archiv für klinische Chirurgie 1903 sehen wir sie bereits deutlich angedeutet. Ein Vergleich jener ganzen Vorgänge mit ähnlichen mit Vacuolenbildung und centralem Korn einhergehenden in Bazillen, zum Beispiel Spirillen, — wobei es sich auch meist um Involutionserscheinungen handelt — sei hier nur angedeutet. Dass in unserem Falle alle diese Gebilde sicher unter der

Einwirkung der Röntgenstrahlen entstanden, geht daraus hervor, dass sie sich im übrigen Carcinomgewebe nur ganz vereinzelt — bei Mammacarcinomen wurden sie überhaupt am meisten beobachtet — fanden, stets aber an den Stellen, wo die Wirkung der Röntgenstrahlen zu erkennen war, massenweise vorhanden waren. Die Degenerationen also, welche die Strahlen erzeugen, sind nicht artverschieden von solchen wie sie auch sonst in Carcinomen auftreten — sind doch auch hier die von Orth neuerdings wieder betonten Ansätze zur Spontanheilung bekannt — aber quantitativ jenen so ausserordentlich überlegen, dass eine Heilung möglich wird. In unserem Falle liegt selbst in den oberen Schichten keine vollständige vor, denn es fanden sich auch hier noch vereinzelte Carcinomzellnester, deren Wucherungsfähigkeit allerdings, wie aus Versuchen von Perthes zu schliessen, wohl auch infolge der Bestrahlung herabgesetzt sein mag, — und tiefer als höchstens $^1/_2$ cm schienen die Strahlen überhaupt nicht eingewirkt zu haben. Hier lag noch massenweise unversehrtes Carcinomgewebe. Ob sich nun diese erhaltenen Carcinomzellen für den Untergang der von den Röntgenstrahlen erreichbaren — ein Prozess, der zu dem für die Patienten ja schon sehr wichtigen oberflächlichen Abheilen und zur Überhäutung führt — dadurch rächen, dass sie besonders stark und schnell in die Tiefe wuchern — es wäre dies nach allgemeinen Gesetzen möglich — muss dahingestellt bleiben. Es ist zuzugeben, dass unser Fall besonders vorgeschritten war und somit in dieser Beziehung ungünstig lag.

Gehen wir zum Schluss noch die klinisch praktischen, aus den vorhergehenden Ausführungen sich ergebenden Gesichtspunkte kurz durch, so kommen wir zu folgenden Resultaten:

Bei Mammacarcinom versäume man niemals, eine Durchleuchtung des Thorax vorzunehmen, sie deckt eventuelle intrathorakale Metastasen auf und kann insofern unsere therapeutischen Massnahmen entscheiden und die Prognose präziser stellen helfen. Einer von uns hat seit dem in Fig. 3 erhobenen Röntgenbefund jede der ihm zur Therapie überwiesenen Patientinnen mit Brustcarcinom vor Beginn der Röntgenbestrahlung einer Durchleuchtung unterzogen mit der Erfahrung, dass in der Hälfte der Fälle Metastasen in den Lungen bezw. Lungendrüsen vorhanden waren. Nun handelte es sich allerdings bei diesen Fällen ausnahmslos um inoperabele Affektionen, bei denen durch die Aufdeckung der inneren Metastasen die Therapie nicht modifiziert wurde. Aber folgendes ist zu bedenken: Es kann jedenfalls auch einmal eine innere Metastase gefunden werden in äusserlich scheinbar leichten Fällen eines mässig grossen Tumors der Mamma. Ist man in solchen Fällen, die jeder Therapie gegenüber vollständig aussichtslos sein müssen, berechtigt den operativen Eingriff einer Mammaamputation vorzunehmen?

Hat man bei einem inoperabelen Mammacarcinom auch einen intrathorakalen Tumor aufgefunden, so ist es wichtig, dessen Verhalten während der äusseren Therapie zu beobachten hinsichtlich dessen, ob er in seiner Grösse verharrt, ob er wächst, ob sich weitere Knoten in seiner Umgebung bilden, oder ob er, was sehr unwahrscheinlich, sich verkleinert. Jedenfalls ist die Frage noch eine sehr offene, ob während der Röntgenbehandlung und äusserlichen Besserung der Prozess im Innern nicht schneller fortschreitet. Dieser Punkt ist mit der wichtigste bei der ganzen Röntgentherapie des Carcinoms (und anderer tiefgreifender Prozesse). In unserem Fall war jedenfalls soviel sicher zu konstatieren, dass der vor Beginn der Behandlung radiographisch festgestellte Tumor der rechten Hiluspartie bei der Sektion sicher nicht grösser gefunden wurde, wohl aber auffallend klein, ein Umstand, der vielleicht durch die Projektionsverhältnisse zu erklären ist. Dass der Knoten in Wirklichkeit kleiner geworden wäre, halten wir für absolut ausgeschlossen. In unserem Fall lassen sich jedenfalls sichere Anzeigen für eine schnellere Ausbreitung des Carcinoms im Thoraxinnern nicht angeben. Dennoch müssen wir erwähnen, dass bei anderen Fällen von Hautmetastasen (bei Carcinomrecidiven) während der Röntgentherapie in kurzer Zeit oft eine Menge metastatischer Knötchen in nächster Nähe und weiterer Umgebung auftraten. Nun ist uns allerdings nicht genügend bekannt, ob nicht auch ohne jede Röntgenbehandlung solche Schübe von kleinen Tumoren aufzutreten pflegen, sobald die ersten Recidiv-

knoten sich einmal etabliert haben. Jedenfalls wird man auf diesen Punkt weiter sein Augenmerk lenken müssen.

Das Überraschendste für den Radiotherapeuten war an unserem Falle unbedingt die schnelle und vollständige Epidermisierung der grossen exulcerierten Partieen. Es war tatsächlich bei der Sektion die ganze, in Fig. 1 so markante umfangreiche Geschwürsfläche ohne Lücke überhäutet. Ausserdem war sie um ein ganz Bedeutendes flacher geworden. Dieses Moment kann gar nicht hoch genug bewertet werden. Wenn eine Patientin sieht, wie eine seit vielen Jahren sich stetig vergrössernde, jeder Behandlung trotzende „offene" Partie ihres Körpers sich plötzlich unter einer neuen Behandlung binnen wenig Wochen vollständig schliesst, so kann einen solchen Nutzen nur der ermessen, der weiss, was es heisst, unheilbare Kranke zu behandeln.

Es drängt sich hier ferner die Frage auf, ob man nicht bei anderen Gelegenheiten, wo die Epidermis keine Neigung zeigt, zu proliferieren, die Röntgenstrahlen als Reizmittel zu Hülfe nehmen soll.

Was endlich die Tiefenwirkung angeht, so haben wir in unserem Falle dieselben Verhältnisse wie in allen diesbezüglichen Publikationen. Die gewebezerstörenden Faktoren des Strahlengemisches, Röntgenstrahlen genannt, haben nur bis zu einer recht mässigen Tiefe ihre Wirksamkeit entfaltet. Wir haben oben gesagt, dass die Veränderungen degenerativer Natur sich höchstens 5 mm in die Tiefe erstrecken. Das ist richtig und nicht richtig: Richtig ist es am Präparat gemessen, nicht richtig ist es insofern, als die Dicke der neugebildeten Hautbedeckung von den 5 mm abzuziehen ist. Die Epidermis ist ja erst nach der Röntgenbestrahlung, als Folge derselben, aufgetreten; sie darf also nicht mit inbegriffen werden. 2 mm sind demnach abzurechnen, so dass 3 mm Tiefenwirkung übrig bleiben. Das ist sehr wenig, trotzdem die Belichtung eine äusserst intensive war. Unser Fall variiert aber in diesem Punkte nicht vor anderen. Es scheint bisher kein einziger einwandfreier Fall in der ganzen Röntgenliteratur nachgewiesen, bei welchem eine lokale Wirkung der Röntgenstrahlen in einer Tiefe von mehr als 6 bis 8 Millimeter stattgehabt hat. Die sonst an inneren Organen nachgewiesenen Veränderungen sind sekundäre auf Veränderungen des Blutes, erlitten bei seinem Durchgang durch Kapillaren während der Bestrahlung, zurückzuführen und zu erklären.

Daraus erhellt, dass wir unsere Hoffnungen, tiefer als ein paar Millimeter gehende Affektionen erfolgreich mit Röntgenstrahlen zu behandeln, noch sehr wenn nicht für immer zurückdämmen müssen. Der scheinbar logische Vorschlag, durch Bedeckung der Haut mit absorbierenden Medien die weicheren Strahlen aufzuhalten und mit den stark penetrierenden Strahlen in der Tiefe, ohne Schädigung der Hautoberfläche, therapeutisch zu wirken, scheint sich als falsch zu erweisen. Man erhält auf diese Weise entweder überhaupt keine Wirkung, oder auch nur eine solche auf der Haut und nicht in der Tiefe. Eine Menge Versuche der Verfasser, auf carcinomatös entartete Drüsen der Achselhöhle einzuwirken, haben kein sicheres dositives Resultat ergeben. Wir fassen im Übrigen unsere Ansicht über die Röntgentherapie der Tumoren, insbesondere der Carcinome, dahin zusammen, dass sie nur bei flachen, oberflächlichen, am besten bei exulcerierten Geschwülsten ohne Drüsenmetastasen mit Erfolg anzuwenden ist, bei Cancroiden und Ulcus rodens zuweilen mit idealem Resultat.

Die Behandlung der Leukämie mit Röntgenstrahlen.

Von

Prof. Dr. med. **Aug. Hoffmann**-Düsseldorf.

Ein ganz neues Anwendungsgebiet haben die Röntgenstrahlen in der Behandlung innerer Erkrankungen und zwar der des lymphoiden Gewebes und des Blutes gefunden. Die erste einschlägige Beobachtung wurde am 22. August 1903 von dem amerikanischen Chirurgen

Senn mitgeteilt, der, von der Ansicht ausgehend, dass die Leukämie eine Infektionskrankheit sei, die Infektionserreger durch Röntgenstrahlen zur Abtötung bringen wollte. Ein Fall von Myelämie wurde von ihm zur Heilung gebracht. Inzwischen wird Senn die Priorität, der erste gewesen zu sein, der Leukämie mit Röntgenstrahlen erfolgreich behandelte, durch eine Mitteilung von Schütze (Kösen) streitig gemacht, der schon 1901 einen Fall von Leukämie mit Röntgenstrahlen besserte. Die nächsten Beobachtungen datieren auch aus Amerika, und zwar von Bryand und Crane, die ebenfalls eine auffallende Besserung erreichten. In Deutschland wurde man erst durch die Mitteilung einer, wenn auch vorübergehenden Heilung von Leukämie von Ahrens und durch die ferneren Mitteilungen von Schiff an der Erlanger Klinik allgemein auf das Verfahren aufmerksam. Diese übereinstimmend günstigen Resultate gaben wohl zunächst den Anlass, dass bei der bis heute als unheilbar geltenden Krankheit jetzt nahezu überall, wo sich ein Fall findet, der Versuch gemacht wird, dieselbe auf diesem Wege zu beeinflussen. Die Zahl der bis jetzt vorliegenden Mitteilungen ist bereits in Anbetracht der Seltenheit der Krankheit sehr gross, und wenn auch der grösste Teil derselben recht unvollständig ist, so ist doch andererseits schon jetzt zu erkennen, dass jene zufällig gemachte Entdeckung Senns für die Behandlung dieser Erkrankung sicher eine Bedeutung behalten wird.

Die meisten der mitgeteilten Resultate sind gegenüber der bisherigen therapeutischen Ohnmacht bei dieser Krankheit geradezu erstaunlich, und wenn auch die Zeit, seitdem diese neue Behandlungsmethode in weiteren Kreisen Eingang gefunden hat, zu kurz ist, um schon jetzt ein abschliessendes Urteil zu erlauben, so ist doch der Hoffnung Raum gegeben, dass es gelingt, der bisher absolut tödlichen, keinem Mittel zugänglichen Krankheit nunmehr, wenn auch vielleicht zunächst nur vorübergehend, entgegentreten zu können. Der Umstand, dass die Krankheit selten ist — nur in wenigen Gegenden Deutschlands tritt sie in relativ grösserer Anzahl auf —, verhindert es, dass der einzelne in der Lage ist, an einer größeren Zahl von Kranken Erfahrungen zu sammeln, und ich muss es als einen besonders glücklichen Zufall ansehen, dass ich in Düsseldorf, wo die Leukämie eine ziemlich seltene Erkrankung ist, bis jetzt schon 6 Kranke dieser Behandlung unterziehen konnte, davon allerdings 2 nur ganz kurz. Die 3 anderen aber repäsentieren jeder ein verschiedenes Stadium der Mischzellen-Leukämie: Ein beginnender Fall, ein vorgeschrittener und ein sehr weit vorgeschrittener. Es sei mir erlaubt, diese meine eigenen Erfahrungen hier voranstellen zu dürfen. Zunächst 2 kurz behandelte Fälle:

Fall 1. 9jähriges Mädchen, kam in die Behandlung im März 1903. Seit einem Jahre etwa erkrankt an Mattigkeit und zunehmender Schwellung des Unterleibes, dabei Abmagerung und Blässe. Das Kind wurde bis zum März 1904 mit Arsen teils innerlich, teils subcutan behandelt. Der Blutbefund während dieser Zeit wechselte. Es stellte sich das Verhältnis der weissen Blutkörperchen zu den roten am 16. März 1903 wie 1:14 (3250000 Erythroc. und 23000 Leukoc.) Von den Leukocyten waren 33% Multinulc. Neutroph., 42% Myelocyten, 5% Eosinophile, der Rest grosse und kleine Lymphocyten, Übergangsformen und basophile Zellen. Bis März 1904 war das Verhältnis auf 1:8 gestiegen. Hämoglob. nach Fleischl 45%.

Im März 1904 entschloss ich mich, einen Versuch mit Röntgenstrahlen zu machen. Diese und alle folgenden Applikationen wurden stets in gleichbleibender Weise gemacht. Der angewandte Induktor ist ein Seifertscher 45 cm-Induktor mit Walther-Schaltung, die Spannung wird durch Nebenschluss auf 40—60 Volt ermässigt. Die angewandte Energie beträgt 5—6 Ampère bei Walther-Schaltung Nr. 6, dabei Wehnelt-Unterbrecher Stiftlänge 1 mm, Röhre: Müllersche Röhre Nr. 13 mit verstärkter Antikathode und regulierbarem Vacuum. Die Röhre war sehr hart und wurde stets zu Beginn der Behandlung das Vacuum reguliert auf Waltherskala 6—7. Der Abstand der Antikathode vom Körper betrug durchweg 25—30 cm. Bei dieser Patientin wurde nur die Milzgegend mit Bleiabdeckung (0,5 mm dick) der Umgebung bestrahlt. Die Dauer der Anwendung wagte ich nicht über 5 Minuten zu steigern und wandte die Strahlen abwechselnd einen um den andern Tag an. Nach 3 Bestrahlungen,

welche eine Veränderung der Milzgrösse und des Blutbefundes nicht erkennen liessen, blieb die Patientin aus. Da die Anwendung keinerlei subjektive und objektive Beschwerden hervorgerufen hatte — das Mädchen erklärte, sich sogar subjektiv wohler zu befinden, was ich aber damals der suggestiven Wirkung zuschrieb —, so wagte ich bei meinem zweiten Fall intensiver vorzugehen.

Fall 2. 47 Jahre alte Frau, konsultierte mich zuerst im Oktober 1903 wegen mässiger Milzschwellung. Ich konstatierte damals myeloide Leukämie. Der Blutbefund war 4000000 rote und 370000 weisse Körperchen, unter letzteren 64% polynucleäre Neutrophile, 5% grosse Lymphocyten, 6% Eosinophile, 5% Lymphocyten und 20% Myelocyten, ca. $^1/_8$ der Eosinophilen waren mononucleär. Die Frau wurde mit Arseninjektionen und Arsen innerlich von seiten ihres Hausarztes behandelt.

Im Juni 1904 sah ich sie wieder und schlug ihr eine Behandlung mit Röntgenstrahlen vor. Dieselbe wurde mit demselben Instrumentarium vorgenommen wie bei dem Kinde, mit derselben Röhre, demselben Induktor und derselben Stromstärke. Die Sitzungen waren anfangs dreimal in der Woche, nach 6 Sitzungen aber täglich. Es wurde 5 Minuten die Milz und je 3—5 Minuten das Sternum und jede obere und untere Extremität bestrahlt. Abwechselnd wurde die Müller-Röhre Nr. 13 und eine Volt-Ohmröhre benutzt. Die Milz war zu Beginn der Behandlung 3 Finger breit rechts über die Mittellinie, hatte einen gelappten Rand und war auf Druck hart und schmerzlos. Die Frau war sehr abgemagert, Druck auf das Sternum, die Oberarme und Schenkelknochen waren schmerzhaft, es bestanden Nachtschweisse und allabendliche Temperatursteigerungen. Das Gehvermögen war sehr herabgesetzt, sie konnte nur mit Unterstützung gehen und fühlte sich sehr elend. Der Blutbefund hatte sich noch verschlechtert. Die Zahl der roten Blutkörperchen betrug 2 860 000, die der weissen 400 000 oder c w. 1 : 7 r. Die Prozentverhältnisse der verschiedenen Form waren ähnliche wie oben angegeben: Polyn. Neutrophil. 60%, Gr. Monon. 5%, Eosinoph. 4%, Lymphoc. 7%, Myeloc. 24%. Schon nach der 3. Sitzung erklärte die Frau, sich besser zu fühlen, die Nachtschweisse hatten aufgehört und die Fiebersteigerungen waren verschwunden. Nach der 6. Sitzung konnte sie schon mit der Strassenbahn fahren und brauchte nicht mehr den Wagen zu benutzen; nach 14 Sitzungen ging sie bereits zur Ausstellung, wo sie sich stundenlang aufhielt. Nach der 20. Sitzung begann eine starke Pigmentierung der Haut über der Milzgegend mit starkem Jucken, so dass ich aus Besorgnis vor einer Röntgenverbrennung die Behandlung für einige Zeit aussetzte. 14 Tage nach Aussetzen der Behandlung nahm die Mattigkeit wieder zu, die Fiebersteigerung und Schweisse traten wieder ein, es trat nach einem Schüttelfrost eine Lungenentzündung auf, der sie erlag. Autopsie wurde nicht gestattet. Der Blutbefund hatte sich trotz der subjektiven Besserung nicht wesentlich verändert. Im Anfange betrug das Verhältnis der weissen zu den roten 1 : 7. Nach 20 Bestrahlungen war das Verhältnis 1 : 10. Die Zahl der roten 3000000, die der weissen 368000. Das Prozentverhältnis hatte sich nicht wesentlich verschoben. In diesem Falle zeigte sich, dass eine länger dauernde Behandlung ausser einer oberflächlichen Hautreizung, die zu keinem Epithelverlust führte, das Allgemeinbefinden nicht geschädigt hatte. Im Gegenteil, es war gebessert. Eine objektive Einwirkung auf den Milztumor liess sich nur in geringem Masse konstatieren, derselbe war zwar um etwa 2 Centimeter in der Länge verkleinert, er überragte die Mittellinie weniger weit und war entschieden weicher geworden am Schluss der Behandlung, aber der Blutbefund war nicht merklich gebessert.

Fall 3. Ein 64jähriger Herr war seit Juni 1904 an Mattigkeit und Appetitlosigkeit erkrankt, wegen einer Leberschwellung machte er eine Karlsbader Kur durch, durch welche sein Befinden nicht gebessert wurde, sondern eine rapide Gewichtsabnahme eintrat. Am 20. September 1904 sah ich ihn zum erstenmal. Mir fielen sofort die geschwollenen Halsdrüsen auf, die beiderseits als flache Pakete sicht- und fühlbar waren, ebenso waren die Achsel- und Inguinaldrüsen stark geschwollen. Das Aussehen des Kranken war anämisch, er war kurzatmig, jedoch war an Herz und Lunge nichts Krankhaftes nachzuweisen. Die Leberdämpfung überragte um Handbreite den Rippenbogen nach unten, Druck auf die Lebergegend war schmerzhaft, die Milz überragte den Rippenbogen um mehr als Handbreite, sie war hart, aber gegen Druck unempfindlich. Der Blutbefund ergab eine Lymphocyten-Leukämie; auf 3600000 rot

zählte ich 80000 weisse, also 1 weisses 45 rote. Die weissen Blutkörperchen waren der Mehrzahl nach grosse und kleine Lymphocyten.

Die angefangene Behandlung musste in diesem Falle wegen zunehmender Schwäche nach einer Woche abgebrochen werden. Sauerstoffinhalationen brachten keine Besserung, und der Patient ging unter den Erscheinungen eines Coma sehr rasch zugrunde, ehe eine nachweisliche Wirkung zu konstatieren war. Autopsie wurde verweigert. Wenn ich diese Fälle trotz des zweifelhaften resp. negativen Resultates mitteile, so sollen sie es rechtfertigen, dass ich bei den beiden folgenden Fällen mich veranlasst fühlte, weit energischer vorzugehen.

Inzwischen waren auch die Arbeiten von Heinecke erschienen, die den zu erwartenden Resultaten eine physiologische Begründung gaben. Das Resultat seiner Untersuchungen gab mir wie auch anderen erst den Mut, wirklich zielbewusst an die Behandlung heranzutreten. Das unsympathische Tappen im Dunkeln konnte aufhören und gegenüber einer bisher absolut tödlichen Krankheit konnte, wenn die Hoffnung bestand, eine Besserung, ja Heilung zu erzielen, eine übermässige Rücksicht auf etwaige Beschädigungen der Haut geopfert werden.

Am 18. X. 1904 kam mir der 4. Fall zur Beobachtung (Myeloide Leukämie).

43 jähriger Mann, von Jugend auf asthmatisch, sonst gesund, machte im Sommer 1904 grössere Aufregungen durch. Seit August etwas kurzatmig, namentlich beim Treppensteigen, auch litt er viel an Herzklopfen. Im September nahmen die Beschwerden zu. Der Appetit liess nach und er wurde matter. Am 25. Oktober erste Konsultation. Es fand sich bei dem zart gebauten Mann ausser einem mässigen Lungenemphysem an Kopf und Brust nichts Abnormes. Die Leber überragt um drei Finger breit den Rippenbogen, die Milz war zungenförmig verbreitert und reichte bis in die Nabelhöhe ca. drei Finger breit nach links von der Mammillarlinie entfernt. Sie fühlt sich dort als ein etwa 8 cm breiter und 18 cm langer Tumor an. Die Hautfarbe war blass, ins Gräuliche spielend. Am rechten Bein befindet sich vom Knie abwärts eine grosse Hautblutung, die an der äusseren Seite fast bis an die Knöchel hinabreicht. Dieselbe soll durch einen Stoss gegen das Knie entstanden sein. Die Untersuchung des Blutes ergab starke Vermehrung der weissen Blutkörperchen, und zwar ergab sich bei der Zählung ein Verhältnis von 1:34 für die weissen und roten. Gesamtzahl der weissen 109000, Gesamtzahl der roten 3810000, Hämoglobin 84% (nach Fleischl), von den weissen waren Multinucleäre Neutroph. 62%, Eosinoph. 4%, grosse einkörn. 2%, Lymphocyten 5%, basoph. gekörnte Mastzellen 2%, Myelocyten 25%.

Am 28. X. wurde mit der Röntgenbehandlung begonnen, und zwar wurde nur die Milzgegend bestrahlt. Knochenschmerzhaftigkeit bestand nirgendwo, nur das Sternum war etwas druckempfindlich. Es wurde von einer Bestrahlung der Knochen Abstand genommen. Nur die ersten 7 Male wurde auch das Sternum bestrahlt. Die Stromstärke war bei 50 Volt 6 Amp., bei harter Röhre und 25 cm Abstand. Gleich nach der ersten Bestrahlung besserte sich das Allgemeinbefinden, das Herzklopfen hörte auf, der Appetit nahm zu, und schon nach der ersten Woche war eine Zunahme des Körpergewichtes um 1 kg zu konstatieren. Zugleich änderte sich der Blutbefund. Am 5. XI. war das Verhältnis zwischen weissen und roten 1 : 98. Pn. 66%, Basoph. 2.4%, Eosinoph. 1,2%, Lymph. 2,4%, Myeloc. 26%. Am 15. XI. war der Blutbefund bereits bedeutend verändert. Das Verhältnis der weissen zu den roten war 1 : 520 geworden. Von den weissen waren 79% Neutroph. Polynucl., 1% Basoph., 1% Eosinoph., 2% Lymphoc., 18% Myeloc. Am 2. XII. war das Blutbild normal: w. : r. = 1 : 932. 88% Mutioph., 2% Eosin., 10% Lymphoc. Die Behandlung wurde am 2. XII. ausgesetzt, da sich Pigmentierung und Jucken der Haut am Bauch zeigte. Ausserdem war durch Überspringen eines Funkens auf den linken Handrücken dort eine kleine Verbrennung entstanden, die unter Puderbehandlung rasch heilte. Trotz Aussetzens der Behandlung trat 8 Tage später umfangreiche Blasenbildung ein, die Blasen platzten auf und das Corium lag in einer grösseren Ausdehnung frei. Unter Behandlung mit Wismuth-Binden trat allmählich eine Verkleinerung ein, doch ist eine etwa 7 cm lange und 5 cm breite buchtige Stelle bis Mitte Februar noch nicht geschlossen. Die weitere Uberhäutung geht überaus langsam vor sich, ein Absterben der tieferen Hautschichten fand aber nicht statt. Unter dieser langdauernden Dermatitis litt das Allgemeinbefinden etwas, es traten zeitweilig, namentlich nach dem Verbandwechsel, auch heftige

in den Rücken ausstrahlende Schmerzen auf, doch ist bis jetzt der Blutbefund normal, 4200000 rote und 8000 weisse Blutkörperchen wurden am 10. II. gezählt. Davon waren 90% Polynucl. Neutroph., 1,5% Eosinoph., 7,8% Lymphocyten. Myelocyten finden sich also im Blutbilde nicht mehr, hauptsächlich sind es polynucleäre Neutrophile, wenig Lymphocyten und Eosinophile. Blutbefund am 9. III.: R : W = 1 : 830. Polynucl. Neutrophil. 82%, Eosinophil. 16%, Lymphoc. 16% (unter letzteren $^1/_3$ grosse). Die Milz ist nicht palpabel. Man kann also mit Fug und Recht behaupten, dass in diesem Falle eine vorläufige Heilung der Leukämie vorliegt. Zu bemerken ist dass zeitweilig die Zahl der weissen Blutkörperchen 1:1200 betrug aber subnormale Werte erreichte.

Den Fall 5 (myeloide Leukämie) bekam ich am 18. Februar 1905 zu sehen. Es handelt sich um eine 24jährige Frau. Dieselbe hat vor zwei Jahren das erste noch lebende, vor einem Jahre das zweite Kind geboren, welches starb. Sie war bis dahin ganz gesund. Im Juni 1904 bemerkte sie beim Auflehnen auf eine Fensterbrüstung, dass dieses in der linken Seite schmerzhaft war. Sie legte dem keine Bedeutung bei, aber beobachtete doch, dass von da an der Leib dicker und härter wurde. Erst am 10. Februar 1905, als unter Nachtschweissen mit zunehmender Mattigkeit das körperliche Befinden intensiver gelitten hatte, konsultierte sie den Hausarzt; derselbe konstatierte Milztumor und Leukämie: irgend sonstige Beschwerden will sie nicht haben.

Die Untersuchung ergab bei der etwas anämisch aussehenden, mageren kleinen Frau an Kopf und Brust nichts Abnormes, die Leber überragt nun zwei Finger breit den Rippenbogen, in der linken Seite liegt ein flacher, grosser Tumor, welcher in Nabelhöhe die Mittellinie drei Finger breit überschreitet und nach abwärts bis zur Spina ilei sich erstreckt. Die Länge beträgt 31 cm, die Breite 20 cm. Knochenschmerzen und Hautblutungen waren nicht vorhanden, nur das Manubrium sterni ist auf Druck etwas empfindlich. Auch hier wurde der Blutbefund der myelogenen Leukämie erhoben. Das Verhältnis der weissen zu den roten Blutkörperchen betrug am 20. Februar: 236000 : 3620000 = 1 : 12. Von den weissen waren 55% Polynucl. Neutroph., 7% Eosinoph., 4% Basoph. Mastz, 9% Lymphoc., 25% Myeolocyt, der Hämoglobingehalt war 55% (nach Fleischl). Der Urin war frei von Eiweiss und Zucker und enthielt viel Urate.

Am 20. II. wurde sofort mit der Behandlung begonnen, und zwar wurde wieder Müller-Rohr 13 verwandt bei 30 cm Abstand. Es wurde nur die Milzgegend bestrahlt und zwar mit Bleiabdeckung der Umgebung und durch eine mit 12 1 cm weiten runden Löchern versehene Bleischeibe, die nach je einer Minute etwas gedreht wurde, 5 Minuten vom Bauch und eben so lange vom Rücken aus. Täglich wurde das Blut untersucht. So wurden gezählt das Verhältnis der weissen zu den roten am 21. II. 1 : 16,8, am 22. II. 1 : 26, am 23. II. 1 : 26, am 24. II. 1 : 25, am 25. II. 1 : 60, am 27. II. 1 : 55 (am 26. war nicht behandelt), am 28. II. 1 : 45, am 1. III. 1 : 52 (am 2. III. wurde nicht behandelt), am 3. III. 1 : 52, am 4. III. 1 : 48. am 6. III. 1 : 40, am 17. III. 1 : 68. Die Verhältniszahlen lassen ein Absinken der Myelocyten und eine Steigung der polynucleären Neutrophilen erkennen. Am 4. III. waren Polynucl. 65%, Eosinoph. 6%, Basophil. 5%, Lympocyten 10% (darunter die Hälfte grosse), Myelocyten 19%. Das Allgemeinbefinden besserte sich sehr, die Milz verkleinerte sich auf 29 : 18, wurde weicher und entschieden dünner. Die Behandlung wird fortgesetzt. Einen 6. Fall, 47jährige Frau, seit 6 Monaten krank, nahm ich Ende März in Behandlung. Schon nach 14 Behandlungen Rückgang der weissen Blutkörperchen von 1:16 auf 1:38.

Von diesen 6 Fällen können 3 als nicht genügend lange beobachtet ausscheiden, die 3 anderen aber, sämtlich gemischtzellige oder mycloide Leukämie betreffend, zeigen eine Beeinflussung des Krankheitsbildes im günstigsten Sinne. Der erste, sehr weit vorgeschrittene Fall zeigte die geringsten Veränderungen, trotzdem war die Hebung des subjektiven Befindens ganz auffallend, wenn auch die objektive Veränderung geringfügig war.

Der zweite, entschieden noch am wenigsten vorgeschrittene Fall zeigte das beste Resultat. Man kann den Blutbefund jetzt noch nach 4 Monaten nicht mehr als leukämisch bezeichnen.

Der dritte, mässig vorgeschrittene Fall ist noch in Behandlung, zeigt aber jetzt schon eine bedeutende Verbesserung des Blutbildes, ebenso der letzte.

Diese günstigen Einwirkungen stimmen mit den anderwärts durchweg gemachten Erfahrungen überein. In neuester Zeit erschienen an Zusammenstellungen die von Wendel (Münchener med. Wochenschrift 1905, S. 158) über 29 Fälle. De la Camp stellt in der Therapie der Gegenwart 102 Fälle zusammen, von denen 41 kürzer referiert resp. vorläufig mitgeteilt sind. Krause hat in Fortschritte der Röntgenstrahlen (letzte Nummer) einen eingehenden Bericht über alle bis zum Dezember 1904 mitgeteilten Fälle geliefert, auf welchen hier verwiesen wird, und ganz neuerdings bringt Schirmer im Centralblatt für die Gesamtgebiete der Medizin und Chirurgie ein umfangreiches Referat über diese Frage. Es liegen danach schon über 100 Fälle vor, die aber sämtlich mit Ausnahme des eingangs erwähnten Schützeschen Falles erst kurze Zeit behandelt werden. Nur Schütze hat 4 Jahre langen Stillstand des Leidens bei einem so behandelten Fall beobachtet. Bei dem wechselnden Verlauf des oft sehr langsam fortschreitenden Leidens wird vor Ablauf der nächsten 3 bis 4 Jahre ein abschliessendes Urteil über den Wert der Heilmethode nicht möglich sein. Wohl aber kann man schon heute sagen, dass zumal bei der myeloiden Form Besserungen zu erzielen sind, die mit keinem bisher angewandten Mittel so weit und so regelmässig erreicht wurden. Da sowohl das Wesen der Leukämie, wie ihre Ursache, ja vielleicht sogar der eigentliche Sitz der Krankheit noch nicht bekannt sind, so ist es auch nicht möglich, theoretisch die Frage zu beantworten, ob durch die Röntgenstrahlen eine wirkliche Heilung oder nur eine mehr oder weniger rasch vorübergehende Besserung zu erzielen ist. Man hat etwas frühzeitig aber doch vielleicht zutreffend die Wirkung mit der Wirkung der Digitalis bei Herzkrankheiten oder der Schilddrüsentherapie bei Myxödem verglichen. (Schiffer und De la Camp.)

Über die Entstehung der Besserung und die Art des Zustandekommens hat die Arbeit von Heineke einigen Aufschluss gebracht. Heineke stellte fest, dass bei Tieren: Mäusen, Meerschweinchen, Kaninchen, Hunden durch längere Bestrahlung mit Röntgenstrahlen folgende Veränderungen an den inneren Organen sich ausbilden:

„1. Veränderungen in der Milz, und zwar a) das Zugrundegehen eines grossen Teiles ihrer Zellen, in erster Linie der Lymphocyten in den Follikein sowohl wie in der Pulpa, dann der Riesenzellen (bei Mäusen), der polynucleären Leukocyten und wahrscheinlich auch der eosinophilen Zellen; b) eine Vermehrung des Milzpigments, die bei Mäusen sehr stark, bei Meerschweinchen und Kaninchen geringer ist.

2. Veränderungen an den Lymphdrüsen, bestehend in dem Untergang des grössten Teiles der Lymphocyten in- und ausserhalb der Follikeln.

3. Veränderungen in gleichem Sinne an den Follikeln des Darmkanals.

4. Veränderungen am Knochenmark, nämlich eine weitgehende Rarefizierung der spezifischen Zellen."

Die Untersuchungen des Blutes ergaben keine einwandfreien Resultate, doch fand er eine Verminderung der Leukocyten. Im lymphoiden Gewebe fand er einen rapiden Zerfall der Lymphocytenkerne innerhalb weniger Stunden in Chromatin-Schollen und -Kugeln, Aufnahme der Kerntrümmer durch Phagocyten, Verschwinden der Phagocyten; Effekt dieses Vorgangs: mehr oder weniger vollständiger Untergang des lymphoiden Gewebes im Verlaufe von ca. 24 Stunden. Er konnte feststellen, dass das lymphoide Gewebe in allen Regionen des Körpers bei allgemeiner Bestrahlung schon nach 2 bis 3 Stunden zerstört wird, nach 6 bis 8 Stunden erreicht der Prozess den Höhepunkt und ist in 24 bis 36 Stunden erledigt, in der Milzpupa und im Knochenmark beginnt diese Zerstörung später.

Nach seinen Untersuchungen üben die Röntgenstrahlen einen electiven Wert auf das lymphoide Gewebe aus und zerstören dasselbe auch bei grösseren Tieren. Diese Zerstörung tritt schon nach kurzer Einwirkung, deren Minimum nicht genau festzustellen ist, auf, jedenfalls aber schon nach einer Viertelstunde. Damit wäre ein experimenteller Nachweis der Art der Einwirkung der Röntgenstrahlen auf die blutbildenden Gewebe gegeben. In welcher Art und Weise die Röntgenstrahlen einwirken, wissen wir aber damit noch nicht. Kienböck, Gocht,

Holzknecht nehmen an, dass chemische Veränderungen in den Geweben erzeugt werden, deren giftige Produkte die Erscheinungen in der Haut hervorrufen können. Derartige Produkte scheinen ja bei der Dermatitis gebildet zu werden, da man häufig Fieber, Kopfschmerz, ausserdem Störungen des Allgemeinbefindens dabei bemerkt, wie auch in unserem Falle. Toxinwirkungen liessen sich aber von Heineke nicht nachweisen. Auch ich habe Serum von Fall 4 mit dem noch unbehandelten Blut von Fall 5 gemischt. In den Ausstrichpräparaten zeigte sich keine Einwirkung auf die Zahlenverhältnisse der Leukocyten. Brachte ich aber die in *Na Cl*-Lösung in dem Verhältnis von 1:100 verdünnten Gemisch von Blut eines unbehandelten Falles (6) mit Serum des „geheilten" (4) zusammen seit 12 Stunden in den Thermostaten, so fand sich ein starker Zufall der Leukocyten. Diese Versuche sind noch nicht abgeschlossen bei Abschluss dieser Arbeit.

Eine solche Veränderung des Blutes (Leukolyn) erklärt vielleicht, dass in einer Reihe von Fällen, besonders in dem sehr günstig verlaufenden Fall 4 die alleinige Bestrahlung der Milz den günstigen Effekt herbeigeführt hat, jedenfalls müssen wir die Frage nach der Art der Einwirkung der Röntgenstrahlen auf das Blut heute noch als eine offene betrachten.

Was nun die vorläufigen Resultate der Behandlung betrifft, so wird man das Wort Heilung, wenn es den erreichten Dauerzustand bezeichnen soll, aus den obengenannten Gründen nicht anwenden dürfen. Zumal auch deshalb nicht, weil mehrere Fälle, so der von Ahrens, nach kurzer Dauer eines anscheinend normalen Zustandes plötzlich sich verschlimmerten und zum letalen Ausgang kamen. Überhaupt ist unter den genauer, mit eingehend erhobenem Blutbefund mitgeteilten in Deutschland beobachteten Fällen ausser meinem Fall 4 kein einziger, der völlig normalen Blutbefund erreichte. Entweder waren noch Myelocyten nachweisbar oder doch eine Vermehrung der grossen Lymphocyten, die zwar normalerweise im Blute vorhanden sein können, aber nur in sehr geringer Anzahl. Doch geht aus allem hervor, dass jedenfalls incipiente früh behandelte Fälle einen besseren Erfolg zeigen als vorgeschrittene. Das zeigt besonders mein Fall 4.

Die konstanteste Besserung ist die der Blutbefunde: Das Hämoglobin nimmt zu, ebenso die Zahl der roten Blutkörperchen. Die Leukocyten nehmen ab und zwar in erster Linie die pathologischen Blutzellen, die Myelocyten. Bei der lymphatischen Leukämie, die seltener beobachtet wurde, scheint die Beeinflussung nicht so deutlich, aber sie ist doch in vielen Fällen beobachtet (Holzknecht). Hier tritt zunächst eine Vermehrung, dann eine rasche Verminderung der weissen Zellen ein. Doch bleiben die grossen Lymphocyten in der Mehrzahl (Lenzmann). Die Veränderung bei der myeloiden Form — gemischtzellige Leukämie — tritt bei leichteren Fällen sehr rasch ein, und es nähert sich der Blutbefund rasch der Norm. Bei vorgeschrittenen Fällen tritt die Besserung langsam ein. Ohne dass sie gleichmässig vorschreitet, tritt sprunghaft eine oft weitere Verminderung der Leukocyten auf.

Nach der einzelnen Bestrahlung zeigt sich hier keine in den nächsten Stunden eineintretende Vermehrung der Leukocyten, sondern eine Verminderung. Die Milz wird in der Regel zunächst weicher, dünner und dann kleiner. Wenn der Blutbefund annähernd normal ist, ist die Milz doch noch vergrössert. Erst allmählich geht der Tumor zurück.

Das Allgemeinbefinden wird auffallend rasch günstig beeinflusst auch bei Patienten, die nicht suggestiv beeinflusst erscheinen. Gerade diese rasche Besserung des Allgemeinbefindens: Hebung der Kräfte, Nachlass des Fiebers etc., scheint dafür zu sprechen, dass nicht nur eine symptomatische, sondern eine wirkliche Besserung der Krankheit vorliegt, dass dieselbe gewissermassen an ihrer Wurzel getroffen wird. Damit Hand in Hand geht eine Besserung des Ernährungszustandes. Der Appetit hebt sich, das Körpergewicht steigt — oft nach einer auf den Rückgang des Milztumors zu beziehenden Verminderung.

Wie sich anatomisch die Verhältnisse darstellen, ist bisher nicht festgestellt worden. Genaue anatomische Befunde bis zum Exitus gelangten, mit Röntgenstrahlen behandelten Patienten liegen bisher nicht vor.

Von schädlichen Nebenwirkungen sind bisher nur Störungen von seiten der Haut genannt worden. Ob sich dieselben bei so starker Einwirkung, wie sie zur Erzielung eines dauernden Erfolges notwendig ist, vermeiden lassen, kann nicht festgestellt werden. Sehr häufig jedenfalls sind Reizungen der Haut, Dermatitis und Gangrän beobachtet. Jedenfalls wird man mit grösster Sorgfalt diese höchst unerwünschten Komplikationen vermeiden müssen. Andrerseits wird aber, wenn es nicht anders geht, die Rücksicht auf eine stets heilbare Hautentzündung gegenüber einer eventuellen Heilung der bisher als unheilbar geltenden Leukämie nicht allzuschwer ins Gewicht fallen. Wir sind heute noch nicht imstande, die auf das lymphoide Gewebe wirkenden Strahlen zu messen oder abzuschätzen. In dieser Beziehung ist noch viel zu schaffen. So kann auch heute noch kein Urteil über die beste Art der Technik abgegeben werden. Es bedarf noch vieler Versuche und weiterer Erfahrungen. Der Weg aber ist hier vorgezeichnet. Es ist das von Heineke, von Mosse und anderen inaugurierte Tierexperiment. Gerade nach der technischen Seite hin bedarf dasselbe einer Erweiterung.

Die Beurteilung der Heilwirkung aber unterliegt der Empirie. Über das Wesen der Leukämie sind die Ansichten so sehr geteilt und ist des Sicheren so wenig bekannt, dass nur ein rein empirisches Arbeiten vorläufig zum Ziele führen kann. Es ist deshalb anzustreben, dass bei der Seltenheit der Erkrankung sich eine Centralstelle schaffen liesse, bei der die weiteren Resultate der Röntgenbehandlung sich sammeln und bearbeitet werden. Nur Mitteilungen, die genaue Angabe der Technik enthalten und genaue Beobachtungen des Kranken, des Blutbefundes und der sonstigen in Betracht kommenden Verhältnisse können zur völligen Sicherstellung der Methode dienen und an diese Centralstelle vermittelt werden. Als gegebenes Organ für eine solche wäre gewiss die Redaktion der Zeitschrift für die Fortschritte der Röntgenstrahlen zunächst anzusehen.

Aus der medizinischen Klinik zu Breslau (Direktor: Geh. Rat Professor von Strümpell).

Zur Röntgenbehandlung der Leukämie und Pseudoleukämie.

Von

Privatdozent Dr. **Paul Krause.**

Die Röntgentherapie der Leukämie und Pseudoleukämie ist nach dem Vorgange des Amerikaners Senn in dem letzten Jahre in Deutschland eifrig geübt worden. Es liegen zur Zeit Berichte über mehr als 100 meist mit Erfolg behandelter Fälle vor, in der grösseren Zahl allerdings nur in kurzen Mitteilungen.[1])

Da ich an anderer Stelle dieser Zeitschrift über die vorliegende Litteratur eingehend berichtet habe mit spezieller Berücksichtigung der technischen und experimentellen Grundlagen, sei es mir hier gestattet, die in der Breslauer medizinischen Klinik beobachteten Fälle etwas ausführlicher zu beschreiben.

Ich gebe dabei eine möglichst objektive Darstellung, welche weder nach der guten, noch nach der schlechten Seite etwas verschweigen soll. Denn es kann kein Zweifel bestehen, dass der Sache am besten gedient wird, wenn durch scharfe Kritik eine genügende Hervorkehrung des Schlechten, aber auch des Guten der neuen therapeutischen Methode erfolgt: die Grenzen ihrer Leistungsfähigkeit in der Praxis werden so am schnellsten erkannt werden.

I.

Technik der Röntgenbehandlung bei Leukämie.

Um Wiederholungen zu vermeiden, will ich vorweg über die von mir angewandte Technik der Bestrahlung zusammenfassend berichten:

[1]) Zusammenfassende Berichte siehe

1. De la Camp, Therapie der Gegenwart 1905, März.
2. Schirmer, Centralblatt f. d. Grenzgebiete 1905, 1. u. 2. Heft.
3. Paul Krause, Fortschritte auf dem Gebiete der Röntgenstrahlen 1905, Februar.

In der ersten Zeit arbeitete ich mit Voltohm-Röhren, später ausschliesslich mit Müller-Wasserkühlröhren resp. Müller-Röhren mit verstärkter Antikathode. Ich verwendete ausschliesslich härtere Röhren; täglich wurde der Härtegrad durch mehrfache Untersuchungen mit der Walterschen Härteskala festgestellt, die weichste Röhre, welche ich zur Bestrahlung gebrauchte, zeigte Härtegrad 5, am liebsten sind mir die Härtegrade 6, 7 und 8, da ich bei diesen am wenigsten schädigende Wirkungen auf die Haut zu fürchten glaube. Mit ganz weichen Röhren wagte ich nicht zu arbeiten, da ich wiederholt auch bei geringerer Belichtungszeit von mehreren Minuten Dauer „Früh- und Spät-Erytheme" auftreten sah.

Ob durch Stanniolfilter (nach der Angabe von Perthes) solche weiche Röhren für langdauernde Bestrahlungen verwendbar werden, müssen spätere Erfahrungen lehren.

Der ausschliesslich verwandte Induktor hat 60 cm Funkenlänge, als Unterbrecher steht ein 3stiftiger elektrolytischer von Wehnelt zur Verfügung, ferner ein von Seifert & Co. in Hamburg gelieferter grosser Tisch für „Walterschaltung".

In der grössten Mehrzahl der Fälle verwende ich zur Bestrahlung Stift I (Stiftlänge 8 mm) des elektrolytischen Unterbrechers. Durch Vorschaltung setze ich die primäre Stromspannung auf durchschnittlich 30 Volt herab, allerdings kommen Schwankungen bis 60—90 Volt vor, welche auszuschalten z. Zt. nicht möglich ist. Die durch die primäre Rolle dem Induktor zugeführte Stromstärke beträgt 2—3, höchstens einmal 4 Ampère.

In dieser Weise gelingt es mir, die Müller-Röhren stundenlang in Betrieb zu halten. Der Härtegrad ändert sich natürlich, indem während der Behandlung die Röhren weicher werden. Eine Kontrolle mit der Walterschen Härteskala ist daher stets zu empfehlen.

Ich habe in den letzten Wochen mit dieser Anordnung neben Vermeidung von Schädigungen gute Erfolge erzielt.

Vereinzelt versuchte ich es mit einer durch die primäre Rolle dem Induktor zugeführten Stromstärke von 6 bis 8 Ampère, ich glaube aber, dass dadurch eher Schädigungen erzielt werden, ohne dass der Erfolg ein grösserer wäre.

Die Entfernung der Röhre vom bestrahlten Körperteil betrug durchschnittlich 35—40 cm. Eine grössere Annäherung halte ich nicht für angebracht, um zu verhüten, dass auf die mit Stanniolpapier bedeckten Patienten Funken überspringen, was beim Ansetzen der Röhren hin und wieder vorkommt, auch die Wärmestrahlung einer stundenlang betriebenen Röhre würde bei grösserer Nähe sich unangenehm bemerkbar machen. Die Röhre noch weiter als 40 cm vom Körper zu entfernen, dürfte kaum nötig sein.

Eine besondere Sorgfalt ist auf den Schutz derjenigen Körperstellen zu legen, welche von den Röntgenstrahlen nicht getroffen werden sollen. Ich verwende dazu dicke Bleiplatten, welche mit Leinwand überzogen sind, auch die Holzknechtschen Schutzdecken (Bleiplatte mit Gummiüberzug), vor allem aber bleihaltiges Stanniolpapier. Letzteres hat den grossen Vorzug, dass es sich der Körperform leicht anschmiegen lässt, ohne schwer zu sein. Der dadurch erzielte Schutz ist nach meiner Erfahrung durchaus ausreichend.

Wenn es aus äusseren Gründen geboten erscheint, kann über die Haut ein linnenes Tuch gelegt oder die Bestrahlung durch ein dünnes Kleid hindurch erfolgen, ohne dass der Erfolg irgendwie beeinträchtigt wird.

Die Patienten werden am besten in ihrem Bette oder auf einem Sofa so gelagert, dass sie sich etwas hin und her bewegen können, da einzelne die $^1/_2$stündige Ruhelage sehr unangenehm empfanden.

Wiederholt wende ich als Schutz des Gesichts oder des behaarten Kopfes an einem besonderen Gestell befestigte Platten an, um den Kranken eine freiere Atmung zu ermöglichen.

Zu grosser Beruhigung ängstlicher Kranken trägt es bei, wenn die Belichtung bei Tageslicht vorgenommen wird. Ich nehme deshalb die notwendigen, im dunklen Zimmer auszuführenden Messungen und die genaue Einstellung der Röhre vor und nach jeder Sitzung vor.

Was die Dauer der einzelnen Sitzungen anbetrifft, so ging ich in der ersten Zeit

sehr vorsichtig vor. Ich begann gewöhnlich mit 10—15 Minuten täglich und stieg allmählich bis 30 Minuten. Seitdem ich meinen Apparat und die verwandten Röhren besser kennen lernte, beginne ich jetzt gewöhnlich mit 20—30 Minuten. Längere Zeit als 30 Minuten bestrahlte ich täglich nur selten, zum Teil allerdings aus äusseren Gründen, da der Apparat mir nicht länger zu therapeutischen Zwecken zur Verfügung stand, weil er zu diagnostischen Untersuchungen gebraucht wurde.

Es wurde regelmässig zuerst die Milzgegend bestrahlt, nach 5 Tagen abwechselnd die langen Röhrenknochen (Arme, Beine) und das Sternum. Ich hatte den Eindruck, als ich in meinem Falle ca. 200 Minuten lang die Extremitäten allein bestrahlte, dass eine Besserung der Krankheit nur langsam erfolgte: Eine Bestrahlung der Leber allein scheint auch nach meiner Erfahrung keinen Effekt zu haben.

Jedenfalls ist soviel sicher, dass eine Verkleinerung des Milztumors und eine schnelle Besserung des Blutbefundes nur bei gleichzeitiger Bestrahlung der Milzgegend und der langen Röhrenknochen zu erzielen ist.

Was ferner die Gesamtdauer der Bestrahlung anbetrifft, so ist zurzeit eine bestimmte Norm noch nicht aufzustellen. Die einfachste Antwort auf die Frage, wie lange soll die Röntgentherapie der Leukämie und Pseudoleukämie dauern, wäre die: „Bis Heilung erfolgt ist.“ Leider sind aber „Heilungen“ bisher noch in keinem Falle einwandsfrei erwiesen worden; ausserdem ist grösste Vorsicht am Platze bei langdauernden Bestrahlungen, da wir nicht wissen, ob wir nicht dadurch, ganz abgesehen von den Erscheinungen von seiten der Haut, schwere, unerwünschte Wirkungen der inneren Organe verursachen. Deshalb ziehe ich es auch in Zukunft in meinen Fällen vor, hintereinander nur etwa 1000 Minuten zu belichten, lasse absichtlich eine Pause von mehreren Wochen eintreten unter stetiger Kontrolle des Befundes und wende dann erst eine neue Serie von Sitzungen an.

Bis eine experimentelle oder praktische Klärung über langdauernde Bestrahlung mit Röntgenstrahlen vorliegt, möchte ich dringend raten, in so vorsichtiger Weise vorzugehen, nur in besonders schweren Fällen, wo keine Zeit zu verlieren ist, wird man davon abweichen dürfen.

II.

Die bisher längere Zeit mit Röntgenstrahlen behandelten Fälle von Leukämie.

Nach dieser kurzen Darstellung der angewandten Technik will ich in folgenden Zeilen eine Schilderung der selbst beobachteten Fälle geben.

Um einen Vergleich und eine bessere Übersicht zu ermöglichen, habe ich nach Wiedergabe des Status die Ergebnisse der Blutuntersuchungen und Körperwägungen in Tabellenform, den jeweiligen Befund des Milztumors in graphischer Darstellung zusammengestellt.

I. Fall von **chronischer myelogener Leukämie.**

Der 31jährige Kaufmann Arthur W. ist seit dem 31. März 1904 in Beobachtung. Hereditäre Verhältnisse belanglos. Im Alter von fünf Jahren hatte der Kranke Scharlach, war sonst bisher nicht krank.

Die Beschwerden, welche ihn in die Klinik führen, bestehen seit etwa zwei Jahren. Bei der geringsten Bewegung treten starke Kopfschmerzen, besonders im Hinterkopfe auf; seit vier Wochen ist der Leib dicker geworden, so dass der Patient „die Hosen nicht mehr zumachen“ konnte. Der Appetit ist gut, es besteht kein besonderes Mattigkeitsgefühl, keine Knochenschmerzen. Kopfschmerzen sind seit vierzehn Tagen so heftig, dass der Kranke deshalb häufig in der Nacht aufwacht und stundenlang munter liegt. Das Durstgefühl ist gesteigert. Irgend welcher Anhaltspunkt, ob er durch äussere Einflüsse krank geworden ist, lässt sich nicht herausbekommen. Ein Arzt hätte die Diagnose vor kurzem auf „Milzkrankheit“ gestellt und ihn deshalb der Klinik überwiesen.

Aus dem Befund ist hervorzuheben:

I. Beobachtungsperiode vom 21. bis 26. III 04.

Herr W. ist mittelgross, gracil gebaut, hat eine wenig entwickelte Muskulatur und ein mässiges Fettpolster.

Die Temperatur schwankte von 36,0 bis 37,2 C.

Die Zahl der Pulse betrug 80—104, die der Atemzüge durchschnittlich 20.

Die Haut- und Gesichtsfarbe ist blass.

Die Lymphdrüsen im Nacken, in den Achselhöhlen, in den Supraclaviculargruben, in den Ellbeugen sind erbsen- bis bohnengross, die der Inguinalfurchen erbsen- bis bohnengross.

Auf Brust, Abdomen und Rücken ausgedehnte Pityriasis versicolor.

Ohren, Nase, Augen weichen von der Norm nicht ab, der Augenhintergrund ist normal.

Der Befund von Herz und Lungen ist ohne Besonderheiten.

Der Leib ist mässig stark gewölbt; freier Ascites ist nicht nachweisbar.

Die Milz ist stark vergrössert, sie reicht nach rechts bis in die Mittellinie, nach unten bis etwa 4 cm oberhalb der Symphyse, die perkussorisch nachweisbare obere Grenze findet sich in der vorderen Axillarlinie an der VI. Rippe. Dicht oberhalb des Nabels ist eine deutliche Incisur zu fühlen, die Konsistenz ist sehr derb, auch bei stärkerem Drucke ist die Milz nicht schmerzhaft.

Die Leber reicht palpatorisch drei Finger unter den rechten Rippenrand, sie ist nicht schmerzhaft, von derber Konsistenz.

Der Urin ist sauer, enthält weder Eiweiss, noch Zucker, mikroskopisch sind reichlich oxalsaure und harnsaure Kristalle vorhanden, in der Tagesmenge Urin 0,4 g Harnsäure, 14,2 g Stickstoff.

Der Nervenstatus bietet keine Besonderheiten; der Bauchdeckenreflex ist links weniger lebhaft, als rechts.

Die Untersuchung des Blutes ergiebt folgenden Befund:

Hämoglobingehalt = 8,6% (nach Fleischl-Miescher bestimmt); das spezifische Gewicht beträgt 1040. Die Zahl der Leukocyten ist 243000, die der Erythrocyten 2950000.

Im ungefärbten Präparate erkennt man bei stärkerer Vergrösserung ausser der reichlichen Vermehrung der Leukocyten sehr viel weisse Blutzellen mit Körnungen, welche stark lichtbrechen, eine leichte Poikilocytose und sehr viele Blutplättchen. In gefärbten Präparaten (Hämatoxylin-Eosin, Triacid, Boraxmethylenblau) werden gegen 60% polynucleäre Leukocyten, gegen 34% Myelocyten, ca. 3—4% grosse und kleine Lymphocyten, ca. 2—3% eosinophile Zellen, vereinzelte kernhaltige Erythrocyten gefunden.

Der Kranke wurde mit Natrium kakodylicum behandelt und auf Wunsch am 26. III. aus der Klinik entlassen.

Inzwischen war durch die Mitteilung von Krone und Ahrens die Röntgentherapie bei Leukämie einem grösseren ärztlichen Kreise bekannt geworden. Dies war die Veranlassung, dass der Kranke am 13. VI. 1904 wieder in die Klinik bestellt wurde.

II. Beobachtungsdauer vom 13. VI. bis 19. VI. 04.

Seit seiner Entlassung fühlte sich der Patient leidlich wohl, zeitweises Auftreten von Schmerzen im Hinterkopfe, besonders während der Nachtzeit, schmerzhaftes Druckgefühl in der Milzgegend, besonders bei der Defäkation, sind seine Hauptbeschwerden. Durch Injektionen von kakodylsaurem Natrium hätten sie sich aber etwas gebessert.

Die Körpergewichtsabnahme in der letzten Zeit beträgt ca. 12 Pfund.

Der Befund hat sich seit der letzten Untersuchung wenig geändert.

Der Urin enthält an einigen Tagen Spuren von Eiweiss und reichliche Mengen von Indikan. Das Körpergewicht beträgt 65,5 kg. Der Kranke wird von jetzt an regelmässig bestrahlt. Es sei erwähnt, dass er in den nächsten Monaten wiederholt die Klinik aus geschäftlichen Rücksichten verlassen musste.

Die

III. Beobachtungszeit, in der er täglich bestrahlt wurde, erstreckte sich vom 21. VI. bis 3. VII. 04.
IV. „ „ „ „ „ „ „ „ „ vom 6. VII. bis 15. VII. 04.
V. „ „ „ „ „ „ „ „ „ vom 25. VII. bis 1. VIII. 04.
VI. „ „ „ „ „ „ „ „ „ vom 14. IX. bis 2. X. 04.
VII. „ „ „ „ „ „ „ „ „ vom 14. XI. bis 15. XI.
VIII. „ „ „ „ „ „ „ „ „ vom 26. XI. bis 28. XI.
IX. „ „ „ „ „ „ „ „ „ vom 13. XII. bis 14. XII 04.
X. „ „ „ „ „ „ „ „ „ vom 25. I. bis 31. I. 05.
XI. „ „ „ „ „ „ „ „ „ vom 8. III. bis 11. III. 05.

Am 9. Juli trat ein leichtes Erythem der linken Abdominalseite auf, dasselbe verursachte dem Kranken keine Beschwerden. Die Schuppen der Pityriasis versicolor hoben sich von der gerötеten Haut als braunschwarze Flecke ab. In den nächsten 14 Tagen wurde eine Bestrahlung der Milzgegend nicht mehr vorgenommen. Weitere therapeutische Massnahmen waren nicht erforderlich, um das Erythem zum Verschwinden zu bringen.

Am 20. VII. stürzte der Kranke mit dem Motorrad — trotz ärztlichen Rates trieb er fleissig Sport — blieb mehrere Minuten lang bewusstlos und zog sich eine grosse Risswunde am linken Auge zu. Eine Verschlimmerung der Leukämie wurde dadurch nicht bewirkt.

Seit Juli besteht eine mässige Anschwellung um die linke Mammilla, welche nicht schmerzhaft ist (Mastitis chronica sin.).

Fiebersteigerungen waren nie vorhanden.

Es handelt sich also um einen Fall von myelogener Leukämie bei einem bisher gesunden, 31jährigen Kaufmann, der Beginn der Erkrankung liegt um etwa 2 Jahre zurück. Ausser den subjektiven Klagen: Kopfschmerzen, dadurch bedingte Schlaflosigkeit, Unlust zur Arbeit, wurde objektiv ein grosser Milztumor und ein pathologischer Blutbefund nachgewiesen.

Die Röntgenbehandlung wurde am 16. VI. 04 (tägliche Bestrahlungszeit: 10 Minuten Dauer) begonnen, vom 23. VI. wurde jede Sitzung auf 30 Minuten verlängert. Bis 11. III. 05 war der Kranke im ganzen 2355 Minuten bestrahlt worden, etwa $^2/_3$ dieser Zeit kommen auf die Bestrahlungen der Milzgegend, das letzte Drittel verteilt sich auf die Bestrahlung der langen Röhrenknochen (rechter, linker Unterschenkel und Oberschenkel) und des Sternum.

Ein Effekt der Therapie konnte bald konstatiert werden: Die zeitlich zuerst zu beobachtende **Wirkung** der Röntgenstrahlen ist die **auf das Blut.**

Der Übersichtlichkeit und Einfachheit halber gebe ich die Blutuntersuchungen in Tabellenform wieder:

	Hb.	Spez. Gew.	Erythrocyten	Leukocyten
21. III.	8,6% (Fleischl-Miescher)	1040	2,95 Mill.	248 000
19. VI.	75% (Sahli)	1050	1,53 „	285 800
26. VI.	78%	1055	2,37 „	340 000
2. VII.	—	—	2,45 „	240 000
10. VII.	74%	1051	3,07 „	189 000
15. VII.	—	—	3,6 „	120 000
28. VII.	82%	—	3,41 „	125 600
1. VIII.	80%	—	4,1 „	125 000
13. IX.	80%	1050	4,2 „	104 000
26. IX.	82%	—	4,2 „	98 000
2. X.	86%	1052	4,3 „	84 000
10. X.	85%	1052	5,02 „	50 500
16. X.	84%	—	4,25 „	25 000
20. XI.	99%	1058	4,8 „	20 000
28. XI.	102%	1056	4,8 „	17 500
14. XII.	102%	1054	4,9 „	18 200
26. I.	102%	1054	5,1 „	11 800
8. III.	104%	1056	5,2 „	74 800

Die mikroskopischen Untersuchungen ergaben sehr reichlich polynucleäre Leukocyten (etwa 80%), reichlich Myelocyten (ca. 18%), während die grossen und kleinen Lymphocyten, die Übergangsformen, die ein- und mehrkernigen eosinophilen Zellen zusammen nur etwa 1—2% betrugen.

Während des Zurückgehens der Gesamtzahl der Leukocyten änderte sich auch die Prozentzahl allmählich, indem die Zahl der polynucleären Leukocyten rascher zunahm, während die der Myelocyten zurückging, die Zahl der Lymphocyten und eosinophilen Zellen nahm prozentualisch gleichfalls zu; z. B. am 28. VII. betrug die Prozentzahl der

polynucleären Leukocyten	ca. 82%,
Myelocyten	ca. 14%,
Lymphocyten	ca. 2%,
eosinophilen Zellen	ca. 2%.

Sehr auffallend ist die Vermehrung der Erythrocyten, welche von 2,95 auf 5,02 Millionen stiegen, in den letzten Monaten dauernd über 4,5 Millionen betrugen. Auch der Hämoglobingehalt ist allmählich gestiegen und dauernd normal geblieben.

Kernhaltige rote Blutkörperchen fanden sich in den letzten Monaten nicht mehr.

Ich muss aber hier ausdrücklich hervorheben, dass man aus dem histologischen Blutbilde auch heute noch in der Lage ist, trotz der nur geringen Vermehrung der Leukocyten, die Diagnose eines leukämischen Blutbefundes zu stellen: Myelocyten und andere pathologische Leukocytenformen (z. B. einkernige eosinophile) sind noch in allen Präparaten zu finden.

Vielleicht lohnt sich noch die Bemerkung, dass die polynucleären Leukocyten wiederholt in den letzten Monaten 5—6, ja 10 Kerne aufwiesen, dass auch Mitosenformen nicht gar so selten waren.

Die **zweite** hervorzuhebende **Wirkung der Röntgenbehandlung** betrifft den **Milztumor,** derselbe bildete sich allmählich zurück und ist z. Zt. nicht mehr zu palpieren, der Perkussionsschall über der Milzgegend ist aber noch immer ein sehr gesättigter.

Besser als jede Beschreibung veranschaulichen folgende Skizzen das allmähliche Kleinerwerden der Milz:

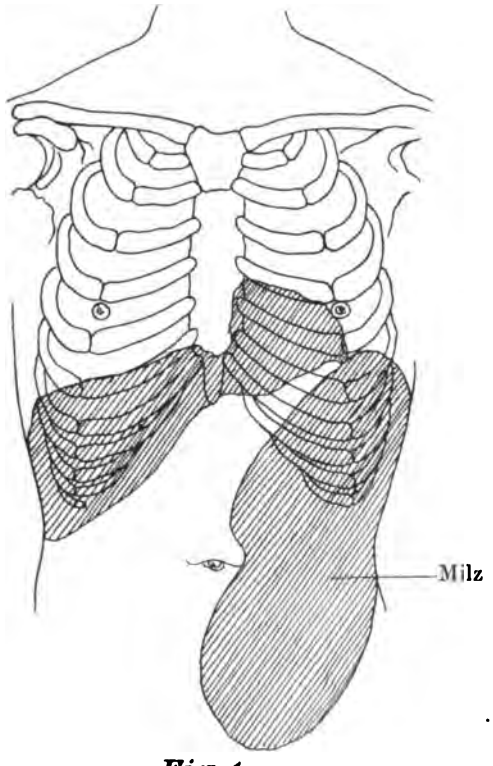

Fig. 1

Befund vom 21. III. und 13. VI. 04
vor der Röntgenbehandlung.

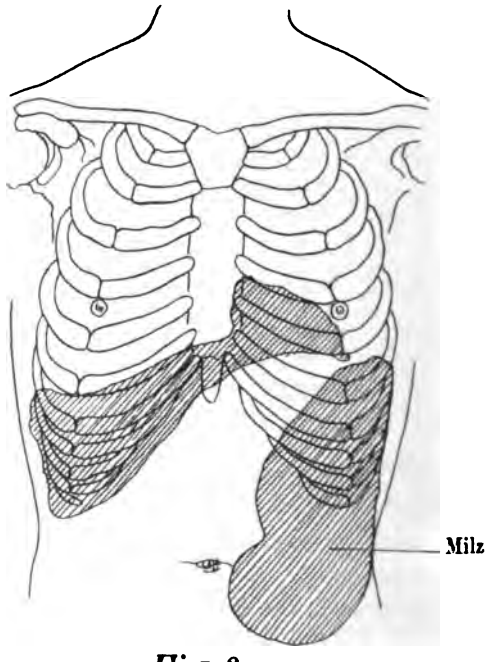

Fig. 2

Befund vom 9. VII. 04.
Bestrahlungsdauer: 390 Minuten.

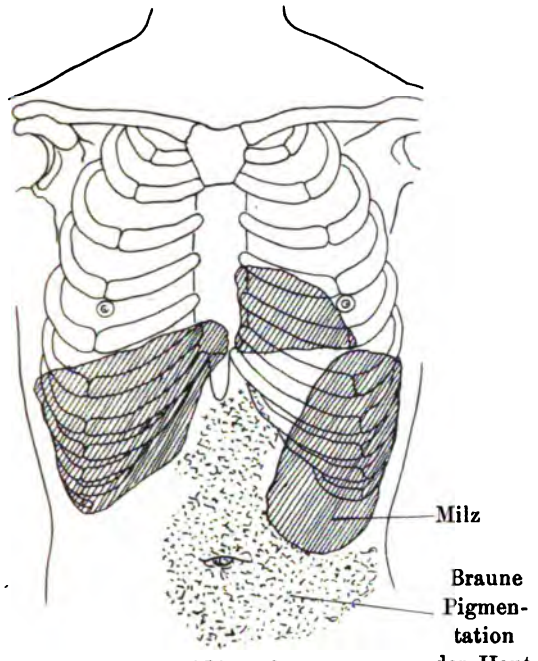

Fig. 3

Befund vom 15. IX. 04.
Bestrahlungsdauer: 895 Minuten.

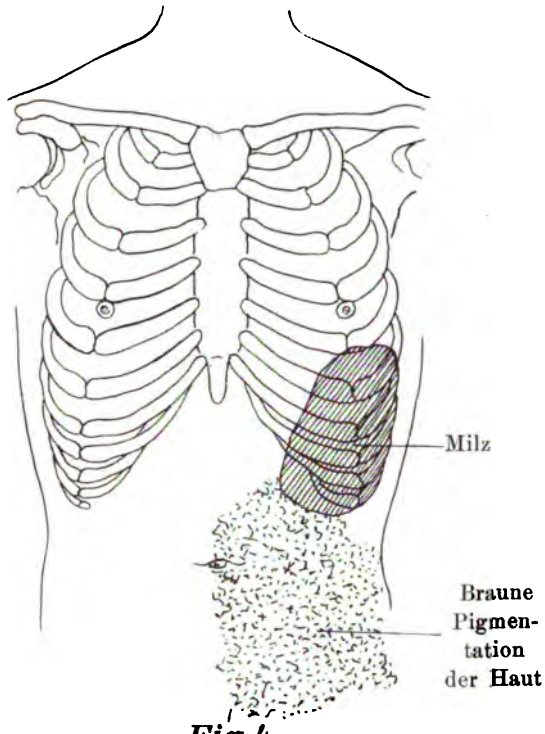

Fig. 4

Befund vom 25. X. 04.
Bestrahlungsdauer: 1785 Minuten.

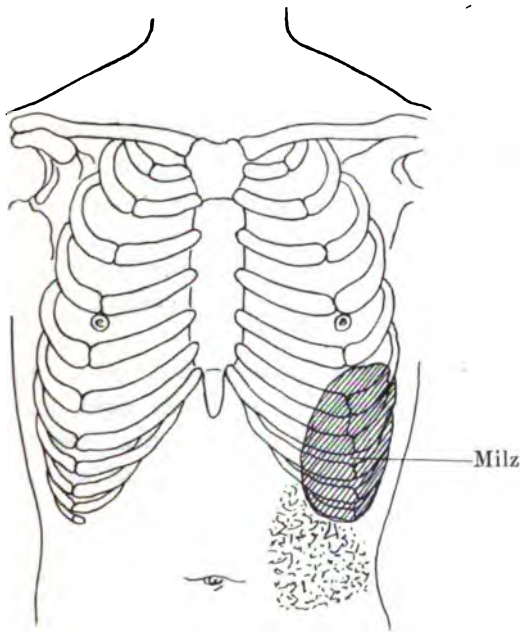

Fig. 5

Befund vom 28. XI. 04.
Bestrahlungsdauer: 2065 Minuten.

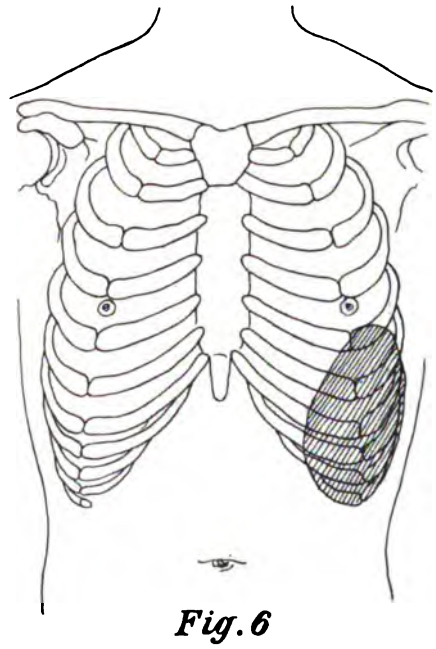

Fig. 6

Befund vom 15. III. 05.
Bestrahlungsdauer: 2355 Minuten.

Eine dritte objektiv festzustellende Wirkung der Röntgenstrahlen ergibt sich aus folgender Gewichtstabelle:

Datum	Kilo	Datum	Kilo
22. III. 04.	62	1. VIII. 04.	65,5
26. III. 04.	63	17. IX. 04.	66,5
13. VI. 04.	65,5	25. IX. 04.	67,0
23. VI. 04.	66,0	7. X. 04.	65,5
27. VI. 04.	67,0	28. XI. 04.	67,5
6. VII. 04.	66,0	14. XII. 04.	67,7
12. VII. 04.	66,0	31. I. 05.	67,6
25. VII. 04.	65,5	8. III. 05.	67,2

Daraus ist ersichtlich, dass das allgemeine Körpergewicht des Kranken, trotzdem sein Milztumor sicher mehrere Pfund an Gewicht verloren hat, gegen 10 Pfund zugenommen hat, dass er nach seiner Angabe wieder so viel wiegt, wie vor Beginn seiner Erkrankung.

Von einer vierten objektiv nachweisbaren Wirkung der Röntgentherapie vermag ich leider nur ein paar Daten zu geben, da ich bisher nicht längere Untersuchungsreihen ausführen konnte: ich meine die grössere Ausscheidung von Harnsäure durch den Harn. Durch Herrn Dr. Heile, welcher den Urin einiger meiner mit Röntgenstrahlen behandelten Patienten zu anderen Zwecken untersuchte, wurde ich aufmerksam gemacht, dass die Menge der ausgeschiedenen Harnsäure bei diesen Kranken eine sehr beträchtliche ist. Ich konnte bei eigenen daraufhin angestellten Proben feststellen, dass während der allerdings nur einmal mehrere Wochen vor der Röntgenbehandlung vorgenommenen Untersuchung die Tagesmenge Harnsäure 0,4 g betrug, am Schluss der Röntgenbehandlung (im Oktober und November) durchschnittlich 0,9—1,4 g Harnsäure ausgeschieden wurden, also etwa das zwei- bis dreifache. Spätere Beobachter sollten diesen Verhältnissen eine spezielle Aufmerksamkeit widmen.

Als unangenehme Nebenwirkung ist schon oben das Auftreten eines schnell verschwindenden Erythems erwähnt.

Die subjektive Wirkung der Röntgentherapie bestand vor allem in dem vollständigen Verschwinden der Kopfschmerzen uud der dadurch bedingten

Bei der Untersuchung Mitte März 05 wird konstatiert, dass die Milz klein geblieben ist, dass sie aber immer noch perkussorisch wie palpatorisch als vergrössert nachzuweisen ist: dagegen ist die Leukocytenzahl wiederum auf ca. 75 000 in die Höhe gegangen, die Prozentzahl der Myelocyten beträgt 32%, die der polynucleären Leukocyten 65%, der Rest entfällt auf eosinophile Leukocyten. Es wird deshalb zu einer erneuten Röntgenbehandlung geraten, der sich der Patient z. Zt. auch wieder unterzieht.

Zusammenfassend kann man deshalb von diesem Fall sagen, dass eine recht bedeutende Besserung eingetreten ist, welche wir zweifellos berechtigt sind, als Wirkung der Röntgentherapie anzusehen.

Von einer Heilung kann bisher keine Rede sein. Sehr bemerkenswert ist der Befund, dass bei längerem Aussetzen der Behandlung die Leukocytenzahl wieder in die Höhe geht, und zwar eher, als irgend welche andere Symptome einer Verschlechterung auftreten. Der Patient arbeitet bis heute in angestrengter kaufmännischer Tätigkeit, ohne dass er irgend welche subjektive Klagen hat. Auch der Milztumor ist klein geblieben.

II. Fall von chronischer myelogener Leukämie.

Das 22 Jahr alte Dienstmädchen Emma B. hatte als Kind Masern, Scharlach, Diphtherie und Keuchhusten.

Die erste Periode trat im Alter von 17 Jahren auf, vom 18. Jahre setzte sie alle 3—4 Monate aus. Die letzte Periode vor 12 Monaten.

Bis zum 18. Lebensjahre keine weiteren Erkrankungen.

Am 30. April 1900 überstand sie eine normal verlaufene Geburt, 9 Tage post partum stand sie auf. Seither fühlt sie sich elend und matt. 6 Wochen post partum erfolgte eine starke Blutung aus der Scheide, welche die Patientin noch mehr herunterbrachte. In der linken oberen Bauchseite bemerkte sie allmählich eine Geschwulst, welche langsam, aber stetig zunahm, indem sie sich weiter nach unten erstreckte. Seit jener Zeit hat sie Schmerzen in der linken Seite, Gefühl von Druck gegen die Gegend des vorderen Mediastinums, Kreuzschmerzen.

Alle 4 Wochen treten an Stelle der menstruellen Blutung starke Wallungen nach dem Kopfe, Schwindelgefühl, Kopf- und Kreuzschmerzen. Zur Zeit besteht ein starkes Druckgefühl im ganzen Leibe, besonders in der Nabelgegend.

Die Kranke lag 1900 bis 1902 wiederholt in Krankenhäusern, so in Düsseldorf, 1902 bis 1904 fast ununterbrochen in Hannover. Ausser den obengenannten Klagen hatte die Kranke bei der Aufnahme noch folgende Beschwerden: Schwäche, Mattigkeit, Schmerzen in den Seiten und im Rücken und Appetitmangel.

Aus dem Befunde ist anzuführen, dass es sich um eine mittelgrosse Patientin in sehr schlechtem Ernährungszustande handelt. Ihre Haut- und Gesichtsfarbe ist blass.

An der Streckseite beider Arme, vor allem in den Ellbeugen und beider Handrücken finden sich Gruppen von psoriatischen, mit Schuppen bedeckten, leicht gerötеten Plaques (leukämische Hauterkrankung).

Die Sinnesorgane weichen von der Norm nicht ab.

Die Schleimhäute sind blass mit einem Stich ins Gelbliche.

Die Lymphdrüsen am Halse sind nicht vergrössert. Die Thoraxapertur ist stark verbreitert. Druck auf die Wirbelsäule, auf die Rippen und das Sternum, besonders aber das Beklopfen dieser Stellen ist schmerzhaft.

Die linke Thoraxhälfte dehnt sich bei der Atmung weniger aus, als die rechte.

Die Lungen stehen etwas hoch, zeigen aber sonst normale Verhältnisse, ebenso die perkussorischen Verhältnisse am Herzen; an der Herzspitze, besonders auch über der arteria pulmonalis, ein lautes systolisches Geräusch zu hören, die Aktion des Herzens ist regelmässig.

Das Abdomen ist sehr stark aufgetrieben, zeigt frische und alte Striae, die linke Seite ist stärker gewölbt, als die rechte.

Die regio hypochondriaca sin., hypogastrica sin., lumbalis sin. bis zur regio ileocoeliaca dextra ist von einem mächtigen Tumor eingenommen, dessen seitlicher linker Rand abtastbar ist und mehrere Incisuren aufweist.

Die Konsistenz des Tumors ist derb, seine Oberfläche glatt, die Haut darüber verschieblich, nach unten zu verschwindet der Tumor ins kleine Becken.

Die Leber ist palpabel, reicht etwa handbreit unter dem rechten Rippenrand und geht nach links in den Milztumor über, auch sie ist bei Druck schmerzhaft.

In der ersten Zeit bestand hohes Fieber bis 40° C. von intermittierendem Charakter, welches allmählich fiel, Ende Juni und im Juli waren subfebrile Temperaturen vorhanden. Mitte September stellten sich höhere Grade bis 39,5° mehrere Wochen ein, ebenfalls wieder intermittierendes Fieber, welches Ende Oktober und im November leichten Steigerungen bis 37,9° Platz machte. Im Dezember und Januar waren ebenfalls Temperaturen bis 38° zu verzeichnen.

Der Urin enthielt wiederholt Spuren von Albumen, grössere Mengen von Indikau, reichlich oxalsauren Kalk und Harnsäurekristalle. In den letzten Wochen ist wiederholt kein Eiweiss, auch keine Albumosen vorhanden gewesen.

Die organisierten Formbestandteile des Harns bestehen fast nur aus Leukocyten, darunter befinden sich auch Myelocyten.

Anfang Juni klagte die Kranke über intensive Schmerzen im Leibe, es trat ein starkes krepitierendes Reiben über der ganzen Milzgegend auf, welches subjektiv, durch Palpation und Auskultation, wahrnehmbar war. Nach mehreren Tagen war das Reiben verschwunden. Nach dieser Zeit liess das Spannungsgefühl etwas nach. Die drückenden Schmerzen in der linken Seite bestanden aber fort, zeitweise war etwas Atemnot vorhanden.

Am 11. Juni war freier Ascites im Abdomen nachweisbar, welcher am 30. Juni fast völlig verschwunden war. Während der ganzen Zeit sind sämtliche Knochen bei Druck stark schmerzhaft, speziell das Sternum. Ende Juni tritt wiederholt starkes Nasenbluten auf. Die Amenorrhoe besteht nach wie vor fort (jetzt schon seit 14 Monaten).

Anfang Juli tritt wiederum sehr starkes Reiben über der Milzgegend auf, welches der Patientin Schmerzen verursacht, dasselbe hält bis Ende des Monats an.

Ferner sind wiederholt Durchfälle vorhanden, welche etwa 3 Wochen (mit Unterbrechungen) andauern.

Die schon oben erwähnten leukämischen Knötchen und Papeln an den Handrücken sind allmählich etwas grösser geworden: sie sind scharf begrenzt und weisen einen gelblichrötlichen Saum auf.

Allmählich tritt subjektive Besserung ein, auffallend ist der starke Appetit.

Am 8. August wird die Kranke auf eigenen Wunsch entlassen. Sie fühlte sich ziemlich wohl, so dass sie wieder eine Stellung annehmen konnte. Doch bald traten wiederum äusserst heftige Kopfschmerzen auf, bald kamen auch wieder Kreuzschmerzen und Schwindelgefühl dazu. Zur Zeit der Menses starkes Nasenbluten. Die Kranke glaubte, dass die Milz wieder grösser geworden sei, sie kommt deshalb wieder in die Klinik.

Ihre Klagen sind: Gefühl der Schwere im Leibe, Schmerzen in der Lebergegend, Druck vor dem Magen.

Der Befund weicht wenig von dem Ende Juli erhobenen ab.

Der Milztumor zeichnet sich noch durch eine ganz gewaltige Ausdehnung aus. Allmählich erfolgt eine langsame Abnahme des Tumors.

Die Schmerzen in der Milzgegend, vor allem das Spannungsgefühl im Leibe wird geringer. Die leukämischen Hautveränderungen an den Armen werden nach und nach ausgedehntere.

Da das subjektive Befinden der Patientin sich sehr gebessert hat, verlässt sie am 28. XI. die Klinik, um wieder zu versuchen, etwas zu arbeiten.

Von Anfang Dezember 1904 bis Ende Januar 1905 befand sich die Kranke wiederum in der Klinik, sie wurde zuletzt Ende Februar untersucht.

Auch in diesem Falle handelte es sich um eine chronische myelogene Leukämie, welche im Anschluss an einen Partus sich entwickelte. Ausser Allgemeinsymptomen — Mattigkeit, Schwäche, Kopfschmerzen, Appetitlosigkeit — trat auch hier in den Vordergrund der Erscheinungen ein mächtiger Milztumor.

Seit 29. April 1904 wird die Kranke mit Röntgenstrahlen behandelt. Bis 5. Juli — im ganzen 580 Minuten — wurde nur die Milzgegend bestrahlt. Vom 19. Juli ab auch die langen Röhrenknochen.

Auch hier wurde eine harte Röhre benützt. Die übrige Anordnung war die oben beschriebene.

Bis 28. Januar 1905 wurde im ganzen 3650 Minuten bestrahlt.

Zum besseren Vergleiche betrachte ich auch hier die Wirkungen der Röntgenbehandlung unter folgenden Gesichtspunkten:

Erstens die Wirkung auf das Blut ist auch bei diesem Falle zu konstatieren.

Die folgende Tabelle orientiert am schnellsten über die Ergebnisse der Blutuntersuchungen.

Dat.	Hb.	Spez. Gew.	Erythrocyten	Leukocyten
25. V.	40%	—	2,4 Mill.	220 000
16. VI.	—	—	—	140 000
28. VI.	55%	—	—	80 000
12. VII.	53%	1052	—	120 000
24. VII.	—	—	—	200 000
5. VIII.	—	—	—	167 000
9. IX.	—	—	2,4 Mill.	286 000
18. IX.	55%	1052	3,1 „	240 000
5. X.	52%	—	3,7 „	160 000
22. XI.	61%	—	3,8 „	71 000
11. XII.	70%	—	4,6 „	64 400
22. XII.	70%	—	4,3 „	43 800
24. XII.	70%	—	4,5 „	33 500
9. I.	72%	—	4,4 „	25 000
21. I.	71%	—	4,2 „	14 400
29. I.	72%	—	—	11 400

Etwas näher will ich auf das histologische Blutbild eingehen.

Im ungefärbten Präparate ist eine mässige Poikilocytose, reichliche Blutplättchen, starke Vermehrung der Leukocyten zu konstatieren gewesen. Im gefärbten Präparate werden 55% Myelociten, 38% polynucleäre, 5% cosinophile, ca. 1—2% Lymphocyten gezählt, kernhaltige rote Blutköperchen sind sehr selten.

Mit dem Zurückgehen der Leukocytenzahl wurde auch in der prozentualischen Zusammensetzung eine allmähliche Änderung gefunden: so waren am 22. Juni 48% Myelocyten, 32% polynucleäre Leukocyten, 12% eosinophile Leukocyten, 8% Lymphocyten, am 28. Juni 48% Myelocyten, 40% polynucleäre, 3% eosinophile, 8% Lymphocyten vorhanden. Nach und nach änderte sich das Verhältnis derart, dass prozentualisch am meisten die polynucleären Leukocyten in den Vordergrund traten, während die myelogenen auch in der Prozentzahl geringer wurden.

Bemerkenswert ist ferner der grosse Wechsel in der absoluten Zahl der Leukocyten, zum Teil ist er zweifellos durch das zeitweise Aussetzen der Röntgenbehandlung bedingt. Die von französischen Autoren (Aubert et Blanchard) gemachte Beobachtung, dass regelmässig nach jeder Bestrahlung die Leukocytenzahl in die Höhe geht, um schliesslich unter die vor der Behandlung festgestellte Leukocytenzahl zurückzugehen, konnte bei drei Zählungen nur zum Teil bestätigt werden. Einmal betrug die Leukocytenzahl vor der Bestrahlung 37 500 und kurz nach derselben 33 500. Das andere Mal war sie vor der Bestrahlung 25 800, $1^1/_2$ Stunde nach derselben 29 000, 3 Stunden nachher 34 700, 8 Stunden nacher 28 600. Doch ist hierbei in Betracht zu ziehen, dass in die Zwischenzeit das Maximum der Verdauungsleukocytose fällt. Das dritte Mal betrug die Leukocytenzahl vor der Behandlung 18 500, eine Stunde nachher 15 000, 2 Stunden nachher 16 600, 3 Stunden nachher 14 400.

Die Zahl der Erythrocyten ging regelmässig in die Höhe von 2,4 Millionen bis 4,5 Millionen (höchste Zahl bisher 5 Millionen), ich glaube, dass auch hierauf zweifellos ein nicht zu geringer Nachdruck gelegt werden muss. Dass mit dem Ansteigen der Erythrocyten auch der Hämoglobingehalt ein höherer wurde, erscheint verständlich.

Zweitens: die Einwirkung der Röntgenstrahlen auf die Milz blieb auch hier nicht aus. Ich will die Bemerkung nicht unterdrücken, dass ich selbst bei dem excessiv grossen Milztumor lange Wochen Zweifel hegte, ob überhaupt je eine erheblichere Verkleinerung der Milz der Kranken eintreten würde. Sie liess lange auf sich warten, schliesslich aber nahm der Tumor von Woche zu Woche ab.

Die beifolgende Skizze orientiert über die vorliegenden Verhältnisse:

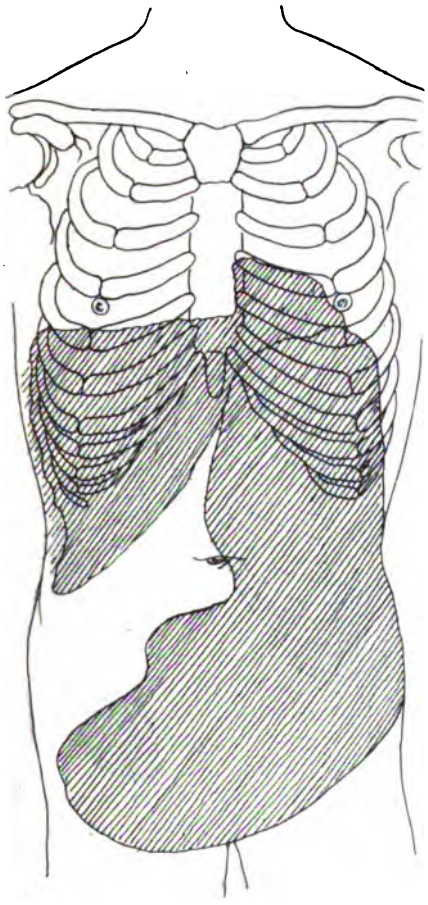

Fig. 7

Befund am 28. V. 04
vor der Röntgenbestrahlung.

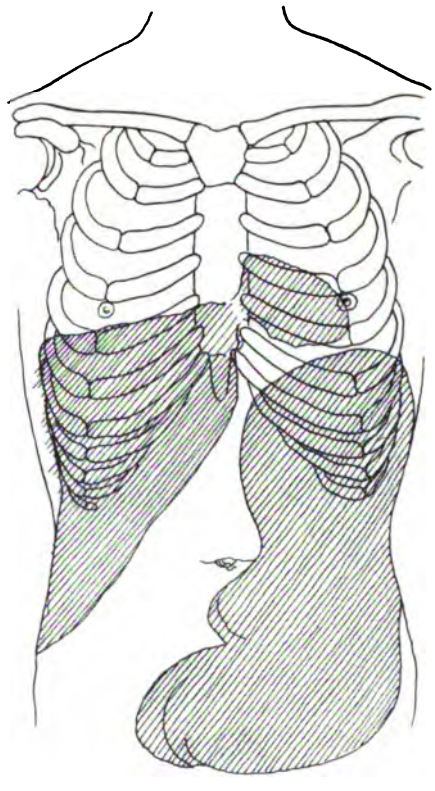

Fig. 8

Befund vom 28. VII. 04
Bestrahlungsdauer: 730 Minuten.

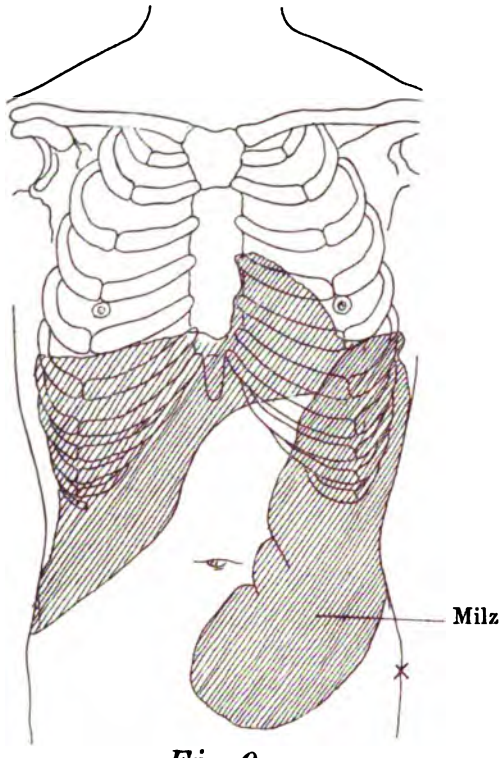

Fig. 9

Befund vom 22. XI. 04.
Bestrahlungszeit: 2240 Minuten.

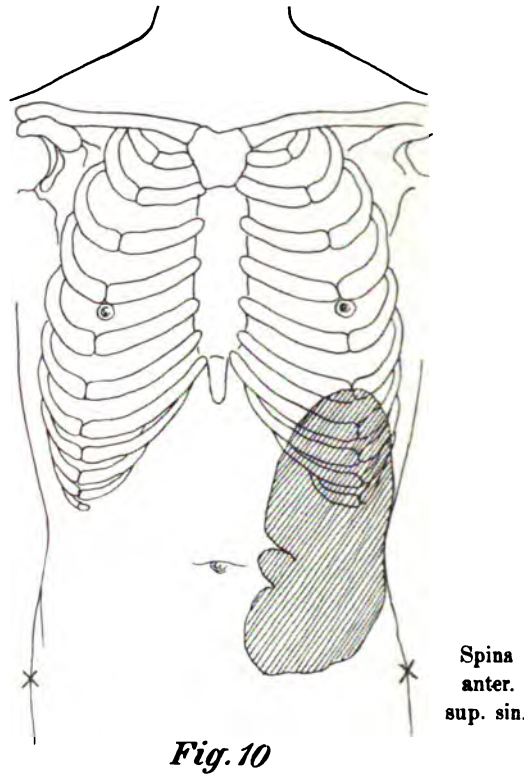

Fig. 10

Befund vom 11. I. 05.
Bestrahlungszeit: 3110 Minuten.

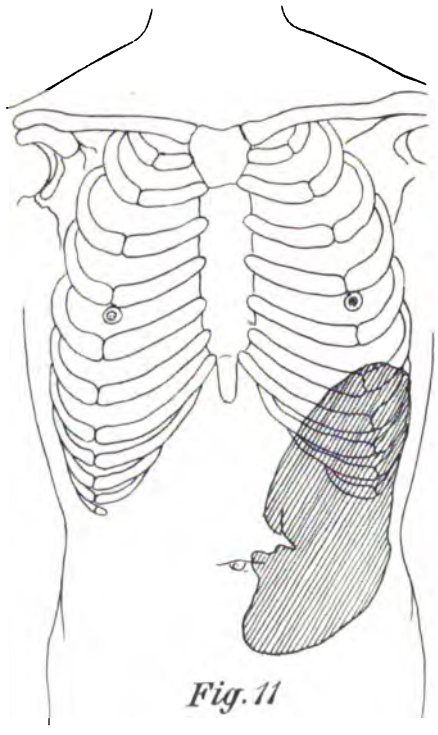

Fig. 11

28. I. 05.
Bestrahlungszeit von 3650 Minuten.

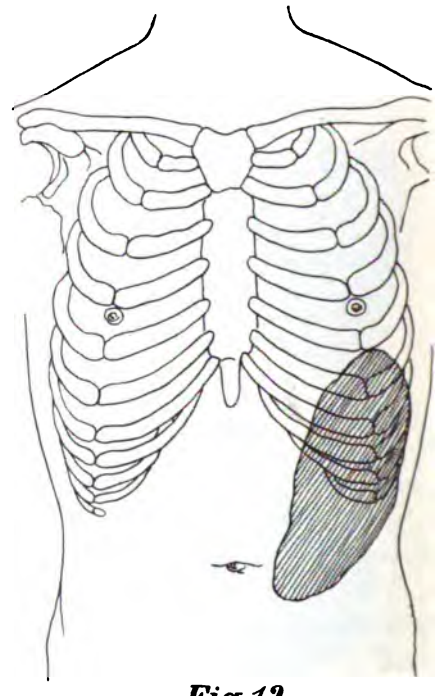

Fig. 12

26. II. 05.

Das starke peritonitische resp. perisplenitische Reiben, welches subjektiv und objektiv nachweisbar der Patientin Tage lang Schmerzen verursachte, ist wohl nachträglich ohne Zwang als erstes Symptom des Kleinerwerdens des Milztumors anzusehen. Als besonderer Befund ist noch anzugeben, dass in dieser Zeit Ascites auftrat.

Gleichzeitig mit dem Zurückgehen des Milztumors wurde ein langsames Kleinerwerden der Leber beobachtet.

Drittens konnte auch bei dieser Patientin ein Ansteigen des Körpergewichtes festgestellt werden, wie aus der folgenden Tabelle hervorgeht.

Tabelle der Körpergewichte.

Datum	kg	Datum	kg	Datum	kg
28. V.	45,5	5. IX.	49,0	14. XI.	54,0
6. VI.	46,5	12. IX.	50,2	12. XII.	51,0
20. VI.	44,5	19. IX.	52,5	19. XII.	55,0
27. VI.	45,5	26. IX.	52,0	27. XII.	55,5
4. VII.	46,3	3. X.	51,5	2. I.	55,0
11. VII.	46,7	9. X.	50,0	9. I.	55,0
18. VII.	47,5	17. X.	51,5	16. I.	54,5
25. VII.	48,2	24. X.	53,0	23. I.	55,0
1. VIII.	49,0	31. XI.	52,5		
8. VIII.	49,2	7. XI.	53,0		

Viertens: die Harnsäureausscheidung im Harne war bei gleichbleibender Nahrung in Perioden, in welchen die Leukocytenzahl sehr zurückging, auffallend gesteigert (bis 2—3 g pro die).

Von Nebenwirkungen, zum Teil unangenehmer Art, sind zu nennen: ein ziemlich brennendes Erythem über der Milzgegend (nach 580 Minuten Belichtungszeit), welches eine Unterbrechung der Kur in Dauer von ca. 10 Tagen erforderte, eine allmählich eintretende starke Pigmentierung der Haut, soweit dieselbe bestrahlt wurde, das oben erwähnte subjektiv und objektiv nachweisbare perisplenitische Reiben; inwieweit auch die zeitweise vorhandenen Durchfälle auf das Konto der Röntgenstrahlen zu setzen sind, wage ich nicht zu entscheiden, jedenfalls ist darauf hinzuweisen, dass bei Heinekes experimentellen Versuchen mit Röntgenstrahlen eine Anzahl der Tiere Diarrhöen bekamen.

Als subjektive Einwirkung ist die Hebung des Allgemeinbefindens, das Verschwinden der Kopfschmerzen, der Mattigkeit, des Schwächegefühls zu nennen, der Appetit ist gut, der Schlaf zufriedenstellend geworden. Als wichtig will ich noch erwähnen, dass sich bei der Patientin nach jahrelanger Cessatio im Dezember wieder die Regel einstellte und seitdem regelmässig geblieben ist.

Also ist alles in allem auch in diesem Falle von chronischer myelogener Leukämie durch die Röntgenbehandlung eine ganz erhebliche Besserung zu konstatieren gewesen. Von einer Heilung kann bisher keine Rede sein.

III. Fall von chronischer myelogener Leukämie.

Der 57 Jahre alte Bergmann A. St. ist nach seiner Angabe früher stets gesund gewesen, mit Ausnahme eines Unfalls (Rippenbruch vor 10 bis 12 Jahren auf der linken Seite) und einer Rippenfellentzündung vor 3 Jahren.

Seit Januar 1904 bemerkt der Patient eine zunehmende Schwäche und Mattigkeit, im Leibe ein spannendes, drückendes Gefühl infolge grösserer Spannung und Anschwellung. Zeitweise traten Kopfschmerzen, Erbrechen, stärkerer Husten und Auswurf ein. Appetit und Stuhlgang ist immer in bester Ordnung gewesen.

Der Kranke arbeitete in diesem Zustande noch bis zum 30. IV. Die Zunahme seiner Beschwerden zwangen ihn zur Arbeitseinstellung.

Nach vorübergehender Besserung wurde am 2. V. 04 im Ambulatorium der Klinik die Diagnose auf Leukämie gestellt, und kurz nachher erfolgte die Aufnahme in die Klinik.

I. Aufenthalt in der Klinik vom 17. V. bis 26. VI. 04.

Bei seiner Aufnahme klagte der Kranke über allgemeine Schwäche, Mattigkeit, aufgetriebenen, gespannten Leib, über drückende und spannende Schmerzen im Leibe in der Milzgegend, über Schmerzen bei der Atmung.

Aus dem Befunde ist hervorzuheben, dass der Kranke während der Beobachtungszeit stets fieberfrei war, die Pulszahl schwankte zwischen 76 und 94, die Atmung zwischen 22 bis 24.

Der Patient ist von kräftigem Knochenbau, in ziemlich reduziertem Ernährungszustande. Sein Fettpolster ist gering, seine Muskulatur sehr schlaff. Die Farbe der Haut und sichtbaren Schleimhäute blass von gelblichem Colorit.

Es bestehen weder Ödeme, noch Exantheme.

Zahlreiche, z. T. recht harte Drüsenschwellungen am Nacken und in der fossae supraclaviculares, ebenso in den Achselhöhlen und Leistenbeugen.

Augenbefund ohne Besonderheit.

Ohrbefund: das rechte Trommelfell minimal eingezogen, es besteht eine Verdichtung einzelner Radiärfasern, zwischen welchen sich 6 kleinere, schwarze Petechien befinden. Rechts besteht vollkommene Taubheit, links eine starke Schwerhörigkeit, die von spezialistischer Seite als leukämische gedeutet wird.

Auffallende Blässe des Gesichts.

Geringes Emphysem der Lungen.

Das Abdomen ist etwas aufgetrieben und weist gespannte Bauchdecken auf.

Die Leber ist gering vergrössert.

Grosser Milztumor, derselbe reicht in der Mammillarlinie bis 3 Querfinger unterhalb des Nabels, die Länge der Perkussionsdämpfung beträgt ca. 25 cm. Der Tumor ist von harter Konsistenz und bei der Palpation schmerzhaft.

Blutbefund siehe unten.

Die Milz ist während der ersten Periode der Röntgenbehandlung nicht kleiner geworden, dagegen ist das Allgemeinbefinden ein besseres, auch die Schmerzen sind geringer.

Abgesehen davon beschränkte sich die günstige Wirkung der Röntgenstrahlen in diesem Falle während der Bestrahlungsperiode auf den Blutbefund: Bei der späteren Behandlung gelang es, die Leukocytenzahlen fast bis zur Norm zurückzubringen.

Am besten orientiert darüber folgende Tabelle.

Tabelle der Blutuntersuchungen.

I. Klinischer Aufenthalt vom 17. V.– 25 VI. 04.

Dat.	Hämoglob.	Spez. Gew.	Erythrocyten	Leukocyten
18. V.	8,8%	1048	2,4 Mill.	156 000
4. VI.	8,8%	1043	2,8 „	26 000
13. VI.	5,4% (?)	1045	3,2 „	54 000
20. VI.	8,6%	—	3,3 „	29 000
24. VI.	n. Fleischl-Miescher bestimmt	—	—	31 000
	II. Klinischer Aufenthalt vom 5. XII.—19. XII. 04.			
5. XII.	55%	1050	3,6 Mill.	256 000
8. XII.	53%	—	3,0 „	224 000
14. XII.	40%	1028	3,17 „	350 000
17. XII.	65%	1038	3,68 „	320 000
	III. Klinischer Aufenthalt vom 28. XII. 04—25. II. 05.			
28. XII.	48%	1045	2,8 Mill.	310 000
9. I.	55%	1048	3,6 „	200 000
16. I.	73%	—	4,4 „	160 000
23. I.	68%	—	3,6 „	280 000
31. I.	63%	—	4,4 „	123 000
2. II.	61%	—	4,4 „	121 000
10. II.	—	—	4,6 „	50 000
14. II.	68%	—	3,6 „	40 000
21. II.	80%	—	4,7 „	26 000
25. II.	75%	—	4,6 „	10 000

Der mikroskopische Blutbefund ergab das typische Bild der chronischen myelogenen Leukämie; ungefärbte Präparate wurden gegen 45% Myelocyten, ca. 50% polynucleäre Leukocyten, 2—3% Lymphocyten gefunden, der Rest verteilt sich auf Übergangsformen und eosinophile Leukocyten. Während der ersten Bestrahlungsperiode (im ganzen 710 Minuten) wurde eine rasche Einwirkung auf die Leukocytenzahl erzielt, welche, wie aus der Tabelle zu ersehen ist, von 156 000 auf 26 000 herunterging.

Im Gegensatze dazu konnte bei der zweiten Bestrahlungsperiode, in welcher zuerst nur die langen Röhrenknochen bestrahlt wurden, während die übrigen Körperteile, vor allem die Milz, sorgfältig geschützt wurden, nur eine viel langsamere Einwirkung auf den Blutbefund festgestellt werden. Erst als wiederum die Milzgegend und die langen Röhrenknochen in der oben beschriebenen Weise bestrahlt wurden, kam es zur schnellen Besserung.

Von den histologischen Blutuntersuchungen will ich der Vollständigkeit halber nur ein paar Notizen geben: Unter den 310000 Leukocyten, welche am 28. XII. 04 gefunden wurden, fanden sich 42% Myelocyten, 50% polynucleäre Leukocyten, 1% Lymphocyten, 6% Übergangsformen, 0,5% eosinophile Zellen. Direkt nach einer 30 Minuten anhaltenden Bestrahlung an demselben Tage verminderten sich die Leukocyten auf 306 000, darunter 28% Myelocyten, 67% polynucl. Leukocyten, 7% Übergangsformen, 0,5% Lymphocyten, 0,5% eosinophile Zellen.

Am 31. I. 05 waren unter 123000 Leukocyten 66% polynucleäre Formen, 24% Myelocyten und Übergangsformen, 3% eosinophile Zellen, 4,5% Lymphocyten.

Am 21. II. 05 zeigte das frische Blutpräparat eine geringe Poikilocytose. Im gefärbten Präparate wurden 72% polynucleäre Leukocyten, 23% Myelocyten, 4% Lymphocyten, 1% Eosinophile angetroffen, kernhaltige Erythrocyten, welche früher stets in spärlicher Anzahl vorhanden waren, fehlten.

Auch hier konnte neben der absoluten Abnahme der Leukocyten eine Verschiebung der verschiedenen Arten konstatiert werden, indem die polynucleären Leukocyten über die Myelocyten und andere pathologische Formen auch relativ die Übermacht bekamen.

Auf feinere histologische Daten hier einzugehen, erscheint mir überflüssig und zum Verständnis kaum etwas beizutragen.

Die Wirkung auf den Milztumor blieb in dem vorliegenden Falle auffallend lange aus. Nach der ersten Bestrahlungsperiode (710 Minuten) war eine objektive Verkleinerung nicht nachzuweisen. Auch während der zweiten Periode (360 Minuten Bestrahlung vom 7. bis 18. XII. 04) konnte kaum eine Veränderung konstatiert werden — in dieser Zeit wurden nur die langen Röhrenknochen, nicht die Milz bestrahlt. Erst während der dritten Periode (1710 Minuten Dauer vom 28. XII. 04 bis 27. II. 05) trat eine deutliche Verkleinerung der Milz auf.

Im ganzen wurde dieser Fall 2780 Minuten lang bestrahlt.

Am besten orientiert nebenstehende und folgende graphische Skizze über die Grösse des Milztumors zu verschiedenen Zeiten.

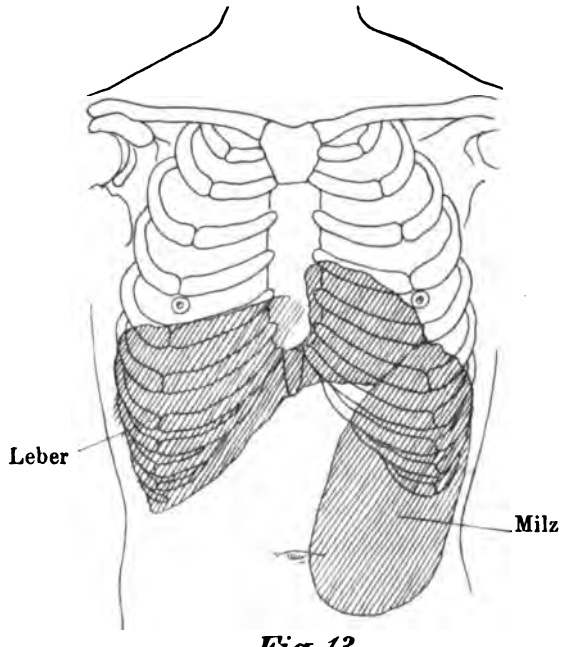

Fig. 13
Befund vom 28. XII. 04.
Bestrahlungszeit: 1070 Minuten.

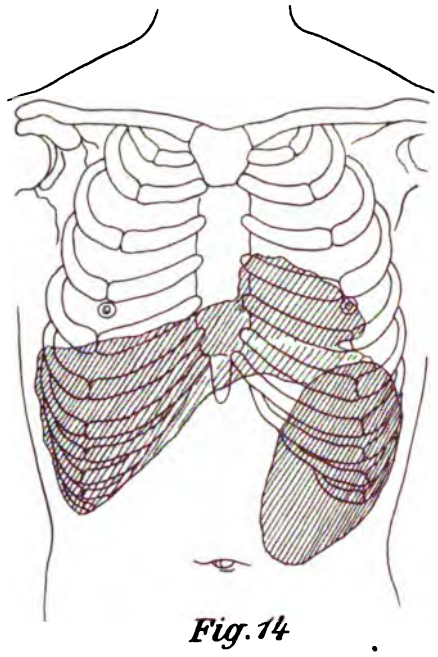

Fig. 14

Befund vom 15. I. 05.
Bestrahlungszeit: 1610 Minuten.

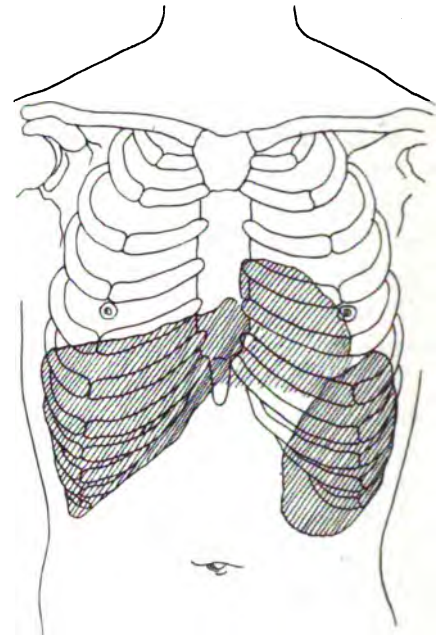

Fig. 15

Befund vom 16. II. 05.
Bestrahlungszeit: 2780 Minuten.

Um einen Vergleich mit den anderen Fällen zu ermöglichen, lasse ich auch hier ein paar Stichproben der beobachteten Körpergewichte folgen:

Datum	kg	Datum	kg	Datum	kg
18. V.	60,0	12. XII.	59,0	30. I.	59,0
30. V.	60,5	19. XII.	59,5	6. II.	57,5
6. VI.	60,5	28. XII.	59,0	13. II.	57,5
13 VI.	59,5	9. I.	59,5	20. II.	56,0
20. VI.	59,0	16. I.	57,5	27. II.	56,0
5. XII.	60,0	22. I.	58,5		

Es liegen also hier die Verhältnisse nicht so günstig; das anfangs beobachtete Körpergewicht ist noch nicht erreicht worden, vielmehr nahm der Kranke in den letzten Wochen 3 kg ab. Zur Erklärung sei dazu bemerkt, dass derselbe mehrere grosse Karbunkel am Rücken bekam, welche Fieber verursachten und eine grosse Incision notwendig machten.

Die Ausscheidung der Harnsäure wurde auch hier in der Zeit des Zurückgehens der Leukocyten eine ganz auffallend hohe (täglich durchschnittlich 1,2—1,8 g), während im übrigen Stoffwechsel keine besondere Änderung eintrat.

Die subjektive Besserung war nur eine mässige, jedenfalls war sie wegen der Schwerhörigkeit und allgemeinen Stumpfheit des Patienten nicht gerade in die Augen springend.

Eine Besserung der Schwerhörigkeit blieb aus.

Von unangenehmen Nebenwirkungen wurde während der letzten Tage der Behandlung eine leichte Excoriation am Nabel mit geringer Rötung entdeckt, weshalb die ganze Gegend nicht mehr bestrahlt wurde. Laut brieflicher Mitteilung sei die Stelle Anfang März noch nicht ganz geschlossen gewesen, vielmehr habe sie noch stark genässt. Anscheinend ist demnach ein oberflächlicher Epithelverlust eingetreten, zweifellos bedingt durch die Röntgenbehandlung.

Alles in allem ist dieser Fall refraktärer gegen die Röntgenbehandlung gewesen als die übrigen. Die Wirkung auf die Leukocyten und schliesslich auch auf den Milztumor blieb zwar auch hier nicht aus, liess aber lange auf sich warten. Die Besserung im Allgemeinbefinden war eine geringe.

IV. Fall von chronischer myelogener Leukämie.

Der 44jährige Kaufmann G., welcher als Kind Masern hatte, später aber nie ernsthaft krank gewesen sein will, giebt an, dass er sich jetzt schon seit etwa zwei Jahren unwohl fühle. Seine Krankheit habe mit Stuhlverstopfung begonnen, er sei deshalb nach Karlsbad geschickt. Dort sei eine geschwollene Milz entdeckt worden. In den letzten Jahren habe er an Gewicht abgenommen. Seine gegenwärtigen Beschwerden beständen hauptsächlich in einem Druckgefühl in der Milzgegend und plötzlich auftretendem Schwindelgefühl, welches ihn häufig in Gesellschaft oder auf der Straße überfiele. Appetit und Schlaf gut. Der Stuhlgang ist stets angehalten. Morbus sexualis und Missbrauch von geistigen Getränken wird in Abrede gestellt.

Aus dem Befunde ist hervorzuheben, dass es sich um einen grossen, kräftig gebauten, muskulösen Herrn handelt, dessen blühende Gesichtsfarbe und lebhafter Gesichtsausdruck ihn nicht als krank erscheinen lassen.

Es besteht kein Fieber, der Puls beträgt 75—85 in der Minute.

Von seiten der inneren Organe ist als einziger pathologischer Befund ein Milztumor zu konstatieren, welcher etwa bis in Nabelhöhe reicht, von derber Konsistenz ist und auch bei tiefem Drucke keine Schmerzhaftigkeit aufweist.

Die Leber ist nicht vergrössert.

Die Diagnose war bisher auf Pseudoleukämie gestellt worden, da der erhobene Blutbefund von der Norm nicht abgewichen sei.

Am 2. X. 04 wurde folgendes durch Blutuntersuchung festgestellt: Hämoglobingehalt 110% (nach Sahli), Erythrocyten 4,8 Millionen, Leucocyten 22600.

Das histologische Blutbild weist reichlich polynucleäre Leucocyten (etwa 65%), reichlich Myelocyten (ca. 30%) auf, grosse und kleine Lymphocyten sind spärlich, ebenso eosinophile Zellen; keine kernhaltigen roten Blutkörperchen, keine Poikilocytose. Es muss deshalb die Diagnose „myelogene Leukämie" gestellt werden.

Der Kranke kann nur poliklinisch beobachtet und behandelt werden.

Vom 28. September bis 4. November 1904 wird drei- bis fünfmal wöchentlich mit Röntgenstrahlen bestrahlt, im ganzen 720 Minuten lang, in den nächsten Wochen alle 8 Tage einmal, so dass bisher alles in allem 840 Minuten lang belichtet worden ist. $^2/_3$ dieser Zeit fallen auf die Bestrahlung der Milz, während das letzte Drittel auf diejenige der langen Röhrenknochen (Ober- und Unterschenkel) und des Stamm verwendet wurde. Die tägliche Sitzung betrug 30 Minuten.

Das Technische wie in Fall I, es wurde ausschliesslich eine Müller-Röhre benutzt, die Härte derselben betrug nach der Walterskala 6 resp. 7.

Die Wirkung auf das Blut ergiebt sich aus folgender Tabelle.

Dat.	Hb.	Erythrocyten	Leukocyten	Spez. Gew.
4. X. 04.	110%	4,8 Mill.	22 600	1058
13. X. 04.	110%	4,9 „	21 500	1059
20. X. 04.	108%	4,3 „	20 500	—
25. X. 04.	108%	5,01 „	17 600	1060
22. XI. 04.	110%	5,2 „	16 500	1060
17. XII. 04.	108%	4,9 „	10 200	—
11. III. 05.	110%	6,9 „	9 800	1062

Im histologischen Blutbilde fanden sich stets reichlich Myelocyten, welche prozentualisch allmählich von ca. 30% auf 8% zurückgingen, die Zahl der polynucleären Leukocyten stieg prozentualisch allmählich und beherrschte histologisch das Blut, in dem letzten Präparate von Mitte März sind ca. 90% polynucleäre Leukocyten. Lymphocyten waren in 1—2% vorhanden.

Sehr hervorstechend ist hier der Anstieg der Erythrocyten, bei der letzten Zählung Mitte März wurde ca. 7 Millionen gefunden, während die Leukocytenzahl gering blieb. Ich muss aber konstatieren, dass man bei genauem Studium des gefärbten Präparats (mit Hämatoxylin, Eosin, Triacid und Färbung nach May-Grünwald) auf das Pathologische des Leukocytenbefundes aufmerksam wird, einerseits wegen der verhältnismässig hohen prozentualischen Zahl der Myelocyten, andererseits zeigten Zellen mit mittelgrossen Kernen fast ausschliesslich intensiv basophiles Protoplasma, auch einkernige Zellen mit oxyphiler grober Granulation waren vorhanden.

Worauf die Vermehrung der Erythrocyten beruht, ist nicht mit Sicherheit zu sagen. Jedenfalls bestimmte sie mich, in diesem Falle vorläufig von jeder weiteren Bestrahlung Abstand zu nehmen, was mir zur Zeit um so leichter wurde, als auch das Allgemeinbefinden ein befriedigendes zu nennen ist.

Die Wirkung auf den Milztumor liess ebenfalls wieder mehrere Wochen auf sich warten, trat aber, wie aus den Skizzen zu ersehen ist, langsam ein, so dass Mitte März eine nur geringe Schwellung der Milz zu konstatieren ist.

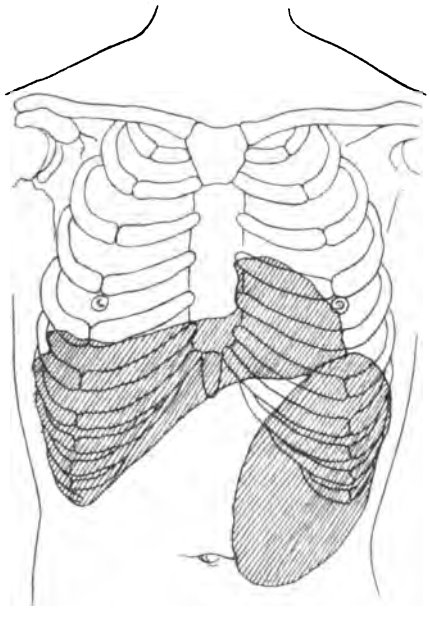

Fig. 16

Befund vom 28. IX. 04.
Vor der Röntgenbehandlung.

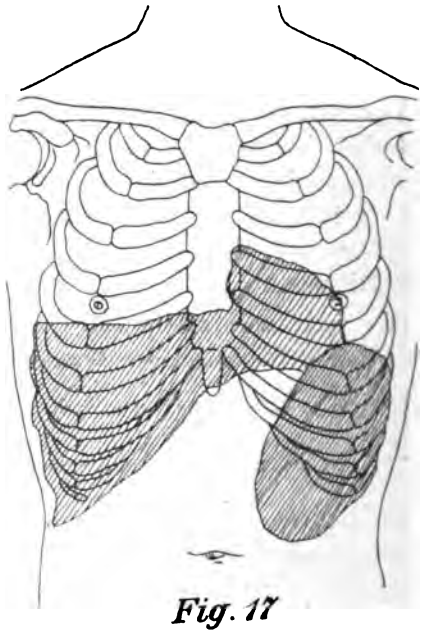

Fig. 17

Befund vom 4. XI. 04.
Bestrahlungsdauer: 720 Minuten.

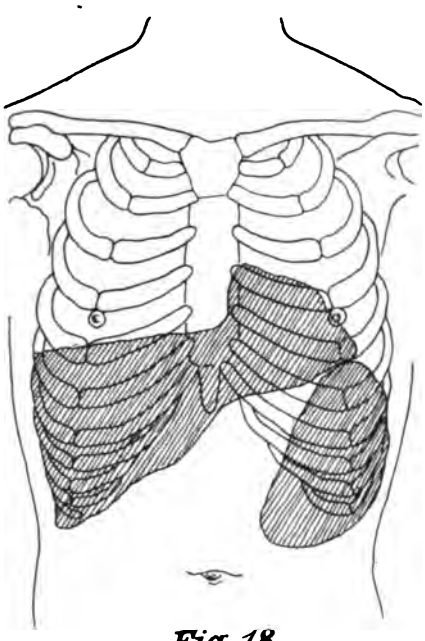

Fig. 18

Befund vom 17. XII. 04
Bestrahlungsdauer: 840 Minuten.

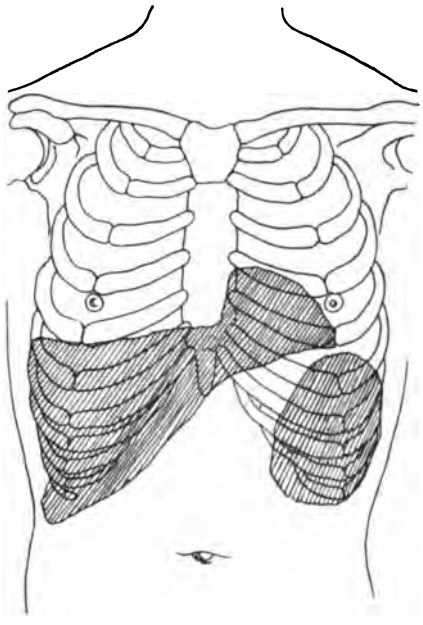

Fig. 19

Befund vom 11. III. 05.
Bestrahlungsdauer: 840 Minuten.

Eine geringe Gewichtszunahme konnte auch hier konstatiert werden (um ca. 3 kg).

Der Urin war stets frei von pathologischen Bestandteilen, eine zweimalige quantitative Untersuchung auf Harnsäure ergab in der Tagesmenge Harn Zahlen, welche in normalen Grenzen liegen (0,6 resp. 0,9 g), eine genauere Untersuchung konnte aus äusseren Gründen nicht stattfinden.

Von unangenehmen Nebenwirkungen ist ein leichtes, schnell vorübergehendes Erythem über der Milzgegend zu nennen, welches verschwand, als 5 Tage lang eine Bestrahlung dieser Körperstelle unterblieb. Allmählich bildete sich über der bestrahlten Gegend eine auffallend starke, bräunliche Pigmentation der Haut heraus.

Die subjektive Besserung blieb auch hier nicht aus. Der Patient fühlt sich kräftiger, ist jetzt seit Monaten ohne Beschwerden. Die Milzgegend, welche früher ihn schmerzte, thut ihm nicht mehr weh, auch das Gefühl der Spannung hat sich verloren. Die Schwindelanfälle, über welche er früher so häufig zu klagen hatte, sind monatelang weggeblieben. Die Besserung des Krankheitsbildes ist demnach zur Zeit in diesem Falle eine befriedigende; besonders hervorzuheben ist, dass sie trotz $2^1/_2$ Monate langem Aussetzen der Behandlung bestehen bleibt.

Gerade bei diesem Patienten konnte eine „Nachwirkung“ der Röntgentherapie auf die Grösse des Milztumors in einwandsfreier Weise beobachtet werden. Diese Nachwirkung ist ja schon bei einer einmaligen Bestrahlung bekannt — Röntgenerytheme und -ulcera entstehen in der Regel erst 10—14 Tage nach der schädigenden Sitzung — scheint mir aber gerade bei sehr langdauernden Bestrahlungen weniger, als es der Wichtigkeit der Sache entspricht, beachtet zu werden.

V. Fall von chronischer myelogener Leukämie.

Der 51 Jahr alte Landwirt G. H. hatte als Kind Diphtherie, Masern, in den späteren Jahren viel Husten und Magenkrämpfe. Im Januar 1904 erkrankte er plötzlich mit heftigen Schmerzen in der Magen- und Lebergegend. Im Juni zog er sich eine linksseitige Pleuritis zu. Eine Milzschwellung sei zuerst im September 1904 konstatiert worden. Er habe häufig an Nasenbluten gelitten. Die übrige, sehr lange Anamnese ist für die vorliegende Erkrankung ohne Belang.

Auch aus dem Status hebe ich nur ein paar Punkte hervor.

Der mittelgrosse Patient ist blass und in schlechtem Ernährungszustande. Knochenempfindlichkeit auf Druck besteht weder am Sternum, noch über anderen Knochen. Leichte Ödeme an den Knöcheln. Die Leber überragt den Rippenbogen um zwei Querfinger, geht in der Mittellinie in eine Dämpfung über, welche das Epigastrium, linke Hypochondrium und den grössten Teil der Lumbalgegend ausfüllt und in die Milzdämpfung übergeht.

Die Milz ist als ein mächtiger Tuomr zu palpieren, welcher bis zur Nabelhöhe reicht und sich bis in die Mittellinie hinein erstreckt.

Die Lymphdrüsen sind nicht geschwollen.

Der Urin enthält Eiweiss und Blut, mikroskopisch granulierte Cylinder viele polynucleäre Leucocyten und Myelocyten, einige Nieren- und Blasenepithelien.

Der Blutbefund war folgender: Hämoglobin 53% (nach Sahli), spez. Gewicht 1053, Erythrocyten 2,9 Millionen, Leukocyten 550 000. Die Zahl der polynucleären L. und Myelocyten ist etwa gleichgross.

Es handelt sich in diesem Falle um eine chronische myelogene Leukämie bei einem 51jährigen Manne, welche durch eine starke Albuminerie und Hämaturie kompliziert ist. Ausserdem besteht Verdacht auf amyloide Degeneration der Leber, Milz, Nieren und des Darms. Die leukämische Erkrankung, welche erst in der Klinik gefunden wurde, besteht zweifellos schon längere Zeit.

Der schwer zu nehmende Patient wurde der Röntgenbehandlung vom 13.—23. Dezember 1904 ausgesetzt und im ganzen 210 Minuten bestrahlt.

Schädigende Wirkungen wurden nicht beobachtet.

Die Leukocyten gingen im Anfang etwas zurück, so wurden am 15. Dezember 520 000, am 18. Dezember 510 000 Leukocyten gefunden, stiegen aber am 23. Dezember wiederum auf 540 000. Die Prozentzahlen betrugen:

	Myelocyten	Polynucl. Leukocyten	Lymphocyten	Eosinophile
15. XII.	56%	38%	1%	2%
23. XII.	61%	34%	1%	2%

Die Zahl der Erythrocyten schwankte in den Grenzen der Fehlenquelle der Zählmethode.

Eine Wirkung auf den Milztumor konnte nicht festgestellt werden.

Die Untersuchungen des Urins ergaben ziemlich konstante Resultate: reichliche Albumenmengen, Blut und die oben genannten Formbestandteile.

Eine subjektive Besserung war gleichfalls nicht festzustellen. Der Kranke musste leider auf seinen dringenden Wunsch entlassen werden.

Ich führe diesen Fall in der Absicht an, um zu zeigen, dass auch eine Bestrahlung von mehr als 200 Minuten nicht imstande ist, bei einzelnen Leukämiekranken eine Besserung zu erzielen. Das liegt aber, soweit bisher zu übersehen ist, nicht an der Methode, sondern nur an einer zu kurzen Anwendung derselben. Wahrscheinlich erklären sich einige der ungünstigen Erfahrungen, welche von verschiedenen Ärzten speziell in Diskussionen an Vorträge über das vorliegende Thema mitgeteilt sind, zwanglos dadurch, dass die betreffenden Patienten nicht lange genug oder auch sonst auf unzweckmässige Weise bestrahlt worden sind.

Leider war es mir bisher nicht möglich, den oben erwähnten Patienten nochmals zu untersuchen. Es soll aber, wenn irgend es die Verhältnisse gestatten, nachgeholt werden. Gerade in diesem, nur kurze Zeit behandeltem Falle wäre es sehr interessant festzustellen, ob nachträglich noch eine Besserung eingetreten ist.

VI. Fall von chronischer myelogener Leukämie.

30jährige Landwirtsgattin J. G. aus Ungarn.

Aus der Vorgeschichte ist zu erwähnen, dass die hereditären Verhältnisse für die vorliegende Krankheit ohne Belang sind. Die Kranke hatte als Kind Masern, Dyphtherie, Scharlach.

Seit 4 Jahren hat die Kranke Magenbeschwerden. Seit $^1/_2$ Jahre fühlt sich die Patientin matt, seit 3 Monaten spürt sie einen Druck in der linken Seite.

In den letzten Wochen ist ihr Stuhl häufig diarrhoisch.

Ende Oktober 1904 wurde von dem Hausarzte der Patientin eine Milzschwellung konstatiert. Die bisherigen Blutuntersuchungen ergaben:

	Hämoglobin	Erythrocyten	Leukocyten
Oktober 04	50%	3,0 Mill.	210 000
Dezember 04	60%	3,8 „	170 000
Januar 05	80%	3,4 „	190 000

Die Patientin machte eine Arsenkur durch ohne Erfolg, auch ein Aufenthalt in Abbazzia brachte keine Besserung.

Die Menses traten bei ihr im 14. Lebensjahre zuerst auf und waren bisher stets regelmässig. Die Kranke hat bisher keine Geburten durchgemacht. Ihr Ehemann ist gesund.

Aus dem Befunde ist hervorzuheben, dass es sich um eine mittelgrosse, gracil gebaute Patientin mit schlechtem Ernährungszustande handelt. Sie ist meist trauriger Stimmung, ängstlich, hat eine grosse Furcht vor der Röntgenbehandlung.

Das Gesicht zeigt zahlreiche Sommersprossen, im übrigen fällt die grosse Blässe der Haut und der Schleimhäute auf. Die Haut ist elastisch und feucht.

Kein Exanthem: keine Ödeme.

Die Lymphdrüsen sind nicht geschwollen.

Augen, speziell Augenhintergrund normal (Dr. Heine), ebenso Nase, Ohren, Rachengebild, Brustorgane.

Abdomen weich, nicht eingesunken.

Die Leber ist gerade unter dem rechten Rippenrand, perkussorisch vergrössert, nicht schmerzhaft.

Die Milz reicht palpatorisch bis 2 Finger unterhalb des Nabels, nach innen fast bis zur Mittellinie, etwa 2 cm oberhalb der horizontalen Nabellinie eine leichte Incisur zu fühlen. Die Konsistenz ist derb, der Milzrand scharf. Bei Druck leicht druckempfindlich. Der übrige Abdominalbefund ist ohne Besonderheiten.

Der Urin enthält eine Spur Eiweiss, reichliche Indikanmengen, reichlich Harnsäurekristalle.

Blutbefund siehe unten.

Es handelt sich demnach um eine chronische myelogene Leukämie bei einer 30jährigen Patientin, deren Krankheit etwa vor $^1/_2$ Jahre entdeckt worden ist. Sie hat bisher eine erfolglose Arsenkur durchgemacht.

Am 16. II. 05 wurde die Röntgenbehandlung begonnen. Bei der sehr ängstlichen Patientin war grosse Vorsicht geboten: es wurde deshalb mit allen Cautelen jedesmal vor der Bestrahlung sorgfältigst die Röhre eingestellt. Gesicht, Haare und der ganze übrige Körper bis auf die Milzgegend mit mehreren Schichten Stanniolpapier bedeckt, um mit Sicherheit jede Schädigung zu vermeiden.

Nach 150 Minuten Bestrahlung trat hohes Fieber bis 39,2 auf. Die Patientin ass so gut wie gar nichts, angeblich weil sie die deutsche Küche nicht vertragen könne. Der geringe Bronchialkatarrh, welcher zu gleicher Zeit bestand, erklärt wohl kaum die hohe Temperatursteigerung, welche bis zum 27. II. in intermittierender Weise bestand. Eine andere Erklärung soll unten versucht werden. Seit 28. II. 04 ist die Kranke in die medizinische Klinik aufgenommen und wird seitdem regelmässig belichtet. Abgesehen von der Milz sind bisher auch beide Beine, das Sternum und die Arme bestrahlt worden, im ganzen 680 Minuten. Der Erfolg der Röntgenbehandlung ist in den letzten 2 Wochen ein geradezu frappierender.

Die Wirkung auf das Blut ergiebt sich aus folgender Tabelle.

	Haemoglobin	Erythrocyten	Leukocyten
14. II.	85%	3,2 Mill.	310 000
16. II.	83%	4,1 „	263 000
9. III.	75%	3,1 „	22 000
11. III.	—	—	27 000
18. III.	98%	4,0 „	16 000

Da die rapide Abnahme der Leukocyten am 9. III. bei dem behandelnden Arzte selbst Zweifel an der Richtigkeit der Zählung erweckte, wurde am 11. III. nochmals mit der peinlichsten Genauigkeit gezählt und dabei 27000 Leukocyten festgestellt. Die Verminderung der Leukocytenzahl ist also eine verhältnismässig schnelle.

Was das histologische Blutbild anbetrifft, so ist zu erwähnen, dass 50% polynucleäre Leukocyten, 20% Myelocyten, 8% kleine Lymphocyten, 4% grosse Lymphocyten, 1—2% einkernige eosinophile Leukocyten, 2—3% mehrkernige eosinophile Zellen, 12% kernhaltige Erythrocyten vorhanden waren. Es bestand eine leichte Poikilocytose, einzelne Erythrocyten nahmen ausserordentlich intensiv das Eosin an, Mekro- und Mikrocyten waren spärlich vorhanden.

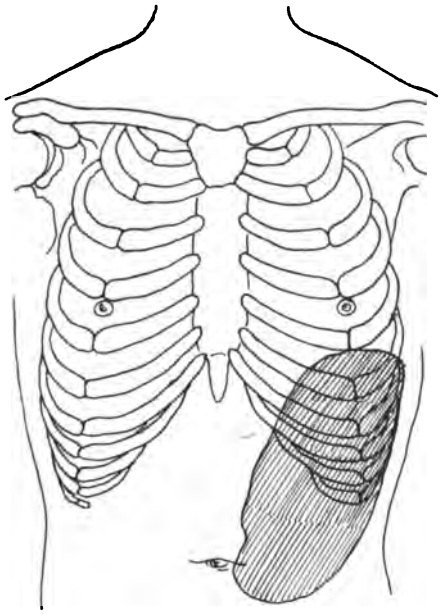

Fig. 20

Befund vom 14. II. 05.
Vor Beginn der Röntgenbehandlung.

Das histologische Blutbild ist am 18. III. ein durchaus anderes geworden. Kernhaltige Erythrocyten sind nicht mehr vorhanden, auch die Poikilocytose ist verschwunden. Unter den 16000 Leukocyten sind 80% polynucleäre Leukocyten, 10% Myelocyten, 2% Lymphocyten, 3% eosinophile Zellen, 5% Übergangsformen, darunter 68% Neutrophile, 20% Basophile, 12% Oxyphile.

Die Vermehrung der Erythrocyten ist bisher eine geringe, dementsprechend auch die Erhöhung des Hämoglobins.

Eine fernere Wirkung betrifft den Milztumor. In den letzten 10 Tagen klagt die Patientin über leichtes Ziehen in der Milz, welches sehr wohl eine Begleiterscheinung des Kleinerwerdens des Milztumors sein kann.

Besser als Worte erklären folgende Skizzen den beobachteten Befund.

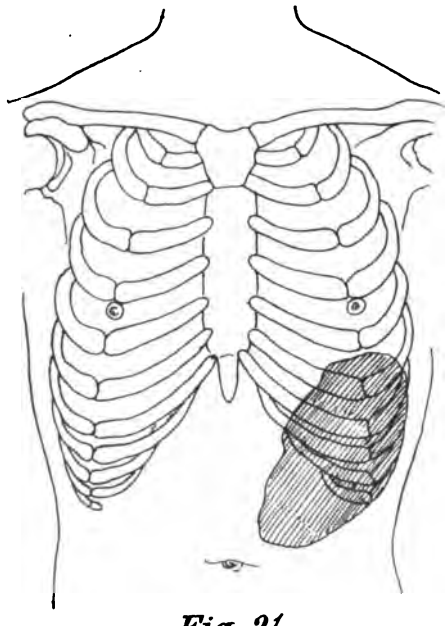

Fig. 21

Befund am 10. III. 05.
Bestrahlungsdauer: 430 Minuten.

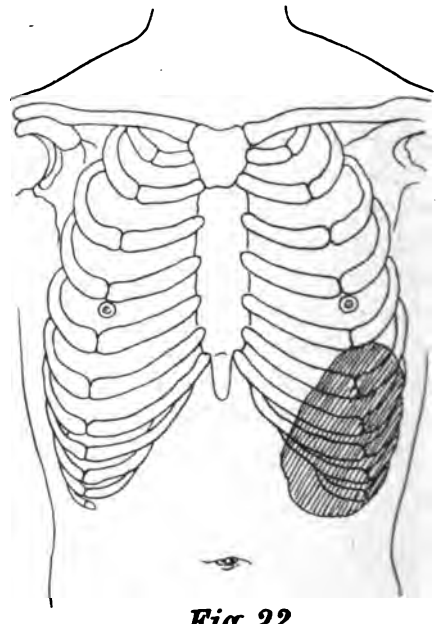

Fig. 22

Befund am 18. III. 05.
Bestrahlungsdauer: 650 Minuten.

Die Harnsäureausscheidung im Harne stieg mit dem grösseren Zerfall der Leukocyten auch in diesem Fall an, Anfang März wurde 0,89—1,33 g (höchster Wert) pro Tag ausgeschieden, während die täglichen Werte Mitte März, während die Leukocytenzahlen schon niedrige waren, auf 0,37—0,48 g herabsanken. Ähnlich verhielt es sich mit den Purinbasen, es wurden Werte bis 0,1742 erreicht, welche allmählich wieder sanken bis 0,0189. Ich erwähne, dass die Bestimmungen nach der Salkowskischen Methode ausgeführt wurden und dass die angegebenen Zahlen dem Harnsäure- resp. Basenstickstoff entsprechen. Auf Näheres gehe ich an dieser Stelle nicht ein.

Über die Körperwägungen giebt folgende Tabelle eine kurze Übersicht:

Datum	kg	Datum	kg
16. II.	55,0	13. III.	53,5
28. II.	54,7	19. III.	54,0
6. III.	53,0		

Es ist dabei zu bemerken, dass die Kranke tagelang kaum etwas Festes zu sich nahm und 11 Tage intermittierendes Fieber (bis 39,1° C) hatte. Es ist daher begreiflich, dass sie zuerst abnahm; ein allmähliches Ansteigen des Körpergewichts ist nicht zu verkennen.

Die Wirkung auf das Allgemeinbefinden blieb auch hier nicht aus. Während die Kranke in den ersten Tagen schlecht ass und sehr gedrückter Stimmung war, ist seit mehr als 2 Wochen eine ganz auffallende Besserung eingetreten. Der Appetit ist gut, die Stimmung ist zuversichtlich, nur der Schlaf ist noch häufig gestört.

Unangenehme Wirkungen der Röntgenstrahlen auf die Haut wurden bisher nicht beobachtet, selbst die Pigmentation der belichteten Stellen ist eine auffallend geringe, vielleicht ist das damit zu erklären, dass wegen der grossen Ängstlichkeit der Patientin in diesem Falle fast stets durch ein dünnes Kleid hindurch bestrahlt wurde: die Patienten war sehr erfreut darüber, dass sie sich nicht entblössen durfte; dem therapeutischen Effekt hat es nicht geschadet.

Was nun das oben erwähnte Fieber anbetrifft, so ist es nicht mit Sicherheit von der Hand zu weisen, dass dasselbe ein Effekt der Bestrahlung war. Der geringfügige Katarrh vermag es kaum zur Zufriedenheit zu erklären. Dass es durch die Röntgenbehandlung zu einem mächtigen Zerfalle der Leukocyten, zu einer erhöhten Ausscheidung der Harnsäure und Purinbasen kommt, ist für diesen Fall mit allen Kautelen einwandsfrei sichergestellt: ich möchte daher die Ansicht aussprechen, dass in dem Zerfalle der Nucleinsubstanzen die Ursache des Fiebers zu suchen sei. Jedenfalls muss darauf später noch sorgfältig geachtet werden. Das Fieber wäre demnach der wenig angenehme Ausdruck einer beginnenden Besserung.

Also auch in diesem Falle wiederum ein prompter Effekt der Röntgenbehandlung: Zurückgang der Leukocyten, Anstieg der Erythrocyten, schliessliche Gewichtszunahme, Kleinerwerden des Milztumors, Ausscheidung grösserer Harnsäuremengen.

Wir sind durchaus berechtigt, die eingetretene Besserung auf die Röntgentherapie zurückzuführen.

VII. Fall: Lymphatische Leukämie.

Der 51jährige Maurer F. D. war vom 17. X. bis 19. XI. 04 in der medizinischen Klinik.

Aus der Vorgeschichte ist zu bemerken, dass der Kranke 1876 Typhus, 1902 Rheumatismus in Armen und Beinen hatte..

Sein jetziges Leiden besteht seit August 1903 und wird auf einen Unfall zurückgeführt, „beim Abreissen eines Balkens stolperte er nach hinten". Er bekam sofort Brustschmerzen, später Kreuzschmerzen, allgemeine Schwäche. Der Appetit sei gut geblieben, der Stuhlgang sei unregelmässig, zeitweise verstopft. Seit 14 Tagen bestände eine Anschwellung des Leibes.

Aus dem Befunde hebe ich hervor, dass D. ein mittelgrosser, schlecht genährter Mann ist. Farbe der Haut und sichtbaren Schleimhäute ist blass.

Am Halse befindet sich beiderseits ein Kranz von erbsen- bis kleinkirschgrossen

Drüsen von harter Konsistenz, in der linken Fossa supraclavicularis ist eine wallnussgrosse Drüse. In beiden Leistenbeugen finden sich zahlreiche kirschgrosse Drüsen.

Druck auf das Sternum und die untere Brust- und Lendenwirbelsäule ist ziemlich schmerzhaft.

Der Schädel ist beim Beklopfen etwas empfindlich.

Augen: Pupillen mittelweit; auf der linken Cornea eine alte linsengrosse Narbe. Augenhintergrund o. B.

Aus dem übrigen Status seien noch kurz folgende Punkte hervorgehoben: Herz- und Lungenbefund ohne Besonderheit.

Der Leib ist im ganzen aufgetrieben. Die obere Bauchgegend ist stark vorgewölbt, daselbst fühlt man in der Tiefe apfelgrosse Tumoren von unregelmässiger Oberfläche und harter Konsistenz, ebensolche auch in der rechten Unterbauchgegend, weniger ausgeprägt in der linken. Auf Druck sind dieselben nicht empfindlich.

Die Milz ist perkussorisch gross, eine einwandsfreie Palpation bei dem aufgetriebenen, prallgespannter Leib nicht möglich. Die Leber ist weder perkussorisch, noch palpatorisch vergrössert. Der Urin ist frei von Eiweiss und Zucker. Hämoglobin 20%.

Erythrocyten: $2^1/_2$ Millionen, Leukocyten 210000.

Das mikroskopische Bild weist fast nur Lymphocyten mit schmalem Protoplasmasaum auf, es sind sowohl grosse, als kleine Lymphocyten vorhanden, letztere in der Mehrzahl. Daneben finden sich reichliche bläuliche unregelmässige homogene Kernschatten. Wenig Myelocyten, keine Eosinophilen.

Es handelt sich demnach in dem vorliegenden Falle um eine lymphatische Leukämie, welche neben dem charakteristischen Blutbefunde durch zahlreiche Drüsentumoren am Halse, in den Achselhöhlen, Inguinalbeugen und im Abdomen, ferner durch einen Milztumor und die bekannten Allgemeinsymptome ausgezeichnet war.

Die Röntgenbehandlung wurde vom 21. X. bis 18. XI. 04 täglich 20 Minuten lang durchgeführt, im ganzen 560 Minuten. Die technische Anordnung war, wie oben angegeben, die Schutzvorrichtungen desgleichen. Es wurde in erster Linie die Milz und das Abdomen, etwa $^1/_3$ der angegebenen Zeit die Drüsen am Halse, in den Achselhöhlen und Leistenbeugen und die langen Röhrenknochen bestrahlt.

Eine günstige Wirkung der Röntgenbehandlung blieb in diesem Falle aus.

Die Blutuntersuchungen ergaben folgendes:

Datum	Hämoglobin	Leukocyten	Erythrocyten
20. X.	23%	205 000	2,9 Mill.
24. X.	20%	257 000	2,69 „
28. X.	20%	136 000	2,46 „
4. XI.	20%	196 000	2,25 „
10. XI.	63%	155 000	3,0 „
15. XI.	70%	155 600	3,2 „
18. XI.	85%	240 000	3,5 „

Die Leukocyten schwankten in ihrer Zahl in grossen Grenzen, eine dauernde und beträchtliche Verminderung konnte nicht erzielt werden. Auch im histologischen Blutbilde trat keine Besserung ein.

Die einzige, als Besserung zu deutende Wirkung der Röntgenstrahlen bestand im Ansteigen des Hämoglobingehaltes und der Erythrocytenzahlen; doch ist auch da nur ein sehr mässiger Erfolg zu verzeichnen.

Auch die Drüsentumoren wurden ebensowenig wie die Milzschwellung nachweislich beeinflusst.

An Körpergewicht nahm der Kranke beständig ab von 69 kg bis 62 kg. Auch das Allgemeinbefinden wurde schlechter. Auf sein Drängen wurde der Kranke nach Hause entlassen, wo er 8 Tage später starb.

Eine nachweisliche Schädigung ist durch die Bestrahlung mit Röntgenstrahlen in diesem Falle nicht erfolgt.

Der Kranke war am 19. XI. nach zweistündiger Bahnfahrt noch eine volle Stunde zu Fuss nach Hause gelaufen, worauf eine ganz rapide Verschlimmerung seines Zustandes eintrat. Nach Aussage des ihn zuletzt behandelnden Arztes habe er sich eine starke Erkältung zugezogen, es hätte fast 3 Tage völlige Anurie bestanden. Der Tod sei unter allgemeiner Schwäche erfolgt.

Die Sektion wurde von dem Assistenzarzt der med. Klinik Herrn Dr. Ziegler unter schwierigen äusseren Verhältnissen vorgenommen, ich bin ihm für Überlassung des Sektionsprotokolles zu grossem Danke verpflichtet. Ich führe daraus im Auszuge an, dass die Hals- und Brustorgane normal waren. Die Milz war vergrössert, Kapsel etwas verdickt, leicht runzelig; auf dem Durchschnitte hellrote Pulpa mit deutlich sichtbaren Follikeln, Trabekelsystem kaum erkennbar. Die Leber ist gross, von normaler Konsistenz, von gelbrötlicher Farbe. Nieren am oberen Pole von Tumormassen umgeben, welche retroperitoneal gelegen sind und sich gegen die Wirbelsäule hin erstrecken. Nebennieren unverändert. Nieren geschwollen mit verbreiterter, leicht getrübter Rinde, die Marksubstanz etwas cyanotisch, sonst nicht abnorm. Nierenbecken mit wenig getrübtem Inhalte gefüllt.

Lymphdrüsen: Oberflächliche und tiefe Halslymphdrüsen deutlich vergrössert, von mässig derber Konsistenz, wohl abgegrenzt, nicht verwachsen, auf dem Durchschnitte blassrötlich bis weisslich. Die Axillardrüsen kirsch- bis wallnussgross, die Inguinal- und Femoraldrüsen ebenso geschwollen.

Die Mediastinaldrüsen enorm geschwollen, auf dem Durchschnitt markig weiss, von festweicher Konsistenz, durch Bindegewebssepten geteilt. Retroperitoneale Drüsen enorm vergrössert.

Die Aorta abdominalis ganz von Geschwulstmassen eingemauert, diese verbreiten sich gegen beide Nierenpole hin, in der Gegend des processus vermiformis befinden sich Tumormassen von Klein-Apfel- bis apfelsinengrösse, dieselben sind nicht mit der Umgebung verwachsen, auf dem Durchschnitte hellrötlich oder markigweiss und durch Bindegewebssepten abgeteilt. Knochenmark rot.

Von weitgehendem Interesse ist die Angabe, dass bei der histologischen Untersuchung der Milz- und Lymphdrüsen keine Abweichungen von dem typischen Befunde, wie er bei lymphatischer Leukämie erhoben wird, nachgewiesen werden konnte. Bilder von Follikelveränderungen, wie sie Heineke in seinen Tierexperimenten erzielte, wurden vermisst.

Die beschriebenen, hochgradigen Veränderungen lassen es begreiflich erscheinen, dass die Behandlung mit Röntgenstrahlen keinen Erfolg mehr erzielen konnte. Es ist verständlich, dass bei so weit fortgeschrittenen Fällen von einer Einwirkung in günstigem Sinne kaum je wird die Rede sein können.

VIII. Fall: Lymphatische Leukämie.

66 Jahr alter Arzt L. von K. aus Warschau.

Die hereditären Verhältnisse sind für die vorliegende Krankheit ohne jeden Belang.

Als Kind hatte der Patient Scharlach, Masern, Diphtherie und Lungenentzündung, 1852 Cholera, 1867 Typhus, 1856 schwere Malaria, welche jahrelang andauerte und schliesslich auf ernergische Chininkur verschwand, 1898 leichter Gelenkrheumatismus, 1901 Magenbeschwerden mit starker Abmagerung in Anschluss an eine wahrscheinliche Oxalsäurevergiftung.

Seine jetzige Erkrankung führt er auf ihre Infektion zurück. Auf einer Fahrt von Warschau nach Petersburg habe er sich mit einer nicht einwandfreien Seife gewaschen, hinter dem linken Ohre sei eine „Dermatitis" aufgetreten; von dermatologischer Seite sei die Diagnose „atypische Psoriasis" gestellt worden. Kurze Zeit nachher hätte sich an dieser Stelle ein Erysipel eingestellt, und im Anschlusse daran sei es zu Drüsenschwellungen, erst in der linken, dann in der rechten Nacken- und Halsseite, schliesslich zu Drüsenschwellungen in den Achselhöhlen und Inguinalbeugen gekommen.

Die Beschwerden bei der Aufnahme bestanden einerseits in grossem Schwächegefühl, andererseits aber vor allem in Klagen über die Drüsentumoren und die starke Anschwellung des linken Beines, welche ihm das Gehen fast unmöglich mache. Der Appetit war gut, der Schlaf leidlich, die anderen anamnestischen Angaben mögen hier übergangen werden.

Aus dem Status ist hervorzuheben, dass es sich um einen kräftigen Herrn mit guter Muskulatur und gutem Ernährungszustande handelt. Sensorium, Psyche frei. Das ganze linke Bein ist stark geschwollen.

	Masse betragen	
	rechts	links
Mitte des Oberschenkels	43 cm	55 cm
„ „ Unterschenkels	33 cm	44 cm
„ „ Patella	37 cm	45 cm
Über den Malleolen	27 cm	31,5 cm
Mitte des Fusses	23,5 cm	27,5 cm

Die ganze Extremität ist mässig stark gerötet, vor allem am linken Unterschenkel; es besteht ein teigiges Ödem. Im unteren Drittel findet sich eine etwa bohnengrosse Papel, welche von dermatologischer Seite als leukämische Hautveränderung angesehen wird. Die Hauttemperatur des linken Beines ist höher, als die des rechten.

Die Oberlymphdrüse links ist bohnengross, die glandulae nuchales zeigen fast Wallnussgrösse, und beiderseits sehr zahlreich, von derb-weicher Konsistenz, nur bei Druck schmerzhaft; die glandulae supraclaviculares sind sehr zahlreich, im übrigen von derselben Grösse und Beschaffenheit, auch längs der musculi sterno-cleido-mastoidei finden sich zahlreiche, bohnengrosse Lymphdrüsen, ebenso an den inneren Partien des Unterkiefers.

Die Drüsen der Achselhöhle stellen beiderseits ganze Pakete dar, sie haben etwa die Grösse eines kleinen Apfels, sie sind auf der linken Seite stärker als auf der rechten; das periglanduläre Gewebe ist stark geschwollen und verdickt, man vermag ausserdem bei stärkerer Palpation vereinzelte Drüsen abzutasten. Die glandula para maxillaris ist nicht geschwollen. Die glandulae inguinales stellen auf beiden Seiten je einen Kranz von bohnen- bis wallnussgrossen Drüsen dar, dicht über dem rechten ligament inguinale findet sich ein Paket von Apfelgrösse. Grosse Lymphdrüsen lassen sich auch längs der beiden Gefässscheiden der Oberschenkel nachweisen. Die oberflächlichen Hautvenen in der linken oberen Thoraxhälfte sind etwas ektasiert.

Capillitium grau; Brachycephaler Schädel.

Augen: beiderseits Gerontoxon, Reaktion auf Licht und Konvergenz erfolgt prompt. Augenhintergrund ohne Besonderheiten (Dr. Heine). Ohren, Nase o. B. Lippen rot, trocken.

Zähne gut. Zunge nicht belegt. Rachengebilde ohne Besonderheit.

Hals mittellang, Schilddrüse o. B.

Thorax ist fassförmig. Die Lungen sind leicht emphysematös.

Das Herz ist in normalen Grenzen, der II. Aortenton ist stärker klappend als der II. Pulmonalton. Die Radialarterie ist beiderseits rigid, leicht geschlängelt, ebenso beiderseits die arteriae temporales.

Das Abdomen ist weich.

Milz und Leber ist weder perkussorisch, noch palpatorisch vergrössert.

Der Nervenstatus bietet keine Besonderheiten.

Blutbefund: siehe unten.

Der Harn ist frei von Eiweiss und Zucker, enthält etwas vermehrte Indikanmenge, Harnsäure und Purinbasen in normalen Mengen, mikroskopisch spärliche Leukocyten und Plattenepithelien, spärliche Oxalsäure- und Harnsäurekristalle, hin und wieder war während der Beobachtungszeit das Urobilin etwas vermehrt.

Es handelt sich in diesem Falle um eine lymphatische Leukämie, welche in bestimmter Weise auf eine Infektion zurückgeführt wird. Ausser dem unten näher beschriebenen Blutbefunde sind die multiplen Drüsenschwellungen, und das durch Druck auf die vena femoralis verursachte Ödem des linken Beines die hervorstechenden Symptome. Der Kranke hatte sich schon mehr als 100 Injektionen von Natr. kakodylic. ohne grossen Nutzen applicieren lassen.

Während des klinischen Aufenthaltes vom 9. Januar bis 19. Februar 1905 wurde er nur mit Röntgenstrahlen behandelt und zwar im ganzen 1660 Minuten lang. Es wurden sämtliche Drüsenpakete besonders, fast täglich 5—15 Minuten lang bestrahlt, die langen Röhrenknochen und das Sternum in der Woche mehrere Male 5—10 Minuten lang. Eine Bestrahlung der Milzgegend fand in diesem Falle natürlich nicht statt.

Die Anordnung der Technik und die Schutzmassregeln waren die oben geschilderten.

Die mikroskopische Untersuchung ergab, dass es sich zweifellos um eine lymphatische Leukämie handelte: am 19. Dezember wurden unter 42 800 (L:E = 1:139) 63% kleine Lymphocyten, 15% grosse Lymphocyten, 12% polynucleäre, 8% eosinophile und ca. 1½% Mastzellen gefunden.

Bemerkenswert ist es, dass diese Prozentzahl sich nur sehr wenig ändert auch dann, als die absolute Zahl der Leukocyten zurückging. Stets blieben die Lymphocyten die prozentualisch weitaus überwiegenden Leukocytenformen. Auffallend häufig fanden sich in den ersten Wochen „Kernschatten" vor, während dieselben in den späteren Präparaten an Zahl sehr in den Hintergrund traten.

Auch hier will ich das Resultat der Behandlung nach den oben dargelegten Gesichtspunkten mitteilen:

Die Wirkung der Röntgentherapie auf das Blut erfolgte prompt: folgende Tabelle giebt darüber Auskunft:

Tabelle über die Blutuntersuchungen.

	Datum	Hämoglobin	Spez. Gewicht	Erythrocyten	Leukocyten
in Warschau angestellt	6. X. 04.	—	—	5 Mill.	18 000
	11. X. 04.	92%	1056	5 „	14 000
	19. XII. 04.	78%	1051	5 „	42 800
	30. XII. 04.	95%	1059	4,8 „	94 000
	12. I. 05.	92%	1058	4,9 „	64 000
	22. I. 05.	95%	—	4,3 „	51 500
	28. I. 05.	96%	—	—	55 400
	5. II. 05.	98%	1060	4,6 „	49 800
	10. II. 05.	96%	1059	4,9 „	36 400
	15. II. 05.	96%	—	5,1 „	28 600
	19. II. 05.	98%	—	6,1 „	16 400

Am 13 Februar 1905 wurden unter den 16 800 Leukocyten kleine Lymphocyten 59%, grosse Lymphocyten 11%, polynucleäre Leukocyten 22%, eosinophile Zellen 6%, Übergangsformen 1%, Mastzellen 1%. Die basophilen Zellen waren die weitaus am häufigsten (ca. 70%) der Leukocyten.

Die Erythrocyten erfuhren zwar auch eine Vermehrung, doch ist dieselbe zweifellos geringer, als in den Fällen von myelogener Leukämie.

Die Wirkung auf die Drüsentumoren war eine ausserordentlich markante. Schon am 25. Januar 1905 waren die Lymphdrüsenpakete in den Achselhöhlen wie in den Inguinalbeugen bedeutend zurückgegangen. Auch das Ödem des linken Beines war geringer geworden. Da der Umfang desselben einen gewissen Schluss auf die Wegsamkeit der Venen und damit auch auf das Kleinerwerden der einen Druck auf dieselben ausübenden Drüsenpakete gestattet, so will ich hier die Masse der linken Extremität, an verschiedenen Tagen gemessen, in Tabellenform wiedergeben.

Maasse des linken Beines:

	9. I. 05.	25. I. 05.	18. II. 05. Links	18. II. 05. Rechts
Mitte der Patella	45 cm	40 cm	38 cm	38 cm
Mitte des Oberschenkels	55 „	51 „	48 „	46 „
Mitte des Unterschenkels	44 „	39 „	34 „	33 „

Am 18. Februar 1905 war der Befund an den Lymphdrüsen folgender: Am Halse sind rechts wie links eine Anzahl erbsen- bis bohnengrosser Drüsen zu fühlen. Die Drüsenpakete in beiden Achselhöhlen sind an Grösse auffallend zurückgegangen, das periglanduläre Ödem ist verschwunden, ganz in der Tiefe 1 resp. 2 etwa wallnussgrosse Drüsen. Die Drüsen in beiden Inguinalgegenden sind etwa bohnengross, in der Tiefe dicht über dem ligamentum inguinale mehrere, bis wallnussgrosse Drüsen.

Am linken Mallcolus ist kein Ödem mehr nachzuweisen. Die eigenartige Beschaffenheit der Haut, welche wohl nur zum Teil als reines Ödem, zum Teil wohl als lymphatische Veränderung anzusehen ist, ist fast geschwunden. Auch die kleine Papel am linken Unterschenkel ist etwas geringer als Grösse geworden.

Was nun das Körpergewicht anbetrifft, so verhielt es sich folgendermassen:

Datum	kg	Datum	kg
9. I.	88,5	6. II.	83,0
16. I.	88,5	13. II.	80,0
24. I.	86,5	19. II.	80,0
29. I.	83,5		

Man wird nicht fehlgehen, wenn man einen Teil dieser Gewichtsabnahme auf den starken Zurückgang des Ödems des linken Beines bezieht, zum Teil ist es aber zweifellos durch die unten noch zu erwähnenden Durchfälle bedingt und demnach wohl als unangenehme Wirkung aufzufassen. Ob eine weitere Gewichtsabnahme erfolgt ist, werde ich wohl später noch erfahren, da der Kranke einen ärztlichen Bericht in Aussicht gestellt hat.

Als günstige Wirkung der Röntgenstrahlen fasse ich in diesem Falle auch den Einfluss der Behandlung auf die Temperaturverhältnisse auf. Während in den Wochen vor der Behandlung die Temperatur wiederholt bis 39,0, einmal sogar bis 39,8 C anstieg, blieb dieselbe bald nach Einsetzen derselben stets unter 37,3° C.

Was die Urinuntersuchungen anbetrifft, so wurde nie Eiweiss oder Zucker, dagegen reichliche Mengen Indikan, vermehrte Menge Ätherschwefelsäuren gefunden. Der Stickstoffgehalt schwankte in normalen Grenzen, die Harnsäuremengen betrugen nur wenig mehr als bei normalen Menschen (so wurden 0,6, 0,4, 0,6 g pro die gefunden); auch die Purinbasen waren wenig vermehrt.

Als unerwünschte Nebenwirkung muss ich hier berichten über die auffallend starke Pigmentation, besonders über den Inguinalgegenden und Achselhöhlen, weniger stark am Halse und Nacken; allerdings machte dieselbe dem Patienten keine Sorge.

Ferner hatte der Kranke seit den 28. I. bis zum Schlusse des klinischen Aufenthaltes meist täglich dünne Stühle, an einzelnen Tagen sogar mehrere Male. Eine Entscheidung, ob die Diarrhöe durch die Röntgenstrahlen verursacht ist, indem dieselben nicht bloss auf die Follikel der Drüsen, sondern auch auf diejenigen des Darms einwirken, ist zur Zeit nicht mit Sicherheit möglich. Immerhin giebt die von Heineke eyperimentell festgestellte Thatsache, dass seine Tiere, besonders Mäuse, welche lange Zeit den Röntgenstrahlen ausgesetzt waren, unstillbare Durchfälle bekamen, Veranlassung, mit der Möglichkeit einer schädigenden Einwirkung der Röntgenstrahlen auf die Darmfollikel des Menschen zu rechnen.

Ich schütze deshalb seitdem noch sorgfältiger als früher den Leib mit möglichst vielen Lagen Stanniolpapier.

Die Wirkung auf das Allgemeinbefinden blieb auch in diesem Falle nicht aus; Appetit und Schlaf waren gut, die Stimmung vortrefflich.

Zusammenfassend können wir demnach auch von diesem Falle berichten, dass eine ganz auffallende gute Wirkung der Röntgenstrahlen erfolgt ist: grosse Lymphdrüsentumoren wurden zum Verschwinden gebracht, ohne dass irgend eine erhebliche Schädigung des Körpers erfolgte. Bei der Aussichtslosigkeit jeder anderen Art Therapie ist es heute direkt Pflicht, auch bei lymphatischer Leukämie die Röntgenbehandlung zu versuchen.

III.

Zusammenfassende Übersicht über die Wirkungen der Röntgenstrahlen bei Leukämie nach den in Kapitel II mitgeteilten Erfahrungen.

Wenn ich nun in gedrängter Kürze die Wirkung der Röntgentherapie der Leukämie zusammenfassen soll, so ist hier in erster Linie diejenige auf **das Blut** der Kranken hervorzuheben.

Am bemerkenswertesten ist die Wirkung auf die Leukocyten: die Zahl derselben ging zurück, bei fünf myelogenen Leukämien und einer lymphatischen, während in je einem Falle von myelogener und lymphatischer Leukämie die Zahlen nicht herabgedrückt wurden.

Trotzdem kann man sagen, dass dieses Absinken der Leukocytenzahlen fast regelmässig eintritt, denn wie oben angeführt, waren die beiden Fälle, bei welchen keine Wirkung eintrat, keine unkomplizierten und sind unter besonderen Gesichtspunkten zu betrachten.

Für die Praxis wichtig wäre es, wenn wir von vornherein angeben könnten, wann voraussichtlich das Absinken der Leukocytenzahlen erfolgen wird. Es scheinen aber hierbei die einzelnen Fälle individuelle Eigentümlichkeiten aufzubieten, bisher ist es nicht möglich, bestimmte Angaben auf die aufgeworfene Frage zu machen. Jedenfalls tritt eine Wirkung gewöhnlich erst nach mehreren hundert Minuten Bestrahlung mit Röntgenstrahlen ein; ein definitives Herabsinken kann sogar erst nach 1000—2000 Minuten Belichtungszeit erfolgen. Es wird vielleicht möglich werden, wenn wir die schädigenden Einflüsse werden mehr als bisher ausschalten können, durch intensivere Behandlung die Wirkung zu beschleunigen.

Nicht alle Leukocytenformen wurden gleichmässig beeinflusst, am stärksten war die Einwirkung auf die Myelocyten, während die Lymphocyten bei der lymphatischen Leukämie sich refraktärer verhielten. Es ist einer besonderer Hervorhebung wert, dass während der Röntgentherapie auch die prozentualische Zusammensetzung der Leukocyten sich insofern änderte, als die polynucleären die der pathologischen Formen allmählich überflügelte, jedenfalls scheint das bei der myelogenen Leukämie regelmässig vorzukommen, während im Gegensatze dazu bei der lymphatischen die Lymphocyten die Übermacht behalten.

Die Zahl der Erythrocyten stieg an, in einem Falle sogar zu einer Höhe, dass wir berechtigt wären von einer „Polycythämie" zu sprechen. Auch der Hämoglobingehalt und das spezifische Gewicht nahm zu.

Als die zweite bemerkenswerte Wirkung der Röntgentherapie ist die **Verkleinerung** selbst **riesiger** Milztumoren zu nennen. Der II. oben erwähnte Fall bietet dafür ein gutes Beispiel. Verkleinerungen der Milz bei Leukämie sind ja auch ohne Röntgenbehandlung beobachtet worden, speziell scheinen interkurrent auftretende Infektionskrankheiten innerhalb von kurzer Zeit selbst abnorm grosse leukämische Milztumoren zum Verschwinden bringen zu können, doch ist und bleibt das ein zufälliges Ereignis — durch Röntenbehandlung, welche lange genug fortgesetzt wird, gelingt das anscheinend mit der Sicherheit des Experimentes. Selbst lange Zeit bestehende Milzschwellungen, die wie im Falle III nach der ersten Serie der Bestrahlungen nicht kleiner wurden, gingen bei genügender Dauer der Bestrahlung schliesslich zurück. In meinen Fällen erfolgte die Einwirkung nur langsam, ein bis zwei Monate, ja sogar drei bis vier Monate, ehe sie einwandsfrei konstatiert werden konnte. Dass die kleiner gewordenen Milzschwellungen wieder grösser werden, wenn die Behandiung aussetzte, habe ich in den mitgeteilten Fällen nicht gefunden, im Gegenteil schien es mir, dass eine gewisse Zeit eine Nachwirkung der Röntgenstrahlen erfolgte, wodurch das Kleinerwerden der Milz geradezu begünstigt wurde. Nach dem traurigen, von Ahrens beschriebenen Falle, ist es aber angezeigt, dass wir bei Überanstrengungen seitens des Patienten auf ein Wiederauftreten von geschwundenen Milztumoren gefasst sein müssen, eine Nachuntersuchung von Zeit zu Zeit dürfte sich daher auch unter diesem Gesichtspunkte empfehlen.

Von ferneren Wirkungen der Röntgenstrahlen ist bei der myelogenen Leukämie die stetige **Gewichtszunahme** zu nennen, welcher gewöhnlich eine geringe Abnahme des Körpergewichts vorhergeht. Bei der lymphatischen Leukämie (Fall VIII) erfolgte eine starke Abnahme, welche wenigstens zum Teil durch das Zurückgehen des starken Ödems des linken Beines zu erklären ist.

Die durch die Röntgentherapie bedingten **Änderungen im Stoffwechsel**, speziell die auffallend grosse (anscheinend regelmässige) Ausscheidung von Harnsäure und Purinbasen während der Periode des Zurückgehens der Leukocytenzahlen und des Milztumors sind zur Zeit noch zu wenig studiert, um bindende Schlüsse daraus ziehen zu können.

Bei einer genaueren Durchsicht der Litteratur über den Stoffwechsel der Leukämiker sieht man, wie ausserordentlich grosse Schwankungen im Stoffwechsel dieser Kranken (speziell

auch im Harnsäure-, Purinbasen- und Phosphorstoffwechsel) unter gewöhnlichen Bedingungen vorkommen, so dass man gut thut, zur Zeit mit allen Schlussfolgerungen vorsichtig zu sein. Immerhin scheint schon jetzt ein Zusammenhang der erhöhten Ausscheidung von Harnsäure und Purinbasen mit dem Zerfall der Leukocyten und dem Kleinerwerden der Milz für eine Anzahl von myelogener Leukämien erwiesen.

Die **subjektiven Wirkungen** der Röntgentherapie bei Leukämikern ist innerhalb von kurzer Zeit eine auffallend günstige. Beschwerden, wie Kopfschmerzen, Schwäche-Müdigkeitsgefühl, Unlust zur Arbeit, Appetitlosigkeit, Mangel an Schlaf liessen bei den Patienten nach, ja verschwanden vollständig, so dass einige schon seit Monaten wieder ihrer gewohnten Beschäftigung nachgehen konnten. Auch der eine Kranke mit lymphatischer Leukämie wies subjektive Besserung in hohem Masse auf, was ich deshalb hervorhebe, weil andere derartige Fälle nicht so günstig beeinflusst worden sind. Die Stimmung und das Allgemeinbefinden besserte sich regelmässig.

Von **schädigenden Wirkungen** der Röntgentherapie sei erwähnt, dass zwei Patienten ein schnell vorübergehendes Erythem der Haut über der Milzgegend bekamen, welches nach Schutz der geröteten Hautpartien heilte, ohne dass die Behandlung längere Zeit ausgesetzt zu werden brauchte. Ein Kranker zog sich eine leichte Excoriation am Nabel zu, welche wohl ebenfalls als üble Nebenwirkung zu bezeichnen ist. Hautulcera habe ich nicht zu verzeichnen. Eine unbeabsichtigte, aber regelmässig auftretende Nebenwirkung ist die mehr oder minder starke Pigmentation der Haut, soweit sie bestrahlt wird. In einem Falle war sie ganz auffallend stark.

Ob die während der Behandlung beobachteten Diarrhöen durch Wirkung der Röntgenstrahlen auf die Darmfollikel bedingt sind, ist zur Zeit noch nicht sicher zu entscheiden.

Ebenso kann während der Behandlung auftretendes Fieber bei früher febrilen Kranken noch nicht mit Sicherheit der Röntgenbehandlung aufs Konto gesetzt werden, immerhin ist es denkbar, dass durch Verfall der nucleinhaltigen Leukocyten Fieber erzeugt werden kann.

Wie aus den Krankengeschichten zu ersehen ist, verschwindet sogar bei genügender Behandlung lange bestehendes Fieber, so dass man berechtigt wäre, auch dieses Ereignis als günstige Wirkung der Röntgenstrahlen hinzustellen. Durch genaue, wiederholt vorgenommene Temperaturmessungen vor, während und nach der Bestrahlung habe ich feststellen können, dass ein direkter Einfluss der Röntgenstrahlen auf die Temperatur des Menschen nicht stattfindet.

Schliesslich ist noch zu erwähnen, dass einige Patienten eine grosse Ängstlichkeit mit Pulsbeschleunigung vor und während jeder Behandlung zeigten, welche aber bald, nachdem sie sich von der Gefahrlosigkeit der Behandlung überzeugt hatten, verschwand. Einige Male klagten sie über Kopfschmerzen, über Schmerzen in der Milzgegend; einmal bestand subjektives Reibegefühl im Leibe, wie oben erwähnt, konnte in diesem Falle auch objektiv Reiben nachgewiesen werden.

Zusammenfassend kann ich demnach sagen, dass die Röntgenstrahlen auf die Zusammensetzung des Blutes, auf Milz- und Drüsentumoren, auf das Körpergewicht und den Stoffwechsel von Leukämiekranken eine intensive Wirkung haben, welche wir berechtigt sind, als Heilungsvorgänge zu deuten. Eine Heilung, d. h. ein dauerndes Verschwinden aller pathologischen Symptome konnte ich nicht beobachten, wir sind bisher nur berechtigt, von einer regelmässigen, bedeutenden Besserung des Krankheitsbildes zu sprechen.

Bei der Aussichtslosigkeit jeglicher anderer Therapie wäre es nicht berechtigt, wegen der immer noch nicht mit Sicherheit zu vermeidenden Schädigungen die Röntgentherapie bei Leukämikern zu unterlassen.

Es ist mir eine angenehme Pflicht, schon an dieser Stelle Herrn Geheimrat von Strümpell für sein reges Interesse und seine weitgehende Beförderung dieser Arbeit meinen besten Dank zu sagen.

(Fortsetzung folgt.

Einheitliche Nomenklatur für die Röntgenologie.

Am 2. Mai 1905 hat der in Berlin tagende Röntgenkongress beschlossen, eine einheitliche Nomenklatur der Röntgenologie für die Kongress- und Schriftsprache einzuführen. Folgende Bezeichnungen sollen in Zukunft verwendet werden:

Röntgenologie — Röntgenlehre, Röntgenwissenschaft,
Röntgenoskopie — Röntgendurchleuchtung,
Röntgenographie — Röntgenaufnahme,
Röntgenogramm — Röntgenbild,
a) Röntgennegativ,
b) Röntgenpositiv,
c) Röntgendiapositiv,
Ortho-Röntgenographie,
Röntgentherapie — Röntgenbehandlung,
Röntgenisieren — mit Röntgenstrahlen behandeln.

Aus der Chirurgischen Klinik der Universität Rostock. (Direktor: Professor Dr. W. Müller.)

Das frei artikulierende Os Vesalianum tarsi duplex im Röntgenbild.

Von

Dr. **Gelinsky**, Oberarzt, kommandiert zur Klinik.

(Hierzu Tafel XVI, Fig. 1—6.)

Andreas Vesal hat in seinem Buche: De Humani Corporis Fabrica libri septem, Venetiis, 1568 auf Seite 104 zwei Fuss-Skelette in Holzschnittdruck gebracht, welche auf der lateralen Seite des os cuboideum in dem Winkel zwischen der Basis des Metatarsus V und dem Cuboid ein Knöchelchen zeigen, das er mit μ bezeichnet s. Fig. 1 u. 2. In dem erläuternden Texte sagt er davon: μ 1, 2 Ossiculum ad externum articulationis latus obuium, quo pedis os, paruo praepositum digito, ossi cubum exprimenti committitur. Ferner fällt bei den Abbildungen auf, dass der rechte Metatarsus V in Dorsalansicht eine ausgebildete Tuberositas zeigt, während derselbe in Plantaransicht dieselbe nur schwach angedeutet oder, man kann auch sagen, gar nicht enthält. Dieses Knöchelchen wird in der medizinischen Litteratur dann ab und zu als Sesambein erwähnt, ohne uns jedoch wissen zu lassen, ob es neu gefunden oder nur einfach aus der Beschreibung Vesals übernommen sei. Pfitzner, der durch seine eingehenden Arbeiten über das Hand- und Fuss-Skelett uns erst eine genaue Kenntnis über die Varietäten am Hand- und Fuss-Skelett und ihr Wesen gegeben hat, hat in seinem Werke über „die Sesambeine des Menschen“ [1]) ein genaues Verzeichnis der gesamten Litteratur über die Sesambeine gegeben. In 174 Hand- und Jahrbüchern der medizinischen Gesamtlitteratur vom Jahre 1555—1890 findet sich danach die Erwähnung dieses Os Vesalianum, wie es Pfitzner nach seinem Entdecker genannt hat, nur in folgenden:

1. Bauhin, Caspar, Theatrum anatomicum. Frankfurt 1605. „Bildet ab das Os Vesalianum pedis und rechnet es zu den Sesambeinen.“ 2. id. Institutiones anatomicae, 4. Aufl.

[1]) Morphologische Arbeiten, 1. Bd., 4. Heft, pg. 718—759.

Basel 1609. „An der unteren Extremität kommen folgende weitere Sesambeine vor ... das os Vesalianum pedis."

3. Bartholinus, Thomas, Anatome. 5. Aufl. Leyden 1686 erwähnt das Os Vesalianum an Hand und Fuss.

4. Diemerbroeck, Isbr. de Anatome corporis humani. 4°. Utrecht 1672. „Nicht selten werde das Os Vesalianum tarsi gefunden, bisweilen auch ein Knöchelchen in der Endsehne des M. peroneus long."

5. Kulmus, Joh. Adam, Tabulae Anatomicae. Amsterdam 1732. „K.[1]) selbst hat entgegen den älteren Angaben folgende Sesambeine gefunden: ... je eins unter dem Os cuboides."

6. Haller, Albrecht, Commentarii in Boerhavii institutiones medicae. Göttingen 1745. Erwähnt das Os Vesalianum an Hand und Fuss.

Bezeichnend für die Seltenheit des Vorkommens dieses Knöchelchens möchte ich hier schon erwähnen, dass Pfitzner[2]) bei der Erwähnung des Vesalius in dem Litteraturverzeichnis schreibt: Vesalius, Andreas, De corporis humani fabrica libri septem. 2°. Basel 1555. „(S. 173, Fig. I, II) bildet einen Fuss ab mit einem Knöchelchen an dem fibularen Rande des Cuboid, distal an die Tuberositas ossis metatarsalis V angrenzend. Der Kürze halber bezeichne ich dies rätselhafte Skelettstück als das Os Vesalianum tarsi." — In einer späteren Arbeit: „Die Variationen im Aufbau des Fussgelenks" geht Pfitzner auf das Os Vesalianum eingehend ein. Schon Wenzel Gruber hat in mehreren Arbeiten das ‚Os Tuberositatis metatarsi quinti proprium', wie er es nannte, beschrieben. 1875[3a]) beschreibt er ein Metatarsale unbekannter Herkunft eines älteren Individuums, da die Epiphysengrenze am Capitulum schon verschwunden ist, bei welchem die Tuberositas ossis metatarsi quinti mit der Basis durch Coalescenz verbunden ist. — In einer zweiten Arbeit 1885[3b]) hat Gruber 2127 Metatarsalia V untersucht. — Er fasst seine Untersuchungen in folgende Schlusssätze:

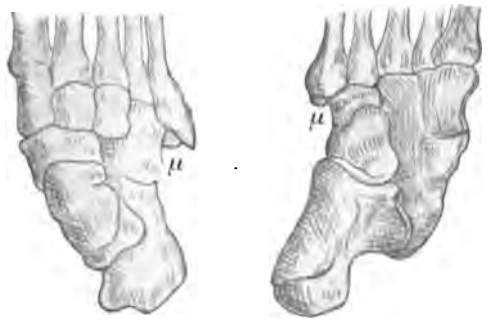

Dorsalansicht Plantaransicht
des rechten Fusses.

Nach Abbildung bei Andreas Vesal „De humani corporis Fabrica libri septem". S. 104.

Fig. 1 u. 2.

1. In 5% hat das os cuboides an seiner vorderen Gelenkfläche 3 Facetten, davon artikuliert die mediale mit dem Metatarsus V, die beiden anderen, welche in mehr oder weniger stumpfem Winkel aufeinander stossen, mit dem Metatarsus V, davon die tibiale mit der Diaphyse, die fibulare mit der Tuberositas ossis metatarsi V.

2. In fast gleicher Häufigkeit weist das proximale Ende des Metatarsale V an seiner superficies tarsale 2 Facetten auf.

3. Unter 354—355 Metatarsalia V Erwachsener tritt die ganze Tuberositas nur einmal als Epiphyse oder sogar, wie zu vermuten, als besonders artikulierender Knochen auf. (Bei Subjekten vor der Pubertät noch nicht beobachtet.)

4 In 14, 4% kommt an der Tuberositas der Metatarsalia V von Subjekten vom 10. Lebensjahre aufwärts bis in das Alter der Pubertät eine an deren seitlichem Umfange aufsitzende Epiphyse vor (bei Subjekten nach der Pubertät noch nicht beobachtet)

---

[1]) Vielleicht das Os Vesalianum tarsi.

[2]) Pfitzner, die Sesambeine des Menschen. Morphologische Arbeiten, 1. Bd., 4. Heft, pg. 757, 1892.

[3a]) Wenzel Gruber, Über den Fortsatz des Seitenhöckers — Processus tuberositatis lateralis — das Metatarsale V und sein Auftreten als Epiphyse. Archiv f. Anat. Physiol. wiss. Mediz. 1875. pg. 48—58, Taf. IIa.

[3b]) Gruber, Auftreten des Os Metatarsale V.

und schliesst mit den Worten: „Die Tuberositas des Metatarsale V in ihrer Totalität tritt daher sehr selten als Epiphyse auf, öfters aber kommt bei Subjekten vor der Pubertät eine dem äusseren Umfange dieser Tuberositas aufsitzende Epiphyse vor".

... Nach Gruber geht also die Tuberositas nicht konstant von der Diaphyse aus, sondern ossificiert öfters mit einem besondern Kern.

1887 veröffentlichte Spronk[1]) ein rechtsseitiges selbstständiges Os Vesalianum bei einem neugeborenen weiblichen Individuum, welches wegen bestehender Polydaktylie an beiden Händen und Füssen zur Präparation geschickt war.

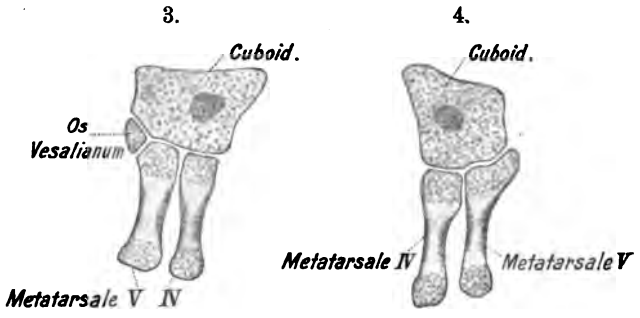

Rechter Fuss. Linker Fuss.

Fall von Spronk: Anatomischer Anzeiger. II. 1887.

Fig. 3 u. 4.

Die Tuberositas des rechtsseitigen Metatarsale V wird durch ein völlig isoliertes Knorpelelement gebildet, welches distal mit der lateralen Fläche des Metatarsale V, proximal mit der lateralen Fläche des Cuboid artikuliert. Das Cuboid trägt an seiner distalen Gelenkfläche 3 Facetten, von denen 2 nach vorne, die lateral gelegene mehr seitlich orientiert ist. Fig. 3.

Am linken Fusse ist die Tuberositas metatarsi V mit dem Metatarsale verschmolzen, aber durch einen feinen, untief in den Knorpel eindringenden Spalt ist die Andeutung einer Grenze gegeben. Auch an dem linken Cuboid finden sich 3 distal gelegene Gelenkfacetten in gleicher Anordnung wie rechts. Fig. 4.

Spronk hat also ein rechtsseitiges, freies artikulierendes und knorplig präformiertes Os Vesalianum tarsi gefunden.

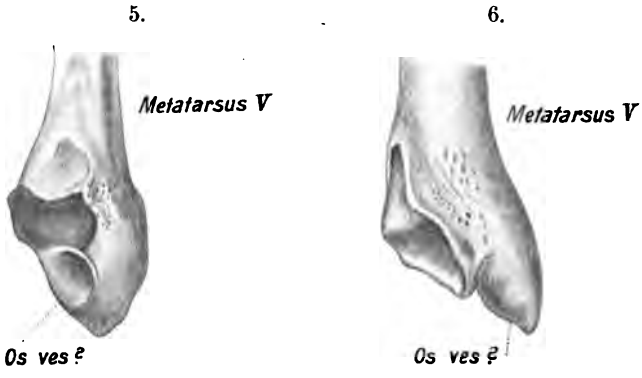

Abbildungen von Pfitzner.

Morphologische Arbeiten. Bd. 6, Taf. XIV, Fig. 64 u. 65.

Fig. 5 u. 6.

Pfitzner teilt über das Os Vesalianum tarsi in seiner Arbeit[2]): „Die Variationen im Aufbau des Hand- und Fuss-Skeletts" folgendes, in Kürze hier zusammengefasst, mit:

Das Os Vesalianum pedis ist äusserst selten selbstständig, Pfitzner hat unter mindestens 1000 Füssen nicht einen einzigen selbstständigen Fall beobachtet. Es liegt am lateralen Fussrand in dem Winkel zwischen Cuboid und Metatarsale V, mit beiden artikulierend; dass es knorplig präformiert ist und mit beiden Nachbarn durch ein echtes Gelenk verbunden war, beweist der Fall von Spronk. Sehr selten tritt es noch als Epiphyse oder Andeutung einer Epiphyse auf. Fast ausnahmslos verschmilzt es mit dem Metatarsale V, um dessen Tuberositas zu bilden. Die Verschmelzung tritt schon sehr früh auf, als Koncrescenz im Knorpelstadium, so dass wir es selbst beim Embryo nur selten noch als getrennte Knorpelanlage werden auffinden können. Wir haben hier also die Erscheinung, dass ein assimiliertes Skelettstück zu einer Epiphyse wird und zwar zu einer inkonstanten Epiphyse, die im Begriffe steht, eliminiert

[1]) Spronk, Anatomischer Anzeiger II, 1887, pg. 734—739.

[2]) Morpholog. Arbeit, Bd. 6, Heft 2, pg. 473.

zu werden. Dass aber eine solche unvollständige, rudimentäre, abortive Epiphyse keineswegs mit dem ursprünglichen Skelettstück selbst identisch ist, erkennen wir an den Abgrenzungserscheinungen, die sehr häufig ausserdem und nebenher bestehen. Die Tuberositas ist nämlich gar nicht selten schwächer oder stärker abgesetzt, aber stets in demselben Umfange, stets in einem Maassenverhältnis, wie es dem gelegentlich auftretenden selbstständigen Os Vesalianum entspricht (vgl. Fig. 64 u. 65 bei Pfitzner) s. Fig. 5 u. 6. Diese Absetzung erscheint als Einkerbung oder Spalt auf der dem Cuboid zugekehrten Fläche. Soweit Pfitzner.

Am 25.II.04 wurde der 15jährige Bäckerlehrling Paul F. in die chirurgische Klinik wegen Schmerzen im linken Fuss aufgenommen. Es handelte sich bei ihm um Plattfuss und Knickefuss beiderseits, jedoch links mehr als rechts. Der etwas blasse, schlanke, seinen Jahren entsprechend grosse Mensch war sonst völlig normal gebaut. Nach dem Brauch an unserer Klinik, thunlichst von allen Veränderungen des Knochensystems röntgenographische Aufnahmen zu machen, wurde ein Bild von dem linken Fusse gemacht und zwar in Seitenlage, den lateralen Fussrand der Platte aufgelegt. Es zeigte sich nun, siehe Taf. XVI, 1 u. 2, ein kleines bohnenförmiges Knöchelchen lateral von dem Cuboid an seiner distalen Gelenkfläche nach dem Metatarsale V. Um Absprengung auszuschliessen, wurde ein Bild (Taf. XVI, 3 u. 4) von dem anderen Fusse aufgenommen, dasselbe zeigte genau das gleiche Gebilde an derselben Stelle. Trotz Hunderten von Fussaufnahmen, die an unserer Klinik gemacht worden sind, war ein ähnliches Gebilde bisher nicht beobachtet. Bei weiteren Aufnahmen, auch bei Aufnahmen in sagittaler Richtung zeigte sich an beiden Füssen stets das gleiche umschriebene Knöchelchen. Das Bild (s. Taf. XVI, 1 u. 2) des linken Fusses in seitlicher Aufnahme zeigt eine gute, kräftige Knochenstruktur. Die unteren Epiphysenlinien an der Tibia und Fibula sind noch gut erhalten, ebenso die Epiphysenlinie des Calcaneus. An dem hinteren Rande der Tuberositas calcanei zwischen dem Knochen und dem Ansatze der Achillessehne liegt ein 2 mm langes, 1 mm dickes, linsenförmiges, anscheinend selbstständiges Knöchelchen, vielleicht ein isolierter Knochenkern der Calcaneusepiphyse. Im Chopartschen Gelenke besteht ein leichtes Klaffen der Gelenkflächen, und zwar sind die beiden proximalen Knochen (Talus und Calcaneus) leicht nach dorsalwärts verschoben, Veränderungen, die ja dem Plattfusse eigentümlich sind. Am lateralen Rande von dem Cuboid, entsprechend der tarso-metatarsalen Gelenkspalte, nach dem Metatarsale V gelegen[1]) sieht man ein bohnenförmiges Knochenkörperchen, welches einen lateralen konvexen Rand und einen fast planen medialen Rand zeigt, der durch eine kleine, fast 1 mm tiefe und breite Einkerbung in der Mitte gezeichnet ist. Durch diese Einkerbung wird der mediale Rand in zwei Pole mit glatten Rändern zerlegt, von denen der distale nach einer entsprechend grossen Facette an der lateralen Seite des Metatarsale V hinzeigt, der proximale nach dem Cuboid zu. Das Körperchen hat eine Länge[2]) von hinten nach vorne gemessen von 9 mm und eine Breite von 5 mm. Die distale Gelenkfläche des Cuboid trägt nach den Zehen zu 2 Facetten, von denen die mediale mit dem Metatarsale IV, die laterale mit dem Metatarsale V artikuliert. Das Metatarsale V hat keine Tuberositas. Das Knöchelchen liegt dorsalwärts von der Muskulatur[3]) und dem Fettpolster. Der Abstand des distalen Pols vom Metatarsale V beträgt 4 mm, des proximalen Pols vom Cuboid 3 mm. An dem fibularen Fussrande entsprechend der Tuberositas metatarsi V fühlte man ein etwas bewegliches Knöchelchen dicht unter der Sohlenhaut und zwar lateral von Cuboid und Metartarsale V gelegen.

---

[1]) Auf dem Bilde unterhalb des Cuboid u. s. w. gelegen. Der Fuss hat bei der Aufnahme mit der fibularen Dorsalseite der Platte aufgelegen, daher sind die in einer Reihe liegenden Knochen, das Naviculare, Cuboid und das neue Ossiculum untereinander projiciert.

[2]) Die Maasse sind nach dem Bilde genommen und können daher bis auf 1 mm vielleicht nicht stimmen. Da sich die Röhre durch die Kompressionsblende stets in demselben Abstande von 40 cm befunden hat und das Knöchelchen mit dem fibularen Fussrande der Platte direkt auflag, so können die Bildmaasse nur ganz geringe Differenzen mit den reellen Maassen haben.

[3]) Auf dem Bilde in die Muskulatur hineinprojiciert.

Am rechten Fusse, Taf. XVI, 3 u. 4, sieht man auf der Seitenansicht genau die gleichen Verhältnisse. Nur fehlt das linsenförmige, anscheinend selbstständige Knöchelchen an dem Achillessehnenansatz.

Der Längendurchmesser des Ossiculums beträgt ebenfalls 9 mm, der Breitendurchmesser 5 mm. Der Abstand des distalen Pols von der ausgesprochenen lateralen Gelenkfacette des Metatarsale V beträgt 5 mm, des proximalen Pols vom Cuboid 3 mm. Das Metatarsale V hat keine Tuberositas.

Auf dem rechten Fussbilde vom Dorsum gesehen, s. Taf. XVI, 5 sieht man gute, kräftige Knochenstruktur. An den Tarsalknochen sind keine Besonderheiten, am Metatarsus I sieht man eine deutliche Epiphysenlinie. Am Metatarsus V fehlt die Tuberositas, sie wird gebildet durch einen selbstständigen Knochenschatten, der sich von der lateralen Basisecke nach der lateralen distalen Gelenkkante des Cuboid hinzieht, und den Gelenkspalt nach lateral abschliesst. Das Knochenkörperchen hat eine etwas unregelmässig elliptische Form, die Länge beträgt von vorne nach hinten gemessen 9—10 mm, die Dicke in der breitesten Mitte in fibular tibialer Richtung 6 mm. An der distalen Gelenkfläche des Cuboid befinden sich 3 Gelenkfacetten, zwei Zehwärts gerichtet, davon trägt die mediale das Metatarsale IV, die laterale das

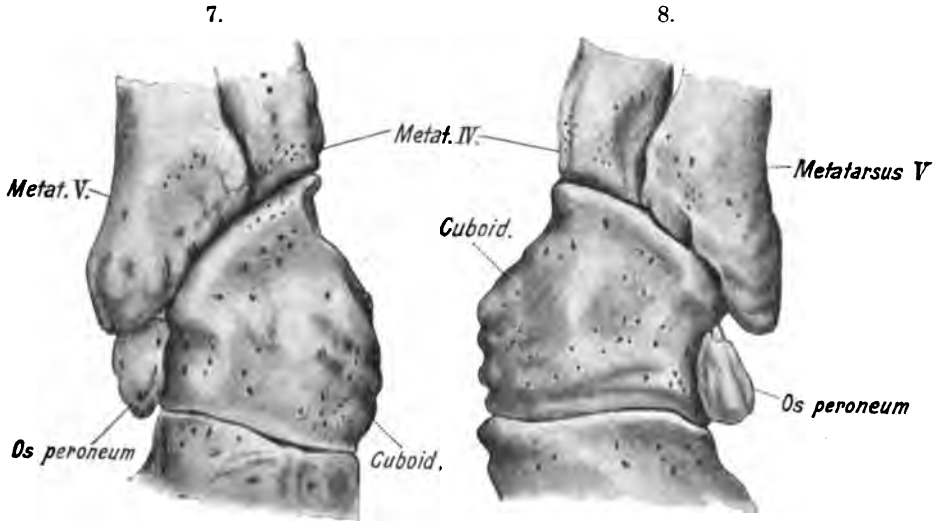

Das Os peroneum nach Pfitzner.
Morphologische Arbeiten. Bd. 4, Fig. 12 u. 13.
Fig. 7 u. 8.

Metatarsale V. An der lateralen distalen Kante des Cuboid befindet sich ein etwas stumpfer, kurzer Fortsatz, der eine ausgesprochene Gelenkfacette trägt, die mit dem Schatten des Knöchelchens sich etwas deckt. Der vordere Polschatten des Knöchelchens berührt die laterale Basiskante des Metatarsale V.

Genau die gleichen Form- und Maassenverhältnisse finden sich an dem linken Fussbilde s. Taf. XVI, 6 vom Dorsum betrachtet.

Am lateralen Fussrande am Cuboid kommen 2 Knochen in Betracht.

1. Das Os vesalianum.
2. Das Os peroneum.

Das Os peroneum ist nach Pfitzner[1]) ein Sesambein in der Endsehne des M. peroneus longus und liegt an dem lateralen Ende der Eminentia obliqua des Cuboid und findet sich in etwa 7% aller Füsse. Pfitzner giebt zwei schöne Abbildungen (s. Fig. 7 u. 8) des Os peroneum, welches ich zum Vergleich an dieser Stelle noch einmal bringen möchte.

[1]) W. Pfitzner, die Sesambeine des Menschen. Morph. Arb., Bd. 1, Heft 4, pg. 594 ss. 1892.

In allen Fällen (Pfitzner hat unter 385 Füssen das Os peroneum 27mal gefunden) bestanden keine direkten Beziehungen zum Metatarsale V, wenn es dasselbe (s. Fig. 7) auch beinahe erreichte.

Das von uns gefundene Knöchelchen (Taf. XVI, 1—6) liegt aber weit entfernt von der Eminentia obliqua und steht in ausgesprochener Beziehung zum Os Metatarsale V, indem es die ihm fehlende Tuberositas bildet.

Ausserdem entspricht das Bild des Knochenkörperchens genau der Beschreibung, die Wenzel Gruber[1]) von der von ihm gefundenen Epiphyse an der Tuberositas ossis metatarsi V gegeben hat. Ich möchte diese Beschreibung hierher setzen. Er sagt:

„Die Epiphyse hat die Gestalt des Segmentes eines nach dem Längendurchmesser halbierten, ovalen oder elliptischen Körpers, dessen Schnittfläche etwas konkav ist, somit die Gestalt eines kahnförmigen Knochenstücks hat, welches zwei Pole rückwärts und vorwärts und seine Verbindungsfläche einwärts kehrt und zur Ergänzung der Tuberositas an derem lateralem Umfange nach vorne von ihrer Spitze mehr oder weniger beiträgt.

Die freie laterale Fläche ist konvex, die Verbindungsfläche etwas konkav, höckrig und grubig. Ihre Länge in sagittaler Richtung variiert von 0,9—1,8 cm, ihre Breite in vertikaler Richtung von 7—10 mm und selbst bis 1,3 cm, ihre Dicke in transversaler Richtung von 2—6 und 7 mm."

Dieses ist eine genaue Beschreibung auch des von uns gefundenen Knochenstückchens, genau bis auf die Maasse. Aus den angeführten Gründen, aus der Übereinstimmung mit dem von Gruber beschriebenen Epiphysenstückchen und dadurch, dass es durch seine Lage die fehlende Tuberositas des Metatarsale V bildet, möchte ich das Knochenstückchen für ein Os Vesalianum erklären.

Auf seine Bedeutung brauche ich wohl nicht mehr einzugehen, nachdem ich vorhin eingehend Pfitzner citiert habe. Nur über seine Seltenheit möchte ich mir noch eine kurze Bemerkung erlauben.

Auffallend ist es bei Vesal, wie ich schon anfangs erwähnte, dass er bei seinen Abbildungen (Fig. 1 u. 2) auf der Plantaransicht die Tuberositas fortlässt und das Os Vesalianum die Tuberositas bilden, auf der Dorsalansicht dagegen bestehen lässt.

Es legt das die Vermutung nahe, dass Vesal nur an einem Fusse das Os beobachtet und diese Beobachtung verallgemeinert hat, wie ja auch Spronk bei seinem Falle nur an einem Fusse ein abgesetztes, artikulierendes Os gefunden hat.

Noch 1892 spricht Pfitzner trotz seiner eingehenden Untersuchungen an zahlreichen Fussgelenken bei Beschreibung des Os peroneum die Vermutung aus:[2]) „dass vielleicht ein stark ausgebildetes Os peroneum Vesal veranlasst habe, dieses Knochenstück als normalen Bestandteil des Carpus und Tarsus aufzustellen, das ich der Kürze wegen als Os Vesalianum bezeichne, und das mir bis dahin ganz unerklärlich schien".

„Vesal beschreibt (und bildet ab) ein kleines Knochenstück, das einerseits mit dem Hamatum, andererseits mit dem Metacarpale V artikulierend, den Winkel, der zwischen beiden an der ulnaren Seite bleibt, ausfüllt; und mutatis mutandis dasselbe beim Fusse. Ich habe nie etwas gefunden, was diese Angaben aufzuklären geeignet wäre. Zweifellos handelt es sich um einen Einzelfund, den Vesal nicht nur für die Species homo verallgemeinert, sondern auch von der Hand auf den Fuss oder umgekehrt übertragen hat."

„Vesal bezeichnet diese Gebilde ausdrücklich als Sesambeine und dasselbe thun seine Nachbeter bis einschliesslich Albrecht v. Haller, von denen übrigens keiner ehrlich genug ist, einzugestehen, dass er sie niemals gefunden, oder wenigstens, dass er sie nicht konstant gefunden habe: in dem Konflikte zwischen der Autorität Vesals und den eigenen Augen fand

---

[1]) Virchows Archiv, Bd. 99, 1885.

[2]) W. Pfitzner, die Sesambeine des Menschen. Morph. Arbeiten, Bd. 1, Heft 4, pg. 596.

man keinen anderen Ausweg als entweder blinde Unterwerfung unter die Autorität oder verlegenes Schweigen."

„Wenn ich vermute, dass das Sesamum peroneum Anlass gegeben haben könnte zu der Konstruktion des Os Vesalianum, so stehen dem zwei gewichtige Bedenken gegenüber. Erstens zeichnet Vesal, wie man dies deutlich auf der Plantaransicht des Fuss-Skeletts erkennt, das relativ kleine Knöchelchen entfernt von der Eminentia obliqua. Zweitens aber führt Vesal als bei Greisen vorkommend unter den Sesambeinen des Fusses ausdrücklich ein solches in der Peroneussehne an."

Erst 1896 beschreibt Pfitzner, sich stützend auf die Untersuchungen von Wenzel Gruber und den Fall von Spronk und nach eigenen Untersuchungen an mindestens 1000 Füssen das Os Vesalianum als ein besonderes, nicht mit dem os peroneum übereinstimmendes Gebilde; seine eingehenden Ausführungen habe ich oben in Kürze wiedergegeben.

Durch die Seltenheit des Falles habe ich mich veranlasst gefühlt, nicht nur eine kurze Mitteilung und Beschreibung des Röntgenbildes zu bringen, sondern ausführlicher die Mitteilungen und Untersuchungen der angeführten Autoren teilweise mit Abbildungen wiederzugeben, um das weniger Bekannte hier noch einmal zusammenzustellen und auf den Wert des Röntgenverfahrens zur Beurteilung und Ergänzung anatomischer Forschungsresultate hinzuweisen.

Nach Vesal und dem Falle von Spronk ist dieses meines Wissens der dritte in der Litteratur bekannte Fall, in welchem das Os Vesalianum als selbstständiges, artikulierendes Knöchelchen gefunden ist, während Wenzel Gruber es einmal koaleszierend und etwa sechsmal als abgesetzte Epiphyse beobachtet hat; Pfitzner dagegen nur als besonderen Prozessus an der Tuberositas, nach Vesal aber der erste, an welchem es an beiden Füssen gleichmässig gefunden ist.

Um noch einmal den Wert dieses zufälligen Röntgenfundes zu betonen, ist es ein Beweis mehr für die Ansicht Grubers und Pfitzners, dass die Tuberositas ossis metatarsi V ein selbstständiges, artikulierendes Tarsale in früheren Epochen gewesen ist, welches sich allmählich zu einem Processus eines Metatarsalknochens assimiliert hat und nur noch selten eine Andeutung seines ehemaligen Wertes zeigt durch stärkere Absetzung oder durch besondere Epiphysenbildung. Dass der geschilderte Befund den in der Deutung von Röntgenbildern noch Unerfahrenen, besonders wenn es gilt, Schmerzen zu erklären, täuschen kann, sei noch erwähnt, dass ähnliche variable Gebilde zu Beginn der Röntgenära, wie z. B. das Sesamum in den Gastrocnemiusköpfen schon den Anlass zu operativen Eingriffen gegeben haben und dass wir es erst der weitgehenden Anwendung der Untersuchung mit Röntgenstrahlen verdanken, dass diese Gebilde, die sonst nur durch das Messer des Präparators mühselig herausgeschält wurden, durch das Röntgenverfahren auch am Lebenden leicht gefunden und einer allgemeinen Kenntnis zugeführt werden können.

Zum Schlusse erlaube ich mir, für die Überlassung des Falles meinem Chef, Herrn Prof. W. Müller, meinen ergebenen Dank auszusprechen.

Aus dem chirurgisch-poliklinischen Institut der Universität Leipzig (Direktor Prof. Perthes).

Beiträge zur Kenntnis der Ostitis deformans.

(Pagets Krankheit der Knochen.)

Von

Dr. **Wilhelm Sonnenberg.**

Mit 6 Figuren auf Tafel XV und 1 Abbildung im Text.

In den letzten zwei Jahren kamen in dem chirurgisch-poliklinischen Institut der Universität Leipzig drei Fälle von Ostitis deformans zur Beobachtung, in denen die Röntgenstrahlen zum Studium dieser seltenen Knochenkrankheit herangezogen wurden. Auf Veranlassung von Herrn Prof. Perthes werde ich im folgenden über diese Fälle berichten, da bisher nur wenige Röntgenaufnahmen von Ostitis deformans vorliegen, und da alle drei Fälle auch in klinischer Hinsicht Interesse beanspruchen. Insbesondere verdient das Verhalten der Knochen nach Osteotomie im dritten Falle als bemerkenswert hervorgehoben zu werden.

Bekanntlich bezeichnet man mit dem Namen „Ostitis deformans" jene von Paget 1876 zuerst genauer beschriebene, ätiologisch gänzlich unaufgeklärte Krankheit des Skelettes, die sich in Erweichung und Verdickung der Knochen äussert und so vor allem bei Erwachsenen zu eigenartigen Verbiegungen und Deformitäten führt. Enorm chronisch verlaufend, erscheint sie in der Regel zuerst an den Tibien, um im Laufe der Jahre meist auch andere Knochen: die Femora, die Schlüsselbeine, den Schädel, zu beteiligen. Unsere Fälle[1]) können als typische Vertreter der Krankheit gelten, von welcher bis jetzt im ganzen etwa 60 Beobachtungen vorliegen.

Fall 1.

Frau H. S., 61 Jahre alt, hat angeblich mit 17 Jahren einen schweren Typhus gehabt, ist aber seitdem immer gesund gewesen. Sie ist verheiratet und hat fünf normale Partus durchgemacht, den letzten vor 14 Jahren. Von den Kindern leben vier und sind gesund, eins starb drei Wochen alt an Krämpfen. Der Vater der Pat. starb über 70 Jahre alt und soll lange Zeit an Gicht gelitten haben, die Mutter starb im 52. Lebensjahr an einer „Geschwulst in der Seite". Über sonstige Krankheiten in der Familie weiss Pat. nichts anzugeben. Vor acht Jahren bemerkte sie zuerst eine Krümmung ihres linken Unterschenkels, die sie zunächst nicht beachtete, die aber allmählich zunahm. Zugleich wurde das betreffende Schienbein dicker und das Bein schwächer, ohne schmerzhaft zu sein. In letzter Zeit nahm der Zustand rasch an Schwere zu, auch stellten sich Schmerzen im linken Knie ein, die nach längerer Ruhe besonders heftig sein sollen. Das Schienbein schmerzt nur nach längerem Gehen. Jetzt kann Pat. infolge der Schwäche des Beines kaum noch eine Stunde lang gehen. Irgendwelche rhachitische, luetische, arthritische oder sonstige Veränderungen am Skelett oder überhaupt am Körper der Pat. sind nicht nachzuweisen, auch keine nervösen Störungen; Pat. ist sonst ganz gesund.

Der linke Unterschenkel ist in seiner ganzen Länge hochgradig verkrümmt. Bei der Palpation der Tibia fühlt man die Crista flach und abgerundet, die ganze Tibia ist enorm verdickt und verlängert. Ihre Oberfläche ist rauh und höckerig. Die übrigen Knochen sind normal.

Umfang des Unterschenkels dicht unter dem Knie	rechts	28 cm,	links	30,5 cm
„ „ „ zw. ob. u. mittl. Drittel	„	29 „	„	30 „
„ „ „ zw. mittl. u. unt. „	„	21,5 „	„	26 „

Wie die Röntgenbilder Fig. 1 und Fig. 2, Tafel XV zeigen, ist die Verdickung der Tibia eine sehr beträchtliche. Vor allem in der oberen Hälfte sieht man in dem Schatten der Tibia hellere Stellen, die nur durch einen partiellen Schwund von Knochensubstanz in

[1]) Von Herrn Prof. Perthes wurde Fall 1 am 12. 5. 1903, Fall 2 am 17. 1. 1905 in der medic. Gesellschaft zu Leipzig vorgestellt.

der Tibia erklärt werden können. Während die linke Fibula den normalen geraden Verlauf und die gleiche Länge wie die rechte aufweist, beschreibt die Tibia einen sehr beträchtlichen Bogen, über den die Fibula gleichsam als Sehne gespannt ist. Die Röntgenaufnahmen zeigen also deutlich, dass bei der Erkrankung nicht nur eine Verdickung, sondern gleichzeitig eine Längenzunahme der Knochen stattgefunden hat.

Fall 2.

Der zweite Fall betrifft einen 47jährigen Auktionator, dessen Familienanamnese nichts Besonderes, vor allem keinen Anhaltspunkt für die Annahme einer hereditären Lues ergeben hat. Der Vater starb 72 Jahre alt an Altersschwäche, die Mutter lebt noch hochbetagt und ist gesund. Von 14 Geschwistern leben noch zwei und sind gesund, die übrigen sind meist schon klein gestorben. Von erblichen Krankheiten in der Familie weiss Pat. nichts. Von den sieben Kindern des Pat. starb eins ganz klein, angeblich an Gehirnentzündung, ein anderes mit 17 Jahren an einem Herzleiden. Von den lebenden leidet eins an Hüftgelenksentzündung.

Pat. selbst war als Kind und junger Mensch schon immer schwach auf den Beinen, das rechte Bein sei schon immer etwas X-bein gewesen. Von Rhachitis weiss Pat. nichts. In der Jugend habe er viel an Rheumatismus gelitten, auch habe er mit etwa 24 Jahren zuweilen Herzbeklemmungen gehabt, beides sei jetzt schon seit geraumer Zeit nicht mehr der Fall. Fünf- bis sechsmal habe er eine Rippenfellentzündung gehabt, die letzte etwa vor drei Jahren. Pat. ist Kaufmann und hat niemals schwere körperliche Arbeit verrichtet, ist auch nicht auf Reisen gewesen. Er lebt in guten und gesunden Verhältnissen, isst, trinkt und raucht mässig, lebt überhaupt sehr regelmässig und fühlt sich, abgesehen von seinem Leiden, ganz wohl. Trotzdem nimmt Pat. seit einiger Zeit stetig ab, angeblich alle drei bis vier Wochen 2—2,5 kg. Er wiegt zur Zeit 39 kg. Auch giebt er an, dass er in letzter Zeit auffallend gealtert sei.

Den Beginn seines jetzigen Leidens verlegt Pat. in den Anfang seiner zwanziger Jahre. Da sei zuerst das rechte, das X-bein krumm geworden, und zwar ganz allmählich. Das linke sei erst später nachgefolgt, doch sei die Affektion von Anfang an mit Schmerzen verbunden gewesen. Seit drei Jahren könne er kaum noch auftreten, er stützt sich mit der rechten Hand auf einen Stock. Zur Zeit habe er vor allem im linken Oberschenkel Schmerzen, die aber anders seien als rheumatische, auch in beiden Knien, aber immer nur beim Auftreten, in der Ruhe nicht. Seit etwa $^1/_2$ Jahr habe er auch im rechten Arm sehr heftige Schmerzen, die auch in der Ruhe nicht ganz aufhörten.

Befund.

Linkes Bein: Ist in toto stark nach aussen konvex gekrümmt. An der Krümmung beteiligen sich Ober- und Unterschenkel ziemlich gleichmässig, doch ist die Tibia in ihrem unteren Drittel besonders stark verbogen. Das Femur ist verdickt, der Condylus externus springt stark hervor. Die Tibia ist gleichfalls verdickt, die vordere Kante abgerundet, die Oberfläche rauh. Es beträgt die Entfernung von der Spina il. ant. sup. bis zum Malleolus internus in gerader Linie gemessen 63 cm, von der Spina bis zum Malleolus externus auf der konvexen Seite des Beines gemessen 78 cm.

Rechtes Bein: Ist in toto sehr stark nach innen konvex gekrümmt. Hier liegt die Krümmung hauptsächlich in einem nach aussen offenen Winkel von nicht viel mehr als 90°, in dem die Tibia etwa handbreit unter dem Knie abgeknickt ist. Im übrigen ist die Tibia nur mässig nach innen, das Femur dagegen, namentlich in seiner unteren Hälfte, stark nach vorn konvex verbogen. Femur und Tibia sind gleichfalls verdickt, die vordere Tibiakante ist plump abgerundet, die Oberfläche rauh. Es beträgt die Entfernung von der Spina il. ant. sup. bis zum Malleolus externus in gerader Linie gemessen 56 cm, von der Spina bis zum Malleolus internus auf der konvexen Seite des Beines gemessen 71 cm.

Umfang des Beines dicht über den Malleolen rechts 18 cm, links 20 cm,
„ „ „ in der Mitte des Unterschenkels rechts 21 cm, links 21,5 cm,
„ „ „ handbreit unter dem Kniegelenk rechts 27 cm, links 26 cm,
„ „ „ um die Condylen herum rechts 35 cm, links 32,5 cm,
„ „ „ in der Mitte des Oberschenkels rechts 34 cm, links 34 cm,
„ „ „ in der Schenkelbeuge rechts 35 cm, links 37 cm.

Beide Kniegelenke sind durch Arthritis deformans hochgradig verändert. Die Füsse sind normal. Pat. hat sich angeblich vor fünf bis sechs Jahren den rechten Fuss im Fussgelenk gebrochen. Es ist dies anscheinend eine einfache Distorsion des Fussgelenks gewesen; objektiv ist nichts nachzuweisen. Die Muskulatur der Beine ist schlaff und atrophisch. Die Streckung in beiden Kniegelenken ist ungehindert und vollständig möglich. Die Beugung ist aktiv und passiv nur unvollständig möglich und von einem knirschenden Geräusch begleitet.

Obere Extremitäten: Der rechte Unterarm ist schwach nach aussen konvex gekrümmt. Die Knochen sind, soweit sie abzutasten sind, nicht nachweisbar verändert. Schmerzen werden etwa von der Mitte des Oberarms bis zur Grenze zwischen oberem und unterem Drittel des Unterarms empfunden. Am linken Arm ist nichts nachzuweisen. Beide Hände sind intakt. Bewegungen in beiden Hand- und Ellenbogengelenken sind frei, im rechten Ellenbogen jedoch schmerzhaft. Beide Schlüsselbeine sind im mittleren Abschnitt stark nach vorn konvex gekrümmt und verdickt, das rechte noch mehr als das linke. Die Oberfläche ist rauh. Der rechte Arm kann aktiv und passiv nur bis zur Horizontalen erhoben werden, der linke etwas weiter, ohne dass an den Schultergelenken etwas nachzuweisen wäre. Vielleicht spielen dabei die Deformitäten der Schlüsselbeine eine Rolle.

Schulterblätter, Rippen und Brustbein sind normal, die Wirbelsäule ist vollständig gerade. Am Schädel ist nichts Besonderes zu bemerken, doch giebt Pat. auf Befragen an, dass ihn seit einiger Zeit Hüte von der Weite, wie er sie sonst immer getragen habe, drückten.

Pat. ist im übrigen gesund, Herz, Lungen und Bauchorgane sind intakt. Spuren von Rhachitis und Syphilis sind am Körper nicht zu bemerken. Doch macht Pat. den Eindruck eines weit über seine Jahre gealterten Mannes. Die Intelligenz ist ungestört.

Ein Bild von der hochgradigen Verkrümmung der Beine giebt die nebenstehende Abbildung. Auch sieht man daran die schwere Veränderung, die die ganze Figur des Patienten erfahren hat.

Die Röntgenaufnahmen von den Beinen des Kranken lassen zunächst eine fast rechtwinklige Abbiegung der unteren Epiphyse des rechten Femur gegenüber der Diaphyse erkennen (Fig. 3, Tafel XV), ebenso Verdickungen beider Femora in der unteren Hälfte, sowie des unteren Abschnitts der rechten Fibula. Vor allem aber erkennt man beim Vergleich mit Aufnahmen von normalen Extremitäten eine wesentliche Differenz der Knochenstruktur (Fig. 3 und Fig. 4, Tafel XV). Die einzelnen Knochenbälkchen stehen erheblich weiter auseinander, so dass zwischen ihnen grosse lichte Stellen sichtbar sind. Die Spongiosa erscheint hier wie aufgelockert. Dabei weist der Verlauf der einzelnen Knochenbälkchen, welche die auffallend grobmaschige Struktur bedingen, gegenüber der Norm Unregelmässigkeiten auf. An einzelnen Stellen sieht man geringe Unebenheiten der Knochenoberfläche.

Dieser hinsichtlich der Knochenstruktur erhobene Befund stimmt gut überein mit dem Ergebnis der Röntgenanfnahme in unserem ersten Falle und mit den von Wollenberg[1]) mitgeteilten Befunden. Auch Wollenberg macht darauf aufmerksam, dass die „streifen- und fleckenförmige Transparenz“ der Knochen im Röntgenbilde „auf eine stellenweise Verminderung des Kalkgehaltes der Knochen“, die „zwischen den dunkleren Bälkchen befindlichen hellen Partien auf den reichlichen Gehalt der hypertrophischen Knochen an osteoidem Gewebe“ hinweisen. Ebenso stimmen diese mit Hilfe der Röntgenstrahlen in vivo erhobenen Befunde mit den Resultaten der pathologisch-anatomischen Untersuchungen, unter denen besonders die Arbeiten

[1]) Wollenberg, Beitrag zur Pagetschen Knochenkrankheit. Zeitschrift für orthopäd. Chirurgie. Bd. XIII. S. 49.

von Stilling[1]) und v. Recklinghausen[2]) hervorzuheben sind. Es wird mikroskopisch eine beträchtliche Erweiterung der Haversschen Kanäle und eine Verminderung der Lamellensysteme gefunden. Dabei kann man deutlich die Resorption des Knochens und Apposition neuer Knochensubstanz in all ihren Stadien und Einzelheiten verfolgen. Doch überwiegt die Aufzehrung des ursprünglich vorhandenen, normalen Knochens bei weitem, während neuer Knochen nur spärlich gebildet wird und sehr lange unverkalkt bleibt. — Die Flecken und hellen Stellen, die wir auf dem Röntgenbilde in dem Knochenschatten erkennen, finden dadurch sehr gut ihre Erklärung.

Ein sehr bemerkenswertes Bild bietet ferner die Aufnahme des Beckens (Fig. 5, Tafel XV). Eine andere Aufnahme eines Beckens liegt meines Wissens bisher nicht vor, dasselbe gehört überhaupt zu den seltener befallenen Teilen des Skeletts. Seine Form ähnelt in unserem Falle sehr der des osteomalacischen Beckens, und zwar vorwiegend auf der rechten Seite. Die Pfannengegend ist durch den Druck des Schenkelkopfes nach innen getrieben, wodurch die Vorderwand des Beckens die bekannte schnabelförmige Verbiegung erfahren hat. Auch der obere Teil des Kreuzbeins erscheint durch die Last des Rumpfes etwas in die Beckenhöhle hineingedrängt, so dass wir ein der Kartenherzform des osteomalacischen Beckens ganz ähnliches Bild erhalten. Warum diese Veränderungen auf der rechten Seite viel deutlicher ausgesprochen sind als auf der linken, erklärt sich ohne weiteres aus der Stellung der Beine zum Becken. Die Hauptlast des Beckens und damit des Rumpfes ruht auf dem rechten, nach innen konvex gekrümmten Bein, das infolgedessen mit aller Macht gegen den in seiner Struktur veränderten, weichen Knochen und in die Beckenhöhle hinein vorgetrieben wird. Das linke, nach aussen konvexe Bein dagegen, auf dem das Becken sozusagen nur mit seiner äussersten Kante aufliegt, kann eine Verbiegung des Knochens nur nach hinten und oben zur Folge haben.

Fall 3.

L. H., Schneiderin, 16 Jahre alt, giebt an, sie habe im dritten Jahre laufen gelernt, als kleines Kind die Masern gehabt, sei aber seitdem stets gesund gewesen. Auch ihre Eltern und vier Geschwister seien gesund. Von ihrem 14. Jahre an sei das rechte Bein, das früher ganz gesund gewesen sei, ganz allmählich krumm geworden, doch habe sie niemals, weder im Anfang, noch später, Schmerzen dabei gehabt. Zuletzt habe sie nur noch sehr mühsam gehen können, da das Bein kürzer als das andere und ganz nach aussen verbogen gewesen sei.

Befund am 22. 7. 03: Starke Verbiegung der rechten Tibia mit der Konvexität nach vorn und innen. Fraktur der rechten Fibula etwa zwei Querfinger breit über dem Malleolus externus. Über die Entstehung derselben giebt Pat. nichts an. Fuss dementsprechend in extremer Pronation und starker Dorsalflexion. Beim Gehen berührt Pat. mit der Gegend des Os naviculare den Boden.

Zum Ausgleich der starken Krümmung der Tibia wird an demselben Tage (22. 7. 03) von Herrn Professor Perthes die Osteotomie gemacht. In Chloroformnarkose Durchmeisselung der Tibia in offener Wunde. Abmeisselung eines Keiles mit vorderer, innerer Basis vom proximalen Ende. Drahtnaht, Hautnaht, Gipsverband. Die Wunde heilt reaktionslos und aseptisch, Pat. wird am fünften Tage nach der Operation mit Gipsverband nach Hause entlassen, doch zeigte sich bei den folgenden Verbandwechseln, die in Zwischenräumen von etwa drei Wochen vorgenommen wurden, durchaus kein Zeichen von Konsolidation. Pat. bekommt deshalb am 24. 11. 03 einen Schienenhülsenapparat für das rechte Bein, der dadurch, dass er seinen Stützpunkt am Tuber ischii nimmt und so den Unterschenkel von der Last des Körpers befreit, der Pat. das Gehen wieder ermöglicht.

Befund am 12. 8. 04: Der rechte Unterschenkel ist erheblich schwächer und kürzer als der linke, seine Muskulatur schlaff und atrophisch.

Länge des Beines von der Spina iliaca ant. sup. bis zum Malleolus ext. rechts 68 cm, links 76 cm.

Umfang des Unterschenkels	dicht unter dem Knie	rechts 26,5 cm,	links 29 cm
„ „ „	in der Mitte	„ 24 „	„ 30,5 „
„ „ „	dicht üb. d. Malleolen	„ 20,5 „	„ 20 „

[1]) Stilling, Über Ostitis deformans. Virchows Archiv. Bd. 119. S. 542.

[2]) v. Recklinghausen, Die fibröse oder deformierende Ostitis, die Osteomalacie und die osteoplastische Carcinose in ihren gegenseitigen Beziehungen. Festschrift der Assistenten für Virchow 1891.

4 cm über dem Malleolus internus eine 3 cm lange, horizontal verlaufende, auf Druck nicht schmerzhafte, nicht adhärente Narbe, unter der man deutlich einen scharfen Knochenvorsprung fühlt. An dieser Stelle abnorme Beweglichkeit, durch die der Fuss etwa von der normalen Mittelstellung in ziemlich hochgradige Pronation, aber nicht in Supination gebracht werden kann. Dabei keine Schmerzen. Die Tibia ist im übrigen, weiter oben, nicht nachweisbar verändert, sie ist nicht verdickt, die Crista scharf, die Oberfläche glatt. Von der Fraktur der Fibula lässt sich palpatorisch nichts mehr nachweisen. Mit Hilfe ihres Apparates kann Pat. gut und ohne Schmerzen, angeblich auch längere Zeit, gehen. Bei dem Versuch, ohne Schiene zu gehen, knickt der Fuss nach aussen um und schmerzt.

Alle übrigen Knochen sind normal, nur die Wirbelsäule zeigt in den untersten Brust- und oberen Lendenwirbeln eine leichte Skoliose nach links. Pat. ist sonst gesund, Herz und Lungen sind intakt, am Körper finden sich keine Zeichen von Rhachitis und Syphilis.

Von den Röntgenbildern zeigt das bei der ersten in der Krankengeschichte mitgeteilten Untersuchung am 22. 7. 03 aufgenommene vor allem die starke Verbiegung der Tibia in ihrem untersten Abschnitt, die etwa einem Winkel von 120—130° entspricht. Verdickt ist der Knochen nur wenig (Fig. 6, Taf. XV). Die Fibula hat einen Schrägbruch etwa zwei Querfinger breit über dem Malleolus externus erlitten. Die Frakturenden erscheinen verdünnt, wie zugespitzt nach der Frakturstelle zu.

Zwei weitere Bilder wurden bei der letzten Untersuchung am 12. 8. 04 aufgenommen. Hier sieht man, dass an der Stelle der Osteotomie der Tibia jede Spur von Callusbildung fehlt. Die bei der Operation am 22. 7. 03 angelegte Drahtnaht liegt noch. Auch die Fraktur der Fibula ist nicht konsolidiert. Die Knochenenden bilden einen nach aussen offenen Winkel von 140°, zwischen ihnen besteht keine knöcherne Verbindung, auch fehlt jede Andeutung von Callusbildung.

Es bildete sich also in diesem Falle nach einer Osteotomie mit ungestörtem Verlaufe der Wundheilung eine Pseudarthrose, bei welcher noch 13 Monate nach der Operation jede Tendenz zur Callusbildung fehlte.

Eine ähnliche Erscheinung macht sich an der Fibula bemerkbar. Offenbar war infolge der Biegung der Tibia eine Überlastung der Fibula und dadurch eine Fraktur derselben eingetreten. Auch diese Fraktur der sonst allerdings nicht nachweisbar an der Erkrankung beteiligten Fibula zeigt nach einem mehr als 13 Monate langen Bestehen keine Neigung zur Konsolidation.

Schon Schmieden[1]) berichtete von einem Fall, bei dem gleichfalls, um die starke Verkrümmung der Tibia auszugleichen, von Schede die Osteotomie gemacht worden war. Diese heilte glatt und fest, während bei einer an demselben Knochen später vorgenommenen Resektion keine Ausheilung erzielt werden konnte. Hier aber haben wir die sehr merkwürdige Thatsache einer Pseudarthrosenbildung an beiden Knochen des Unterschenkels. Dass wir die Ursache dieser mangelhaften Heilungsbestrebungen in den schweren Veränderungen, die Struktur und Substanz der betreffenden Knochen erleiden, zu suchen haben, liegt wohl auf der Hand.

Ganz abgesehen von der Bedeutung für die Prognose einer zufällig eingetretenen Fraktur dürften solche Beobachtungen wohl geeignet sein, mit zur Erkenntnis des Wesens der Ostitis deformans beizutragen.

Zu Operationen an ostitisch erkrankten Knochen wird man sich nach solchen Erfahrungen nur mit einer gewissen Reserve entschliessen können. Sollte die mangelhafte Callusbildung nach der Durchtrennung von Knochen, die an Ostitis deformans erkrankt sind, auch weiterhin beobachtet werden, so würde man von der Osteotomie bei dieser Erkrankung überhaupt entschieden abraten müssen.

---

[1]) Schwieden, Deutsche Zeitschr. f. Chirurgie, Bd. 70, S. 206.

Aus dem I. öff. Kinderkrankeninstitut (Abteilung Dr. Neurath) und dem Röntgeninstitut Doz. Dr. R. Kienböck in Wien.

Sekundäre Wachstumsstörungen nach chronischem Gelenkrheumatismus im Kindesalter.

Von

Dr. **Rudolf Neurath.**

(Hierzu Tafel XV, Fig. 7 u. 8 und Tafel XVI, Fig. 7.)

Der Einfluss chronischer Erkrankungen auf das Wachstum der Knochen ist ein wenig bearbeitetes Gebiet der Medizin; und doch sind gewisse, jedem erfahrungsreicheren Praktiker zur Beobachtung kommende excessive Fälle geeignet, das Interesse für die, das Knochenwachstum hemmenden Grundkrankheiten zu wecken. Es versteht sich von selbst, dass im jugendlichen Alter, vor Abschluss des Knochenwachstums, solche Einflüsse zur Wirkung kommen müssen. Eine in den letzten Jahren vielfach studierte Affektion, das Myxödem, die Thyreoaplasie, hat eine längst bekannte, das Knochenwachstum stark alterierende Komponente.

Was die Rhachitis betrifft, hat Feldmann in einer preisgekrönten Arbeit die fast unermessliche Literatur gesichtet und durch eigene fleissige Studien zur Klärung der Frage nach dem wachstumhemmenden Einfluss der Rhachitis auf die Knochenentwickelung beigetragen. Wie sich das Knochenwachstum bei hereditär luetischen Kindern in den verschiedenen Entwickelungsstadien verhält, wäre eine wichtige, definitiver Entscheidung noch harrende Frage.

Aber auch abgesehen von solchen typischen Konstitutionskrankheiten im engeren Sinne, üben Erkrankungen anderer Art Einflüsse auf das Knochenwachstum aus, Einflüsse, die pathogenetisch nicht immer klar liegen. Gelegentlich der Beobachtung von chronischer Arthritis mit ausgesprochenen sekundären Wachstumsstörungen schien es uns verlockend, der Frage, wie solche Störungen zustande kommen, nachzugehen und einschlägige Fälle aus der Literatur mit unserem zu vergleichen.

A. K. kam im März 1903 als fünfeinhalb Jahre altes Kind zum ersten Mal zur Untersuchung. Sie ist das erste Kind (die erste Gravidität), Mutter und Vater waren immer gesund. Drei Wochen vor der Zeit geboren, war sie von schwächlicher Konstitution; sie wurde künstlich ernährt. Im Alter von elf Monaten überstand das Kind eine Lungenentzündung, mit viereinhalb Jahren Masern. Im Herbst 1902 machte die Kleine mit ihren Eltern einen Ausflug, war ganz gesund und munter, doch kaum nach Hause gekommen, klagte sie über Schmerzen in den Füssen, konnte nicht mehr gehen und musste sich niederlegen. In den nächsten drei Wochen bildete sich eine starke Schwellung der Gelenke, und zwar rasch eine solche der Sprunggelenke, langsamer eine solche der Kniegelenke. Die Beine waren unbeweglich, die Schmerzen ziemlich stark, auch zeitweise im Hüftgelenk, so dass Stehen und Gehen unmöglich war. Nach wenigen Wochen kam es auch zur Schmerzhaftigkeit und Schwellung an den Gelenken der Arme, besonders die Gegend der Handgelenke und der Handrücken, aber auch die Ellbogen und Fingergelenke schwollen an, so dass z. B. die Faustbildung fast unmöglich war. In den nächsten Monaten stellte sich auch Schmerzhaftigkeit der Halswirbelsäule bei den leisesten Bewegungen ein, so dass der Kopf immer nach vorne geneigt gehalten wurde und Rückwärtsstreckung von den stärksten Schmerzäusserungen begleitet war. Ob je Fieber bestanden, weiss die Mutter nicht anzugeben. Die Schmerzhaftigkeit und wohl auch die Schwellung der Gelenke nahm bald zu, bald ab, wich aber nie ganz.

Bei der ersten und den folgenden Untersuchungen im Frühjahr 1903 erschien die Patientin auffallend klein, die Stirnhöcker merklich aufgetrieben, die Stirne leicht vorladend; an der Stirne oberhalb und zwischen den Orbitalrändern eine schiefgestellte Narbe, darunter der Knochen höckerig aufgetrieben (das Resultat eines vor Jahren überstandenen geschwürigen Prozesses nach einem Sturz). Der Nasenrücken etwas tief, die Nase leicht aufgestülpt. Die Zähne rhachitisch (gezähnte Kanten der Schneidezähne). Keine Narben am Lippenrand. Der Kopf wurde immer nach vorne gesenkt gehalten, die Halswirbelsäule arkuär-kyphotisch, die Dornfortsätze des dritten bis fünften Halswirbels kaum zu tasten,

doch die entsprechende Gegend sehr druckempfindlich. Alle Versuche, den Kopf passiv zu strecken oder zu drehen, stiessen auf Widerstand und waren schmerzhaft.

Die oberen Extremitäten zeigten in der Ruhe eine leichte Flexionsstellung in den Ellbogengelenken, eine geringe Beugung in den Hand-, eine Streckung in den Metakarpophalangeal-, und die Mittelstellung in den Interphalangealgelenken. Die einzelnen Abschnitte der Extremitäten erschienen im Verhältnis zum Rumpfe verkürzt. Auffallend war eine leichte Auftreibung der Ellbogengelenksgegend; weiter eine dem Sehnenverlaufe parallele, mehr umschriebene, sehr undeutlich fluktuierende, mehr konsistente Schwellung an beiden Handrücken, direkt unterhalb des Handgelenkes, die von blasser aber sonst nicht veränderter Haut bedeckt war. Die Handgelenksgegend war beiderseits aufgetrieben, die Finger verdickt und zwar besonders entsprechend den Interphalangealgelenken.

Aktive Bewegungen waren im Schultergelenk vollkommen frei, im Ellbogengelenk eine mässige Beugung möglich, doch die Streckung nur in geringem Ausmass ausführbar. Die Beweglichkeit in den Hand- und Fingergelenken war nach allen Richtungen sehr eingeschränkt. Wurden in den Armgelenken passive Bewegungen versucht, so zeigten sich solche in den Schultergelenken vollkommen frei; solche in den übrigen Gelenken waren schmerzhaft und waren bedeutend eingeschränkt. Bei passiven Bewegungen der Hände konnte die auf die Dorsalseite aufgelegte Hand des Untersuchers feines reibendes Vibrieren fühlen.

Die Muskulatur der Arme war stark atrophisch, die Partien zwischen den Gelenken stark abgemagert, so dass die Verdickung der Gelenkspartien noch deutlicher wurde. Mit dieser Abmagerung der Ober- und Vorderarme kontrastierten die auffallend dicken Finger, deren Dickenzunahme besonders entsprechend den Interphalangealgelenken deutlich war.

An den Beinen waren die Auftreibungen der Sprung- und Kniegelenke und die starke Atrophie der Weichteile auffallend. Die Kniegelenke traten als kugelige Schwellungen hervor, die deutlich fluktuierten, die Patella war als balottierender Körper zu tasten. Geringe Schmerzhaftigkeit und leises Knirschen bei passiven Bewegungen. Auch in dem sonst normal erscheinenden Hüftgelenk waren Bewegungen beiderseits schmerzhaft, ebenso die aktiven und passiven Bewegungen in den Knie- und Sprunggelenken. Eine Streckung in den Knien fand nur bis zu einem stumpfen Winkel statt, dann stiess man auf Widerstand. Die Gegend der Sprunggelenke war beiderseits stark geschwellt, so dass die Konturen verwischt waren. Die Füsse meist plantarflektiert, die linke grosse Zehe dauernd dorsalflektiert. Unter mässigen Schmerzen waren aktive und passive Bewegungen in den Sprunggelenken ausführbar. Bewegungen in abnormer Richtung liessen sich in keinem Gelenke vollführen.

Stehen und Gehen war zwar möglich, wegen zunehmender Schmerzen bei Inanspruchnahme der Beine aber nur für kurze Zeit. Die inneren Organe, im Besonderen das Herz, gaben normalen Befund. Seit Beginn der Krankheit bemerkte die Mutter eine Neigung zu starken Schweissen. Besonders Handteller und Fusssohlen waren immer feucht.

Die Behandlung bestand in der Folgezeit in Darreichung von Salicylpräparaten, warmen Bädern, leichter Massage; doch blieb jeglicher Erfolg aus. Es stellten sich zeitweilig Remissionen, Nachlassen der Schmerzen, Rückgang der Schwellungen ein, doch kam es — zeitweilig auch unter Temperatursteigerungen — nach einiger Zeit wieder zu Verschlechterungen. Ichthyolsalben, später von der Erwägung ausgehend, dass vielleicht eine latente Syphilis den Gelenksprozessen zu Grunde liegen könnte, graues Pflaster, innerlich durch längere Zeit abwechselnd Jodnatrium und Protojoduretum Hydrargyri brachten ebenfalls keine dauernde Besserung. Im Sommer 1904 brachte die Kleine drei Monate im Seehospiz zu St. Pelagio zu Bei der Rückkehr zeigte sich eine ausgesprochene Verschlechterung des Zustandes im Vergleiche zum Frühjahr, doch schon nach kurzer Zeit besserte sich wieder der Gelenksprozess.

Derzeit ist die Patientin 98 cm gross, Bewegungen des Kopfes sind bis auf die Streckung nach hinten, die nicht vollkommen gelingt, frei. Die oberen Extremitäten zeigen keine für das Auge bemerkbare Veränderungen der Ellbogengelenke, noch immer deutliche, und mit den bei der ersten Untersuchung erhobenen identische Veränderungen der Hand- und Fingergelenke.

Im März 1903, bald nach der ersten Untersuchung der Patientin, wurden in Doz. Dr. Kienböcks Röntgeninstitut Radiogramme von der linken Hand, vom rechten Knie, Unterschenkel und Fussgelenke angefertigt. Der radiographisch-anatomische Befund lautet:

Der Radius in seinem mittleren Diaphysenanteile etwas stärker gekrümmt; die Struktur beider Vorderarmknochen überaus deutlich, so dass der Verlauf der Knochenbälkchen schärfer als gewöhnlich zutage tritt. Der Knochenschatten im allgemeinen heller. Die Kompakta der Vorderarmknochen etwas durchsichtiger, aufgefasert und etwas verdünnt. An den Epiphysenzonen der Vorderarmknochen nichts Abnormes, speziell keine osteochondritischen oder rhachitischen Veränderungen.

In dem Bilde des Handgelenkes wird durch Ausbuchtung des Hautkonturs die Schwellung der Gelenksgegend angezeigt. Die Handwurzelknochen selbst erscheinen, sowie das übrige Skelett, stark in ihrem Schatten aufgehellt, ihre Struktur deutlich, die Randkonturen als etwas dunklere Linien, der Hintergrund, von dem sich die Knochenschatten nicht gut abheben, verdunkelt. Die Metakarpi und die Phalangen zeigen normale Formen, ihre Diaphysenenden und Epiphysen stark aufgehellt und von deutlichster Struktur, so dass der Verlauf der Knochenbälkchen sich überaus schön erkennen lässt; die Kompakta auch hier verdünnt und stellenweise aufgefasert, wie aus mehreren Schichten bestehend. Die Weichteilschatten der Finger lassen die im klinischen Bilde erwähnten Schwellungen der Finger erkennen; eine leise Verstärkung der Schatten um die Interphalangealgelenke deutet den Gelenkprozess an.

Ausser diesen Einzelheiten verdient noch das Stadium der Ossifikation Beachtung. Von den Handwurzelknochen zeigen grosse Knochenkerne das Os capitatum und Os triquetrum, mittelgrosse das Os hamatum und Os lunatum, kleine Kerne des Scaphoideum, Multangulum majus und minus; ein grosser Kern ist in der Radiusepiphyse, kein Kern in der Ulnaepiphyse zu sehen. Dieses Stadium der Ossifikation entspräche nach Kienböcks Erfahrungen beiläufig dem siebenten Lebensjahre[1]).

An den Radiogrammen der unteren Extremität tritt die starke Schwellung der Kniegelenksgegend und die Abmagerung des Unterschenkels deutlich hervor. Die Muskelatrophie wird durch den unscharfen, breit wellenförmigen Rand des schmalen Muskelschattens kenntlich. Tibia und Fibulaschatten zeigen eine Verschmälerung der Kompaktazone, eine in den Endpartien überaus deutliche Aufhellung des ganzen Knochenschattens, eine ungewöhnlich deutliche Strukturzeichnung in der ganzen Länge der Knochen; die Abschlusslinie des Diaphysenschattens gegen die Epiphysenfuge ist eine wellige zarte Linie, zu welcher parallel in der Nähe gewellte Schattenstreifen in mehrfacher Zahl ziehen (diskontinuierlich verzögertes Wachstum). Diese Veränderungen sind an dem oberen und unteren Ende der Tibia, an dem unteren Ende der Fibula (das obere Ende der Fibula trägt noch keinen Epiphysenkern) und an dem unteren Femurende zu sehen. Was die Knochendimensionen anbelangt, erscheinen Tibia und Fibula in ihren mittleren Anteilen leicht verschmälert. Der Tibiaschatten ist $18^1/_2$ cm lang, der Unterschenkel (Knie bis Sohle) 23 cm (normale Länge $25^1/_2$ cm). Die Unterschenkelknochen zeigen einen vollkommen geradlinigen Verlauf.

Am Sprunggelenk tritt eine sehr starke Aufhellung der Knochenschatten, eine überaus deutliche Zeichnung der Struktur und eine zartlinige, helle Umgrenzung der einzelnen Schatten zutage. Die einzelnen Knochen zeichnen sich als blasige Gebilde vom wenig dunkleren Weichteilschatten ab. Auch hier entsprechen die Ossifikationsverhältnisse ungefähr dem siebenten Lebensjahr.

Wir haben es in vorliegendem Falle mit einer akut einsetzenden, allmählich fast alle Extremitätengelenke und ein oder mehrere Vertebralgelenke betreffenden Gelenkserkrankung zu tun, die mit Schmerzhaftigkeit, Deformation, hauptsächlich infolge Flüssigkeitsergusses, und Funktionshemmung einhergeht und einen chronisch-rezidivierenden und progressiven Verlauf nimmt. Das klinische Bild und der Verlauf der Erkrankung deckt sich vollkommen mit dem, bei Erwachsenen häufigeren, im Kindesalter relativ seltenen Typus der chronischen Polyarthritis (chronischer Gelenkrheumatismus), von der ältere Anschauungen die Arthritis deformans trennen, neuere stufenweise Übergänge zum deformierenden Gelenkrheumatismus finden.

Bevor wir uns jedoch entschliessen, die mitgeteilte Beobachtung rundweg zur chronischen Polyarthritis zu zählen, ist ein ätiologisches Moment multipler Gelenkserkrankungen in Erwägung zu ziehen, das eine gewisse Sonderstellung verlangt, die eventuelle luetische, sc.

[1]) Auch ein Vergleich mit der Abbildung No. 9 Tafel II in „Wilms und Sick: Die Entwicklung der Knochen der Extremitäten (Hamburg 1902)" liesse nach dem Radiogramm auf das siebente Lebensjahr schliessen, wobei jedoch das Vorkommen beträchtlicher individueller Schwankungen zu berücksichtigen ist.

hereditär-luetische Basis der Affektionen. In klassischer Form Fournier, und in letzter Zeit Hochsinger haben das Zustandekommen solcher multipler chronischer Arthropathien auf hereditär-syphilitischer Grundlage betont, und der objektive Befund einiger Fälle, die Hochsinger bei Kindern jenseits der Grenze des Säuglingsalters beschreibt, deckt sich bis ins kleinste Detail mit unserem Falle. Was uns aber veranlassen muss, die hereditäre Lues in unserem Falle auszuschliessen, ist der akute Beginn, die Schmerzhaftigkeit, das Fehlen aller speziellen anamnestischen Einzelheiten und das Versagen der in Anwendung gekommenen antiluetischen Medikation. Die beschriebene Narbe an der Stirne der Patientin und die eigenartig gestaltete Nase sind somatische Befunde, die im Rahmen einer anderen Krankengeschichte für Syphilis verwertet werden könnten, für sich allein aber kaum in Betracht kommen können.

Für die Annahme einer postinfektiösen Polyarthritis als Folge einer überstandenen Scarlatina, eines Typhus etc. liegt kein Moment vor, auch die gonorrhoische Natur der Affektion erscheint ausgeschlossen. Und so können wir mit Fug und Recht in unserem Falle von einer sogenannten rheumatischen chronischen Polyarthritis sprechen.

Der chronische Gelenkrheumatismus zeigt besonders in den relativ selten verzeichneten Beobachtungen bei Kindern vielfach Übergänge zur deformierenden Arthritis. Moncorvo, Spitzy, Reiner konnten die Entwicklung der Arthritis deformans aus dem Bilde der chronischen Arthritis verfolgen, Reiner beide Prozesse an einem Individuum feststellen. Konform den Anschauungen neuerer Autoren lässt sich nach unserem Dafürhalten eine Sonderung beider Formen in ätiologischer oder klinischer Hinsicht nicht durchführen. Gegen eine solche Trennung scheint auch das Unvermögen zu sprechen, rein klinisch immer den deformierenden Charakter des Gelenksprozesses festzustellen. Radiologische Untersuchungen zeigen, dass öfters Kapselverdickungen, Sehnenscheidenergüsse und Kontrakturen eine Deformation der Gelenksenden der Knochen vortäuschen können (Spitzy).

Im klinischen Verlaufe unseres Falles sind Einzelheiten, die besonders hervorgehoben werden sollen. Zunächst der akute Beginn und der chronisch-recidivierende Ablauf der Krankheit. Unter den bisher beschriebenen Fällen der chronischen Polyarthritis des Kindesalters kehrt dieser Wechsel von Besserung und Verschlechterung oft wieder, und Moncorvo und Reiner halten ihn geradezu für eine Eigentümlichkeit der Krankheit in den ersten Lebensjahren.

Was Zahl und Reihenfolge der befallenen Gelenke anbelangt, ist die Multiplizität der Arthritis und der Beginn an den unteren Extremitäten ein häufig wiederkehrender Befund in der Kasuistik der infantilen chronischen Polyarthritis. Die Lokalisation in den Wirbelgelenken der Halswirbelsäule scheint besonders ein Charakteristikum der Krankheit im Kindesalter zu sein. Haushalter, Olinto, Koplik, Lachmansky, Hoppe-Seyler, Kienböck beobachteten sie in ihren Fällen. Die in der Kasuistik oft hervorgehobene Beteiligung der Kiefergelenke und die danach manchmal die Erscheinung tretende Rückständigkeit im Wachstum des Unterkiefers zeigte unser Fall nicht.

Die objektiven Symptome der Gelenkveränderungen traten als Schwellung, Schmerzhaftigkeit, Funktionshemmung und Schwirren und Knarren bei Bewegungen auf. Wir müssen aus diesen Erscheinungen auf einen exsudativen Gelenksprozess, eine Arthromeningitis, mit sekundären Strukturveränderungen des Kapsel- und Bandapparates schliessen, welch letztere die durch die Arthritis selbst herbeigeführte Funktionsstörung noch mechanisch vermehren. Im Dauerzustand der Krankheit, nach Ablauf der initialen Attacke und beim Fehlen einer eventuellen Exacerbation bestand die Funktionshemmung in einer Einschränkung des normalen Exkursionswinkels der Extremitätenabschnitte. Unsere Beobachtung repräsentiert einen verhältnismässig frühen Akt der chronischen deformierenden Polyarthritis. Noch ist der Prozess nicht in jenes Stadium gelangt, in welchem stärkere Deformitäten der Gelenkskörper, dauernde Kontrakturstellungen der Extremitäten, bindegewebige oder gar knöcherne Ankylosen die Dauerzustände bilden. Für eine graduelle Kontinuität solcher Affektionen mit den Befunden unseres Falles bringen Beobachtungen, wie die Spitzys, Reiners, Haushalters, Kienböcks die

Beweise; es lassen sich anamnestisch für solche hochgradige Verkrüppelungen des Körpers Krankeitsstadien in Erfahrung bringen, die unseren Befunden vollkommen gleichen.

Von Interesse sind aber in unserem Falle ganz besonders trophische und Wachstumsstörungen, die alle Gewebe, Haut, Muskulatur und Knochen betreffen. Die blasse, zu starken Schweissen neigende Hautdecke zeigt auffallend dichtstehende Behaarung, besonders an den Vorderarmen und Unterschenkeln. Die atrophische Muskulatur erhöht den Kontrast zwischen der Umfangszunahme der Gelenkspartien und den dünnen Diaphysenabschnitten der Extremitäten. Die Muskelatrophie kommt auch im Radiogramm zum Ausdruck als unscharfer, grobgezackter Kontur und heller, ungleichmässiger Ton des Muskelschattens.

Die wichtigsten Dienste leistet uns jedoch das Radiogramm bei Analyse der Knochenveränderungen.

Wir finden: eine für das Alter der Patientin sehr vorgeschrittene Ossifikation, weiters hinter den Normalmassen des Alters zurückbleibende Knochendimensionen, eine Herabsetzung der Intensität des Knochenschattens[1]) und eine schärfere Zeichnung der Knochenstruktur.

Wie schon hervorgehoben, entsprechen die Ossifikationsverhältnisse nach dem im 5. Lebensjahre aufgenommenen Radiogramme einer Altersstufe von circa 7 Jahren. Es liegt wohl am nächsten, für diese Beschleunigung des Verknöcherungsvorganges direkt den in der nächsten Nähe der Ossifikation bestehenden Entzündungsprozess verantwortlich zu machen.

Die Extremitätenknochen erscheinen dünner und kürzer als der Norm entspräche. Dadurch ist die klinisch erhobene Kleinheit der Extremitäten und das zurückgebliebene Grössenwachstum des Kindes erklärt. Rein klinisch ist eine Beurteilung der Dimensionen der Extremitäten und ihrer Abschnitte recht schwierig. Es liegen bisher nur wenige Untersuchungen über die Normalmasse vor. Die wechselnde Entwickelung des Fettpolsters und der Muskulatur, die Schwierigkeit, die Masspunkte sicher zu fixieren, machen die Anwendung des Bandmasses fast illusorisch. Verlässlich richtige Zahlen könnte die unseres Wissens bisher nicht in Verwendung gekommene Messung der Knochen im Röntgenbilde geben, und wäre die systematische Bestimmung aller Normalzahlen eine dankenswerte Aufgabe.

Möglichst genaue Messungen mit dem Bandmasse ergaben in unserem Falle folgende Körpermasse:

Oberarm	18 cm	(22.8)
Vorderarm	14 „	(24.5)
Hand	12 „	(13.1)
Unterschenkel	21 „	(28.6)
Fusslänge	15 „	(17.6)

Die in Klammern beigesetzten Zahlen giebt Zeising (nach Baur) für 6—9jährige Kinder an.

Das 7jährige Kind ist 98 cm gross. Schmid-Monnard berechnete aus 102 Körpermessungen als Durchschnittslänge für Mädchen im 7. Jahre 115.2 cm, Bowdich für Mädchen von 7—8 Jahren 115.6 cm, A. Key 116 cm. Die Höhe von 98 cm entspräche nach Quetelet einem Alter von 5, nach Zeising von 4 Jahren.

Die Verdünnung und Verkürzung der Knochen, die Herabsetzung der Intensität des Knochenschattens und die schärfere Zeichnung der Knochenstruktur sind Symptome einer pathologischen Änderung des Knochengefüges, die wir als eine Knochenatrophie auffassen

---

[1]) Bei Beurteilung der Intensität des Knochenschattens ist der Härtegrad der Röhre zu berücksichtigen; bei härteren Röhren erscheinen die Schatten lichter. In unserem Fall ist die Helligkeit durch Atrophie bedingt, es kam eine ziemlich weiche Röhre bei den Aufnahmen zur Verwendung; überdies vervollständigt die Auffaserung und Rarefikation das Bild der Atrophie.

müssen. Auch diese sekundären Erscheinungen der chronischen Polyarthritis sind seit Einführung der Radiologie in die klinischen Untersuchungsmethoden unserer Erkenntnis näher gerückt. Spitzy aus der Klinik Escherichs in Graz, Johannessen, Reiner, Kienböck und Hoppe-Seyler haben ihre Fälle von im Kindesalter begonnener Erkrankung auch radiologisch untersucht. Spitzy konnte konstatieren, dass die vorgetäuschten knöchernen Ankylosen seiner Beobachtung sich radiologisch als durch Bindegewebssynechien, Epiphysenlösung und Muskelkontrakturen bedingte Sperrung der Gelenke bedingt zeigten; es lassen die Reproduktionen seiner Radiogramme dieselbe Aufhellung der Knochenschatten, dieselbe blasige Gestaltung der Fusswurzelknochen wie unser Fall erkennen.

Johannessen berichtet über drei Fälle, deren erster, gleich im Beginn chronisch einsetzend, starke Verbildung der Gelenke, Krepitation bei Bewegungen, Kontrakturen und schiefe Stellung der Artikulation erkennen liess. Anatomisch ergab sich Vaskularisation des Gelenkknorpels und Übergang desselben in Bindegewebe. Der zweite Fall entwickelte sich aus einer akuten Polyarthritis unter Nachschüben und führte zu raschem Fortschritt der Muskel- und Knochenatrophie. Anatomisch fand sich eine chronische, rein exsudative Arthritis. Der dritte Fall stand klinisch dem ersten nahe. Die Radiogramme der ersten zwei Fälle zeigen die in unserer Beobachtung zutage tretenden Einzelheiten der Knochenatrophie.

Reiner bringt drei interessante, klinisch und radiologisch sorgfältig untersuchte Fälle, die als Charakteristika eine chronische Entwickelung mit akuten Nachschüben, eine Betheiligung aller grossen und kleinen Extremitätengelenke, eine hochgradige konzentrische Atrophie, resp. periostale Hypoplasie der langen Röhrenknochen, starke Veränderungen an den Epiphysen zeigen. Reiner findet die Dimensionen der Knochen unter den dem Alter zukommenden Massen, so dass man mit der Annahme einer einfachen Sistierung des weiteren Dickenwachstums kaum das Auslangen finden kann. Zur Erklärung wäre neben der Inaktivitätsatrophie auch die sogenannte reflektorische Atrophie in Erwägung zu ziehen; aber auch eine unmittelbare Kontinuität zwischen Gelenksprozess und Periost kommt vielleicht in Betracht.

Hierher gehört weiters ein von Kienböck in der Wiener Gesellschaft für innere Medizin am 5. Juni 1902 demonstrierter Fall von infantilen, fast generalisierten knöchernen Ankylosen mit hochgradiger Wachstumshemmung, Hypoplasie des gesamten Skelettes, bedeutender Muskelatrophie und myxödemartigem Zustand des Unterhautzellgewebes und der Haut, eine 32jährige Patientin betreffend, deren Krankheit im 7. Lebensjahre begonnen hatte. An den Fingern waren neben Ankylosen auch Schlottergelenke ausgebildet. Die Hemmung des Längen- und Dickenwachstums der Röhrenknochen, die Porose der Spongiosa, die Muskelatrophie und Hautdystrophie ist Verf. geneigt, als arthrogen aufzufassen.

Schliesslich finden wir bei Hoppe-Seyler einen Fall von Enwickelungshemmung der Extremitäten nach Gelenkrheumatismus; die Krankheit hatte im 7. Lebensjahre eingesetzt, die Patientin starb mit 23 Jahren. Im Gegensatze zur Ansicht Reiners, der mit einer einfachen Sistierung des Wachstums zur Erklärung der rückständigen Knochendimensionen nicht auskommt, nimmt Hoppe-Seyler an, dass die Extremitätenknochen in dem Zustand geblieben sind, in welchem sie zur Zeit bestanden, da die Krankheit von den Gelenken auf die Epiphysen übergriff.

Unser Fall erinnert insofern an die Beobachtung Kienböcks und an die Hoppe-Seylers (der Kienböcks Fall nicht kannte), als, obwohl unsere Kranke nicht so hochgradig deformierende Gelenksveränderungen zeigte, doch die Weichtheilsatrophie, die Aufhellung der Knochenschatten und die deutlichere Strukturzeichnung sehr ausgeprägt ist und eine vorgeschrittene Knochenatrophie schon circa ein halbes Jahr nach Einsetzen der Krankheit sicher ist. Und die zu dieser Zeit angefertigten Radiogramme lassen schon ein Zurückbleiben oder einen Rückgang der Dimensionen der Extremitätenknochen erkennen, wiewohl für eine zahlenmässige Beurteilung leider keine Normalmasse zur Verfügung stehen. Solche hätten, auch bei Fortfall der erwähnten technischen Schwierigkeiten, auch aus dem Grunde nur bedingten Wert, weil neben dem physiologischen Wachstum und seinen Komponenten auch eine gewisse ange-

stammte Wachstumsenergie in Betracht kommt, für deren Schätzung die Körpergrösse der Eltern und eventuellen Geschwister herangezogen werden könnte.

Die Eltern unserer Kranken sind mittelgross. Für den derzeitigen vorläufigen Abschluss der Beobachtung zeigt die Körperhöhe des Kindes 98 cm, im Vergleich zum Durchschnittsmass ein Minus von 12—15 cm, die Summe der Massdifferenzen der Knochen der unteren Extremitäten und vielleicht der Wirbelkörper.

Für die Erklärung unserer Knochenbefunde genügt eine reine Inaktivitätsatrophie sicher nicht. Die gefundenen Entwickelungsstörungen der Haut, der Muskulatur und der Knochen aus dem Funktionsausfall zu erklären, hindert die vielleicht herabgesetzte, sicher nicht aufgehobene Aktivität, weiters der Vergleich mit anderen Affektionen (Frakturen), deren Folge oft länger dauernder Funktionsausfall, nie aber derartig hochgradige Atrophie ist.

Ob die vorgeschrittene Ossifikation, wie sie in den Knochenschatten der Handwurzelknochen zutage tritt, zu der Entwickelungshemmung der Extremitätenknochen in einer kausalen Beziehung steht, und in welcher, ist nicht zu erweisen; es scheint jedoch die Entwickelungshemmung der Weichtheile mit der der Knochen auf eine gemeinsame Basis bezogen werden zu sollen. Aus diesem Grunde möchten wir der Annahme, die auch Reiner in Erwägung zieht, dass vielleicht ein direktes Übergreifen des Reizprozesses vom Gelenksknorpel auf das Periost in Betracht käme, nicht beipflichten. In einem solchen Falle wäre ja auch eine — wenigstens initiale — Steigerung der periostalen Ossifikation, und weiters eine von der Diaphysenmitte gegen die Epiphyse um so stärkere Alteration der Ossifikation zu erwarten, je näher wir der Epiphysenfuge kommen, ähnliche Verhältnisse, wie wir sie oft bei hereditärsyphilitischen Periostprozessen finden.

Eine weit grössere Bedeutung scheint uns die reflektorische Atrophie für die Erklärung derartiger „arthrogener" Entwickelungshemmungen der Weichtheile und der Röhrenknochen zu haben. Die Auffassung dieser Hemmungen als trophischer Störungen sucht Schuchardt durch Hinweis auf die Versuche Vallats zu stützen, der schon 24 Stunden nach Erzeugung einer arteficiellen Arthritis beim Tiere eine deutliche (quantitative) Atrophie der benachbarten Muskeln fand. Paget und Vulpian, Charcot u. a. geben der Vermutung Ausdruck, dass die Muskelatrophie ebenso wie gewisse andere Trophoneurosen der Haut und der Knochen die Folge eines auf reflektorischem Wege von den trophischen Zentren des Rückenmarkes ausgelösten Reizes seien. Beweise dieser Theorie sieht Schuchardt in den von Hoffa bestätigten Versuchen von Raymond und Deroche, die ein Ausbleiben der Reflexatrophie fanden, wenn bei einem bestehenden Gelenksprozess der Reflexbogen an irgend einer Stelle unterbrochen wird, beim Kniegelenk z. B. durch Durchschneiden der hinteren Rückenmarkswurzeln.

Grundbedingung für das Zustandekommen solcher Wachstumshemmungen ist das jugendliche Alter vor Abschluss des Knochenwachstums.

Häufigere gründliche klinische Untersuchungen einschlägiger Fälle, Fixierung der Normalzahlen der verschiedenen Altersstufen und experimentelle Studien könnten in die berührten ungeklärten Fragen Licht bringen.

Litteratur.

Baur, A., Das kranke Schulkind. Stuttgart, 1902.
Bowditch, cit. bei Vierordt, Gerhardts Handb. der Kinderkr. 1. Bd.
Feldmann, Gustav, Beitr. zur path. Anat. u. z. allg. Pathologie. 19. Bd. 1896.
Fournier, Vorlesungen über Syphilis hered. tarda. Deutsche Ausgabe. Leipzig u. Wien. 1894.
Haushalter, Rev. méd. de l'Est 1893, ref. Rev. mens. des malad. de l'enf.
Hochsinger, C., Studien über die hered. Syphilis. II. Teil. Leipzig und Wien, 1904.
Hoppe-Seyler, G., Deutsches Arch. f. klin. Med. Bd. 75.
Johannersen, Axel., Zeitschr. f. klin. Medicin. 39. Bd. 1900.
Kienböck, R., Mitteilungen der Gesellsch. f. inn. Med. in Wien. I. Jahrg. 1902. Nr. 15.

Koplik, H., Arch. of Pediatries III. 1896.
Lachmanski, Curt, Arch. f. Kinderheilk. 1900. XXVIII.
Moncorov, Rev. mens. des mal. de l'enfance. 1901.
Olinto, Rev. mens. des mal. de l'enfance. 1893.
Quetelet, A., bei Vierordt.
Reiner, Max, Zeitschr. f. Heilkunde. Heft VI. Jahrg. 1903.
Schmid-Monnard, cit. bei Baur.
Schuchardt, Deutsche Chirurgie. Lfg. 28: Die Krankheiten der Knochen und Gelenke.
Spitzy, H., Jahrbuch f. Kinderheilkunde. 49. Bd. 1899.
Vierord, H., Anat. phys. u. physik. Daten und Tabellen. Jena 1893.
Zeising, cit. bei Vierordt.

Das „System" Dessauer.

Von

Ingenieur **W. Berger** in Erlangen.

Die Art und Weise, in welcher Herr Dessauer in Aschaffenburg für sein „System" Reklame macht, hat mich veranlasst, einmal praktische vergleichende Versuche mit einem grossen und einem Dessauerschen Induktor, sowie auch Vergleiche zwischen diesem und anderen kleinen Induktoren anzustellen.

Was behauptet nun Herr Dessauer eigentlich? Herr Dessauer behauptet in mehreren von ihm stammenden Artikeln in den Fortschritten auf dem Gebiete der Röntgenstrahlen, in der Zeitschrift für Elektrotherapie etc. und ausserdem in verschiedenen Vorträgen, so z. B. in einem Vortrag, gehalten im Elektrotechnischen Verein zu Frankfurt a/M. am 12. Februar 1902, dass seine kleinen Induktoren den grossen Induktoren, welche von anderen Firmen hergestellt werden, in Bezug auf Leistungsfähigkeit und Schonung der Röntgenröhren überlegen oder doch mindestens ebenbürtig seien.

Weiter behauptet Herr Dessauer, dass seine Induktoren eigentlich keine Induktoren, sondern ganz besondere Apparate, nämlich „Hochspannungstransformatoren" seien. Schliesslich sucht er durch Wort und Schrift den Glauben zu erwecken, als läge den von dem elektrotechnischen Institut in Aschaffenburg hergestellten Röntgeneinrichtungen ein besonderes „System" zu Grunde, welches hauptsächlich durch die besondere Bauart seines kleinen Induktors gekennzeichnet sei.

Die von mir angestellten praktischen Versuche mussten sich also auf folgende Punkte erstrecken:

1. Vergleich der effektiven Leistung eines grossen und des Dessauerschen Induktors bei gleicher Primärstromstärke, Verwendung des gleichen Unterbrechers bei gleicher Unterbrechungsfrequenz und Benützung ein und derselben Röhre.
2. Vergleich der Schliessungsinduktion bei Verwendung einer weichen Röntgenröhre
3. Vergleich der Schliessungsinduktion bei gleicher Funkenlänge, gleicher Primärstromstärke und gleicher Unterbrechungsfrequenz.
4. Vergleich des Unterbrechungsfrequenz-Maximums bei Beobachtung der Primärstromstärke.
5. Vergleich der Helligkeit der Durchleuchtungsbilder.
6. Vergleich des erzielten photochemischen Effektes bei gleicher Expositionszeit und gleicher Primärstromstärke.
7. Vergleich der Bauart beider Induktoren.

Aus der Zusammenstellung der Resultate soll dann hervorgehen, inwieweit die Behauptungen Dessauers gerechtfertigt sind, woraus wiederum die Konsequenzen für die praktische Verwendbarkeit grosser und kleiner Röntgenapparate, insbesondere der Apparate von

Dessauer zu ziehen wären. Die Frage der Handhabung der Röntgeneinrichtungen und des Preises derselben wäre hierbei auch mit in Rücksicht zu ziehen.

Wenngleich die von mir angestellten Versuche in erster Linie den Physiker und Ingenieur interessieren, so wird doch nicht zu leugnen sein, dass die Frage, ob grosse oder kleine Induktoren, vom Standpunkt des Physikers und Ingenieurs genau so betrachtet werden muss, wie vom Standpunkt des Arztes, auch die Preisfrage spielt für den Fabrikanten in gewissem Sinne dieselbe Rolle, wie für den Arzt.

Ich beginne nun mit den eigentlichen Versuchsergebnissen:

Die Spannung, welche für die ganze Versuchsreihe verwendet wurde, betrug 110 Volt. Es gelangte zur Verwendung ein Induktor von 50 cm Funkenlänge von Reiniger, Gebbert & Schall, eingerichtet für Betrieb mit Wehnelt- und Quecksilber-Unterbrecher und ausgerüstet mit veränderlicher Selbstinduktion der Primärspule und veränderlicher Kapazität des Kondensators. Die Regulierung des Induktorstromes erfolgte in jedem Fall durch Vorschaltwiderstände. Das Dessauersche Instrumentarium bestand aus einem kleinen Induktor, welcher maximal 18 cm Funkenlänge gab, und einem Wehnelt-Unterbrecher. Die Regulierung des Induktors erfolgte ebenfalls durch Vorschaltwiderstand. Hervorzuheben ist, dass der Dessauer'sche Apparat aus neuerer Zeit stammt, da der Regulierapparat mit dem sogenannten Etappenschalter ausgerüstet ist; d. i. ein Schalter, welcher gestattet, einen Teil des Vorschaltwiderstandes kurzzuschliessen.

1. Vergleich der effektiven Leistung des grossen und kleinen Induktors bei gleicher Primärstromstärke und Benützung des gleichen Unterbrechers bei gleicher Unterbrechungsfrequenz und Benützung ein und derselben Röhre: Es ist zweifellos, dass die Stromstärke, welche durch die Röntgenröhre fliesst, ein direktes Mass für die Menge der erzeugten Röntgenstrahlen ist.[1]) Ausgehend hiervon wurde die Leistung der Induktoren vergleichsweise durch Messung des Röhrenstromes mittels eines besonders konstruierten Milliamperemeters gemessen. Die Unterbrechungszahl betrug in beiden Fällen ca. 20 pro Sekunde, die Primärstromstärke 10 Ampere. Es wurde eine Müllersche Wasserkühlröhre von 200 mm Kugeldurchmesser verwendet, von der anzunehmen ist, dass sie sich während der kurzandauernden Belastung in ihrem Härtegrade nicht ändert. Mit der Wehneltschen Härteskala, welche auf dem Prinzip des Benoistschen Chromoradiometers beruht, liess sich auch leicht kontrollieren, dass sich die Härte der Röhre zwischen den vergleichenden Versuchen tatsächlich nicht änderte. Das Instrument zeigte 110 Skalenteile an, was gleichbedeutend ist dem Härtegrade einer mittelweichen Beckenröhre.

a) Dessauer-Apparat — 0,2 Milliampère.

b) 50 cm-Induktor von Reiniger, Gebbert & Schall.

Primär 4 Lagen hintereinander geschaltet — 0,1 M. A.

„ 3 „ „ „ — 1 „

„ 2 „ und mit den beiden übrigen Lagen parallelgeschaltet — 0,8 M. A.

„ alle 4 Lagen parallel geschaltet — 0,5 M. A.

Hieraus geht hervor, dass bei einer bestimmten Schaltung des Induktors, welche dem Härtegrade der eingeschalteten Röntgenröhre am besten entspricht, das Maximum der Sekundärstromstärke erreicht wird. Dieses Maximum ist achtmal so hoch, als die Sekundärstromstärke bei Anwendung eines Dessauer Apparates ist.

2. Vergleich der Schliessungs-Induktion bei Verwendung einer weichen Röntgenröhre

Hiernach wurde die gleiche Röhre auf ca. 70 Skalenteile des Wehneltschen Härtemessers gebracht, was dem Härtegrad „sehr weich" entspricht.

---

[1]) Siehe Archives d'électricité médicale, 25. Dez. 1904. Permettant de rendre identiques les Tubes a Rayons, Prof. d'Arsonval.

a) 50 cm Induktor von R. G. S.

Primärstromstärke 10 Ampère, ca. 100 Unterbrechungen per Sekunde, Schaltung „sehr weich" (4 Lagen hintereinander), sekundär 4 M. A.: Es ist keine Spur von Schliessungslicht in der Röhre zu entdecken.

b) Dessauer-Induktor, primär 15 Ampère, ca. 200 Unterbrechungen per Sekunde, sekundär 2 M. A.:

Es sind deutlich Schliessungsringe auf der der Antikathode gegenüber liegenden Röhrenwandung zu bemerken. (Die Unterbrechungszahl wurde in grober Annäherung mittels eines Telephones, welches an Wechselstrom von 50 Perioden angeschlossen war, festgestellt).

3. Vergleich der Schliessungsinduktion bei gleicher Funkenlänge, gleicher Primärstromstärke und gleicher Unterbrechungsfrequenz.

Es wurde nunmehr der grosse Induktor so geschaltet, dass seine Funkenlänge derjenigen des Dessauer-Apparates sehr nahe kam. Es geschah dies durch Wahl der Gruppenparallelschaltung. Der primäre Strom betrug bei beiden Apparaten 12 Ampère, Röhrenhärte 70 Skalenteile (Wehnelt).

a) Dessauer-Induktor; Unterbrechungszahl ca. 200, Sekundärstrom 1 M. A.: Schliessungslicht.

b) R. G. S. Induktor: Sekundärstrom 4,4 M. A. Kein Schliessungslicht.

4. Vergleich des Unterbrechungsfrequenz-Maximums bei Beobachtung der Primärstromstärke.

a) bei offener Funkenstrecke

α) R. G. S. Induktor, primär alle 4 Lagen hintereinandergeschaltet — 0,8 Milliampère, ca. 180 Unterbrechungen per Sekunde,

primär 3 Lagen hintereinander — 1,1 Ampère, ca. 200 Unterbrechungen per Sekunde.

primär 2 Lagen hintereinander und parallel mit den beiden übrigen Lagen geschaltet (Gruppenparallelschaltung) — 2 Ampère ca. 230 Unterbrechungen.

Primär alle 4 Lagen parallel geschaltet, — 6 Ampère, ca. 250 Unterbrechungen per Sekunde.

β) Dessauer Induktor, primär — 8,5 Ampère, ca. 380 Unterbrechungen per Sekunde. Das Stromminimum, bei dem die Unterbrechungszahl infolge des unreinen Tones mit Hilfe des Telephones nicht mehr feststellbar ist, betrug 6 Ampère. Unter dieser Stromstärke arbeitete der Unterbrecher nicht mehr, er schlug um.

Um nun auch konstatieren zu können, in welcher Weise sich das primäre Stromminimum bei Einschaltung einer sehr weichen Röhre veränderte, wurde die Müllersche Wasserkühlröhre auf 40 Wehnelt regeneriert, entsprechend einem Härtegrade, bei dem die Knochen und das Fleisch der Hand auf dem Leuchtschirm vollständig schwarz erscheinen, die Röhre aber noch die charakteristische Halbteilung aufweist.

a) R. G. S. Induktor primär alle 4 Lagen hintereinander — 2 Ampère.

b) D. Induktor **11 Ampère.**

Die niedrigste Stromstärke bei Verwendung des zuletzt genannten Apparates ist also mehr als fünfmal so hoch.

5. Vergleich der Helligkeit der Durchleuchtungsbilder.

Das Durchleuchtungsbild bei Verwendung des grossen Induktors ist wesentlich heller, besonders dann, wenn die Röhre ziemlich weich war, in welchem Falle der Dessauersche Induktor wegen des ausserordentlich hohen Schliessungsstromes in der Röntgenröhre nicht bis zur Grenze seiner Leistungsfähigkeit gebracht werden durfte. Schon bei einem früheren Versuch, bei dem eine weiche Müllersche Wasserkühlröhre an den Dessauerschen Induktor angeschlossen wurde, schmolz die Glaswand, an der der Antikathode gegenüberliegenden Stelle, infolge der von der Antikathode auf die

Glaswand treffenden, durch den Schliessungsstrom entstehenden Kathodenstrahlen nach wenigen Sekunden. Die primäre Stromstärke betrug bei dem neuerdings angestellten Versuch unter Verwendung des Dessauerschen Induktors 15 Ampère, bei Verwendung des R. G. S. Induktors 10 Ampère. Als massgeblich wurde das Durchleuchtungsbild, welches mit einer mittelweichen Röhre erzielt wurde, betrachtet.

6. Vergleich des erzielten photochemischen Effektes bei gleicher Expositionszeit und gleicher Primärstromstärke.

Als Objekt wurde das Schultergelenk eines mittelkräftigen Mannes gewählt (Wasserkühlröhre von Müller, Härte 88 Wehnelt).

a) R. G. S. Induktor Gruppenparallelschaltung, primär 12 Ampère, Abstand der Antikathode von der Platte 45 cm. Expositionszeit 1 Minute ohne Verstärkungsschirm.

b) D. Induktor. Eine zweite Aufnahme mit diesem Apparat wurde unter völlig gleichen Bedingungen gemacht, nur dass bei gleicher Stromstärke die Anzahl der Unterbrechungen beträchtlich höher war, die Bedingungen also günstiger lagen.

Beide Platten, die übrigens aus einem Paket stammten, wurden gemeinschaftlich entwickelt. Während die mit dem grossen Apparat hergestellte Platte ein kräftiges Bild mit guter Knochenstruktur erkennen liess, war die mit dem Dessauerschen Induktor hergestellte Aufnahme vollständig unterexponiert.

7. Vergleich der Bauart beider Induktoren.

a) R. G. S. Induktor. Die Hartgummiarmatur des Induktors bestand aus zwei ineinandergeschobenen Röhren, von denen die äussere Röhre 15 und die innere Röhre 10 mm Wandstärke besass, zusammen also 25 mm. Da diese Wandstärke für die Durchschlagsgefahr doppelt zu nehmen ist, so kommt bei voller Funkenlänge auf jedes cm 1 mm Wandstärke. Der Eisenkern der Primärspule war aus 0,5 mm starken weichen Dynamoblechen zusammengesetzt, die von einander durch Seidenpapier und Schellack isoliert waren. Der Durchmesser des Eisenkernes beträgt 60 mm, die Länge 1050 mm, die primäre Wicklung selbst bestand aus 4 Lagen, 2,4 mm Kupferdraht von je 200 Windungen. Die Anfänge und Enden aller Lagen führten zu einer Schaltvorrichtung, welche gestattet, die einzelnen Lagen durch Einsteckschieber beliebig mit einander zu verbinden. (Veränderliche Selbstinduktion nach Dr. Walter). Die Sekundärspule, als vielfach unterteilte Scheibenwicklung ausgeführt, war aus 0,2 mm starkem Draht hergestellt und besass einen gesamten Widerstand von 21 000 Ohm.

b) Dessauer-Induktor. Die Hartgummiarmatur bestand aus einem 8 mm starken Rohr. Es entfällt also auf jedes Centimeter Funkenlänge bei 18 cm maximaler Länge etwas weniger als 1 mm Wandstärke. Der Eisenkern, welcher ebenfalls aus Dynamoblechen bestand war 450 mm lang und 40 mm stark, die Primärspule bestand aus 2 Lagen 2×3 mm Draht, von je 100 Windungen. Die Sekundärspule, als Scheibenwicklung ausgeführt, war aus **0,15 mm** Kupferdraht hergestellt und betrug der Gesamtwiderstand 12 500 Ohm.

„Resumé.“

Das Resultat des vergleichenden Versuches ist allerdings sehr wenig günstig für den Dessauerschen Apparat, wenngleich es von vornherein nicht anders erwartet werden konnte.

Ist Dessauer die Antwort auf die Aufforderung Dr. Walters, Beweise zu liefern, dass seine kleinen Induktoren mit einem einzigen Induktionsschlag mehr leisten, als ein grosser Induktor, schuldig geblieben, so dürfte der von mir angestellte Versuch bewiesen haben, dass umgekehrt der grosse Induktor mehr leistet. Unter den gleichen Bedingungen geht der achtfache Strom durch die Röntgenröhre, wenn diese an den grossen Induktor angeschlossen wird. Damit ist zwar nicht gesagt, dass die Menge der erzeugten Röntgenstrahlen ebenfalls achtmal so gross ist, da es schliesslich doch nicht völlig feststeht, dass der Strom direkt proportional der

Röntgenlichtmenge ist, soviel wird indess als feststehend erachtet werden, dass die Leistungsfähigkeit bezw. der Nutzeffekt eines grossen Apparates entschieden grösser ist, als die des Dessauerschen Hochspannungstransformators. Die Induktoren bilden eben auch keine Ausnahme von dem für Transformatoren gültigen Gesetz, dass der grössere Apparat der leistungsfähigere ist. Weiter dürfte durch den Versuch festgestellt sein, dass bei grossen Induktoren mit veränderlicher Selbstinduktion nach Dr. Walter die Spannung des sekundären Schliessungs-Induktionsstromes erheblich geringer ist. Es geht dies namentlich daraus hervor, dass bei gleicher Funkenlänge beider Apparate der kleine Induktor der ungünstigere ist. Ferner lassen sich sehr weiche Röhren, besonders solche, welche wie die Müllerschen Röhren eine dünnwandige Glaskugel haben, mit dem Dessauerschen Induktor überhaupt nicht ohne Gefahr betreiben, dass die Kugel der Röntgenröhre perforiert wird, ein Schaden, der selbstverständlich überhaupt nicht zu kurieren ist. Es ist eigentlich ganz selbstverständlich, dass die Schliessungsspannung, gleiche Funkenlängen der Induktoren vorausgesetzt (beim grossen Induktor durch entsprechende Schaltung der Primärspule zu erreichen), beim kleinen Induktor höher sein muss, da seine magnetische Trägheit kleiner ist und das magnetische Feld infolgedessen beim Stromschluss viel rascher anwächst. Es ist aber doch interessant, diese rein theoretische Erwägung durch den praktischen Versuch unwiderleglich zu beweisen.

Als grossen Vorzug seiner kleinen Apparate hat Herr Dessauer stets den Umstand geltend gemacht, dass die erreichbare Unterbrechungszahl des verwendeten Wehnelt-Unterbrechers infolge der geringen magnetischen Trägheit (geringe Selbstinduktion) dem Ideal eines konstanten Stromes möglichst nahe komme, dass es mit grossen Induktoren aber unmöglich sei, auch eine nur annähernd genügende Unterbrechungszahl herauszubekommen. Wie der Versuch lehrt, ist die Differenz zwischen dem Maximum der Unterbrechungsfrequenz bei beiden Apparaten aber nicht so beträchtlich, dass von einem Nachteil, sofern von einem solchen überhaupt dabei zu reden ist, gesprochen werden kann. Jeder Arzt wird zufrieden sein, wenn das Licht der Röntgenröhre so ruhig ist, dass auf dem Durchleuchtungsschirm kein Flackern mehr zu sehen ist.

Um bei photographischen Aufnahmen der Röhre in kurzer Zeit grössere Energiemengen zuführen zu können, ist es nur notwendig, ein Instrumentarium zu haben, welches gestattet, der Röntgenröhre momentan grosse Energiemengen zuzuführen. Dessauer hat allerdings recht, wenn er sagt, dass das Ideal ein konstanter, der Röhre zugeführter Hochspannungsstrom sei, er vergisst nur, dass dieses Ideal mit dem Wehnelt-Unterbrecher infolge seiner üblen Eigenschaften in puncto Schliessungsspannung nicht zu erreichen ist.

Die Unterbrechungszahl, bei der das Auge überhaupt noch den Eindruck des Intermittierens wahrnimmt, liegt aber bekanntlich unter 70 in der Sekunde; von einer zu geringen Unterbrechungszahl kann also bei Verwendung grosser Röntgenapparate und Betrieb durch den Wehnelt-Unterbrecher nicht die Rede sein.

Dessauer hat des Öfteren auch behauptet, dass die Regulierung grosser Induktoren nur mit gleichzeitiger Stromvergeudung möglich sei. Der Versuch beweist das Entgegengesetzte. Das Stromminimum, welches beim Dessauerschen Induktor überhaupt erreichbar ist, beträgt mit offener Funkenstrecke 6 Ampère und bei Einschaltung einer weichen Röhre, sofern ein regelmässiger Betrieb aufrecht erhalten werden soll, gar 11 Ampère, während das Minimum des grossen zur Untersuchung gelangten Induktors auf 0,8 bezw. 2 Ampère festgestellt wurde. Ein Kommentar hierzu ist völlig überflüssig.

Aus den ganzen Versuchsergebnissen ersieht jeder Eingeweihte auch sofort, dass die Helligkeit des Durchleuchtungsbildes, sofern es darauf ankommt, zu zeigen, was die Apparate leisten, bei Benützung eines grossen Induktors ganz bedeutend grösser sein muss, als bei einem kleinen Induktor; der Dessauer Induktor macht hiervon keine Ausnahme. Sehr weiche Röhren lassen sich mit dem kleinen Induktor, immer Wehnelt-Betrieb vorausgesetzt, überhaupt nur mit äusserster Vorsicht kräftig betreiben.

Der Neuling und Laie wird allerdings geblendet werden, wenn er ein schönes ruhiges Durchleuchtungsbild von einer gutgeeigneten Person im Dunkelzimmer mit dem kleinen Dessauerschen Induktor sieht. Würde er das gleiche Objekt aber mit einer grösseren Einrichtung darnach durchleuchtet sehen, so würde er den grösseren Wert des grossen Induktors sofort erkennen. Eine brillante Durchleuchtung unter günstigen Umständen ausgeführt und ohne Vergleich mit anderen Apparaten beweist nichts.

Den besten Beweis der Überlegenheit des grossen Induktors gegenüber dem „Hochspannungstransformator" von Dessauer giebt die angestellte photographische Aufnahme ein und desselben Objektes bei gleicher Expositionszeit und unter gleichen Bedingungen.

Ich bin bereit, jedem Interessenten Abzüge von beiden Platten zur Verfügung zu stellen.

Nun ist es zweifellos möglich, jede Aufnahme mit kleinen Induktoren zu machen, wenn nur genügend lange exponiert wird. Die Erkenntnis dieser Thatsache ist aber nicht, wie es fast scheinen will, geistiges Eigentum des Herrn Dessauer, sie war vielmehr längst vor dem Bekanntwerden des „Systems" Dessauer jedem Eingeweihten geläufig.

Von Wichtigkeit ist es, an dieser Stelle auch darauf hinzuweisen, dass in der Röntgenpraxis trotz der gegenteiligen Ansicht Dessauers Röhren verwendet werden, welche eine höhere Betriebsspannung zur kräftigeren Fluoreszens-Erregung verlangen, als die, welche 18 cm Funkenlänge entspricht. Namentlich bei Kopfaufnahmen von erwachsenen Personen und Behandlung der Leukämie mittels Röntgenstrahlen tritt an den Röntgenologen die Notwendigkeit heran, ziemlich harte Röhren zu verwenden und dann reicht der Dessauersche Apparat nicht aus.

In neuerer Zeit soll Dessauer Induktoren von etwa 25 cm Funkenlänge liefern, wahrscheinlich hat er die Unzulänglichkeit der 18 cm Apparate selbst erkannt.

Trifft dies zu, so setzt er sich damit in direktem Gegensatz zu seiner Behauptung, dass die grossen, nach der Vorschrift von Walter[1]) gebauten Induktoren eine zu hohe Funkenlänge aufwiesen, denn Walter hat ausdrücklich darauf hingewiesen, dass 25 cm zum Betreiben selbst der härtesten im praktischen Gebrauche vorkommenden Röntgenröhren hinreiche und demzufolge die Bedingung gestellt, dass alle Induktoren, gleichviel welche äusseren Dimensionen sie besitzen, so abzustimmen seien, dass sie bei Betrieb mit dem Wehnelt-Unterbrecher nicht mehr oder doch nicht wesentlich mehr als 25 cm bei Wahl der geringsten primären Selbstinduktion schlagen.

Aber selbst wenn Dessauer jetzt Induktoren von 25 cm Klemmenabstand liefert, so kann die Leistungsfähigkeit derselben wegen der ungünstigeren Eisen- und Kupferverhältnisse nicht im entferntesten derjenigen grosser Induktoren mit gleicher Funkenlänge gleichkommen. Ein Blick auf die vorhergehende Versuchsreihe, welche den gewaltigen Unterschied zwischen einem 18 cm und einem nach Walter abgestimmten 50 cm Induktor beweist, lässt dies unzweifelhaft erkennen.

Was weiter die vielumstrittene Regulierfähigkeit anlangt, so beweist der Versuch, dass der kleine Dessauer-Induktor mit Strom unter 6 Ampère nicht arbeitet. Über 15 Ampère können andererseits aber auch nicht zur Anwendung gelangen, da dies weder der Induktor nach dem Querschnitt der primären Wicklung und der Masse des Eisenkernes, noch die verhältnismässig dünnen Spiralen des Vorschaltwiderstandes vom Apparat vertragen.

Anders die grosse Röntgeneinrichtung: Der primäre Strom kann zwischen 0,8 und 30 Ampère variiert werden, ohne einerseits die Regelmässigkeit der Unterbrechungen des elektrolytischen Unterbrechers zu beeinträchtigen und andererseits den Induktor oder den Vorschaltwiderstand des Regulierapparates zu überlasten.

Hinzu kommt die in ihrer Wirkung ausgezeichnete veränderliche Selbstinduktion der Primärspule: Bei dem Vorhandensein dieser Reguliermethode ist es nicht nur möglich, mit sehr

[1]) Fortschritte auf dem Gebiete der Röntgenstrahlen, Band IV: Über einige Verbesserungen im Betriebe des Induktionsapparates, Dr. B. Walter.

geringen Strömen zu arbeiten und dadurch an Stromkosten zu sparen, sondern auch den für die Röntgenröhren so schädlichen Schliessungsstrom ohne Zuhilfenahme anderer unvollkommener Mittel zu unterdrücken und so die Lebensdauer der teuren Röhren ausserordentlich zu verlängern.

Der grosse Induktor ist in der Regel für abwechselnden Betrieb durch Wehnelt- und Quecksilberstrahl-Unterbrecher eingerichtet, da diese Betriebsart hinsichtlich des Stromverbrauches, der Betriebsbereitschaft, der Schonung der Röntgenröhren und der Leistungsfähigkeit des Instrumentariums sich allen anderen Betriebsarten gegenüber überlegen erwiesen hat. Der Wehnelt-Unterbrecher eignet sich infolge seiner hohen Leistungsfähigkeit gut für photographische Aufnahmen und kurz anhaltende, besonders helle Durchleuchtungen, während der Quecksilberstrahl-Unterbrecher für Therapie und längere Zeit anhaltende Durchleuchtungen geeigneter ist.

Auf kleine Induktoren lässt sich diese Betriebsart nicht gut übertragen, da die mit dem Quecksilberstrahl-Unterbrecher erzielten Resultate nur sehr unvollkommene sein würden.

Dabei ist die Handhabung der grösseren Einrichtung, sofern diese zweckentsprechend konstruiert ist und keine überflüssigen Instrumente enthält, durchaus nicht viel komplizierter als eine Einrichtung von Dessauer; ein Griff schaltet den Strom ein, ein zweiter reguliert ihn. Die Wahl der richtigen Selbstinduktion kann wohl kaum als wesentliche Komplikation angesehen werden.

Wer nur einmal eine gute grössere Röntgeneinrichtung in Bezug auf Regulierfähigkeit mit dem Dessauer-Apparat verglichen hat, der wird mir beistimmen, dass letzterer dem grossen Instrumentarium erheblich nachsteht.

Schliesslich komme ich noch zur Betrachtung der Bauart beider untersuchten Induktoren, die einen Rückschluss auf die Belastungsfähigkeit und somit direkt auf die Leistungsfähigkeit der Apparate zulässt. Dessauer behauptet bekanntlich, dass sich seine „Hochspannungstransformatoren“ infolge ihrer eigentümlichen Bauart von allen übrigen Apparaten anderen Fabrikats unterscheiden. Der innere Widerstand der Sekundärspulen soll erheblich kleiner sein als bei gewöhnlichen Induktoren, ebenso soll auch die Primärspule zur Ermöglichung der hohen Unterbrechungsfrequenz eine besondere Wicklung aufweisen, was ja eigentlich unmittelbar aus der zuerst genannten Konstruktion folgt.

Das ist das Fundament des „Systems“ Dessauer. Ich muss gestehen, ich war sehr überrascht, als mir die nähere Untersuchung des „Hochspannungstransformators“ den Beweis lieferte, dass es sich um einen in keinem Punkte von anderen Induktoren unterscheidenden Apparat handelt. Der Dessauersche „Hochspannungstransformator“ entspricht in seinem ganzen Aufbau so vollständig den Induktoren anderer renommierter Firmen, dass von einem besonderen „System“ füglich nicht die Rede sein kann; insbesondere ist die Sekundärspule aus genau dem gleichen dünnen Draht hergestellt, so dass der Widerstand der Spule nicht niedriger ist, als der Widerstand irgend eines anderen 20 cm Induktors. Es versteht sich von selbst, dass auch die Primärspule, abgesehen von geringfügigen Abweichungen nichts Neues bietet. Dieser Umstand verdient besonders hervorgehoben zu werden.

Vergleicht man die Bauart des Dessauerschen und des R. G. S. Induktors, so bemerkt man zunächst, dass der Unterschied in dem inneren ohmischen Widerstand der Sekundärspule beider Apparate nicht so erheblich ist, wie Dessauer behauptet, woraus zu folgern ist, dass auch der induktive Widerstand nicht sehr verschieden sein kann. Der Kupferquerschnitt der primären Wickelung des kleinen Induktors beträgt 6 qmm, der beim grossen Induktor 4, 5—9 und 18 qmm, je nachdem die 4 einzelnen Lagen der Primärspule hintereinander, in 2 Gruppen parallel und hintereinander oder sämtlich parallel geschaltet werden. Sieht man von der Parallelschaltung ab, die den dreifachen Kupferquerschnitt hat, als die Primärwicklung des Dessauerschen Induktors, und zwar deshalb, weil diese Schaltung verhältnismässig selten gebraucht wird, und berücksichtigt man nur die mehr gebräuchliche Gruppenparallelschaltung, so sieht man, dass der Kupferquerschnitt bei dieser Schaltung um ca. $^1/_3$ grösser ist.

Resultiert schon hieraus eine grössere Belastungsfähigkeit des grossen Induktors, so gestattet die grössere Masse des Eisenkernes bei diesem Induktor ohnehin eine viel höhere Betriebsstromstärke, vorübergehend, wie dauernd, als beim kleinen Induktor. Berücksichtigt man dabei, dass wie schon früher erörtert, und durch den Versuch bewiesen ist, der Nutzeffekt des grossen Apparates um ein Vielfaches höher ist, so ist es leicht zu entscheiden, ob der grosse oder der kleine Induktor der leistungsfähigere Apparat ist.

Dessauer hat in seinen Vorträgen das dünne Funkenbüschel des grossen Induktors und den Lichtbogen eines kleinen Induktors gezeigt. Wenn er einen grossen Induktor moderner Konstruktion zu der Demonstration gehabt hätte, so würde sein Auditorium wohl einen anderen Eindruck gewonnen haben. Der Lichtbogen, den ich mit dem R. G. S. Induktor erzielen konnte, besass bei Parallelschaltung eine Länge von 30 cm. Wurde die Funkenstrecke auf 18 cm zusammengeschoben, so war das Flammenband ganz erheblich stärker als das des Dessauer'schen Induktors.

Auch in Bezug auf die Durchschlagsgefahr war der grosse Induktor der günstigere, nicht allein deshalb, weil auf jedes cm Funkenlänge eine etwas grössere Wandstärke kommt, sondern vor allen Dingen deshalb, weil 2 Hartgummirohre, bei denen infolge der Oberflächenverteilung der elektrischen Entladungen die Durchschlagsgefahr verringert ist, vorhanden sind.

Interessant war es mir auch, zu sehen, dass der Dessauersche Induktor ein normaler 15 cm Induktor aus den Werkstätten der A. E. G. in Berlin war. Alle Einzelheiten im Aufbau waren so typisch und stimmten mit den Tabellen der A. E. G. in deren Katalog so völlig überein, dass ein Irrtum meinerseits vollkommen ausgeschlossen ist. Auch dieser Umstand erscheint mir sehr bemerkenswert.

Hiermit wäre eigentlich meine Aufgabe: zu untersuchen ob Dessauer das hält, was er in seiner Reklame verspricht, erfüllt. Ich kann es mir aber nicht versagen, mein Erstaunen darüber auszudrücken, dass es möglich ist, dass die allerdings von vielen Fachleuten von vornherein als haltlose Theorie erkannte „Aschaffenburger Richtung" so lange bestehen konnte, denn es ist selbstverständlich, dass jeder grosse Induktor einer anderen bekannten Firma ebenso gut die Überlegenheit des grossen Induktors gegenüber dem Dessauer'schen Apparat, also dem kleinen Induktor, im Verlauf der Untersuchung bewiesen hätte, als es der Induktor von R. G. S. gethan hat.

Ich glaube das nachgewiesen zu haben, dass der grosse Induktor dem kleinen Apparat, wenn es auf den Anschaffungspreis nicht ankonmmt, unzweifelhaft vorzuziehen ist, da er diesem in Bezug auf Leistungsfähigkeit, Ökonomie im Betriebe und Schonung der Röntgenröhren entschieden überlegen ist und ausserdem, dass das „System" Dessauer nicht existiert, vielmehr jeder kleine Induktor annähernd genau so gebaut ist, und infolgedessen auch dasselbe leisten muss, als der „Hochspannungstransformator" vom elektrotechnischen Laboratorium Aschaffenburg.

Spielt der Anschaffungspreis dagegen eine grosse Rolle, wird der Röntgenapparat seltener gebraucht, wie dies bei praktischen Ärzten viel der Fall ist, oder dient die Einrichtung vorzugsweise zur Durchleuchtung oder zu therapeutischen Zwecken, so genügt auch der kleine Induktor und soll es nicht geleugnet werden, dass sich mit Ausnahme einiger wenigen Fälle alle Aufnahmen und Durchleuchtungen damit machen lassen; allerdings ist der Verbrauch an Strom und Röhren grösser als beim grossen Induktor.

Bei Anschaffung einer kleinen Röntgeneinrichtung muss aber stets berücksichtigt werden, dass der Dessauer-Apparat gleichgrossen Einrichtungen anderer renommierter Firmen in keinem Punkte überlegen ist.

In keinem Falle stellen diese Erzeugnisse „wertlose billigere Nachahmungen" des „Systems" Dessauer, wie Herr Dessauer behauptet, dar.

Erlangen, d. 20. III. 05.

Einige Versuche mit einem Dessauer-Induktor.

Von

Dr. **B. Walter.**

Vor einiger Zeit hatte ich Gelegenheit, verschiedene Versuche mit einem „Spezialtyp" eines „Hochspannungstransformators", vulgo 20 cm-Induktors, von Dessauer, Aschaffenburg, zu machen, worüber ich hier kurz berichten möchte.

Bei diesen Apparaten soll nach dem Dessauerschen Katalog die alte Rhumkorffsche Anordnung des Induktors verlassen sein und nur die äussere Form der Spulen noch an diese erinnern.

Diese Behauptungen sind indessen in keiner Weise gerechtfertigt; denn einesteils unterschied sich die Primärspule des Apparates, wie man sich durch direkte Besichtigung überzeugen konnte, durchaus nicht von der eines andern Induktors, und dass ferner auch die Sekundärspule des Instrumentes nichts Neues darbot, liess sich einfach vermittelst einer Durchleuchtung derselben nachweisen. Es ergab sich nämlich dabei, dass diese Spule — wie ja auch bei den Apparaten der meisten anderen Firmen — aus einer grossen Zahl einzelner Scheibenspulen zusammengesetzt war; zugleich aber auch, dass das Isolationsmaterial zwischen den einzelnen Scheiben zahlreiche Löcher bis zu Centimetergrösse aufwies, so dass also das bei der Zusammenfügung der einzelnen Scheiben benutzte Verfahren jedenfalls nicht als ein vollkommenes bezeichnet werden kann.

Dass aber endlich auch die Leistungsfähigkeit des Apparates durchaus nichts Besonderes darbot, glaube ich sodann noch dadurch bewiesen zu haben, dass ich zunächst auf experimentellem Wege die Zahl der sekundären Windungen des Dessauerschen Instrumentes bestimmte, und dann von Rich. Seifert & Co. hierselbst einen Induktor bauen liess, der sowohl hinsichtlich seiner primären und sekundären Windungszahl als auch in Bezug auf Grösse und Form seines Eisenkerns, sowie der isolierenden Hartgummiteile mit dem zu untersuchenden Apparate möglichst genau übereinstimmte. Die beiden Instrumente gaben dann, mit dem gleichen Wehneltstift betrieben, bei gleicher Schaltung des primären Widerstandes sowohl hinsichtlich der Funkenlänge als auch — bei Röntgenbetrieb — hinsichtlich der durch dieselbe Röhre hindurchgehenden sekundären Stromstärke nahezu identische Resultate; und wenn hierbei der Dessauersche Apparat dem Seifertschen überall um 5—10% überlegen war, so erklärte sich diese kleine Differenz sehr einfach daraus, dass die sekundäre Windungszahl des ersteren annähernd ebenfalls um denselben Prozentsatz höher war als die des letzteren. Diejenige des ersteren betrug nämlich 35 900 und diejenige des letzteren — nach demselben Verfahren bestimmt — 33 800.

Demnach lässt sich also die Leistungsfähigkeit des Dessauerschen Apparates ohne Schwierigkeit erreichen; dass sie sich aber auch — bei mässiger Vergrösserung des ganzen Apparates — sogar noch erheblich übertreffen lässt, bewies ferner ein gleichzeitig untersuchter 25 cm-Induktor von Reiniger, Gebbert & Schall in Erlangen, dessen primäre und sekundäre Spule zusammen etwa 50% mehr wogen als die entsprechenden Teile des Dessauer-Apparates und dessen sekundäre Windungszahl 51 500 d. h. also 43% grösser war als bei letzterem. Dementsprechend lieferte denn auch dieser Apparat bei derselben Schaltung, wo der Dessauersche einen Funkenstrom von 18,0 cm maximaler Länge gab, einen solchen von 25,8 cm Länge d. h. gerade ebenfalls um 43% mehr; und als ferner mit derselben Schaltung nacheinander mit beiden Apparaten eine mittelharte Röntgenröhre betrieben wurde, zeigte ein in den sekundären Stromkreis eingeschaltetes Milliampèremeter beim Aschaffenburger Instrument 1,0 und beim Erlanger 2,0 Milliampère d. h. sogar 100% mehr an als bei jenem. Bei dem erwähnten Seifertschen Apparate betrugen die betreffenden Zahlen bezw. 17,3 cm und 0,9 Milliampère.

Alle diese Zahlen liefern nun m. E. den vollkommen exakten Beweis, dass bei Vermehrung der sekundären Windungszahl eines Induktors, womit aber natürlich auch die übrigen Teile desselben entsprechend zu vergrössern sind, nicht bloss die maximale sekundäre Funkenlänge, sondern auch — bei konstantem äusseren Widerstande — die sekundäre Stromstärke, d. h. also die ganze Wirkung des Apparates in entsprechender Weise zunimmt, wie ich dies aus theoretischen Gründen schon so häufig behauptet habe.

Ich will schliesslich noch erwähnen, dass der von mir untersuchte Dessauersche Apparat zwischen den Klemmen der Primärspule das Fabrikzeichen ⋈ von Hans Boas, Berlin, trug, so dass also Herr Dessauer auf diesem Gebiete überhaupt nicht Konstrukteur sondern nur Wiederverkäufer zu sein scheint — und zwar ein Wiederverkäufer, der mit ausserordentlich hohem Nutzen arbeitet; denn der Preis seiner oben untersuchten Spezialtype ist laut Katalog 435 M., während z. B. der soeben erwähnte Erlanger Apparat — trotz seiner erheblich höheren Leistung — nur 250 M. kostet.

Hamburg, den 1. April 1905.

Der Röhrenverbrauch bei Benutzung kleiner und grosser Induktoren.

Von

Dr. **Albers-Schönberg.**

Um den Röhrenverbrauch bei der Benutzung grosser und kleiner Induktoren festzustellen, habe ich im Allgemeinen Krankenhaus St. Georg-Hamburg die Röhrenleistungen so genau protokolliert, dass ich über die Gesamt- und Einzelleistungen jeder Röhre eine einwandfreie Statistik besitze. Im Krankenhaus St. Georg wird mit einem 80 cm Induktor (Seifert) mit Walterschaltung und Wehnelt bei herabgesetzter Primärspannung gearbeitet. Zur Verwendung kamen ausschliesslich Müllersche Wasserkühlröhren von 200 mm Kugeldurchmesser zum Preise von 100 M. resp. 85 M. das Stück, Ventilröhren wurden dabei nicht benutzt.

In meinem Privatinstitut habe ich innerhalb einer fast 8 monatlichen Zeit 3 Müllersche Wasserkühlröhren von 200 mm Kugeldurchmesser, Preis pro Stück 100 M., ausschliesslich mit einem sogen. Dessauerschen Spezialtyp von 20 cm Funkenlänge betrieben. Dabei wurde bei zwei Röhren nach Vorschrift des Fabrikanten eine Ventilröhre vor die Röntgenröhre geschaltet, bei der dritten Röhre wurde dieselbe fortgelassen.

Vergleichstabelle

über die Leistungen Müllerscher Wasserkühlröhren bei Betrieb mittels eines 80 cm Induktor und eines Dessauer-Spezialtyp 20 cm.

I) 80 cm Induktor.

No. der Röhre	Preis der Röhre	Gesamtzahl der Einzelexpositionen	Gesamtexpositionsdauer in Sekunden	Kosten der Expositionsminute
17	85	409	60 083	M. 0,0852
18	100	618	61 608	„ 0,0972
4	100	377	53 096	„ 0,1134
	285	1404	174 787	M. 0,0978

II) 20 cm Induktor.

14	100	301	31 985	M. 0,18
9	100	73	8 070	„ 0,72
8	100	117	11 915	„ 0,48
	300	491	51 970	M. 0,36

Die Röhren 17, 18 und 4 wurden so lange mit dem grossen 80 cm Induktor benutzt, bis sie aufgebraucht, d. h. bis sie wegen zu grosser Härte unbrauchbar waren und die Regulier-vorrichtung versagte. Die einzelnen Rubriken zeigen die Gesamtleistungen jeder einzelnen Röhre, sowie die Berechnung der Kosten pro Expositionsminute. Die unter dem Strich befindliche Rubrik giebt die aus den vorstehenden drei Rubriken gewonnenen Durchschnittswerte.

Röhre 14, 9 und 8 wurden in gleicher Weise, 14 und 9 mit, 8 ohne Gundelachsche Drosselröhre mit Dessauerschem Spezialtyp bis zur völligen Unbrauchbarkeit betrieben. Die Berechnung erfolgte in der gleichen Weise wie oben. Es ergeben sich also pro Expositionsminute folgende Kosten:

bei Benutzung eines 80 cm Induktor 0,10 M.,

bei Benutzung eines Dessauer-Spezialtyp 20 cm Induktor 0,36 M.

Mithin arbeitet der Dessauer-Spezialtyp, was Röhrenverbrauch angeht, 3,6 mal so teuer als der 80 cm Apparat, wobei der Preis für die Ventilröhren noch nicht einmal mit in Berechnung gezogen ist.

Vergleicht man die ausgedienten Röhren mit einander, so fällt die ausserordentlich viel tiefere Gelbfärbung der hinter der Antikathode liegenden Hemisphäre bei den mit Dessauer Spezialtyp betriebenen Röhren auf. Diese Erscheinung stimmt durchaus überein mit der bekannten und durch vorstehendes Experiment von neuem bewiesenen Thatsache, dass die kleinen Induktoren eine erheblich grössere Metallzerstäubung bewirken als die grossen Apparate.

Während die Röhren mit grossem Induktor andauernd absolut gleichmässig und ruhig funktionierten, war dieses am kleinen Apparat nur so lange der Fall, als sie neu und weich waren. Mit zunehmendem Alter wurden die Röhren immer unruhiger, d. h. sie flackerten, setzten aus u. s. w.

Eine weitere interessante Beobachtung war die, dass die Wasserröhren nach ihrer Reevakuierung am grossen Apparat gut funktionierten. Röhre Nr. 17 brachte es bei 2 maliger Neuevakuierung im ganzen auf 81203″, Röhre 18 sogar auf 101213″. Am kleinen Induktor waren sie dagegen nicht in Thätigkeit zu bringen. An letzterem zeigten sie Ring- und Fleckenbildung u. s. w., welche durch Vorschaltung von Ventilröhren nicht beseitigt werden konnte. Ich habe mich überhaupt von der Wirksamkeit der Ventilröhren nicht völlig überzeugen können. Ganz abgesehen davon, dass es sehr schwer ist, den Härtegrad der Ventilröhre mit demjenigen der Röhre in Einklang zu bringen, funktionierte, wie aus den obigen Experimenten hervorgeht, die ohne Ventilröhre am Dessauer-Apparat betriebene Wasserkühlröhre länger als die mit Ventilröhren betriebenen beiden anderen Röhren.

Correspondenzen.[1])

Im vierten Hefte dieser Zeitschrift ist in der Arbeit **„Zur Röntgenlokalisation ocularer Fremdkörper“** von S. Holth ein ungemein einfaches Mittel zur sicheren Fixation des Kopfes angegeben: Der Patient beisst sich mit den Zahnreihen in ein fixes Brettchen ein. Wer die Schwierigkeit der Ruhigstellung des Kopfes und die Insufficienz aller bisher hierfür angegebenen Mittel, als da sind Sandsäcke, Pelotten, Kompressionsblende u. s. w. kennt, wird ein so einfaches, an den einzigen von allen mobilen Weichtheilen freien und dazu von der Natur mit einem eigenen Apparat zum Festklemmen versehenen Gebilde, wie es die Zahnreihen sind, einen bedeutenden und dauernden Wert beimessen. Darum soll es nicht unbeachtet bleiben, wie dies in der vorliegenden Arbeit ohne redaktionelle Bemerkung geschehen ist, dass diese für die Aufnahmetechnik wichtige Neuerung durch Schüllers Werk: Die Schädelbasis im Röntgenbilde bekannt geworden ist. An der Durchführungsmöglichkeit der in

---

[1]) Seitens der Redaktion der Fortschritte auf dem Gebiete der Röntgenstrahlen ist eine **Auskunftsstelle** für alle auf die Anwendung der Röntgenstrahlen sich beziehenden Angelegenheiten eingerichtet worden. Fragen medizinischer, physikalischer oder technischer Art werden beantwortet und, soweit dieselben von allgemeinem Interesse sind, unter dieser Rubrik publiziert. Alle Anfragen sind direkt an die Redaktion Dr. Albers-Schönberg, Klopstockstr. 10, Hamburg, zu richten.

demselben niedergelegten Arbeiten hat dieses Fixationsmittel einen wesentlichen Antheil. Zwar konnte Schüller in der Besprechung desselben bei der Fülle des gebotenen Materiales keine ausführliche Würdigung unterbringen, doch hat er dadurch, dass er den Autor desselben — meinen Schüler Herrn Dr. I. Robinsohn — ausdrücklich hervorhob, seine nicht ungewöhnliche Bedeutung anerkannt. Nur die letztere Konstatierung veranlasst mich zu diesen Zeilen, und ich setze als selbstverständlich voraus, dass die obige Quelle Herrn Holth nicht bekannt war. Hat er ja sogar übersehen, dass in einer okulistischen Zeitschrift eine die seine bei weitem übertreffende Lokalisationsmethode für intraoculare Fremdkörper aus meinem Institute mitgetheilt worden ist.

Holzknecht.

Bemerkungen zu der Abhandlung des Herrn Dr. B. Walter: „Der Wechselstrom und seine Anwendung im Röntgenbetriebe". Von Franz Jos. Koch, Dresden.

Im 2. Teil seines Artikels:

„Der Wechselstrom und seine Anwendung im Röntgenbetrieb"

beschreibt Herr Dr. B. Walter unter anderem auch einige technische Neuerungen, welche von mir durchgebildet und in die Röntgentechnik eingeführt wurden. Es sei mir gestattet, zu diesem Artikel einige zusätzliche Bemerkungen zu machen.

1. Auf Seite 195, Zeile 29 ist vom Schwingungsknoten der Wechselstromwelle die Rede. Gemeint ist der Nullwert des Wechselstromes, d. h. derjenige Zeitmoment, bei welchem die den zeitlichen Verlauf des Wechselstromes darstellende Kurve die Abscissen-Achse schneidet. Der Ausdruck „Schwingungsknoten" ist an dieser Stelle falsch und demgemäss irreführend.

2. Am Ende der Seite 195 bespricht Herr Dr. B. Walter eine Röntgenröhre, welche für Wechselstrombetrieb in Vorschlag gebracht worden ist. Mit Rücksicht auf die von Herrn K. A. Sterzel und mir angestellten und in Heft 4 des Bandes VIII der Fortschritte auf dem Gebiete der Röntgenstrahlen publizierten Versuche, brauche ich nicht weiter auf die Ausführungen des Herrn Dr. B. Walter zurückzukommen. Aus unseren in diesem Artikel niedergelegten Erfahrungen erhellt, dass die seitens des Herrn Dr. B. Walter aufgestellte Behauptung, die Antikathode müsse unter allen Umständen angeschlossen sein, nicht richtig ist. Auch die von Herrn Dr. Walter in Fig. 3 angegebene Röntgenröhre kann unter Umständen mit gutem Erfolg angewendet werden, wobei jedoch vorausgesetzt werden muss, dass die im Schema des Herrn Dr. Walter angedeutete Ausführungsform unbrauchbar ist. Ich behalte mir vor, auf diese Röhrenform demnächst in den „Fortschritten" zurückzukommen.

3. Auf Seite No. 197, 3. Absatz spricht Herr Dr. Walter von einem elektromagnetischen Gleichrichter und giebt auf der Seite 198 zugleich eine schematische Darstellung dieses Apparates. Zunächst sei mir gestattet zu bemerken, dass der von Herrn Walter schematisch dargestellte magnetische gleichrichtende Unterbrecher in der Praxis nie Eingang finden konnte, weil er in der beschriebenen Weise nicht einwandfrei wirkt. Sendet man durch die Spule *W* des in Fig. 4 gegebenen Schemas einen Wechselstrom, so schliesst sich der Weg der im Eisenkern *EE* induzierten Kraftlinien zum Teil durch den Stahl-Magneten *NS* und entmagnetisirt diesen in relativ kurzer Zeit. Ferner ist zu berücksichtigen, dass zufolge der Selbstinduktion der Spule *W* der mechanischen Trägheit der Massen und zufolge der Hysteresis des Eisens der Anker hinsichtlich seiner Schwingungsphase der Phase der Netzpannung erheblich nacheilt. Der von Herrn Dr. B. Walter Fig. 4 dargestellte Apparat würde, vorausgesetzt, dass der permanente Magnet *NS* hinsichtlich seiner Intensität konstant erhalten wird, ungefähr im Punkte *D* unterbrechen, also unter allen Umständen während des Anstieges der Stromkurve. Zur Erreichung einer exakten Unterbrechung ist es aber, wie ich festgestellt habe, nötig, dass unter allen Umständen während des Ver-

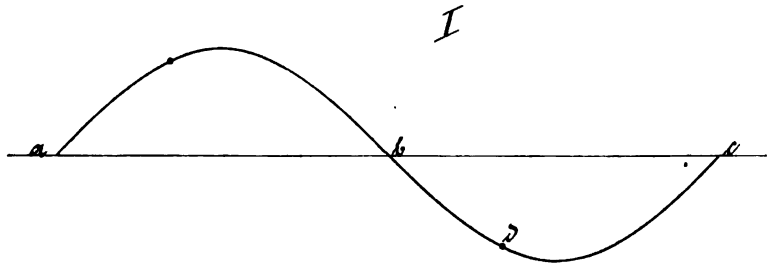

schwindens des Stromes unterbrochen werden muss. Ich gebe hier das Schema des gleichrichtenden Wechselstrom-Unterbrechers, wie er von mir vor Jahren durchgebildet wurde. Bei diesem Apparat ist zunächst das Magnetsystem derart ausgebildet, dass der remanente Magnetismus des das Polsystem polarisierenden Magneten *NS* in keiner Weise in Mitleidenschaft gezogen wird. Durch den Stahl-Magneten *NS* werden die aus Weicheisen bestehenden Schenkel $S\ S_1$, sowie der Anker $A\ A_1$ polarisiert

und liegt im vorliegenden Schema der Anker A A_1 als Nordpol den südmagnetischen Schenkeln S S_1 gegenüber. Lassen wir durch die Schenkelbewicklung einen Strom fliessen, so wird die magnetische Symmetrie des Systems gestört und zwar derart, dass bei geeigneter Stromrichtung der Südmagnetismus des Schenkels S verstärkt und derjenige des Schenkels S_1 geschwächt, bez. die Polarität des Schenkels S_1 umgedreht wird. Es wird dann die Anker-Hälfte A vom Schenkel S angezogen und die Ankerhälfte A_1

II

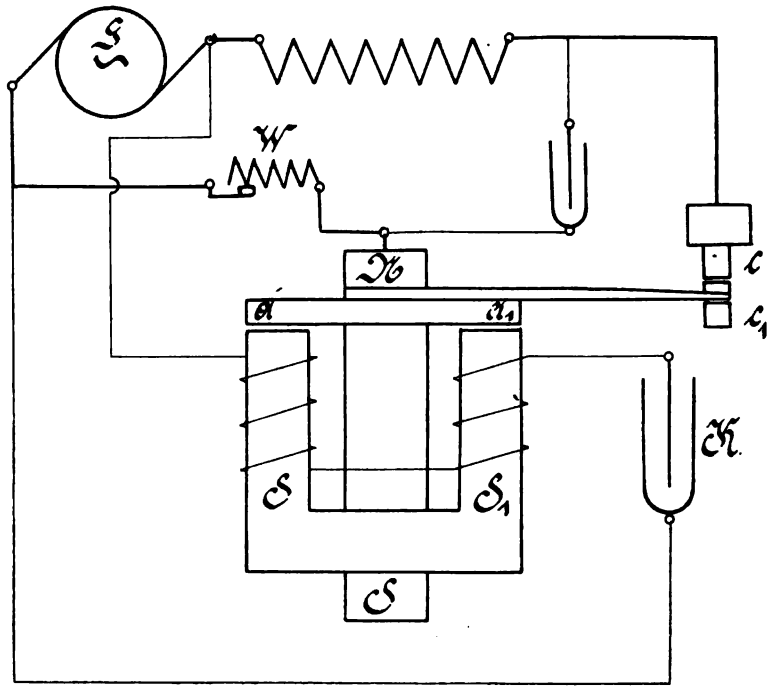

vom Schenkel S_1 abgestossen. Mit dem Wechsel der Stromrichtung werden die Wirkungen in den Schenkeln vertauscht, so dass bei einem durch die Spule fliessenden Wechselstrom der Anker in eine schwingende Bewegung versetzt wird. Unter allen Umständen also erzeugt der durch die Spulen fliessende Strom eine Intensitätsdifferenz der beiden Schenkelfelder derart, dass die Summe der das Weicheisensystem durchsetzenden Kraftlinien unter allen Umständen die gleiche bleibt. Bei dieser Anordnung nimmt sogar die Intensität des permanenten magnetischen Feldes bis zur Sättigung

III

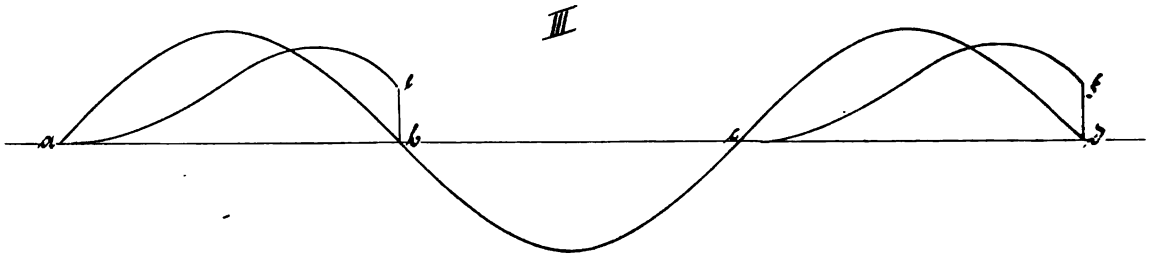

des remanenten Magneten während des Betriebs zu, auf welche Erscheinung hier jedoch nicht weiter eingegangen werden kann. Vor die Erregerspulen des Unterbrechers wurde von mir der Kondensator K geschaltet, dessen Kapazität derart bemessen ist, dass der die Spulen durchfliessende Wechselstrom um denjenigen Winkel der Netzspannung voreilt, um welchen der Anker bei Hinweglassung des Kondensators der Netzspannung nacheilen würde. (D. R. P.) Auf diese Weise wird erreicht, dass der Kontakt C genau im Nullwerte der Netzspannung geschlossen und genau im Nullwerte der Netzspannung geöffnet wird. Es erfolgen also die Schliessungen in den Punkten A und C, die Öffnungen in den Punkten B und D. Da nun die Primärspule des Funkeninduktors eine erhebliche Selbstinduktion besitzt, so erfolgt eine Phasenverschiebung des in die Spule hineingeleiteten Stromwechsels gegenüber der Netzspannung und es

resultiert die Stromform *AEB* und *CFD*. Es hat also der Strom im Momente der Öffnung zufolge der eingetretenen Phasenverschiebung seinen Nullwert noch nicht erreicht und aus den angegebenen Kurven geht ohne weiteres hervor, dass der Strom im abfallenden Kurvenast kurz nach Überschreitung des Scheitelwertes unterbrochen wird. Es sind also die Bedingungen zur Erzielung einer hohen sekundären Öffnungsspannung erfüllt und gleichzeitig ist durch Schliessung des Stromes im Nullwert der Netzspannung dafür Sorge getragen, dass die Schliessungsspannungen einen möglichst geringen Scheitelwert erreichen. Neuerdings habe ich im Verein mit Herrn K. A. Sterzel den Phasenkondensator *K* durch ein Kunstphasensystem ersetzt. Es werden durch Anwendung eines Ohmschen und eines induktiven Widerstandes zwei gegeneinander phasenverschobene Ströme erzeugt, die bei Verdrehung des einen um 180° einen resultierenden, der Netzspannung um einen beliebigen Winkel voreilenden Strom ergeben. (D. R. P. a.) Dieser Unterbrecher, der im In- und Auslande weitgehendste Verbreitung gefunden hat, bedarf natürlich einer besonderen Synchronisierung nicht.

4. Auf Seite 203 geht Herr Dr. Walter zur Beschreibung des Funkentransformators über. Er erwähnt dabei zunächst die von ihm für die Firma Seifert & Co. ausgeführte Form. Ich möchte mir mit Bezug hierauf gestatten, darauf hinzuweisen, dass Herr Dr. B. Walter den Funkentransformator, den ich in die Röntgentechnik eingeführt habe, durch mich kennen gelernt hat. Es wäre deshalb vielleicht am Platze gewesen, eine diesbez. Bemerkung in den Text des Aufsatzes einzuflechten. Am Schlusse der Seite 203 bemerkt Herr Dr. Walter, dass ich mir um die Durchbildung des Systems, d. h. um die Durchbildung der Anwendung des Funkentransformators grosse Verdienste erworben hätte. Dem gegenüber möchte ich nochmals erwähnen, dass ich für mich nur das Verdienst in Anspruch nehme, das ganze System durchgebildet zu haben. Herr Dr. Walter war bei diesen Arbeiten nicht beteiligt. Wie aus dem Artikel des Herrn Dr. B. Walter hervorgeht, hat er für die Hamburger Firma Seifert & Co. ein Röntgensystem mit Funkentransformator durchgebildet. Er führt in seinem Artikel auf Seite 203 sogar den von ihm durchgebildeten Funkentransformator, welcher lediglich eine andere, weniger günstige Gestaltung des Eisenwegs aufweist, in erster Linie an! Auf Seite 204 giebt Herr Dr. Walter ein Schema des von mir durchgebildeten mechanischen Hochspannungsgleichrichters und stellt den Text seiner Beschreibungen derart, dass der Unkundige lediglich den mechanischen Gleichrichter als von mir stammend ansehen muss. Dass Herr Dr. B. Walter die Idee, leistungsbegrenzte Wechselspannungen durch blosse Transformierung von Wechselströmen niedriger Frequenz in einer für Röntgenbetriebe ausreichenden Höhe als unmöglich von vornherein ablehnte, geht aus einem nach Chemnitz gerichteten Briefe des Herrn Dr. B. Walter hervor. In diesem Briefe bezweifelt Herr Dr. Walter die Möglichkeit der Erzielung genügend hoher Wechselspannungen auf dem von mir angegebenen Wege, indem er bemerkt, dass zum Betrieb harter Röhren doch eine Schlagweite von über 20 cm nötig sei. Dass in dem die Einrichtung betreffenden Prospekt die Schlagweite des Funkentransformators auf 40 cm angegeben war, hatte Herr Dr. Walter übersehen. Dass die Durchbildung und Einführung des Funkentransformators von wesentlicher Bedeutung für die Verwendung des Wechselstromes auf Röntgengebiet ist, geht auch daraus hervor, dass schon im Jahre 1901 die Firma Grisson & Co. in Hamburg versucht hatte, durch mechanische Kommutation hochgespannte Wechselströme für Röntgenzwecke nutzbar zu machen. Der Versuch scheiterte aber daran, dass es der genannten Firma nicht gelang, ausreichend hohe Spannungen bei genügender primärer Leistungsbegrenzung zu erzielen. Meine Priorität auf dem einschlägigen Gebiete habe ich mir durch meine Publikationen in den Annalen der Physik vierte Folge, Band XIV: „Über eine Einrichtung zur Erzeugung hochgespannten Gleichstroms im Anschluss an eine Wechsel- oder Gleichstromquelle" gesichert. Von seiner Absicht, der Firma Seifert & Co. den Funkentransformator zugänglich zu machen unterrichtete mich Herr Dr. Walter in einem Privatbriefe vom 4. Juli 04. Nunmehr konnte ich Herrn Dr. Walter über meine wissenschaftlichen und technischen Fortschritte keine Berichte mehr geben und insofern braucht auch auf die Beschreibung des Hochspannungsgleichrichters Seiten 204/205 nicht mehr eingegangen zu werden. Der Apparat in der von Herrn Dr. Walter beschriebenen Form wird von mir nicht mehr ausgeführt, und die von Herrn Dr. Walter gerügten Übelstände, über deren quantitatives Bestehen man sehr geteilter Meinung sein konnte, sind längst beseitigt. Ich konstatiere hier ausdrücklich, dass das von Herrn Dr. B. Walter auf Seiten 204/205 beschriebene System der Hochspannungsgleichrichtung lediglich die Apparate betrifft, die Herr Dr. B. Walter im Frühjahre 1904 in der Voraussetzung erhielt, dass sein Interesse an der Neuerung ein rein wissenschaftliches sein und bleiben würde. Hätte ich gewusst, dass Herr Dr. Walter die durch die Überlassung der Apparate und durch die nebenhergehende Korrespondenz erlangten Kenntnisse und Erfahrungen der Hamburger Firma, für die er nach seiner eignen Mitteilung „Röntgenapparate aber nur für Gleichstrom" konstruiert zugängig macht, so würde er zur Zeit noch nicht in der Lage gewesen sein, sich ein Urteil über die Neuerung zu bilden. — Über die heutige Ausbildung des Systems und über ein weiteres System, welches ohne Funkenstrecken und ohne Hochspannungsgleichrichter der Röhre Gleichstrom zuführt, werde ich in weiteren Publikationen im Verein mit Herrn Sterzel berichten.

Dresden-A., den 18. März 1905.

Gegenbemerkungen zu den vorstehenden Ausführungen. Von Dr. B. Walter.

ad 1. Da man von „Schwingungsknoten" nur bei einer stehenden Welle reden kann, die Wellenlinie des Wechselstromes, als Funktion der Zeit dargestellt, jedoch eine fortschreitende Wellenbewegung darstellt, so war der obige Ausdruck an der betr. Stelle allerdings nicht am Platze. Der Sinn des Satzes ist aber nichtsdestoweniger vollkommen deutlich.

ad 2. Aus meinen Ausführungen über Doppelkathodenröhren für Wechselstrom geht unzweideutig hervor, dass ich nicht die Behauptung aufgestellt habe, dass die Antikathode einer Röntgenröhre unter allen Umständen angeschlossen sein müsse, sondern dass ich dies nur für härtere Röhren für nötig, für andere aber im Interesse ihrer normalen Funktion sowie ihrer Lebensdauer für wünschenswert erklärt habe. Ob die Bikathodenröhren von Koch & Sterzel diese Sätze widerlegen, kann ich nicht entscheiden, da ich eine derartige Röhre noch nicht in Händen hatte; für wahrscheinlich halte ich dies aber nicht.

ad 3. Dass der von mir schematisch dargestellte elektromagnetische Gleichrichter bei richtiger Dimensionierung und mit den nötigen Hülfsapparaten (Drosselspulen oder Kondensator zur Verzögerung bezw. Beschleunigung der Phase) versehen — auch in der Praxis einwandfrei wirken kann, glaube ich im Gegensatze zu Herrn Koch schon deswegen behaupten zu können, weil der Apparat in fast genau derselben Ausführung von Villard angegeben worden ist und auch von einer bekannten Pariser Firma in den Handel gebracht wird.

ad 4. Ich gebe zu, dass ich auf die neuere Ausführungsform des Funkentransformators erst durch Herrn Koch gebracht worden bin und habe dies auch in einer Abhandlung in den Annalen der Physik ausdrücklich erwähnt. Wenn ich andererseits in meinem Artikel in den Fortschritten die von mir angegebene Form vor der Koch'schen erwähnt habe, so geschah dies lediglich aus didaktischen Gründen, insofern die erstere sich mehr an die bekannte Form des Induktionsapparates anlehnt.

Herr Koch macht mir schliesslich einen Vorwurf daraus, dass ich das von mir ausgebildete Röntgensystem mit Funkentransformator der Firma Seifert & Co. hierselbst zur Ausführung übergeben habe. Hierzu habe ich zunächst zu bemerken, dass mein System — bis auf den Funkentransformator — vollständig von demjenigen des Herrn Koch verschieden ist; und dass auch der Funkentransformator selbst, wenn ich persönlich auch erst durch Herrn Koch auf ihn aufmerksam geworden bin, doch schon längst vor Koch zumal in Frankreich und in Amerika gebaut wurde; denn beispielsweise hat E. Skinner in Amerika schon im Jahre 1898 mit einem solchen Apparate unter Anwendung gewöhnlichen Wechselstromes Funken von über 50 cm Länge erzeugt. Auch muss ich es entschieden zurückweisen, wenn Herr Koch meine Handlungsweise als eine Art Vertrauensbruch ihm gegenüber darstellen will, da ich von ihm nicht etwa irgendwelche nähere Konstruktionsangaben erhalten habe als diejenigen, welche auch in jedem seiner Kataloge enthalten sind und da auch der erste, von Seifert & Co. nach meinen Angaben hergestellte Apparat dieser Art bereits im November 1903 fertig war — und 50 cm Funkenlänge ergab — während das mir von Herrn Koch zur Prüfung übersandte Instrument erst im März 1904 in Hamburg eintraf und auch nur für 40 cm Schlagweite gebaut war.

Schliesslich erwähne ich noch, dass Herr Koch selbst es war, der sich in der ganzen Angelegenheit zuerst an mich gewandt hat, und dass ich ausserdem denselben vor Einsendung seiner Apparate auch noch ausdrücklich auf meine Beziehungen zu der Firma Seifert & Co. aufmerksam gemacht habe.

Bücherbesprechung.

Edmond Loison: **Les Rayons de Roentgen.** Paris. Octave Doin. 1905.

Das gross angelegte Werk zerfällt, wie in der Vorrede gesagt, in 3 Hauptteile. Im ersten werden die zur Erzeugung der Röntgenstrahlen erforderlichen Apparate, sowie ihre Handhabung beschrieben. Der zweite Teil zeigt dem Praktiker, in welcher Weise er die R.-Strahlen zweckmässig anwenden kann. Im dritten Teile werden schliesslich unter Inhilfenahme ausserordentlich zahlreicher schematischer Zeichnungen und unter Fortlassung aller überflüssigen Details, die chirurgischen Erkrankungen des Skelettes des Erwachsenen beschrieben. Eine grosse Anzahl von Krankengeschichten sind den einzelnen Kapiteln beigegeben. Das Buch stellt gewissermassen einen Atlas dar, dessen Hauptwert in der Reichhaltigkeit der abgehandelten Fälle beruht. Von diesem Gesichtspunkte aus kann es durchaus empfohlen werden. A. H.

Vereine und Kongresse.

Röntgenkongress in Berlin von 30. April bis 3. Mai 1905 verbunden mit einer Röntgenausstellung.

Der Verlauf des Kongresses war ein ausserordentlich glänzender, was wesentlich durch die hervorragende Beteiligung der deutschen und ausländischen Fachleute bedingt war. Von fremden Nationen waren vertreten: Frankreich, Belgien, England, Holland, Schweden, Ungarn, Bulgarien, Spanien, Amerika und Japan.

Wer aus eigener Erfahrung weiss, welche Arbeitslast vom Organisationsausschuss zu leisten war, um ein solches in allen Teilen völlig befriedigendes Unternehmen zustande zu bringen, der wird das Verdienst der Herren Eberlein, Immelmann und Cowl, welchen die Kongressteilnehmer zu grossem Dank verpflichtet sind, würdigen können.

Am Sonntag, den 30. April fand bei Anwesenheit zahlreicher offizieller und inoffizieller Vertreter die feierliche Eröffnung des Kongresses, sowie ein Rundgang durch die Ausstellung statt. Leider war Röntgen, auf dessen Erscheinen man allgemein gehofft hatte, im letzten Augenblick von der Teilnahme am Kongresse abgehalten worden. Er begrüsste jedoch den Kongress durch eine Depesche, deren Inhalt wert ist in den Annalen der Röntgenologie aufbewahrt zu werden.

> „Für den mir vom Ausschuss des Kongresses im Auftrag der versammelten Teilnehmer gesandten Gruss danke ich verbindlichst. Ich bitte die Versicherung entgegen nehmen zu wollen, dass ich von Bewunderung und Freude erfüllt bin, über das was die Arbeit anderer, von denen so viele auf dem Kongress jetzt vereinigt sind, aus der Entdeckung der X-Strahlen gemacht hat. — Röntgen."

Auch der Ehrenvorsitzende des Kongresses v. Bergmann war am Erscheinen verhindert worden.

Am Montag, den 1. Mai fanden in den Vor- und Nachmittagsstunden Vorträge medizinischen Inhalts ihre Erledigung. Besonders hervorzuheben war die Besprechung der Lungenaufnahmen, der Nierensteinaufnahme-Technik und der bei Nierensteinaufnahmen vorkommenden Fehlerquellen. Am Abend fanden Projektionen statt, welche aus allen der Röntgenologie zugänglichen Gebieten interessante Beiträge brachten.

Am Dienstag, den 2. Mai wurden ausschliesslich Fragen physikalisch-technischen Inhalts in Vorträgen und Diskussionen besprochen. Von besonderer Wichtigkeit waren die Erörterungen über die Nutzbarmachung des Wechselstroms zu Röntgenzwecken, sowie über die Messmethode der Intensität der Röntgenstrahlen. In der Nachmittagssitzung wurde eine einheitliche Nomenklatur für die Röntgenologie angenommen. Ferner wurde Mitteilung von der Gründung der Deutschen Röntgengesellschaft gemacht.

Am Mittwoch, den 3. Mai wurden vorwiegend Vorträge über Röntgentherapie gehalten. Das Hauptinteresse nahm die Behandlung der Tumoren in Anspruch.

Auf die Würdigung der einzelnen Vorträge gehen wir an dieser Stelle nicht näher ein, da die Verhandlungen, sowie ein Ausstellungsbericht in Kürze als Beiheft zu Bd. 8 der Fortschritte auf dem Gebiet der Röntgenstrahlen erscheinen werden. A.-S.

Deutsche Röntgengesellschaft.

1. Sitzung am 2. Mai 1905.

Eberlein (Berlin), Immelmann (Berlin), Cowl (Berlin), Gocht (Halle), Albers-Schönberg (Hamburg), Walter (Hamburg), Rieder (München), Grashey (München), Köhler (Wiesbaden).

gründeten am 2. Mai 1905 die Deutsche Röntgengesellschaft. Die Geschäftsführung liegt vorläufig in den Händen der oben genannten Herren und wird vom Vorstand der Berliner Röntgenvereinigung (E. V.) geführt.

Die Geschäftsführung ist beauftragt entsprechende Satzungen auszuarbeiten.

Die Mitglieder des Berliner Röntgenkongresses wurden eingeladen Mitglieder der Gesellschaft zu werden.

Beitrittserklärungen können an die Redaktion dieser Zeitschrift gerichtet werden.

Berliner med. Gesellschaft. 14. XII. 1904.

Lassar demonstrierte ein durch Röntgenbehandlung zur Heilung gebrachtes **recidivirtes Mammacarcinom.** Die Behandlung hatte mehrere Monate gedauert Zunahme des Körpergewichtes 5 kg.

Werner: **Zur Kenntnis und Verwertung der Rolle des Lecithins bei der biologischen Wirkung der Radium- und Röntgenstrahlen.** Eine Ergänzung der Versuche des Verf., die im Zentralbl. f. Chir. 1904, Nr. 43 mitgeteilt sind. Er wandte zur Bestrahlung des zur Injektion dienenden Lecithins Röntgenstrahlen anstatt Radium an, er fand in der Wirkung des so behandelten L's keinen Unterschied gegen das mit Radium bestrahlte. Die äusserlich wahrnehmbaren Veränderungen des Stoffes geben keinen Anhalt für die physiologische Wirkung. Durch Erwärmen wird L. viel stärker grob physikalisch verändert, ohne aber grosse Wirkung auf den Organismus zu zeigen. Eine gewisse Aktivierung findet allerdings durch Erwärmen, sowohl wie durch chemische Beeinflussung (Behandlung mit Salzsäure und Pepsinlösung) statt, jedoch ist die „Aktivierung" durch kein anderes Mittel bisher so rein und vollständig zu erzielen, wie durch Bestrahlung. Zuerst bestrahltes und dann mit Magensaft behandeltes Lecithin löste sich in letzterem leichter als unbestrahltes. Aus diesem Verhalten des L.s zieht er den Schluss, dass in den Zellen bestrahlter Gegenden das L. ebenfalls leichter zersetzlich wird und den autolytischen Vorgängen, welche durch Gewebsfermente bewirkt werden, geringeren Wiederstand entgegensetzt. Er vergleicht diese radichemischen Vorgänge mit den photochemischen bei der Photographie. Da einige Autoren eine Verwandlung der Röntgen- und Radiumstrahlen in ultraviolette Strahlen annehmen, will er noch die Wirkung letzterer auf das L. prüfen. Die Spaltungsprodukte des Lecithinus haben wohl Reizwirkungen, aber nicht die dem L. selbst eigentümlichen auf die lebende Zelle. Durch Tierversuche suchte er eine elektive Wirkung des aktivierten L's festzustellen. Er fand: 1. Auf normale und pathologische Gebilde der Haut wirkt es ein. 2. Die durch L.-Injektionen gesetzten Substanzverluste heilen langsamer als anderweitig erzeugte, aber rascher als Radiumgeschwüre. Die Narben gleichen den von Radiumverbrennungen gesetzten. 3. Die Lokalisierung gelingt durch L.-Injektion gut, an schwer zugänglichen Stellen besser als durch Bestrahlung. Die Möglichkeit, Röntgen- und Radiumwirkung durch solche Injektionen zu ersetzen, ist vorhanden. 4. Subkutan und intravenös in genügender Dosis wirkt aktiviertes L. als Blutgift. Bei kleinen Mengen, in lockeres Bindegewebe injiciert, bleibt lokale- und Allgemeinwirkung aus und es ist damit die Möglichkeit gegeben, die elektive Wirkung zu studieren.

Verein für wissenschaftliche Heilkunde in Königsberg. 1904.

Lichtheim stellt zwei mit Röntgenstrahlen behandelte **Leukämiefälle** vor. Bei einer 39 jähr. Frau wurde bedeutende Besserung erzielt, jedoch ist das Blut bei genauerer Untersuchung noch immer leukämisch. Ebenso verhält es sich beim zweiten Fall, der auch im Allgemeinen bedeutend gebessert ist.

Diskussion:

Scholtz erklärt die Einwirkung der Röntgenstrahlen auf das leukämische Blut für eine die Zellen selbst direkt treffende.

Ellinger neigt mehr in der Ansicht, dass sie auf Fermente, welche im leukämischen Blut enthalten sind, einwirken.

Ärztl. Verein in Hamburg. 1. XI. 1904.

Albers-Schönberg stellte einen Patienten vor, bei welchem ein ausgedehntes **Cancroid der Nase** durch Röntgenbestrahlung bis auf ein kleines Knötchen abgeheilt ist. Hierzu waren 33 Sitzungen zu 6 Min. erforderlich. Stärkere Reaktion wurde durch Anwendung der Kompressionsblende und weiten Röhrenabstand vermieden. Die Wirkung der Röntgenstrahlen ist keine Ätzwirkung.

Freie Vereinigung d. Chirurgen Berlins. 12. XII. 1904.

Immelmann zeigte Röntgenbilder seltener **Handverletzungen** vor. 1. Bruch des os navikulare sei durch Ausringen entstanden. 2. Luxatio dorsalis der Grundphalaux des Mittelfingers. 3. Fraktur des condylus internus der Grundphalaux des Daumens.

Verein Freiburger Ärzte. 30. XI. 1904.

Liebermeister stellte eine Kranke vor, welche anscheinend **pseudoleukämische Drüsenschwellungen am Halse** zeigte. Dieselbe war mit Röntgenstrahlen behandelt, diese Behandlung musste aber wegen rascheren Wachstums der Tumoren und Verschlechterung des Allgemeinbefindens durch die Bestrahlung bald ausgesetzt werden. Arsenbehandlung war ebenso erfolglos. In nachträglicher Mitteilung ist über den erfolgten Tod und die Sektion berichtet, welche Lymphosarkom mit zahlreichen Metastasen in retroperitonealen und iliacalen Lymphdrüsen ergab.

Rhein.-westf. Ges f. innere Med. u. Nervenheilk. 1904.

Stursberg berichtet über einen in der Bonner Klinik vom Sept. 1904 bis Jan. 1905 mit Röntgenbestrahlung behandelten Fall von **Leukämie**. Es war eine Verschlechterung des Allgemeinzustandes, kein Rückgang der Milzschwellung und nur vorübergehender Leukocytenabfall eingetreten. Er hat die Ansicht, dass in diesem und ähnlichen veröffentlichten Fällen sogar eine Schädigung eingetreten ist, entweder durch die Zerfallsprodukte der Leukocyten oder durch Strahleneinwirkung auf andere Gewebe. Trotzdem kann in geeigneten Fällen die Röntgenbehandlung den Körper bei der Heilung wesentlich unterstützen durch die frühzeitige Vernichtung der neugebildeten Leukocyten. Auch die Beseitigung leukämischer Infiltrate spielt dabei eine Rolle.

Diskussion:

Hoffmann-Düsseldorf berichtet über einen behandelten Fall mit günstigem Verlauf, der nach drei Monaten, nach Aussetzen der Bestrahlung, normalen Blutbefund aufweist.

Lenzmann-Duisburg: Hat einen Fall behandelt ohne Erfolg, die Zahl der weissen Blutkörperchen ging zwar fast zur Norm zurück, ebenso aber auch die der roten bis zur Hälfte des Normalen. Verschlechterung des Allgemeinzustandes.

Koll-Barmen: Ähnliche Erfolge wie mit der Bestrahlungs- wurden auch mit Arsenikkur erzielt.

Ges. f. innere Med. u. Kinderheilk. in Wien. 1904.

Gerber und Holzknecht berichteten über Behandlung der **Leukämie und Röntgenstrahlen.** Bei der lymphatischen Leukämie wird unmittelbar im Anschluss an die Bestrahlung Vermehrung der Leukocytose beobachtet. G. bezeichnet dies als „Ausschwemmung" und als Wirkung auf die Drüsen. Erst nach dieser Ausschwemmung fällt die Zahl ab. — H. hat acht Fälle mit gutem Erfolg behandelt. Seiner Erfahrung nach verläuft die Behandlung so, dass zuerst die Zahl der Leukocyten schnell zunahm, um allmählich auf normale oder subnormale Werte abzufallen. Nach Aussetzen vermehrte sie sich wieder etwas. Milztumoren verschwanden manchmal völlig, ebenso Drüsenschwellungen. Die roten Blutkörperchen nahmen zu. Subjektive Beschwerden und Fieber schwanden, das Allgemeinbefinden hob sich beträchtlich. Er bezeichnet diese Wirkungen aber nur als „vorübergehende Besserungen".

Nobl demonstriert einen Knaben von elf Jahren, der vor vier Jahren dreimal wegen **Psoriasis** bestrahlt worden. (Nähere Angaben fehlen.) Nach dem Haarausfall erhebliche, schwere Dermatitis, die noch nicht abgeheilt ist und die Kopf- und Rückenhaut in spröde, leicht verletzliche Narben umgewandelt hat. Die histologische Untersuchung ergab schwere Schädigung der Hautblutgefässe. . . . p.

Journallitteratur.

Deutsche med. Wochenschrift. 1905. Nr. 1—14.

Riesenfeld: **Vom Radiumgehalt der Heilquellen und Moorerde.** Die in einer Anzahl von Heilquellen sicher nachgewiesene Radioaktivität stammt teils von Emanation, teils ist sie in dem Sediment enthalten in Form von Trümmern radioaktiver Substanzen. Nur Quellen aus grosser Tiefe zeigen sie, eingedrungene Tagewässer, auch wenn mit ausgelaugten Stoffen reichlich beladen, zeigen sie nicht. Die höchsten Werte sind für Baden-Badener Quellen bisher erwiesen. Moorerden sind Zersetzungsprodukte, haben daher keine Radioaktivität. Der Fangoschlamm dagegen, als vulkanischen Ursprunges, zeigt sie deutlich.

Croce: **Über Wirbelfrakturen.** Alle Fälle aus der Unfallpraxis, bei denen die subjektiven Beschwerden mit dem äusserlich zu erhebenden Befund in Widerspruch stehen, sollen mit Röntgenstrahlen aufgenommen werden. Beweis an zwei Fällen von Wirbelfraktur. 1. 28jähr. Frau, die vom

Heuwagen gestürzt war, nachher eine geringe Schiefheit des Halses mit erheblichen Beschwerden zeigte. Aufnahme ergab: schräger Bruch durch vierten Halswirbelkörper, Senkung der rechten Brusthälfte nach unten und vorn, rechte Gelenkfläche des gebrochenen Wirbels zusammengedrückt, wodurch Zusammenrücken der Wirbelsäule nach rechts entsteht. Schädigung von Rückenmark und peripherer Nerven danach auch sicher vorhanden. 2. 26 jähr. kräftiger Mann erhielt mässigen Schlag mit einer Wagendeichsel gegen den linken Trochanter. Kurz nachher grosses Hämatom an der getroffenen Stelle, starke Bewegungsbeschränkung des linken Beines. Später sehr geringe Beweglichkeit anhaltend, dazu treten Kreuz- und lanzinierende Schmerzen. Systematische Aufnahme der ganzen Gegend erwiesen Bruch des hinteren Bogens des letzten Lendenwirbels. Das linke Bruchstück über das rechte geschoben.

Buschke und Schmidt: **Über die Wirkung der Röntgenstrahlen auf Drüsen.** (A. d. Univ.-Poliklinik f. Hautkr. Prof. Lesser-Berlin.) Ihre Versuche erstrecken sich auf die Hoden, Nieren und Schweissdrüsen von Kaninchen, Meerschweinchen und Katzen. Die Versuchsergebnisse kann man in Folgendem zusammenfassen. 1. Hodengewebe reagiert bei der nötigen Dosis Röntgenstrahlen makroskopisch mit Verkleinerung und Erschlaffung, mikroskopisch mit Schwund des Epithels. 2. Hauptsächlich vom Schwund betroffen wird das sich lebhaft teilende Epithel der Hodenkanälchen, während das ruhende des Nebenhodens länger erhalten bleibt. 3. Die Veränderungen treten erst nach längerer Zeit ein. 4. Es gelingt, diese Veränderungen durch perkutane Bestrahlung zu erzielen ohne gleichzeitige schwere Veränderungen der Haut. 5. Die Ergebnisse sind denen von Albers-Schönberg beschriebenen (Münchner Wchschr., 1903, Nr. 43) analag. 6. Die Niere reagiert bei der nötigen Strahlendosis mit sehr groben, sichtbaren Veränderungen (Nekrose), mikroskopisch findet sich in Umgebung dieser Herde reaktive Entzündung. 7. Die Nieren reagieren aber nur auf sehr starke Bestrahlung, nachdem sie freigelegt sind. 8. Das Nierenepithel ist gegen die Bestrahlung bedeutend widerstandsfähiger als das schnell wachsende Hodenepithel. 9. Die Blutgefässe waren kaum verändert, so dass die Annahme, die Gefässveränderung sei das Primäre bei der Wirkung der Bestrahlung nicht wahrscheinlich ist. 10. Die Schweissdrüsen (Katzenfussballen) werden durch die Bestrahlung, sehr stark in ihrer Funktion beeinträchtigt. 11. Sie reagieren verhältnismässig leicht. 12. Die Haut der Fussballen zeigt nach der Bestrahlung atrophische Veränderungen. 13. Das Drüsenepithel selbst liess auch längere Zeit nach der Bestrahlung mikroskopisch keine Veränderung erkennen. 14. Hyperhidrosis kann ohne Schädigung der Haut auch beim Menschen durch Bestrahlung beseitigt werden. Versuchsanordnung ist im Original nachzulesen.

Klingmüller und Halberstädter: **Über die baktericide Wirkung des Lichtes bei der Finsenbehandlung** (a. d. dermatol. Univ. Klinik-Breslau). Sehr umfangreiche Versuche mit Tuberkelbazillen und Staphylococcus pyogenes aureus, deren Anordnung hier anzuführen zu weitläufig ist. Sie fanden, dass bei der Finsenbehandlung selbst verhältnissmässig oberflächlich gelegene Tuberkelbazillen nicht abgetötet werden, ebensowenig werden Staphylokokken vernichtet. Die Wirkung des Lichtes bei Lupus beruht nicht auf die bakterientötender Kraft, sondern auf histologischen Vorgängen. . . . p.

Münchener med. Wochenschrift. 1905. Nr. 1—16.

Meyer und Eisenreich: **Die Behandlung der Leukämie mit Röntgenstrahlen.**

Winkler: **Zur Technik der Behandlung der Leukämie mit Röntgenstrahlen.** Die beiden ersten Verf. berichten über den klinischen Verlauf, Winkler über die angewandte Technik. Beide Leukämiefälle müssen zu den schwereren gerechnet werden, bei beiden lag Milz- und Leberschwellung vor, das Allgemeinbefinden war schlecht. Beim ersten Fall wurde durch 678 Min. Bestrahlung eine Zurückführung des vorher schwer veränderten Blutes fast zur Norm erzielt. Zeitweise konnte aus dem Blutbefund allein nicht mehr die Diagnose gestellt werden. Die Zahl der Leukocyten nahm ab, die der Erythrocyten bedeutend zu, ebenso der Hämoglobingehalt. Besonders bemerkenswert war die Änderung des Verhältnisses der einzelnen Leukocytenarten zueinander. Die unreifen Formen schwanden zeitweise ganz, traten aber nach Aussetzen der Behandlung wieder auf. Während die Leber ganz zu ihren normalen Grenzen zurückging, blieb noch ein Rest Milzschwellung bestehen. Der Mann wurde arbeitsfähig. Beim zweiten Fall, 24 jähr. Mädchen, war der Erfolg im Ganzen viel geringer, es waren aber auch schon drei Jahre vor Beginn der Behandlung Beschwerden da, die auf Milz- und Leberschwellung hinwiesen. Die Schwellungen von Milz und Leber gingen während der Behandlung (536 Behandlungsminuten) nicht deutlich zurück, auch die Leukocytenzahl sank niemals zur Norm ab, während allerdings die Erythrocyten sich fast zur normalen Zahl vermehrten, Hämoglobin 95% erreichte und dementsprechend bedeutende Besserung des Allgemeinbefindens eintrat. Bei Entlassung war trotz der wesentlichen Besserung des Blutbefundes Leukämie noch leicht diagnostizierbar. Temperatursteigerungen wurden in beiden Fällen schnell zum Abfall gebracht. Verf. erklären die Wirkung der Strahlen als wahrscheinlich auf vitalen Vorgängen beruhend. Experimentell liess sich keine Einwirkung auf autolytische Fermente nachweisen. Die Zahlenangaben, welche in übersichtlichen Tabellen zusammengesetzt sind, möge man im Original nachsehen. — Zur Behandlung obiger Fälle dienten ε-Polyphos-Röhren, die durch einen von Starkstrom gespeisten 70 cm-Induktor betätigt wurden. Simon-Unterbrecher. Die Röhren waren mittel-

weich bis hart; Bleischutz; Holzknechts Chromoradiometer. Milz, Brustbein und grosse Röhrenknochen wurden bestrahlt, die Milz von vorn und von hinten. In jeder Sitzung wurden etwa zwei bis drei H. verabreicht. Hautverbrennungen bis zur Excoriation und leichtem Nässen zwangen mehrmals zum Aussetzen. Der erste Fall ist noch in weiterer Behandlung, der zweite hat sich derselben entzogen.

Wendel: **Zur Röntgenbehandlung der Leukämie.** 42jähr. Frau, anscheinend länger als drei Jahre krank. Grosser Milztumor. W : R = 1 : 14. Rote Blutkörperchen = 1800000. Technik wegen Mangels eines Chromoradiometers ungenau. Zuerst nur Milz, drei Wochen später Brustbein bestrahlt, danach erst Leukocytenrückgang, Hebung des Allgemeinbefindens, so dass sie wieder arbeitsfähig, auch Vermehrung der roten Blutkörperchen aufs doppelte. Nach etwa dreimonatlichem Aussetzen wieder Vergrösserung des stark geschwundenen Milztumors, Vermehrung der Leukocyten. Behandlung noch nicht abgeschlossen. Litteraturverzeichnis von 27 Nrn. in Tabellenform.

Schiefer: **Weitere Beiträge zur Behandlung der Leukämie mit Röntgenstrahlen.** Mitteilung von fünf Fällen. Sehr übersichtliche Zusammenstellung des Blutbefundes in Kurvenform. Ein Todesfall. In allen Fällen trat Besserung ein, auch der später Verstorbene hatte, wenn auch geringe, Besserung aller Symptome gezeigt. Bald nach dem Aussetzen der Behandlung trat bei Letzterem rasch starke Milzschwellung mit Fieber und Kräfteverfall auf. Tod in Kollaps. Dermatitis leichten Grades war bei allen Behandelten aufgetreten. Während des Aussetzens der Behandlung bis zur Heilung war bei allen aber die Weiterwirkung der Bestrahlung zu beobachten. Verf. vergleicht die Wirkung der Bestrahlung auf Leukämie mit der Digitalisbehandlung der Herzkrankheiten.

Schleip und Hildebrandt: **Beitrag zur Behandlung der myeloiden Leukämie mit Röntgenstrahlen.** Schwere Leukämie mit grossem Milztumor bei 20jähr., seit zweieinhalb Jahren kranken Mädchen. Eine deutlichere und schnellere Wirkung trat erst nach ca. 700 Bestrahlungsminuten ein, nachdem zuletzt noch Einspritzungen von Liq. Natrii arsenicosi neben der Bestrahlung verwandt wurden. Nach Beginn der Arseninjektionen trat Fieber auf, das das Allgemeinbefinden und den Stoffwechsel nicht störte und baldiges Absinken der Leukocytenzahl zur Folge hatte. Während das endgültige Absinken erst nach so langer Zeit eintrat, wurde ein solches bald nach den Einzelbestrahlungen (regelmässige Untersuchungen in Perioden von zwei und drei Stunden vor und nach der Bestrahlung) jedesmal beobachtet. Dem täglichen Leukocytensturz folgte stets ein Anstieg, der aber ganz unregelmässig, nicht staffelförmig abfallend (s. Aubertin und Beaujard) war. Die Verf. erklären diese Zahlschwankung als durch ungleichmässige Verteilung, nicht Vernichtung der Leukocyten bewirkt. Die Patientin wurde sehr gebessert, später musste die Bestrahlung wegen Erscheinungen von Seiten des Darmes (Zerstörung von Lymphfollikeln durch die Bestrahlung?) und Albuminurie ausgesetzt werden. — Zusammenfassend sagen Verf. etwa Folgendes: „Den Röntgenstrahlen kommt bei der Leukämie eine Art spezifischer Einwirkungen auf das Blut zu. Die Fiebersteigerungen, vielleicht Fermentfieber, zeigen im Verein mit dem Verhalten des Körpergewichtes, dass der Körper den Kampf mit der Krankheit aufgenommen hat. Das Arsen scheint eine Kräftigung des Gesammtorganismus und dadurch erhöhte Reaktionsfähigkeit zu bewirken, denn die spezifischen Einwirkungen auf das Blut vor und nach Arsendarreichung sind im Prinzip die Gleichen. Da das Wesen der Leukämie ganz unbekannt ist, lässt sich nicht sagen, ob man durch die Röntgenbehandlung der indicatio morbi gerecht wird oder nur symptomatisch behandelt."

Dessauer: **Zur Frage der therapeutischen Dosierung der Röntgenstrahlen.** Nachweis, dass die Behauptung von Albert Köhler-Wiesbaden, die Erwärmung der Glaswand der Röntgenröhre gegenüber der Antikathode sei der erzeugten R.-Strahlenmenge proportional, falsch ist und dass damit die von K. getroffene Anordnung eines Thermometers an dieser Stelle als Dosierungsmittel hinfällig wird.

Aschoff: **Das Vorkommen von Radium in den Kreuznacher Soolquellen.** A. stellte aus dem Quellsinter der Soolquellen das in demselben enthaltene Barium in Form von Sulfat dar (1 g etwa) und fand, dass dieses Salz stark radioaktiv ist. Er legte es auf eine mehrfach in Dunkelpapier eingewickelte photographische Platte und fand nach 24 Stunden starke Schwärzung. Ausser den β-Strahlen waren auch Metall durchdringende γ-Strahlen nachweisbar. α-Strahlen und Emanation wurden mittels des von Elster und Geitel angegebenen Elektroscopes festgestellt, wobei sich herausstellte, dass sowohl das Wasser mit sehr reichlicher Emanation beladen war, als auch der Quellbaryt mit zu den stärkst radioaktiven Körpern der Art gehört. Auch der Sinterschlamm der Gradierkästen war stark radioaktiv. Dass nicht etwa Fluor-, sondern Radiumsalze die Radioaktivität bedingen, wies Elster nach. Sintermassen von benachbarten Bergen, von deren Höhen in früheren Perioden nach Delkeskamp die Quellen entsprungen sein sollen, waren ebenfalls radioaktiv, ein Umstand, der D.s Annahme stützt. A. weist noch auf die Wichtigkeit des hohen Radiumgehaltes der Kreuznacher Quellen hinsichtlich ihrer therapeutischen Wirksamkeit hin. Die Untersuchungen sollen fortgesetzt werden.

Helber und Linser: **Experimentale Untersuchungen über die Einwirkung der Röntgenstrahlen auf das Blut.** (A. d. mediz. Klinik zu Tübingen. Prof. Romberg.) Versuche zur Feststellung der Strahlenwirkung auf gesundes Blut an Ratten, Kaninchen und Hunden. Ergebnis: 1. Gesundes Blut reagiert stets auf Röntgenstrahlen. 2. Nach einer gewissen Bestrahlungszeit tritt Absinken der

Leukocytenzahl ein. 3. Dieses Absinken ist selbst bei der gleichen Tiergattung und bei gleicher Grösse der Versuchstiere schwankend. Im allgemeinen aber erfolgt die Reaktion um so langsamer, je grösser das Tier ist. 4. Manchmal lässt sich das Blut ganz leukocytenfrei machen. 5. Die Verminderung der Leukocyten beruht auf Zerstörung derselben sowohl in den blutbereitenden Organen wie im Kreislauf. 6. Die roten Blutkörperchen werden durch die Bestrahlung ebenfalls geschädigt, so dass nach längerer Bestrahlung eine Anaemia simplex entsteht. Ebenso werden Blutplättchen und Hämoglobin ungünstig beeinflusst. 7. Die histologischen Veränderungen in der Milz, Knochenmark und Darmfollikeln sind durch Lymphocytenverarmung gekennzeichnet und entsprechen den von Heinecke beobachteten. 8. Die Nieren erkranken bei längerer Bestrahlung des Körpers an akuter Nephritis, die nicht auf direkter Strahleneinwirkung beruht.

Werner: **Zur chemischen Imitation der biologischen Strahlenwirkung.** (A. d. chir. Klinik d. Univ. Heidelberg, Prof. Czerny). W. fand, dass durch **Radiumbestrahlung** verändertes Lecithin intrakutan injiziert, dieselben Veränderungen hervorruft, wie Radiumbestrahlung der Haut. Das Lecithin kann auch durch Röntgenstrahlen und durch Salzsäure-Pepsinverdauung „aktiviert" werden. Auch durch Ozonisierung einer alkoholischen oder Olivenöl-Lösung von Lecithin liess letzteres sich aktivieren. Die Wirkung der Radiumstrahlen auf das Gewebe beruht nach seiner Ansicht wahrscheinlich darauf, dass die Einbringung von Sauerstoffträgern in das Gewebe oder Abspaltung solcher in demselben das Lecithin leichter zersetzlich macht oder direkt abbaut, und dieses letztere dann von Fermenten angegriffen und weiter zerstört wird. Vielleicht werden dabei wieder Sauerstoffträger (Cholin, Ölsäure) frei, die dann ihrerseits zur Weiterverbreitung des Prozesses beitragen. Versuchsanordnungen sind im Original nachzusehen. . . . p.

Medizinische Klinik. 1905. Nr. 7 u. 8.

Quincke-Kiel berichtet über einen **Fall von Leukämie** von mononuclärem Typus (mehr als 95% der weissen Blutkörperchen mononucleär) verbunden mit Anämie und Milztumor, welcher in noch nicht $3^1/_2$ Monaten tödlich verlief. Die Röntgenbehandlung bestand in Bestrahlung mit einer harten Röhre 115 Minuten lang in 21 Sitzungen auf 27 Tage verteilt, ausserdem wurde 30 Minuten mit einer weichen Röhre behandelt. Die Röntgenbehandlung hat zunächst eine Verminderung der weissen Blutkörperchen herbeigeführt, hat aber dem Fortschreiten des Grundleidens keinen Einhalt tun können.

Krehl-Strassburg hat zweimal gesehen, dass unter dem Einflusse von Röntgenstrahlen **bei myeloiden Leukämien** die Zahl der weissen Blutzellen, spez. auch der Myelocyten erheblich zurückging und dass die Milz kleiner wurde.

Lommel-Jena behandelte in Jena je einen Fall von **Pseudoleukämie und Leukämie** mit günstigem Erfolge.

Technisches: In Verlauf von 38 Tagen wurden an 34 Tagen verschiedene Körpergegenden abwechselnd bestrahlt, namentlich die Milz und die langen Knochen der Extremitäten. Die Dauer der einzelnen Bestrahlungen betrug 10—15 Minuten. Resultat: Die Leukocyten fielen in dem Leukämiefalle von 540 000 auf 16 000, die Erythrocyten stiegen von 3,1 auf 4,7 Mill. Die Milz wurde stark verkleinert. Das Allgemeinbefinden besser, vorhandene Ödeme verschwanden, das Körpergewicht nahm zu. In dem Fall von Pseudoleukämie sank die Zahl der Leukocyten von 50 000 auf 6820, die Erythrocyten steigen von 3,5 auf 4,0 Mill. Der Milztumor wurde kleiner, das Allgemeinbefinden hatte sich gebessert.

von Leube-Würzburg sah günstige Wirkung der Röntgenstrahlen bei **Leukämie**: Abnahme der weissen Blutkörperchen von 230 000 auf ca. 13 000, Rückgang des enormen Milztumors; bei der Pseudoleukämie: Rückgang der Mesenteriallymphome auf die Hälfte ihres Volums mit ca. 20 Sitzungen. Bemerkenswert ist die Angabe, dass nach Aufhören der Röntgenbehandlung in dem Falle **von Leukämie der Milztumor, sowie die Leukocytenzahl ziemlich rasch wieder zugenommen haben.**

Goldscheider-Berlin hält es für geboten, die Röntgentherapie bei **Leukämie und Pseudoleukämie** weiter auszubauen. Er sah eine günstige Beeinflussung bei einem Fall von Pseudoleukämie.

v. Mering-Halle behandelte einen Fall von **Leukämie** 14 Tage lang mit Röntgenstrahlen, ohne günstige Beeinflussung zu sehen.

Grawitz-Charlottenburg sah eine frappante Beeinflussung eines **Leukämiefalles** unter der Röntgenbehandlung. Bei dem äusserst kachektischen, ödematösen und dyspnoischen Patienten mit schwerer Anämie (1 Mill.) und hochgradiger Leukocytenwucherung (1,25 Mill. im cmm) wurde durch einige 20 Bestrahlungen das Allgemeinbefinden in günstigster Weise beeinflusst, die Leukocyten gingen auf 8000 im cmm zurück. Diese Besserung besteht jetzt 2 Monate, gleichzeitig haben die roten Blutkörperchen erheblich zugenommen. G. hat Versuche angestellt, welche zu beweisen scheinen, dass die Leukocyten nach der Bestrahlung in ihrer Vitalität geschädigt werden

Lichtheim-Königsberg sah bei **drei Myelämien, zwei Lymphämien und einer atypischen Leukämie** ausnahmslos eine günstige Beeinflussung. Der Erfolg liess in den letzten Fällen länger auf sich warten, erst nach einem mehrwöchentlichen Latenzstadium begann der Rückgang der leukämischen

Blutbeschaffenheit; ferner dauerte nach dem Einstellen der Behandlung die Wirkung noch eine zum Teil recht erhebliche Zeit fort. Die Wirkung bestand in Besserung des Allgemeinbefindens, in Zunahme des Körpergewichts, in Steigerung der Erythrocytenzahl, mit einer einzigen Ausnahme (Fall v. chron. Lymphämie, über welche schon besonders berichtet ist). L. glaubt aber nach seinen Erfahrungen nicht, dass der Erfolg ein dauernder sein wird. Auch **pseudoleukämische** Lymphdrüsentumoren sind durch Röntgenstrahlen günstig beeinflusst worden.

Meyer berichtet aus d. II. med. Klinik in München über günstige Erfahrungen an zwei Fällen von **myeloider Leukämie.** Behandlungsdauer im ersten Falle im ganzen 678, im zweiten etwas über 600 Minuten. In beiden Fällen ging die **Milz** an Grösse zurück, die Leukocytenzahlen wurden geringer, Hämoglobin und Erythrocyten erreichten normale Werte. Von Nebenerscheinungen wurde eine leichte **Dermatitis** beobachtet.

von Noorden-Frankfurt a/M. sah einen zweifellosen, aber „nicht durchschlagenden Erfolg" in einem Falle von **lymphatischer Leukämie.** Technisches: Mittelharte Röhren, 29 Bestrahlungen à 10 Minuten, 30 cm Röhrenabstand, Extremitäten, Milz, Sternum. Resultat: Zurückgang der Leukocyten, Zunahme der Erythrocyten, Verkleinerung der Milz.

Albers-Schönberg-Hamburg teilt wertvolle technische **Winke betr. die Röntgentherapie** mit. Eine allzu intensive Bestrahlung der Milzgegend ist nicht anzuraten, ebensowenig darf die zur Verwendung kommende Röntgenstrahlung zu schwach dosiert sein. Röhrenabstand sei 30 cm, Dauer der einzelnen Bestrahlung etwa 6 Minuten pro Sitzung. Nach 5—6 Sitzungen soll eine Pause von mindestens einer Woche eintreten. Tritt keine Hautreaktion ein, verabfolge man eine zweite Serie. Der Autor empfiehlt kurz zusammenfassend die Anwendung einer mittelweichen Röhre bei genügend grossem Abstand (30 cm), kurzer Expositionszeit (6 Min.) und voller Belastung. „Die beste Röhre ist für die Röntgentherapie gerade gut genug."

Hahn-Hamburg sah bei einem Fall von **Leukämie** bei 6 maliger Bestrahlung keine Besserung, bei einem zweiten Falle trat nach ca. zwei Wochen schon wesentliche Besserung ein, die nach vier Wochen so erheblich ist, dass die Patientin bereits Spaziergänge machte, blühend aussah, die Knochenschmerzen verschwanden und die Menses wiederkehrten. H. fast seine Meinnng über diesen Fall resp. über Leukämie dahin zusammen, dass man wohl bei der heutigen Bestrahlungstechnik einen gewissen Einfluss auf die Erkrankung erzielen kann, dass aber Dauererfolg von allen möglichen Umständen anderer Art abhängen wird. Er warnt vor zu grossem Optimismus der Röntgentheraphie bei inneren Krankheiten.

Pappenheim-Hamburg tritt warm für die **Röntgentherapie der Leukämie** ein und weist in lesenswerter Weise die theoretischen Bedenken Wolfs gegen die neue Methode zurück.

von Strümpell-Breslau berichtet, dass an seiner Klinik in sechs Fällen von **Leukämie,** in einem Falle von Pseudoleukämie günstige Erfahrungen mit der Röntgentherapie gemacht worden sind. Die Fälle sind an anderer Stelle dieser Zeitschrift ausführlich beschrieben.

Nr. 9. S. 210. Lenzmann-Duisburg: **Über die Behandlung der Leukämie mit Röntgenstrahlen.** 59 jährige Patientin mit Schwellung der Submaxillar- und Axillardrüsen ohne Milzschwellung. Die Blutuntersuchung ergab im April 1904 35 000 Leukocyten, davon 5000 grosse, mononucläre, Übergangsformen und eosinophile Zellen nur vereinzelt, die übrigen 30 000 waren grosse Lymphocyten. Die Schwellung der Lymphdrüsen nahm rasch zu, wiederholte Atoxylkuren brachten keine besondere Besserung. Am 22. Nov. 1904 Bestrahlung der Drüsentumoren mit Röntgenstrahlen. „Harte Röhre, zunächst 25 cm, dann 15 cm Entfernung. Bestrahlung der einzelnen Pakete je 3 Minuten, im ganzen 12 Minuten, im Nov. täglich, im Dezember — weil Dermatitis drohend — 10mal, Jan. 05 15mal, im ganzen bis Febr. 33mal. Resultat: Zunächst stärkere Schwellung der Lymphdrüsen, dann von Mitte Dezember an deutliche Verkleinerung. Die Zahl der weissen Blutkörperchen zu Anfang der Kur: 72 000, Ende Nov. 138 000, Ende Januar 05 Leukocyten 28 200, davon polynucläre 4500, die übrigen Lymphocyten. zu $^2/_3$ grosse Zellen, Erythrocyten 2,5 Million. Subjectives Befinden schlechter.

Lenzmann hebt ausdrücklich hervor, dass durch die Röntgenbehandlung das Krankheitsbild verändert, aber nicht gebessert sei, deshalb sei grosse Skepsis am Platze.

Medizinische Klinik. 1905. Nr. 10, S. 237.

Mayer-Graz: **Die physikalischen Grundlagen der Kathodenstrahlen.** Kurze referierende Aufzählung der physikalischen Grundlagen der Kathodenstrahlen mit Berücksichtigung der geschichtlichen Entwicklung ihrer Entdeckung; dieselbe orientiert in klarer Weise über die zur Zeit bekannten Eigenschaften der Kathodenstrahlen.

Medizinische Klinik. 1905. Nr. 11, 248.

Schütze: **Zwei Fälle von Leukämie mit Röntgenstrahlen behandelt.** Der erste Fall ist deshalb bemerkenswert, weil er schon im August 1901 mit Röntgenstrahlen behandelt worden ist. Es handelte sich um einen 52jährigen Patienten mit grossen symmetrischen Drüsentumoren am Halse, in beiden

Achselhöhlen, während in den Inguinal- und Kubitalgegenden sich nur etwa erbsengrosse Drüsen befanden. Der Milztumor war mässig gross. Blut enthielt am 17. VIII. 01 Erythocyten 3,2 Millionen, Leucocyten 96600, Hämoglobin (nach Sahli?) 58%, am 30. IX. 01 Erythocyten 5,5 Millionen, Leukocyten 11200, Hämoglobin 65%, über mikroskopische Blutuntersuchung ist nichts angegeben. Über das Technische ist nur bemerkt, dass die täglichen Röntgenbestrahlungen „meist 6—7 und auch weniger Minuten Dauer" betrugen. Resultat der Behandlung: völliges Schwinden der Tumoren, Beseitigung der Druckempfindlichkeit der Knochen, mässige Grössenabnahme der Milz und die langsam der Norm sich nähernde Zusammensetzung des Blutes. Bis Januar 1905 seien die Drüsenschwellungen nicht wiedergekehrt. Auch in dem zweiten Falle handelt es sich um einen ca. 50jährigen Patienten mit starken Drüsenschwellungen (bis taubeneigross) am Hals, in den Achselhöhlen, in Leisten- und Kubitalgegenden mit mächtigem Milztumor. Unter der Röntgenbehandlung, über welche nichts Näheres mitgeteilt ist, sank die Leuhocytenzahl von 733000 (ausschliesslich mononucleäre) bis auf 32000, während die Zahl der Erythrocyten von 2,2 auf 3,4 Millionen anstieg und zwar innerhalb von 4 Monaten. Neben der sichtbaren Veränderung des Blutes zeigte auch die Milz- und Leberdämpfung gleich wie der Umfang der Drüsentumoren eine deutlich nachweisbare Abnahme.

No. 13, S. 307. **Umfrage über die Behandlung des Krebses mit Radium**, welche von der Redaktion der „Medizinischen Klinik" angeregt worden ist. Bisher liefen darauf folgende Antworten ein:

I. Perthes-Leipzig hat vier Fälle von linsengrossen Cancroiden an Nase und Augenlid in der Weise behandelt, dass die 10 mg haltende Kapsel von Radiumbromid ein oder anderthalb Stunden aufgelegt wurde. Drei Tage danach wurde der Beginn der reaktiven Rötung beobachtet, acht bis zehn Tage nach der Sitzung war Abflachung und Erweichung des Geschwürrandes zu konstatieren, sechs bis zehn Wochen nach der Behandlung waren die Geschwüre vernarbt. In zwei Fällen erscheint die Heilung zunächst als vollständig, in einem wurde wegen verdächtiger Knötchen in der Narbe von neuem bestrahlt, in dem vierten musste schliesslich operiert werden. Bei Ösophagus, inoperablen Rektum- und Zungencarcinom trat kein Erfolg ein.

II. Wichmann-Hamburg sah Heilungserfolge bei flachen Hautkrebsen, welche aber auch durch Ätzmittel verhältnissmässig leicht beseitigt werden. Er probiert zurzeit Radiumlösungen zur Injektion und Deponierung des Radiums in der Tiefe aus, um auch tiefergreifende Carcinomen damit behandeln zu können.

III. Klingmüller berichtet aus der Neisserschen Klinik in Breslau, dass sich zur Behandlung mit Radium im allgemeinen nur die kleineren und oberflächlich gelegenen Carcinome eignen, besonders wenn dieselben an den Augen, der Nasolabialfalte, am und hinterm Ohre sitzen. Es kann zur vollständigen Ausheilung kommen, Recidive treten aber auch nach dieser Behandlung auf. Die Narbenbildung ist eine ziemlich gleichmässige. Klingmüller führt als Vorteile der Radiumbehandlung an 1. die bequeme Applikation, 2. die Schmerzlosigkeit des Verfahrens im Gegensatze zu der früheren Ätzbehandlung, 3. die relativ schöne Narbenbildung. Als Nachteile derselben erwähnt er 1. den ausserordentlich hohen Preis der Präparate, 2. die Unmöglichkeit, grössere Flächen damit in kürzerer Zeit zu bestrahlen.

IV. Hildebrand-Berlin hat die Radiumbehandlung, ebenso wie die Röntgenbehandlung ohne Erfolg bei regionären Hautmetastasen versucht.

V. Exner-Wien erwähnt die Heilung eines ausgedehnten Carcinoms der Wangenschleimhaut, das bereits nach aussen durch die Wange gewachsen war. Nach Excochleation des Tumors wurde die Wundhöhle energisch mit Radium bestrahlt. Es entwickelte sich eine heftige Reaktion, und erst nach mehreren Monaten kam es zur Verheilung der Wunde. Ein Jahr nachher war die Frau noch vollkommen recidivfrei.

VI. Blaschko-Berlin erscheint die Behandlung des Carcinoms durch Radium keine irgendwie nennenswerte Bereicherung unseres therapeutischen Arsenals. Er weist zusammenfassend auf die Nachteile der Behandlung hin.

VII. Blauel-Tübingen teilt mit, dass die praktischen Versuche in der chirurgischen Klinik in Tübingen nur bei kleinen, oberflächlichen Epitheliomen einzelne Erfolge erzielt haben. Bei tieferen Hautcarcinomen, bei inoperablen recidivierenden Mammacarcinomen, bei inoperablen stenosierenden Rektumkarzinomen versagte die Methode.

VIII. Werner berichtet, dass an der Heidelberger chirurgischen Klinik 34 Patienten wegen 45 verschiedenen lokalisierten Affektionen mit Radium behandelt wurden, nur bei zwei ganz oberflächlichen Epitheliomen des Gesichts war eine eklatante Heilwirkung zu konstatieren, in den übrigen Fällen kam es nur zu einer leichten Abflachung, meist mit lokaler Nekrose, während die Hauptmasse der Geschwulst intakt blieb. Demnach würde Radium nur bei ganz oberflächlichen Haut- und Schleimhautkrebsen mit dem Messer oder Thermokauter in Konkurrenz treten können.

No. 13, S. 310. Bergell und Braunstein: **Über den Einfluss der Radiumsalze auf den fermentativen Eiweissabbau.** Die Verfasser erwähnen, dass im Anschluss an die Untersuchmungen über

den Einfluss des Radiums auf tierische Gewebe und Zellen zur Erklärung der beobachteten Erscheinungen auch Experimente angestellt worden sind über die Beeinflussung der verschiedenen Fermentwirkungen durch die neuen Substanzen und die von ihnen ausgesendeten Strahlenarten. Diesbezügliche Versuche sind von Henri und Mayer, von Schmidt-Nielsen, von Neuberg, von Danysz gemacht worden. Bergell und Braunstein teilen als Ergebnis ihrer neuen Versuche mit, dass der Zusatz des Radiumbromids selbst und des radioaktiven Wasers die Emzymwirkung in den Pankreatin-(Trypsin)-Präparaten enthaltenden Fermenten, welche in der Abspaltung des Tyrosens sich kennzeichnet, sicher nicht hindert, sondern sogar, anscheinend beträchtlich, verstärkt. Dagegen hindert die Bestrahlung mit Radiumbromid, welches durch eine Glimmerspalte von dem Pepton-Pankreagemisch getrennt ist, diese Emzymwirkung deutlich. Näheres ist in der Originalabhandlung nachzulesen.

No. 14, S. 388. Hoffmann berichtete in der Leipziger Medizinischen Gesellschaft über **Röntgenuntersuchungen am Magen.** Er demonstrierte typische Bilder von „normalem Magen" und „Gastroptose". Er teilte ferner seine Beobachtungen mit über die „Magenblase", eines „blasenartigen Schatten", welcher bei aufgeblähtem Magen zu finden ist. „Am auffälligsten jedoch war, nach dem Referate von Liebold, die Beobachtung an vier hochgradig nervösen, neurasthenischen Patienten, für deren Leiden eine Ursache nicht zu finden war, die aber alle eine ausgesprochne, jahrelang beobachtete „Magenblase" bei der Röntgenuntersuchung aufwiesen. Hoffmann nennt den Zustand, für den er eine Erklärung zurzeit noch nicht zu geben vermag, „chronische idiopathische Magenblase". Alle therapeutischen Versuche seien bisher gescheitert. Paul Krause (Breslau).

Pester medizinisch-chirurgische Presse. 1905. Nr. 2/3.

Schein: **Röntgenstrahlen in der Dermatologie.** Verf. sieht in der Röntgentherapie ein für den Dermatologen unentbehrlich gewordenes Hilfsmittel, wobei jedoch eine richtige Auswahl der zu behandelnden Krankheiten und eine rationelle Anwendung Haupterfordernis sind. Hinsichtlich der rationellen Anwendung betont Sch. vornehmlich die Beachtung der cumulativen Wirkung der Röntgenstrahlen sowie die Kontrolle des „latenten Stadiums" der Reaktion und die Möglichkeit des Auftretens einer sekundären, erst sehr spät auftretenden Hautveränderung. Zur Vermeidung übler Folgen wird die Anwendung des Holzknechtschen Chromoradiometers angeraten. Härtere Röhren sollen für tiefer sitzende, weichere für oberflächlich sitzende Affektionen verwandt werden. Der Dosis plena (Erreichung der beabsichtigten Reaktionshöhe in einer Sitzung) wird von der Dosis refracta (öftere Bestrahlung mit geringerer Strahlenmenge) der Vorzug gegeben. Am Schluss der Arbeit wird eine kurze Aufzählung der Hautkrankheiten gegeben, die sich für die Röntgenbehandlung eignen. Irgend welche neue Gesichtspunkte enthält die Arbeit nicht. Auch das vom Verfasser beobachtete Nachleuchten der Röhren im Dunkeln dürfte ein den Röntgenologen wohl bekanntes Phänomen sein, wenn dasselbe auch vielleicht noch nicht besonders beschrieben worden ist.

Monatsschrift für praktische Wasserheilkunde und physikalische Heilmethoden. 1904. Nr. 11/12.

Sommer: **Über Röntgenstrahlen.** Der Aufsatz enthält eine allgemein fassliche Darstellung der Entstehung und des Wesens der Röntgenstrahlen sowie der zu ihrer Erzeugung nötigen Apparate. Der Bau des Induktors, von welchem Verf. übrigens die kleinere Form zu bevorzugen scheint, findet unter Würdigung allgemein physikalischer Grundsätze eine eingehendere Darstellung. Auch der Aufbau des Unterbrechers und der Röhre werden kurz beschrieben. Von Nebenapparaten finden besonders die zur Abhaltung der Sekundärstrahlung nötigen Blenden sowie der Orthoröntgenograph und das Holzknechtsche Chromoradiometer Erwähnung. Die Arbeit schliesst mit einem kurzen Überblick unserer heutigen Leistungen auf dem Gebiete der Röntgenoskopie, der Röntgenographie und der Röntgentherapie. Die Lektüre des sehr übersichtlich geschriebenen Aufsatzes, der den gestellten Zweck durchaus erreicht, ist bestens zu empfehlen. Silberberg (Breslau).

Archives d'électricité médicale. 13e année p. 323. 1905.

Bordier u. Galimard: **Über die Wirkung der Röntgenstrahlen auf die Platino-Cyanüre.** Die Verfasser zeigen, dass die von Villard entdeckten Farbenveränderungen, welche das Bariumplatincyanür unter dem Einfluss der Röntgenstrahlen durchmacht, auf eine Wasserentziehung und die allmähliche Rückkehr desselben in den ursprünglichen Zustand auf die Wiederzufuhr des entzogenen Wassers zurückzuführen ist. Das Licht, welches man bisher als die eigentliche Ursache dieser Rückkehr ansah, soll nur die Wiederaufleuchtung des Salzes begünstigen. Dieselben Farbenveränderungen, welche das letztere unter dem Einfluss der Röntgenstrahlen durchmacht, lassen sich ferner nach den Verf. auch noch dadurch erhalten, dass man 1. das Salz leicht erwärmt, 2. dadurch, dass man es unter einem Exsikkatur austrocknet und 3 dadurch, dass man es in einem Mörser zerreibt. Bei allen diesen Operationen verliert das Salz Wasser und geht von dem grünen fluoreszierenden Zustand in den braunen, nicht fluoreszierenden über. Von diesen Operationen ist besonders die erstere von praktischer Wichtigkeit, da wir nämlich zunächst daraus ersehen, dass wir einen durch die Wirkung der Röntgenstrahlen unempfindlicher gewordenen Leuchtschirm zum Regenerieren nicht etwa in die direkte Sonne legen

dürfen, da sonst der Schirm wegen der Erwärmung durch die Sonnenstrahlen nicht regeneriert, sondern vielmehr noch stärker entfärbt werden würde. Am besten bewahrt man daher seinen Leuchtschirm an einem Orte auf, wo er nur von dem nicht erhitzenden diffusen Tageslichte getroffen wird. Eine andere Folge der obigen Versuche ist die, dass man in dem Falle, wo man das Bariumplatincyanür als Mittel zur therapeutischen Dosierung der Röntgenstrahlen benutzt (Verfahren von Sabouraud und Noiré) dieses Salz nicht zu nahe an die Glaswand der strahlenden Röhre heranbringen darf, da sonst die Entfärbung desselben zum Teil auch durch die von dieser Glaswand ausgestrahlte Wärme hervorgerufen sein kann. Ausser dem Bariumplatincyanür haben die Verf. auch noch andere Platinocyanüre untersucht und dabei gefunden, dass von allen das erstere am schnellsten verändert und am langsamsten regeneriert wurde. Walter (Hamburg).

Comptes rendus. 140. p. 649. 1905.

Turchini: **Veränderung der äquivalenten Funkenlänge einer Röntgenröhre.** Vielfach wird als Mass der Härte der Strahlung einer Röntgenröhre noch die äquivalente Funkenlänge der letzteren benutzt. Ein wie unsicheres Verfahren dies indessen ist, zeigen die Versuche des Verfassers sehr deutlich; insofern nämlich aus ihnen hervorgeht, dass auch bei derselben Röhre die äquivalente Funkenlänge sich nicht bloss mit der Intensität des sekundären Stromes, sondern bei gleichbleibender Stärke des letzteren auch noch mit der Zahl der Unterbrechungen sowie mit der Grösse des angewandten Induktors ganz beträchtlich ändert. Stieg beispielsweise der sekundäre Strom von 0,3 auf 1,0 Milliampère, so nahm auch die äquivalente Funkenlänge der Röhre von 4,5 bis 10,5 cm zu; und als Verf. mit einem Turbinenquecksilberunterbrecher einmal bei 15 und das andere Mal bei 126 Unterbrechungen in der Sekunde den Sekundärstrom jedesmal auf 0,5 Milliampère brachte, war die äquivalente Funkenlänge im ersten Fall 8 und im zweiten nur 2,5 cm. Walter (Hamburg).

139. p. 1200. 1904. Villard: **Über die Kathodenstrahlen und die Gesetze des Elektromagnetismus.** Verf. untersucht, ob die sich in den Kathodenstrahlen bewegenden, elektrisch geladenen Teilchen in einem magnetischen Felde eine Reibung erfahren und findet, dass dies nicht der Fall ist. Der Beweis wird dadurch geführt, dass ein sehr dünnes Kathodenstrahlenbündel schräg gegen die Kraftlinien eines magnetischen Feldes gerichtet wird. Dasselbe beschreibt dann bei konstanter Feldstärke eine Schraubenlinie, die auf dem Mantel eines Cylinders verläuft, wenn die Bewegung reibungslos geschieht, auf dem Mantel einer sich kegelartig verjüngenden Fläche dagegen, wenn Reibung vorhanden ist. Im ersteren Falle werden die Cylinder bei zunehmender Feldstärke zwar immer enger haben aber sämtlich eine bestimmte Gerade gemeinsam, diejenige nämlich, welche durch den Ausgangspunkt des Bündels geht und den Kraftlinien des Feldes parallel ist. Auf einem zu diesen Linien senkrechten Schirm wird mithin in diesem Falle die Spur dieser Cylinder für verschiedene Feldstärken durch verschieden grosse Kreise dargestellt, welche sämtlich durch einen bestimmten Punkt, eben die Spur der genannten Geraden, hindurchgehen; und durch diesen Punkt muss mithin auch bei einer reibungslosen Bewegung das Bündel selbst hindurchgehen, wenn es durch die Einwirkung einer bestimmten Feldstärke gerade eine oder mehrere volle Umdrehungen auf seiner Schraubenlinie gemacht hat. Bei einer Bewegung mit Reibung dagegen kann das Bündel nach dem Verlassen der Kathode die genannte Gerade niemals wieder schneiden, da die kegelartige Fläche, auf welcher dasselbe sich dann bewegt, gänzlich innerhalb des Cylinders liegt, welchen dasselbe bei reibungsloser Bewegung beschreibt und sich auch bei jeder Umdrehung des Mobils immer mehr von ihm entfernt Verf. fand nun aber bei seinen Versuchen, dass das in obiger Weise gerichtete, dünne Kathodenstrahlenbündel selbst nach mehreren Umdrehungen in einem magnetischen Felde immer wieder durch die genannte Gerade hindurchging, so dass mithin die Bewegung desselben in diesem Falle, wie bereits zu Anfang erwähnt, als reibungslos anzusehen ist. Walter (Hamburg).

Archives of the Röntgen ray. Nr. 53—57.

Holland: Bei 21 jährigem Mann mit **Splitterfraktur des Oberschenkels,** welche durch Röntgenuntersuchung festgestellt wurde, liess die ungewöhnliche Bruchstelle, dicht unterhalb des kleinen Trochanters und der sehr grosse Bluterguss an Sarkom denken, ohne dass bei der ersten Untersuchung der Verdacht bestätigt wurde. Erst einen Monat später war auf der Röntgenplatte eine deutliche Geschwulst, die Fenurkopf und -Hals bis zum kleinen Trochanter einnahm, nachweisbar. Sie erwies sich als Rundzellensarkom, Patient starb nach Exarticulation des Oberschenkels. Bei der ersten Aufnahme hatte der grosse Bluterguss nach Ansicht H.s ein kennzeichnendes Bild nicht erlangen lassen.

Haret: **Some symptoms of a toxaemic nature manifested during the course of treatment by three patients suffering from non ulcerated cancer of the breast.** Bei drei Kranken mit nicht ulcerierten Brustkrebsen trat nach Röntgenbehandlung nach einer allmählich verabreichten Dosis von ungefähr 17 H. ein Zustand von Schwäche, verbunden mit Übelkeit, Schwindel und Kopfschmerzen auf, welcher nach Aussetzen der Behandlung langsam wieder zurückging. Verf. führt wohl mit Recht diese Zustände auf eine Intoxikation mit Zerfallsprodukten der Geschwülste zurück, welche sich unter der

Bestrahlung schnell verkleinert hatten. Da bei geschwürigen Krebsen sehr starke Sekretion eintritt und durch diese die Zerfallsprodukte aus dem Körper entfernt werden, rät er, vor der Behandlung an geeigneter Stelle einen Einschnitt zu machen, durch welchen ebenfalls diese ihren Ausweg finden können. Den Vorschlag von Williams, der zum gleichen Zweck ein Röntgengeschwür erzeugen will, verwirft er, da das Ulcus zu schwer heilbar und in Schranken zu halten ist.

Wood: **Case of sarcoma of the scalp (recurrent) treated by exposurs to X-rays.** Siebenjähriges Mädchen, bei welchem wiederholt Sarkomrecidive am Schädel chirurgisch entfernt waren, zeigte bei Aufnahme etwa 8 cm im Durchmesser grosse, flach erhabene, pulsierende Geschwulst auf dem Scheitel. Die Behandlung mit Bestrahlung ergab schnelle Abnahme der Schwellung. Während der Behandlung Auftreten neuer Geschwulst 5 cm nach hinten; wurden chirurgisch mit Periost entfernt. Heilung beider Wunden ohne Recidiv bis etwa ein Jahr nach Beginn der Behandlung, noch in Beobachtung.

Beck: **Recent advances in Roentgen ray diagnosis with especial reference to the use of the diaphragm and osteoscope in renal skiagraphy.** Betonung des Unterschiedes zwischen Aufnahmen mit und ohne Blenden. Beschreibung seiner eigenen „Stellrohrblende". Angabe, wie dieselbe für Aufnahme von Nieren und Gallensteinen zu verwenden ist. Das Osteoskop dient zur Bestimmung des Härtegrades und soll die Hand des Arztes vor den Strahlen bewahren.

Belot: **Treatement of diffuse cutaneous sarcoma, praemycosis and mycosis fungoides by radiotherapy.** Bei Hautsarkom wendet er in zwei Sitzungen zusammen 6—8, bei sehr schwerer Affektion bis neun H. an, unter Benutzung einer weichen Röhre. Die nächste, ähnlich dosierte Strahlung erfolgt erst nach zwei bis drei Wochen. Die Reaktion ist verhältnismässig gering. — Mycosis fungoides und Prämycosis sind gut heilbar mit Röntgenstrahlen. Bei den Frühstadien der „Prämycosis" genügen oft sechs bis sieben H. zur Heilung. Die tumorartige Form dagegen ist sehr hartnäckig aber auch unzweifelhaft heilbar. Nur muss man die nötige starke Gabe verabreichen, so viel, dass eine Dermatitis entsteht. Dazu sind acht bis neun H. nötig, die gewöhnlich in zwei aufeinanderfolgenden Tagen verabreicht werden. Die einzelnen Sitzungen sind durch zwei- bis drei-wöchentliche Pausen getrennt, und die Dosis wird dem Abnehmen der Affektion entsprechend, allmählich verringert. Eine sofort einsetzende Wirkung der Bestrahlung ist das Nachlassen des Juckens, das oft schon am ersten Tag beginnt. Bei sehr ausgedehnter Erkrankung wird die Gesammtsumme der verabreichten Strahlenmenge sehr gross, so in einem mitgeteilten Fall 1200 H! Jedoch sind bisher keine schädlichen Einwirkungen auf den Gesamtorganismus beobachtet worden.

Waite: **A few points in the fluoroscopy of the chest.** Vorschriften über den Betrieb mit Induktionsmaschine und Verdunkelung der Röhrenfluoreszenz. Er empfiehlt neben Seidenumhüllung eine Lackierung der Röhre mit rotem Lack.

Mauders: **The treatement of epilepsy by X-rays.** Branth in Amerika hat zuerst Angaben gemacht über diese Verwendung der Röntgenstrahlen. Verf. selbst stellt sehr kühne Theorien auf über Zellschwingungen und Anziehungen derselben zueinander und schreibt die Epilepsie Störungen diesen „Oscillationen" zu. Durch Strahlungen will er das Gleichgewicht wieder herstellen. Ein mit Bestrahlung behandelter und angeblich günstig verlaufener Fall ist ausführlich mitgeteilt.

Lieber: **A new and possibly improved method of using radium.** Durch die gewöhnliche Anordnung der Radiumsalze in den bekannten Kapseln oder ähnlichen Einrichtungen gehen die sehr wirksamen Strahlen wegen ihrer geringen Penetrationskraft verloren. Um auch die nutzbar zu machen, überzieht er dünne Celluloidplatten durch Eintauchen in eine Radiumlösung in Amylacetat mit einer sehr dünnen Radiumschicht, die mit einem ausserordentlich feinen Collodiumhäutchen gegen Verletzungen geschützt wird. Auf diese Art hat er eine grosse radiokative Fläche, die auch reichlich Emanation erzeugt. Wenn das Innere einer Röhre so überzogen wird, kann durch ein Doppelgebläse ein Luftstrom hindurchgetrieben werden, der die Emanation mit fortführt, so dass sie inhaliert werden kann. Er fordert zu Versuchen mit seiner Anordnung, namentlich Prüfung der Inhalation auf. . . . p.

American Medicine. Vol. VIII. No. 23 (Dezember 1904).

Leonard, **Review of other malignant cases.** Verfasser berichtet über eine Reihe von Fällen von Carcinoma uteri, Augenlidepitheliom, Ulcus rodens, Kiefercarcinom und Sarkom (Mandel, Nacken und Obersehenkel), in denen er gute Resultate oder Besserung durch Behandlung mit Röntgenstrahlen zu verzeichnen hatte. Hinsichtlich der verwandten Technik ist folgendes bemerkenswert: Sowohl bei dem Tonsillar- wie bei den Uteruscarcinomen wurde zweimal bestrahlt, einmal von aussen durch die Wange resp. das Abdomen hindurch und einmal innerlich, wobei für die Bestrahlung im Munde unter Deckung des Gesichtes mit einer Bleimaske, ein Knebel zwischen die Zähne gesteckt wurde, während für die Bestrahlung per vaginam ein eigens konstruiertes zweiklappiges Speculum zur Anwendung kam, das eine genaue Abdeckung der umgebenden Teile zuliess. Den Schluss der Arbeit bilden die Krankengeschichten der behandelten Fälle.

Leonard, **The Röntgen treatment of malignant disease of the breast.** Auf Grund pathologisch-anatomischer Überlegungen und an der Hand von 26 Fällen von Mammacarcinom, die Verfasser zu behandeln Gelegenheit hatte, kommt derselbe zu folgenden Hauptsätzen: Die Resultate der Röntgenbehandlung beim Mammacarcinom sind ermutigend, die Methode ist eine wertvolle, wenn sie auch unter Umständen nur Linderung zu erzielen imstande ist und eine Operation nicht ersetzen, sondern nur als Ergänzung derselben dienen kann. Die besten Erfolge sind zu erzielen, wenn man frühzeitig und gründlich vorgeht. Von besonderem Wert ist die postoperative Röntgenbehandlung der Mammacarcinome, die unter den Wund- und Geschwürsflächen einen besseren Heilungsverlauf erhalten. Auch die Schultersteifigkeit geht dabei rasch zurück. Auch für die Prophylaxe spielt die postoperative Behandlung eine Rolle, in dem Recidive seltener und langsamer entstehen. Auch die Linderung der Schmerzen ist als ein bedeutsamer Erfolg der Bestrahlung anzusehen. Die Bestrahlung muss von sachkundiger Hand geleitet werden, die es versteht, für jeden einzelnen Fall zu individualisieren. Beim Skirrhus nimmt die Röntgenbehandlung einen besonders wichtigen Platz ein, da hier die Operation meist mehr schadet als nützt. Silberberg (Breslau).

Druck von Hesse & Becker in Leipzig.

10

12

9

11

2

3

4

5

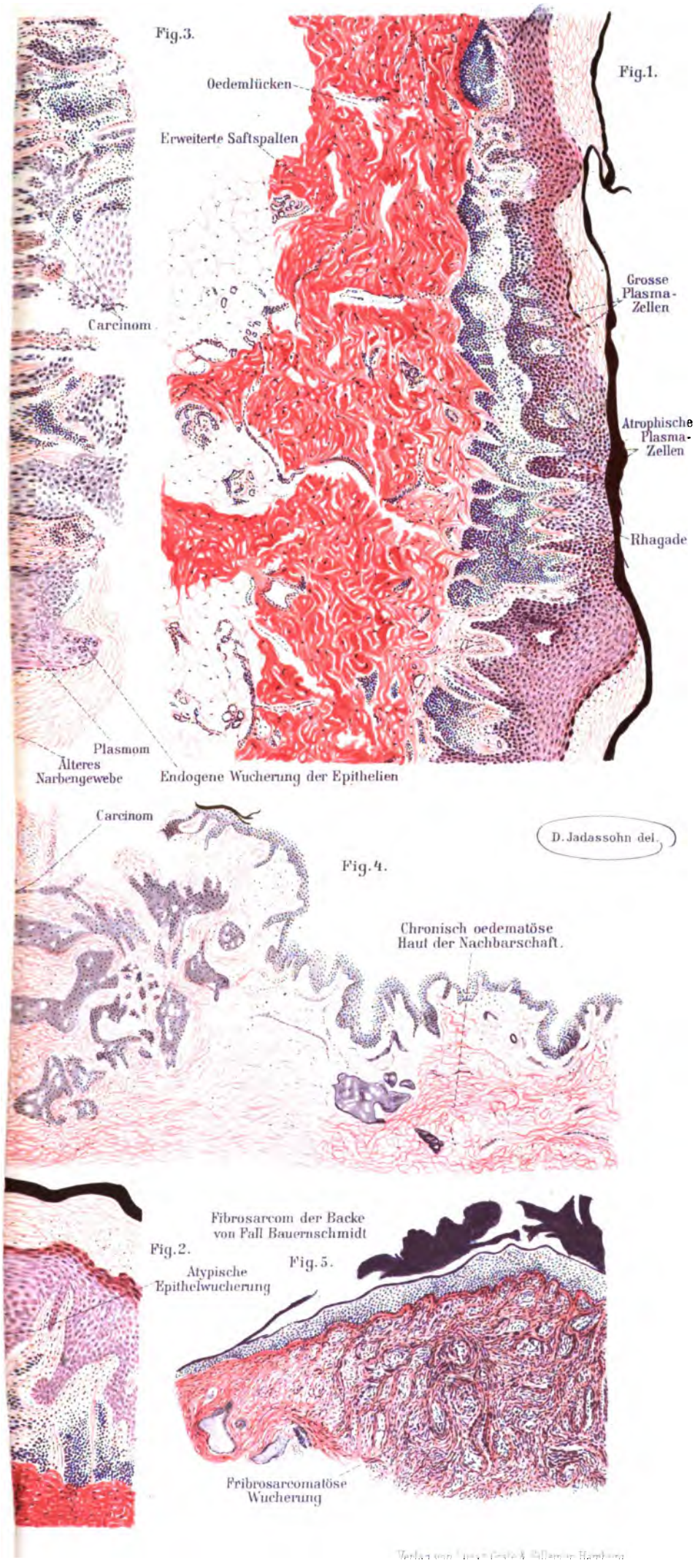

Verlag von Lucas Gräfe & Sillem in Hamburg

Armhaut von Fall Bauernschmidt

Hypertrophische Muskeln

Fig.7.

Lamellöse Hornschicht

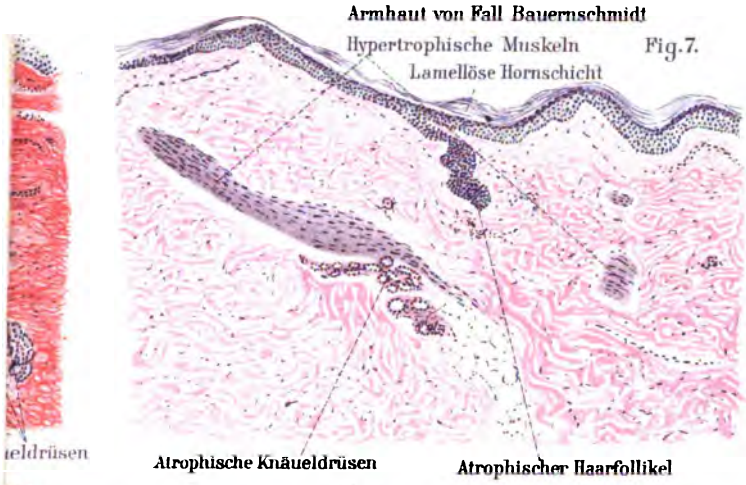

eldrüsen

Atrophische Knäueldrüsen

Atrophischer Haarfollikel

Elastin der normalen Armhaut

Fig.11.

Hypertrophische Muskeln

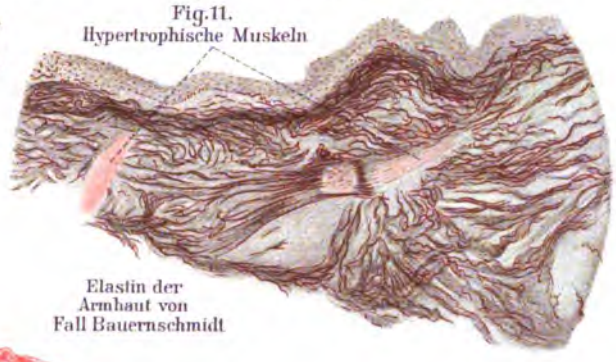

Elastin der Armhaut von Fall Bauernschmidt

Fig.14.

Subcutane Arterie

Vakuolisierende Degeneration

Fig.13.

Elastin der Bauchhaut von Fall Bauernschmidt

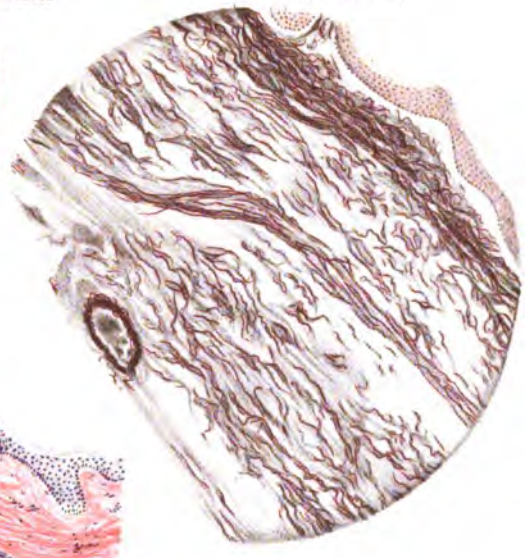

Fig.8.

Normale Bauchhaut

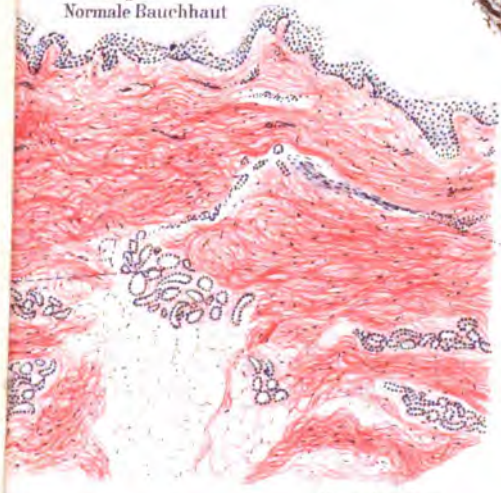

Normaler Muskel

Hypertrophische Muskeln

Hornplättchen

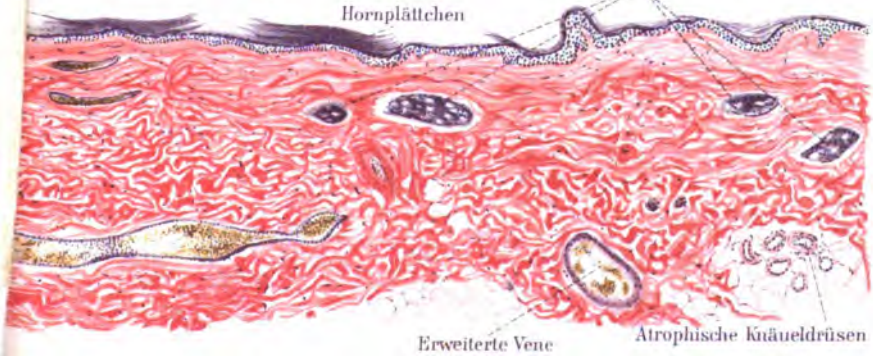

Erweiterte Vene

Atrophische Knäueldrüsen

1

2

3

4

5

6

7

8

9

10

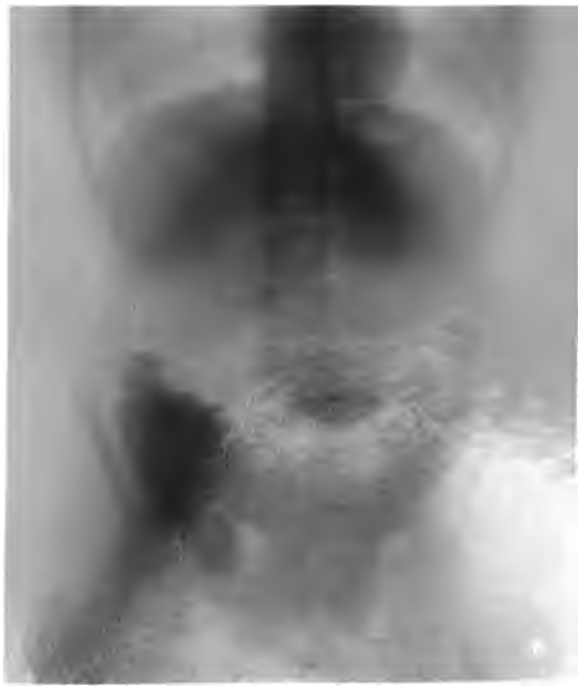

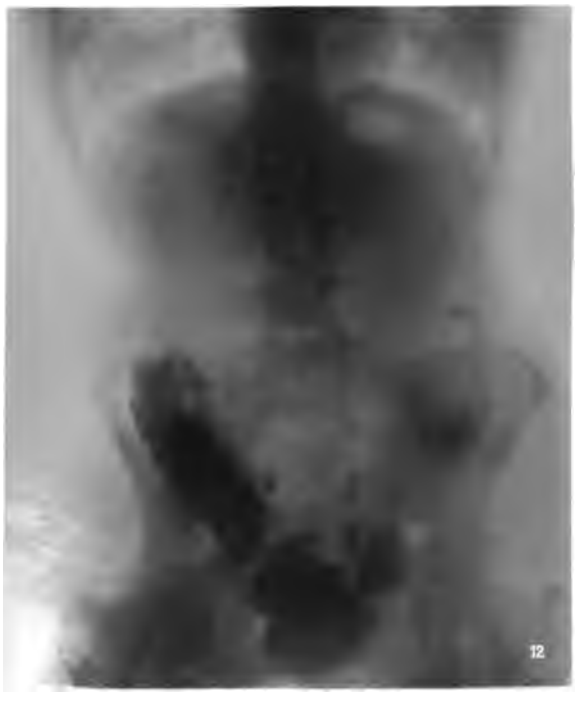
12

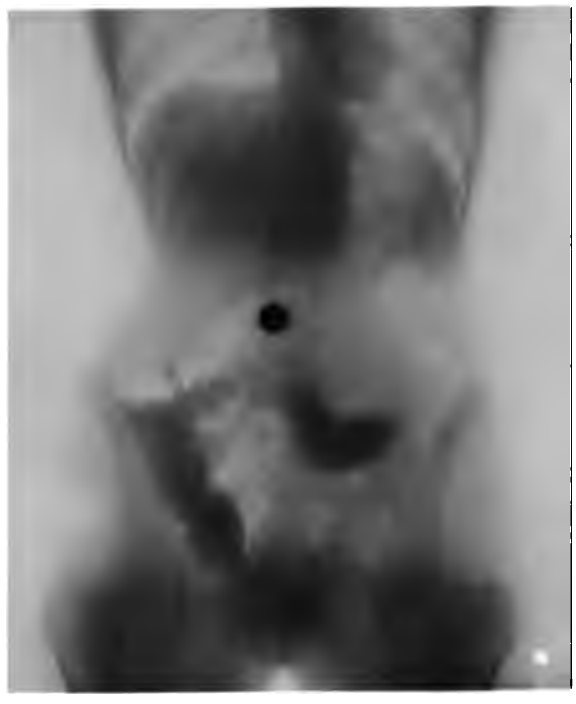

19

20

21

22

23

24

25

26

27

28

29

30

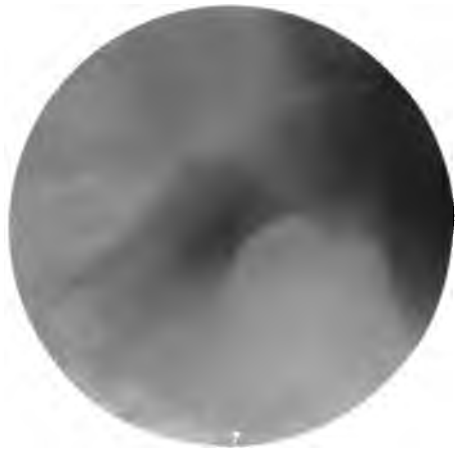

Neue Photogr. Gesellsch. A.-G. Berlin-Steglitz

Verlag von Lucas Gräfe & Sillem in Hamburg.

Neue Photogr. Gesellsch. A.-G. Berlin-Steglitz.
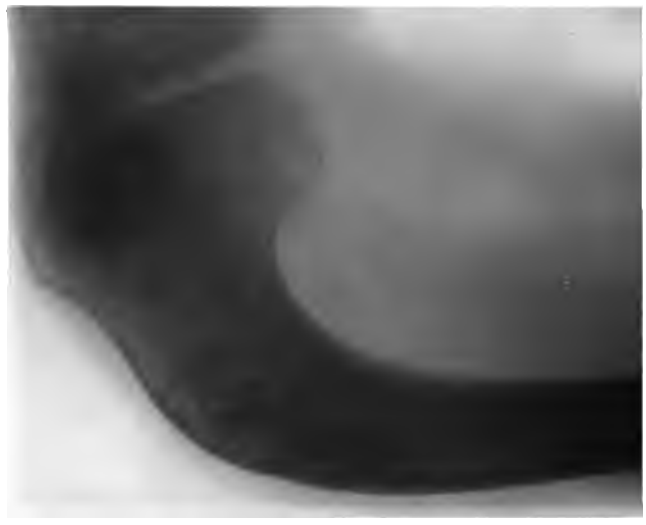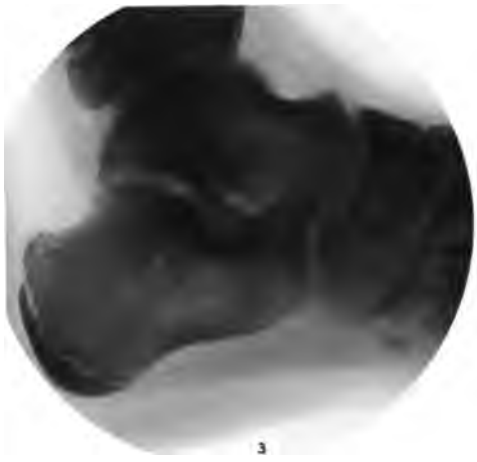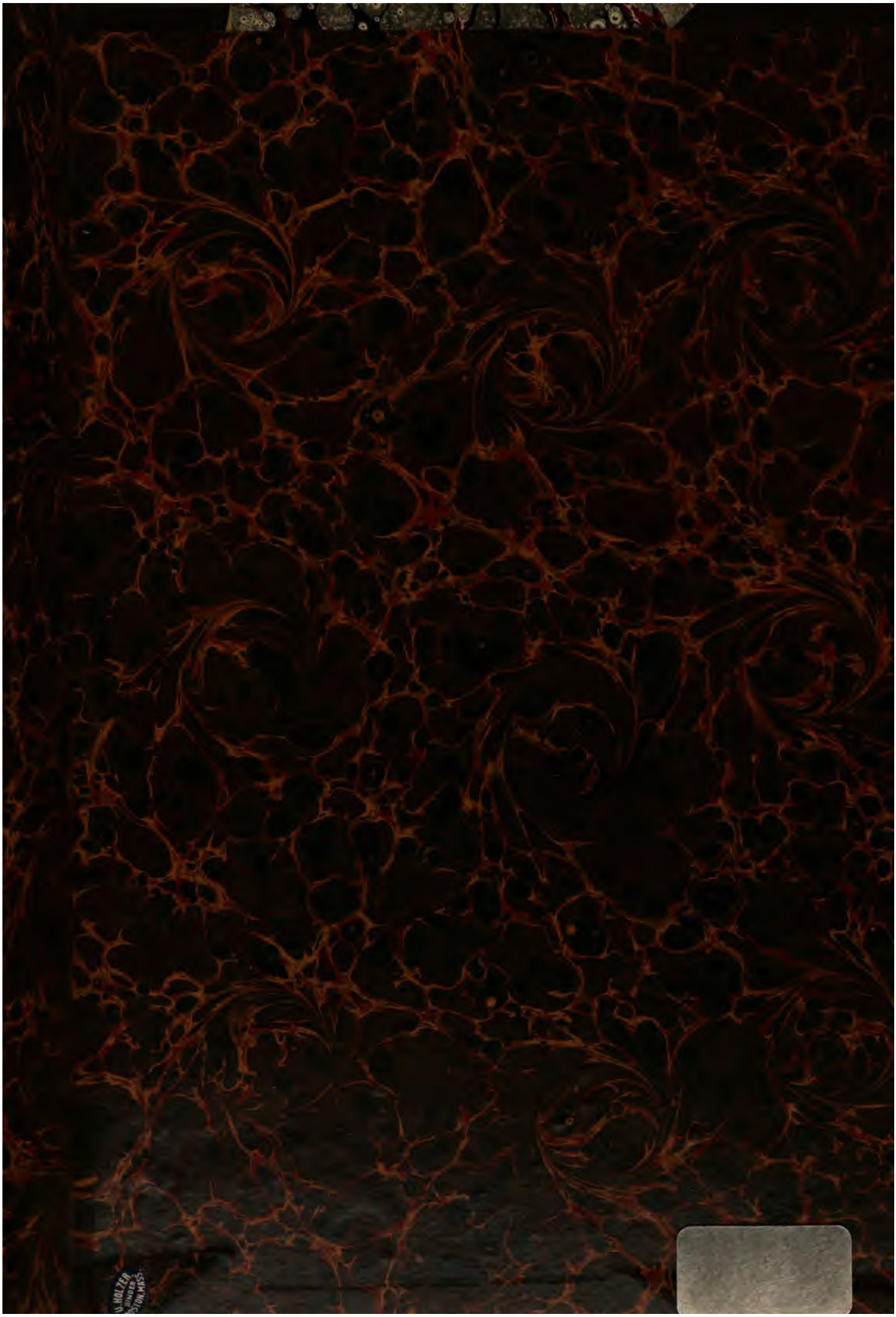
Verlag von Lucas Gräfe & Sillem in Hamburg.